This is a digital copy of a book that was preserved for generations on library shelves before it was carefully scanned by Google as part of a project to make the world's books discoverable online.

It has survived long enough for the copyright to expire and the book to enter the public domain. A public domain book is one that was never subject to copyright or whose legal copyright term has expired. Whether a book is in the public domain may vary country to country. Public domain books are our gateways to the past, representing a wealth of history, culture and knowledge that's often difficult to discover.

Marks, notations and other marginalia present in the original volume will appear in this file - a reminder of this book's long journey from the publisher to a library and finally to you.

Usage guidelines

Google is proud to partner with libraries to digitize public domain materials and make them widely accessible. Public domain books belong to the public and we are merely their custodians. Nevertheless, this work is expensive, so in order to keep providing this resource, we have taken steps to prevent abuse by commercial parties, including placing technical restrictions on automated querying.

We also ask that you:

+ *Make non-commercial use of the files* We designed Google Book Search for use by individuals, and we request that you use these files for personal, non-commercial purposes.

+ *Refrain from automated querying* Do not send automated queries of any sort to Google's system: If you are conducting research on machine translation, optical character recognition or other areas where access to a large amount of text is helpful, please contact us. We encourage the use of public domain materials for these purposes and may be able to help.

+ *Maintain attribution* The Google "watermark" you see on each file is essential for informing people about this project and helping them find additional materials through Google Book Search. Please do not remove it.

+ *Keep it legal* Whatever your use, remember that you are responsible for ensuring that what you are doing is legal. Do not assume that just because we believe a book is in the public domain for users in the United States, that the work is also in the public domain for users in other countries. Whether a book is still in copyright varies from country to country, and we can't offer guidance on whether any specific use of any specific book is allowed. Please do not assume that a book's appearance in Google Book Search means it can be used in any manner anywhere in the world. Copyright infringement liability can be quite severe.

About Google Book Search

Google's mission is to organize the world's information and to make it universally accessible and useful. Google Book Search helps readers discover the world's books while helping authors and publishers reach new audiences. You can search through the full text of this book on the web at `http://books.google.com/`

UC-NRLF

B 3 732 620

UNIVERSITY OF CALIFORNIA
MEDICAL CENTER LIBRARY
SAN FRANCISCO



University of California
LIBRARY
Medical Department
2721

DEUTSCHE ZEITSCHRIFT

FÜR

CHIRURGIE.

HERAUSGEGEBEN

VON

PROF. ALBERT IN WIEN, PROF. v. BARDELEBEN IN BERLIN, PROF. v. BERGMANN IN BERLIN, PROF. PAUL BRUNS IN TÜBINGEN, PROF. F. BUSCH IN BERLIN, PROF. DOUTRELEPONT IN BONN, DR. G. FISCHER IN HANNOVER, PROF. GUSSENBAUER IN WIEN, PROF. HEINEKE IN ERLANGEN, PROF. HELFERICH IN GREIFSWALD, PROF. KOCHER IN BERN, PROF. KÖNIG IN GÖTTINGEN, PROF. KRÖNLEIN IN ZÜRICH, PROF. KÜSTER IN MARBURG, DR. C. LAUENSTEIN IN HAMBURG, PROF. MADELUNG IN STRASSBURG I. E., DR. NEUDÖRFER IN WIEN, PROF. RIED IN JENA, PROF. E. ROSE IN BERLIN, PROF. RYDYGIER IN KRAKAU, DR. SCHEDE IN HAMBURG, PROF. SCHÖNBORN IN WÜRZBURG, PROF. A. SOCIN IN BASEL, PROF. SONNENBURG IN BERLIN, WEIL. PROF. THIERSCH IN LEIPZIG, PROF. TRENDELENBURG IN BONN.

REDIGIRT

VON

PROF. DR. E. ROSE IN BERLIN UND PROF. DR. H. HELFERICH IN GREIFSWALD.

Vierzigster Band.

Mit 13 Abbildungen im Text und 3 Tafeln.

LEIPZIG,
VERLAG VON F. C. W. VOGEL.
1895.

OF CALIF
SCHOOL

Inhalt des vierzigsten Bandes.

Erstes und zweites (Doppel-) Heft

ausgegeben am 20. December 1894.

Seite

I. Aus der chirurg. Abtheilung des Hrn. Docent W. Zoege v. Manteuffel im Dorpater Bezirkshospital und aus seiner Privatpraxis.
4. Untersuchungen über die spontane Gangrän der Extremitäten und ihre Abhängigkeit von Gefässerkrankungen. Von Dr. Edgar Weiss. (Mit 2 Abbildungen.) [Fortsetzung aus Bd. XXXIX] . . 1

II. Aus der chirurg. Abtheilung des Hrn. Docent W. Zoege v. Manteuffel im Dorpater Bezirkshospital und aus seiner Privatpraxis.
5. Ein Beitrag zur Kenntniss der Länge des menschlichen Darmkanals. Von Dr. Paul Dreike 43

III. Aus der Göttinger chirurgischen Klinik.
Beitrag zur Nierenchirurgie. Von Dr. Otto Hildebrand, Privatdocent der Chirurgie 90

IV. Aus der chirurgischen Universitätsklinik zu Marburg.
Die Resection der Trachea. Eine experimentelle Studie von Dr. Fritz Colley, Assistenzarzt der Klinik. (Mit 4 Abbildungen) 150

V. Protozoen in einem Leberabscess. Von Dr. Fritz Berndt in Stralsund. (Mit 2 Abbildungen) 163

VI. Aus der chirurgischen Abtheilung der Magdeburger Krankenanstatt Altstadt.
Die Exarticulation des Unterschenkels im Kniegelenk. Von Rudolph Habs, Secundärarzt 173

VII. Ueber die Epidermoide (sogenannte Epithelcysten). Von Dr. med. Felix Franke, Oberarzt am Diakonissenhause Marienstift zu Braunschweig 197

Drittes und viertes (Doppel-) Heft

ausgegeben am 22. März 1895.

VIII. Aus dem pathologischen Institut zu München.
Ueber Stichverletzungen des Rückenmarkes, experimentelle und klinische Untersuchungen. Von Dr. Enderlen, Assistent der chirurgischen Klinik zu Greifswald. (Hierzu Tafel I. II.) . . . 201

IX. Aus der Berner chirurgischen Klinik.
Ueber Radicaloperation nicht eingeklemmter Brüche und ihre Endresultate. Von S. Beresowsky, I. Assistenten der chirurgischen Hospitalklinik zu Moskau 295

X. Zur Pathologie und Chirurgie der Gallenblase und der Leber. Von Dr. Paul Sendler, dirig. Arzt der chirurg. Abth. der Kahlenberg-Stiftung zu Magdeburg 366

XI. Zur Coxa vara. Von Prof. Dr. Kocher in Bern 411

XII. Bruchschnitt einer Hernia pectinea. Von Oberstabsarzt Dr. Alberti in Potsdam 426

2821

XIII. Besprechungen. Seite
1. Prof. Dr. Hermann Lossen, Die Resectionen der Knochen und Gelenke (Dr. E. Alb. Zimmer) 433
2. Prof. Dr. A. v. Winiwarter, Lehrbuch der chirurgischen Operationen u. der chirurgischen Verbände (Dr. Hirschfeld) 436

Fünftes und sechstes (Doppel-) Heft

ausgegeben am 30. Mai 1895.

XIV. Bericht über die im Landkrankenhause zu Hanau in der Zeit vom 1. April 1891 bis Ende December 1893 ausgeführten Tracheotomien bei Diphtherie. Von Dr. W. Ambrosius, früher I. Assistent am Landkrankenhause 437
XV. Aus der chirurgischen Klinik des Prof. Nicoladoni in Innsbruck. Ueber Tuberculose des Calcaneus. Von Dr. E. Finotti, klinischer Assistent. (Mit 3 Abbildungen im Text und Tafel III) . 450
XVI. Aus der chirurgischen Abtheilung im Neuen Allgemeinen Krankenhaus in Hamburg.
Ueber den Einfluss von Aether und Chloroform auf die Nieren. Von Dr. Daniel N. Eisendrath (aus Chicago), stellvertretender Assistenzarzt. (Mit 1 Abbildung) 466
XVII. Erfolgreiche Exstirpation eines Endothelioms des Sulcus Rolando. Von Dr. O. Kappeler, dirig. Arzt in Münsterlingen. (Mit 1 Abbildung) 500
XVIII. Die Eigenthümlichkeiten der Einklemmung bei inneren Hernien. Von Prof. Dr. Edmund Rose 513
XIX. Zur chirurgischen Behandlung der Geschwülste der Ileocöcalgegend. Von Dr. W. Körte, Director der chirurgischen Abtheilung des städtischen Krankenhauses am Urban zu Berlin. (Theilweise vorgetragen in der freien Vereinigung der Chirurgen Berlins. Sitzung vom 12. November 1894) 523
XX. Aus dem städtischen Krankenhaus Moabit in Berlin, chirurg. Abtheilung des Prof. Dr. Sonnenburg.
Ueber Lähmungen des Nervus radialis infolge von Fracturen des Humerus. Von Dr. Georg Goldstein 566
XXI. Besprechung.
Gustav Passavant, Dr. med., Geh. San.-Rath. 28. Januar 1815 — 28. August 1893 (Edm. Rose) 587
General-Register zu Band XXXI—XL 589

I.

Aus der chirurg. Abtheilung des Hrn. Docent W. Zoege v. Manteuffel im Dorpater Bezirkshospital und aus seiner Privatpraxis.

IV.

Untersuchungen über die spontane Gangrän der Extremitäten und ihre Abhängigkeit von Gefässerkrankungen.

Von

Dr. Edgar Weiss.

(Mit 2 Abbildungen.)

[Fortsetzung aus Bd. XXXIX.]

Auf dem XX. Congress der deutschen Gesellschaft für Chirurgie berichtete Zoege v. Manteuffel über eine Reihe eigenartiger Fälle von spontaner Extremitätengangrän. Diese Fälle hatten das Gemeinsame, dass sie stets relativ junge Individuen betrafen, welche im rüstigen Mannesalter stehend keinerlei Zeichen eines Marasmus oder frühzeitigen Greisenalters zeigten. Embolien oder Inanitionszustände nach länger dauernden Krankheiten waren ausgeschlossen; desgleichen solche Dyskrasien, welche erfahrungsgemäss häufig von Gangrän der Extremitäten begleitet werden, wie Lues und Diabetes. Am Herzen liessen sich in keinem der Fälle pathologische Verhältnisse nachweisen, dagegen boten die palpablen Arterien im Allgemeinen die Zeichen einer bestehenden Arteriosklerose, doch waren die diesbezüglichen Veränderungen nicht in sehr auffallender Weise entwickelt. Varicenbildung fehlte mit einer Ausnahme, wo sie in geringem Grade vorhanden war, gänzlich. Die A. poplitea war in der Regel, die Aa. tibiales und dorsalis pedis waren stets pulslos. Auch in der A. femoralis fehlte einige Male der Puls oder er war schwächer als auf der gesunden Seite.

Die Entwicklung und Ausbreitung der Gangrän schildert Zoege v. Manteuffel[1]) mit folgenden Worten:

1) Zoege v. Manteuffel: Ueber angiosklerotische Gangrän. Verhandl. d. deutschen Gesellschaft f. Chirurgie 1891. XX. Bd. II. S. 139 oder Arch. f. klin. Chir. Bd. XLII. S. 569.

„Fast alle Kranken haben schon längere Zeit an rheumatischen Schmerzen gelitten. Diese steigern sich bald mit wenig Remissionen trotz Badecuren, Hochlagerung u. s. w. derart, dass die Kranken es ohne Narcotica nicht mehr aushalten. Sie verfallen dem Morphinismus. Jetzt oder auch schon etwas früher erscheint ein Bläschen am Nagelfalz einer Zehe. Es wird bald bläulich, hämorrhagisch, trotzdem noch oft für ein Panaritium gehalten. Bald wird das, wenn auch langsame, Fortschreiten der schwärzlichen Verfärbung manifest und damit die Diagnose der Gangrän. Meist geben die Kranken keine bestimmte Ursache, manchmal sogenannte leichte Erfrierungen, als voraufgegangen an.

Bei fast allen Kranken wurden therapeutische Versuche conservativ-exspectativer Natur vergeblich Monate und Jahre hindurch gemacht; auch kleine Operationen (Absetzung der Zehen) hatten keinen Stillstand des Brandes zu Wege gebracht. Vielmehr waren sämmtliche Kranke durch ihr Leiden, die damit verbundenen Schmerzen, den Morphinismus und schwere nervöse Störungen vollständig arbeitsunfähig, obgleich die Gangrän nur einige Zehen betraf."

Die anatomischen Verhältnisse dieser Fälle berücksichtigt Zoege v. Manteuffel nur in makroskopischer Hinsicht und giebt an, dass die Arterien der betroffenen Extremitäten in weiter Ausdehnung verschlossen waren, ohne sich über die Art und Ursache des Verschlusses näher auszusprechen.

Wie aus den weiter unten mitgetheilten Krankengeschichten und aus den Sectionsprotokollen der amputirten Extremitäten noch des Genaueren hervorgehen wird, zeigen die hier behandelten Fälle dasselbe klinische und grob anatomische Bild, wie jene seltene Form der Extremitätengangrän, die man seit den Arbeiten F. v. Winiwarter's, Billroth's u. A. als durch Endarteriitis obliterans (Friedländer) der grossen Arterien bedingt aufzufassen gelernt hat. Da bisher nur wenige Arbeiten vorliegen, welche die anatomische Seite dieser eigenartigen Gefässerkrankung berücksichtigen, so schien eine genauere histologische Untersuchung der von Zoege v. Manteuffel beobachteten Krankheitsfälle namentlich in Bezug auf das Gefässsystem von Interesse. Das Resultat dieser Untersuchungen, die auf Anregung des Herrn Docent Dr. Zoege v. Manteuffel ausgeführt wurden, ist im Nachstehenden niedergelegt.

Literatur.

In der Literatur sind bisher nur verhältnissmässig wenige Beobachtungen veröffentlicht worden, welche den hier zu schildernden entsprechen.

Aus dem Jahre 1850 stammt eine von Skegg[1]) überlieferte Krankengeschichte. Sie betrifft einen sonst gesunden, 35jährigen Mann, bei dem sich — im Anschluss an ein leichtes Trauma — eine Gangrän des rechten Fusses entwickelte. Vorher hatten durch 10 Jahre hindurch Schmerzen und das Gefühl von Schwere und Kraftlosigkeit in beiden Beinen bestanden; die Veranlassung zu diesen Beschwerden soll angeblich starke Durchkältung gewesen sein. Sämmtliche Arterien beider Unterschenkel waren pulslos. — Exitus vor der Operation. Keine Autopsie.

6 Jahre später beschreibt Savory[2]) einen interessanten Fall, wo sich bei einer 22jährigen gesunden Frau ein gangränöses Geschwür in der Gegend des linken Scheitelbeines entwickelte. Seit 5 Jahren hatten „rheumatische" Schmerzen in beiden Armen und Pulslosigkeit beider Radialarterien bestanden. Einige Zeit vor dem Ausbruch der Gangrän hatten sich Kopfschmerzen und starke Herabsetzung des Sehvermögens des linken Auges eingestellt. Bei der Autopsie fanden sich sämmtliche Hauptarterien der beiden oberen Extremitäten sowie die der linken Halsseite durch Massen von graulicher Farbe verschlossen, welche der Gefässwand fest adhärirten. In centraler Richtung gingen jene Massen allmählich in derbe Fibringerinnsel über, welche das Lumen der betreffenden Gefässe noch eine Strecke weit ausfüllten. Savory ist der Meinung, dass jene obturirenden Massen das Product einer entzündlichen Ausschwitzung aus der Arterienwand seien.

Jaesche[3]) beobachtete bei einem kräftigen und sonst durchaus gesunden Individuum von 30 Jahren eine langsam fortschreitende Gangrän des Fusses. Langjährige, als rheumatisch angesehene Schmerzen in den Beinen waren vorangegangen. Die heftigen Schmerzen und der allmählich eintretende Kräfteverfall veranlassten Jaesche, zur Operation zu schreiten, bevor noch eine Demarcation des Brandes eingetreten war. Die Amputation, im oberen Drittel des Unterschenkels ausgeführt, ergab Heilung. Bei der Operation fiel die geringe

1) Citirt nach Schmidt's Jahrb. LXX. S. 73.

2) Citirt nach Schmidt's Jahrb. XCVI. S. 301.

3) Einiges über die Gliederabsetzung beim freiwilligen Absterben derselben. Arch. f. klin. Chir. Bd. VI. S. 700.

Blutung aus der Schnittwunde auf. Die Arterien des abgesetzten Gliedes waren so verengt, dass sich selbst in die grossen Stämme eine rosshaardicke Sonde kaum einführen liess.

Einen ähnlichen Fall hat uns Burow[1]) mitgetheilt. Es handelt sich hier um einen 40jährigen, nie luetisch inficirt gewesenen Kranken, bei dem sich unter dem Bilde des chronischen Rheumatismus eine Gangrän des Fusses ausbildete. Zweimal ausgeführte Amputationen einzelner Phalangen brachten den langsam fortschreitenden Process nicht zum Stillstande. Erst die durch Burow ausgeführte Oberschenkelamputation erzielte glatte Heilung. Bei der anatomischen Untersuchung fand sich anstatt der A. femoralis ein dicker Bindegewebsstrang, in welchem einzelne kleine Gefässlumina sichtbar waren. Auch die A. tibialis postica zeigte ein sehr enges Lumen. Bei der Operation liess sich eine starke Entwicklung der Collateralen, namentlich der A. Comes ischiadica, constatiren.

Die erste auf genaue histologische Untersuchung sich stützende Mittheilung über eine obliterirende Endarteriitis der grösseren Extremitätenarterien mit nachfolgender Gangrän stammt von F. von Winiwarter.[2]) Sie betrifft einen 57jährigen Patienten, der aber durchaus rüstig und von kräftiger Constitution war. Auch hier langjährige Schmerzen in den unteren Extremitäten, die, durch Badecuren wohl vorübergehend gebessert, allmählich so heftig wurden, dass sie das Allgemeinbefinden des Kranken wesentlich alterirten. Als Aetiologie werden häufige Durchnässungen und Erkältungen angegeben. Die durch Billroth handbreit über den Malleolen ausgeführte Amputation führte zu einer langsamen, aber vollständigen Heilung. Bei der Untersuchung des amputirten Fusses fand F. v. Winiwarter das Gefässbündel der Vasa tibialia postica in straffes Bindegewebe eingehüllt, so dass die einzelnen Gefässe mit dem Skalpell herausgeschnitten werden mussten. Die Wand der A. tib. post. war stark verdickt, das Lumen abnorm eng, stellenweise durch nachgiebige weitmaschige Gewebsmassen verlegt. Die A. peronea und die beiden Aa. plantares gaben den gleichen Befund. Die Venae comitantes zeigten entsprechend den Klappen knotige Verdickungen; auf Durchschnitten war an diesen Stellen kein Lumen wahrnehmbar; auch im Uebrigen war das Venenlumen verengt. Das Bündel der Vasa tibialia antica soll normale Verhältnisse aufgewiesen haben. — Bei der mikroskopischen Untersuchung liessen sowohl die A. tibialis postica, als

1) Virch. Arch. Bd. XXXVIII. S. 569.

2) Ueber eine eigenthümliche Form der Endarteriitis und Endophlebitis mit Gangrän des Fusses. Arch. f. klin. Chir. Bd. XXIII. S. 202.

auch die kleineren im Gefässbündel verlaufenden Collateralarterien eine eigenthümliche Wucherung der Intima erkennen, welche, gleichmässig gegen das Innere des Gefässes fortschreitend, das Lumen verengte, stellenweise sogar verschloss. Das Product dieser Wucherung, eine zellreiche Gewebsmasse, zeigte keine Tendenz zu regressiven Metamorphosen, sondern schien sich allmählich in faseriges Bindegewebe umzuwandeln. Ein völliger Verschluss des Lumens war namentlich in den erwähnten kleineren Arterien zu beobachten gewesen, welche nicht selten in solide Bindegewebsstränge umgewandelt waren. Doch auch in den grossen Stämmen hatte die Intimawucherung in einzelnen Gebieten zum Verschluss des Lumens geführt, so namentlich in der A. tib. post. in der Nähe der Amputationsebene. Die A. tibialis postica war hier verschmächtigt, ihr Lumen durch ein zellreiches Gewebe verschlossen. In diesem Gewebe waren zahlreiche Lücken sichtbar, welche theils runde, theils eine unregelmässige Gestalt hatten. Diese wie Spalten aussehenden Räume enthielten in ihrem Innern gut erhaltene rothe Blutkörperchen und liessen eine deutliche Schichtung ihrer Wandpartien erkennen. Ausser diesen unregelmässigen Räumen waren in jenem Gewebe auch deutliche mit Endothel und Ringmusculatur versehene Gefässe vorhanden. Die Zellen des obturirenden Gewebes waren meist rund oder spindelförmig, z. Th. zu Fasern ausgewachsen.

Eine ähnliche Intimawucherung, wie in den Arterien, fand v. Winiwarter auch in den Venen; sie war hier besonders stark an den Klappen und den ihnen zugekehrten Wandtheilen entwickelt. Zum Verschluss des Lumens hatte die Wucherung in den Venen nicht geführt; wo ein solcher vorlag, war er durch Gerinnselbildung bedingt.

Thrombenbildung in den Arterien wird ebenfalls mehrfach erwähnt; es sind frische, in den Anfangsstadien der sog. Organisation befindliche Thromben, um die es sich hier handelt.

Auf Grundlage seiner Untersuchungen kommt v. Winiwarter zum Schluss, dass in diesem Falle die Ursache der Gangrän in einer von der gewöhnlichen Gefässsklerose differenten Gefässerkrankung zu suchen sei. Das Wesen dieser Gefässerkrankung sieht er in jener zur Verengerung resp. Verschluss des Lumens führenden Endothelwucherung. Er setzt diesen Process in Analogie mit der von Friedländer[1]) kurz vorher beschriebenen Endarteriitis obliterans, nur mit dem Unter-

1) Ueber Arteriitis obliterans. Centralbl. für d. med. Wissenschaften 1876. Nr. 4.

schiede, dass in seinem Falle die Endarteriitis obliterans primär und auch in den grossen Gefässen aufgetreten sei, während die Friedländer'sche Form nur die kleinen Gefässe betrifft und sich secundär im Anschluss an Entzündungen, indurative Processe und dergleichen entwickelt.

v. Winiwarter citirt auch die oben erwähnten Fälle von Jaesche und Burow und glaubt sie in ähnlicher Weise deuten zu können.

In gleichem Sinne fasst er einen von Larivière[1]) mitgetheilten Fall auf, der einen 46jährigen, sonst gesunden Officier betraf, der durch seinen Dienst vielfachen Kälteeinwirkungen ausgesetzt gewesen war. Nachdem schon durch Jahre hindurch heftige Schmerzen bestanden hatten, kam es zur spontanen Gangrän des Fusses. Heilung durch Amputation. Die Arterien sowohl wie die Venen zeigten verdickte Wände und ein hochgradig verengtes Lumen. Eine mikroskopische Untersuchung wurde nicht vorgenommen.

Die Untersuchungen v. Winiwarter's veranlassten Billroth[2]), zwei früher von ihm beobachtete, in ihrer Pathogenese bis dahin unklare Fälle nachträglich in gleicher Weise zu deuten und auch hier eine — wie er es nennt — Endarteriitis hyperplastica als Ursache der Grangrän anzunehmen. Die beiden Fälle betrafen 2 Individuen von 37 Jahren (1 Mann, 1 Weib); nach mehrjährigen Prodromalerscheinungen, bestehend in Schmerzen, Ameisenkriebeln und dergl., entwickelte sich eine langsam fortschreitende Gangrän des Fusses. Lues war in dem einen Falle wenigstens mit Sicherheit auszuschliessen. Am Herzen fand sich nichts Abnormes. In einem Fall erfolgte spontane Abstossung des Fusses im Fussgelenk, im anderen wurde nach Chopart amputirt. Beide Male erfolgte Heilung, aber sehr langsam. Untersuchungen über die Arterien der abgesetzten Theile wurden nicht vorgenommen, augenscheinlich weil das geringe Material, welches vorlag, brandig zerstört war.

Es ist offenbar die klinische Uebereinstimmung gewesen, welche Billroth veranlasste, die beiden von ihm beobachteten Fälle auch anatomisch dem v. Winiwarter'schen gleichzusetzen. Gestützt auf diese Beobachtungen, stellt Billroth[3]) als besondere Gruppe der Spontangangrän die „Gangraena ex endarteriitide hyperplastica" auf und schildert deren klinisches Bild wie folgt:

„Die Krankheit beginnt mit jahrelangen Prodromi: Circulations-

1) Journ. de Bordeaux. Septembre 1866. Citirt nach v. Winiwarter.

2) Chirurgische Klinik. Zürich. S. 496. Chirurgische Klinik. Wien 1871 bis 1876. S. 512.

3) Chirurgische Klinik. Wien 1871—1876. S. 512.

schwäche, Blauwerden der Glieder, Gefühl von Kälte und Schwere, Ameisenkriechen, Unfähigkeit lange zu stehen und zu gehen; ein gelegentlicher Druck, Schnitt führt zu atonischen, dann zu brandigen Geschwüren. Die Gangrän schreitet meist unter sehr heftigen Schmerzen äusserst langsam fort, meist feucht mit entzündlichen Erscheinungen und chronischer Sepsis. Die spontane Demarcation abzuwarten, ist gefährlich; sie tritt für einige Zeit ein, dann aber beginnt die Gangrän aufs Neue."

Die erste Bestätigung nach der anatomischen Seite hin fand die v. Winiwarter'sche Beobachtung durch Burow jun.[1]), welcher 1883 wegen Gangraena ex endarteriitide obliterante eine Oberschenkelamputation mit gutem Erfolge ausführte. Nach einer kurzen Mittheilung Baumgarten's[2]), welcher sich der Diagnose Burow's anschliesst, bestand „die endarteriitische Verschlussmasse zur Hälfte aus einem einfachen fibrösen Gewebe, während die andere Hälfte ein mehr zellreiches Fibroidgewebe darstellte, welches von einem Netzwerk sich verzweigender Capillaren durchsetzt war".

3 Jahre später berichtete Will[3]) über einen Fall von Gangrän der Mittelfinger beider Hände, den er in Uebereinstimmung mit Baumgarten auf Endarteriitis obliterans zurückführte. Intra vitam war die Pulslosigkeit der Arterien beider Vorderarme aufgefallen. Noch vor einer eingreifenden Operation ging der Patient an Sepsis zu Grunde. Bei der Section wiesen die Arterien der Arme eine ziemlich hochgradige chronische Arteriitis auf. Die Arterien der Unterarme waren beiderseits durch ein festes graurötbliches Gewebe total obturirt. Eine ausführliche Schilderung seiner mikroskopischen Befunde giebt Will leider nicht. „Man findet", sagt er nur, „die Intima verdickt, das Gefässlumen entweder ganz von neugebildeten Zellmassen ausgefüllt, oder inmitten dieser Neubildung ein oder mehrere Gefässlumina, welche ihrerseits eine Intima und auch eine Muscularis zeigen." Im Uebrigen betont Will die Congruenz seiner Präparate mit den Bildern v. Winiwarter's, speciell mit dessen Figur 6.

Auch von englischer Seite ist über das Vorkommen von Gangrän infolge von Endarteriitis obliterans berichtet worden. So theilt Hadden[4]) unter dem Titel: „Note on three cases of obli-

1) Sitzungsberichte des Vereins f. wissenschaftl. Heilkunde zu Königsberg. Berl. kl. Wochenschr. 1883. S. 507.

2) Ebenda.

3) Ein Fall von Gangrän an beiden oberen Extremitäten infolge von Arteriitis obliterans. Berl. kl. Wochenschr. 1886. S. 268.

4) Note on three cases of obliterative arteritis. Lancet 1888. I. S. 268.

terative arteritis" 3 Fälle mit, wo bei jungen, nicht luetischen Personen Schmerzen in einem Arm, verbunden mit Kälte und Blässe der Hand und Finger, auftraten. Das Symptomenbild entwickelte sich allmählich. Die Arterien waren als harte, pulslose Stränge fühlbar. Nur in 2 Fällen kam es zu einer Gangrän der Fingerspitzen, die spontan ausgeheilt zu sein scheint; anatomische Daten liegen daher nicht vor.

Eine eigenthümliche Krankengeschichte beschreibt Riedel[1]) unter dem Titel: „Endarteriitis circumscripta A. femoralis mit nachfolgender Gangrän des Beines bei einer 36jährigen Frau." Auch hier wieder das alte Bild. Zuerst Schmerzen, dann das Gefühl der Vertaubung, endlich eine blaue Verfärbung unter dem Nagel, und bald darauf wird die Gangrän offenkundig. Aa. tibialis postica und poplitea der erkrankten Extremität pulslos. Lues mit Sicherheit auszuschliessen. Amputation im Unterschenkel; da aber hier die Arterien pulslos waren, sofortige Reamputation im Oberschenkel. Die Arterie hier normal. Bei der nachfolgenden Untersuchung findet sich die A. femoralis unterhalb der Amputationsstelle in kurzer Ausdehnung durch derbes grauweisses, z. Th. gelbliches Gewebe geschlossen. Einige Centimeter unterhalb sassen ähnliche Gewebsmassen in Form linsenförmiger Plaques der Gefässwand fest an. Im Uebrigen sollen die Arterien bis in die Peripherie hinein normal (?), aber sehr eng gewesen sein.

Unter dem Mikroskop erwies sich die Obturationsmasse z. Th. als derbes Narbengewebe vom Charakter endarteriitischen Bindegewebes, z. Th. bestand sie aus Thromben im Stadium eben sich vollziehender Organisation. Letzteren Charakters waren auch die wandständigen Plaques. — Auffallend ist es, wie Riedel selbst auch betont, dass es hier nicht zu einer genügenden Entwicklung von Collateralbahnen gekommen ist.

Während meine Untersuchungen der Hauptsache nach schon abgeschlossen waren, veröffentlichte Widenmann[2]) eine Reihe von Beobachtungen über Extremitätengangrän. Zwei der hier mitgetheilten Krankengeschichten (Fall I und II) haben zu den hier erwähnten eine engere Beziehung, indem auch hier eine Endarteriitis obliterans die Gangrän bedingt haben soll. Die Gefässe der betreffenden Extremitäten waren auf weitere Strecken geschlossen und frei von „atheromatösen" Veränderungen. Die histologischen Bilder

1) Endarteriitis circumscripta etc. Centralbl. f. Chir. 1888. S. 554.

2) Zur Entstehung und Behandlung der Gangrän der Extremitäten. Beiträge zur klin. Chir. Bd. IX. Heft 1. 1892. S. 218.

waren im Wesentlichen die gleichen wie in den entsprechenden Fällen der citirten Autoren. In einem Fall, wo die Gangrän die untere Extremität betraf, war die A. tibialis postica in ihrem unteren Drittel „beinahe ganz ausgefüllt von einem faserigen Gewebe mit sehr reichlichen Spindelzellen, zwischen denen sich vielfach Schlingen von neugebildeten Capillaren und Querschnitte kleinster arterieller und venöser Gefässe mit leerem Lumen fanden". In der Mitte des Gefässes lagen noch mehrere (circa 4—6) grössere Lumina, welche von einer concentrischen Ringfaserschicht — in der sich auch glatte Muskelfasern fanden — umgeben waren. Diese Lumina, welche Widenmann als Restlumina des ursprünglichen Gefässes ansieht, waren durch dunkle Thrombusmassen geschlossen. Die Obturationsmasse oder „Intimaneubildung" zeigte gegen die Peripherie hin eine mehr lamelläre Anordnung. Hämatogenes Pigment war auch nicht in Spuren vorhanden. Das perivasculäre Bindegewebe war verdickt, durch Rundzellen infiltrirt. Klinisch weichen die beiden Fälle nicht unerheblich von den bisher erwähnten ab. Es fehlen in der Anamnese namentlich die langdauernden Prodromalsymptome; der Process hat sich hier mehr acut entwickelt, worauf Widenmann auch selbst hinweist. Lues und Diabetes sind auch hier ausgeschlossen.

Schliesslich sei noch eine Mittheilung Braun's[1]) erwähnt, die er auf dem XX. Chirurgencongress zu Berlin im Anschluss an den citirten Vortrag Zoege von Manteuffel's machte. Braun giebt an, während seiner Thätigkeit in Mitteldeutschland keine den Zoege v. Manteuffel'schen Fällen analoge Beobachtung gemacht zu haben; dagegen hat er in Königsberg in kurzer Zeit 4 derartige Kranke gesehen; es waren sämmtlich junge Individuen; sie stammten alle aus Russland, und glaubt Braun daher, dass klimatische Verhältnisse hier eine ätiologische Rolle spielen. Hinsichtlich der Pathogenese dieser Fälle scheint Braun auch der Ansicht zu sein, dass der hier vorhandene Gefässschluss durch Wucherung der Intima und auch der Media zu Stande kommt.

Wie diese kurze Zusammenstellung zeigt, sind die Mittheilungen über die hier in Rede stehende Form der Endarteriitis obliterans bisher recht spärlich geflossen, namentlich ist die Zahl der anatomisch beobachteten Fälle eine sehr geringe. Nichtsdestoweniger hat die Endarteriitis obliterans in der Reihe der Entstehungsursachen des spontanen Brandes festen Platz gewonnen, wie aus den Aeusserungen

1) Verhandlungen der deutschen Gesellschaft für Chirurgie. Bd. XX. I. S. 166.

einzelner Autoren hervorgeht. So erwähnt Billroth[1]) in seiner „Allgemeinen chirurgischen Pathologie und Therapie“ unter den verschiedenen Ursachen der Gangrän auch die von F. v. Winiwarter beschriebene Endarteriitis obliterans der grösseren Arterien und spricht die Vermuthung aus, dass diese Entstehungsursache des spontanen Brandes bisher häufig mit atheromatösen Processen zusammengeworfen worden sei.

Israel[2]) führt neben der Arteriosklerose auch die Endarteriitis obliterans als Moment an, welches durch Behinderung des arteriellen Zuflusses zur Gangrän führt.

In gleichem Sinne äussert sich Tillmanns[3]). Auch Dehio[4]) erwähnt anlässlich einer Mittheilung über symmetrische Gangrän unter den verschiedenen Entstehungsarten des spontanen Brandes die Endarteriitis obliterans.

Landerer[5]) äussert sich in seinem Handbuch über diesen Gegenstand in folgender Weise:

„Gefässerkrankungen, welche mit Verdickung der Gefässwand und infolge davon mit Verengerung, selbst Verlegung der Gefässlichtung einhergehen, sogenannte Arteriitis obliterans, führen schliesslich zur Gangrän. Diese Gefässveränderungen finden sich häufig im Alter, wo der ihnen folgende Brand als Gangraena senilis bezeichnet wird“ u. s. w.

Eigene Beobachtungen.

I. Gangraena spontanea pedis utriusque. Beiderseitige Amputation nach Gritti. Heilung.

Herr K., 38 Jahr alt, Prediger aus Estland, leidet seit ca. 10 Jahren an rheumatischen Schmerzen, welche sich zuerst im linken und darauf im rechten Bein eingestellt haben; namentlich sind die Unterschenkel der Sitz heftiger Schmerzen gewesen. Im Winter 1882/83 Ischias, welche durch die Kaltwassercur in Helsingfors wesentlich gebessert wurde. In den folgenden Jahren bis zum Sommer d. J. 1887 völliges Wohlbefinden. Im Juni 1887 heftige rheumatische Attaque der Rumpfmusculatur; zur Linderung der intensiven Schmerzen werden Morphiuminjectionen angewandt. — Im selben Sommer, einen Monat später, bildete sich unter

1) Die allg. chir. Path. u. Ther. Bearb. von A. v. Winiwarter. Wien 1880. S. 370.

2) Berl. klin. Wochenschr. 1882. S. 705.

3) Lehrbuch der allg. Chirurgie. Leipzig 1888. S. 363.

4) Petersburger med. Wochenschr. 1892. S. 95.

5) Handbuch der allg. chirurgischen Pathol. und Therapie. Wien 1890.

livider Verfärbung der entsprechenden Hautpartien eine Anschwellung der Innenseite des linken Unterschenkels aus, welche in der Gegend der Knöchel begann und unter langsamer Abschwellung der zuerst ergriffenen Partien allmählich bis in die Gegend des Knies aufstieg. Dieser Process spielte ca. 4 Monate lang. Während der ganzen Zeit bestanden die heftigsten Schmerzen. Eine Massagecur, die jetzt angewandt wurde, vermehrte nur noch die Leiden des Kranken, so dass er im Januar 1888 sich entschloss, weiland Prof. v. Wahl in Dorpat zu consultiren. Hier wurde Venenthrombose diagnosticirt und kalte Fussbäder verordnet. Der Erfolg war ein sehr befriedigender. Das Befinden des Kranken besserte sich jetzt wesentlich; namentlich trat ein so bedeutender Nachlass der Schmerzen ein, dass Herr K. vom März an wieder seinen Berufspflichten obliegen konnte. Diese Periode des Wohlbefindens dauerte jedoch nur bis zum November desselben Jahres; jetzt wird der rechte Unterschenkel Sitz ähnlicher Erscheinungen wie im Jahre vorher der linke. Der Verlauf ist derselbe, nur milder und etwas rascher. Im darauffolgenden Sommer — 1889 — brauchte Herr K. auf Anrathen Prof. v. Bergmann's eine Badecur in Kissingen, welche eine bedeutende Besserung in seinem Zustande zur Folge hatte. Eine Nachcur in St. Moritz wird ebenfalls sehr gut vertragen, so dass der Kranke wieder im Stande ist, kleinere Fusstouren zu machen, wass seit Langem nicht mehr der Fall gewesen war. Jedoch noch vor der Abreise aus St. Moritz kommt es — angeblich infolge einer stärkeren Abkühlung — zu einer Anschwellung des linken Fusses, die mit starken Schmerzen verbunden ist und den Kranken während dreier Wochen ans Bett fesselte. Die Bettruhe bringt so weit Besserung, dass die Heimreise angetreten werden kann. In Baden-Baden wird noch einmal Station gemacht, um auf Anrathen eines dortigen Arztes eine gymnastische Cur zu versuchen. Diese Cur wurde für den Kranken verhängnissvoll, indem sie eine starke Verschlimmerung seines Zustandes bewirkte, so dass das Leiden von nun an rasche Fortschritte macht. Schon während der Rückreise nach Estland steigern sich die Schmerzen im linken Bein bis zur Unerträglichkeit; im linken Fuss macht sich ein immer deutlicher werdendes Gefühl von Kälte und Vertaubung bemerkbar; die 2. Zehe ist dunkel und blauroth verfärbt, die Haut aller Zehen verdickt. Auch nach erfolgter Heimkehr tritt kein Nachlass der Beschwerden ein. Unter anhaltenden starken Schmerzen bildet sich im September 1889 ein schwärzliches Geschwür an der grossen Zehe des linken Fusses aus. Das Allgemeinbefinden des Kranken ist unterdessen ein sehr schlechtes geworden. Das Nervensystem ist durch die starken Schmerzen hochgradig alterirt. Schlaf kaum vorhanden. Seit längerer Zeit starker Abusus morphini. — In diesem Zustande consultirte Herr K. im December Prof. v. Wahl zum zweiten Mal, der Gangrän diagnosticirte, worauf hin Patient sich in die Dorpater chirurgische Klinik aufnehmen liess.

Status praesens Anfang December 1889. Pat. ist kräftig gebaut und von gutem Ernährungszustande, macht den Eindruck eines schweren Neurasthenikers; mehrmals täglich wiederholen sich Krampfanfälle in der Streckmusculatur der Extremitäten, des Rückens und des Nackens. Das Bewusstsein bleibt während der Anfälle erhalten.

Grenzen der Herzdämpfung normal, Töne rein. Die Aa. radialis und temporalis mässig geschlängelt; die A. femoralis pulsirt links schwächer als rechts.

Von der A. poplitea an nach abwärts sind die Arterien links pulslos. Im Wurzelgebiet der Vena saphena minor und major sin. einige Schlängelungen und einige Varicen. Die beiden Extremitäten zeigen den gleichen Ernährungszustand. Unter dem Nagel der grossen Zehe links eine fingerkuppengrosse schwarze Verfärbung. Am Ballen derselben Zehe ein markstückgrosses Geschwür mit unreinem, schwärzlichen Grunde. Die Weichtheile in weiterem Umkreise sowie alle Zehen sind geschwellt, von teigartiger Consistenz und blauröthlicher Verfärbung. Die geschwellten Theile fühlen sich kühl an, ihre Sensibilität ist herabgesetzt.

Im Harn kein Zucker. Keinerlei Anzeichen für bestehende oder abgelaufene Lues.

Hochlagerung der Extremität und die verschiedensten trockenen und feuchten Verbände verschafften dem Kranken keine Erleichterung und thaten der langsam fortschreitenden Gangrän keinen Einhalt. Da aber der Morphinismus, die starken Schmerzen und die sonstigen nervösen Erscheinungen ein rasches Einschreiten dringend erforderten, so wurde dem Kranken bei seiner relativen Jugend und guten Körperconstitution die Lisfranc'sche Amputation vorgeschlagen, als ein Versuch, dem eventuell eine zweite Amputation höher oben folgen sollte.

Am 14. XII. 89. Amputation nach Lisfranc (v. Wahl). Die Operation wird ohne künstliche Blutleere ausgeführt, trotzdem spritzen nur einige sehr kleine Gefässe.

In wenigen Tagen entwickelt sich Lappengangrän, die Wunde platzt zum Theil auf. Da die Schmerzen und die nervösen Allgemeinerscheinungen nach der Operation unvermindert fortbestanden, ausserdem die Gangrän aber weiter fortschritt und abendliche Temperatursteigerungen bis über 38° sich einstellten, so wurde dem Kranken nach 4 Wochen die Amputation im Knie vorgeschlagen und nach Gritti ausgeführt. Bei der Operation (Zoege v. Manteuffel) fand sich die A. poplitea durch derbe, rothbraune Massen obturirt; die Aa. articulares genu pulsirten deutlich. — Die Wunde verheilt fieberlos per primam intentionem. Keine Randgangrän.

Nach der Operation hören die Schmerzen auf bis auf gelegentliche, ebenfalls bald verschwindende, schmerzhafte Zuckungen im Stumpf. Die Krampfanfälle werden seltener und bleiben sehr bald gänzlich aus; das Allgemeinbefinden hebt sich zusehends. Die tägliche Morphiumdosis wurde sofort nach der Operation bedeutend herabgesetzt, ohne dass daraus Störungen erwachsen wären. 4 Wochen nach der Operation wird Herr K. geheilt aus der Klinik entlassen.

3 Monate später über das Befinden des Patienten eingelaufene Nachrichten besagen Folgendes: Pat. bekommt seit anderthalb Monaten kein Morphium mehr. Die nervösen Erscheinungen sind nicht wiedergekehrt; der Schlaf ist im Ganzen gut. Der Amputationsstumpf ist selbst bei starkem Druck völlig schmerzlos. Pat. geht mit Krücken und ist bereits im Stande, seine Amtsgeschäfte wieder aufnehmen zu können.

Leider sollten die Leiden des Kranken damit noch nicht ihr Ende

erreicht haben. Schon im August 1890 beginnen im rechten Fuss ziehende Schmerzen, die auf den Unterschenkel übergehen und unter allmählicher Steigerung zu denselben Erscheinungen und Alterationen des Allgemeinbefindens führen, wie das erste Mal. Auch mässige Mengen Morphiums werden wieder in Gebrauch gezogen. Im September zeigt sich eine leichte Verfärbung unter dem Nagel der grossen Zehe; die Schmerzen sind dabei sehr erheblich, so dass Herr K. sich entschliesst, abermals chirurgische Hülfe in Anspruch zu nehmen, zu welchem Zweck er im October nach Dorpat kommt.

Status praesens im October 1890 bis auf den localen Befund im Wesentlichen der nämliche wie im Jahre vorher. Es bestehen die gleichen nervösen Erscheinungen. Die Arterien der neu erkrankten rechten Extremität pulslos; erst in der A. femoralis über der Lig. Poupartii schwache Pulsation fühlbar. — Die Haut des Fusses ist blass, nur in der Umgebung der Zehen und über diesen selbst leicht rothbläulich verfärbt. Unter dem Nagel der grossen Zehe eine livid-schwarze Verfärbung; an der Spitze dieser Zehe eine bräunlich mumificirte, eingesunkene Stelle. Geringgradige Schwellung im Bereich der rothbläulichen Verfärbung.

Trotz der geringen Ausdehnung der Gangrän wünschte Patient sofort eine hohe Amputation, abgeschreckt durch die an der anderen Extremität gemachten Erfahrungen. Da für den Erfolg einer tieferen Absetzung bei der Pulslosigkeit jener Gebiete keine Garantie geleistet werden konnte, sowohl was die dauernde Beseitigung der Gangrän als auch die Schmerzen anlangte, so wurde am 14. X. 90 die Amputation nach Gritti vorgenommen (Zoege v. Manteuffel). Etagennähte.

Heilung per primam intentionem. Keine Randgangrän. Höchste Temperatur 37,2. Gleich nach der Operation vollständiges Aufhören der Schmerzen; nur während der ersten acht Tage bestehen im Stumpf ziemlich starke Muskelzuckungen. Besserung des Allgemeinzustandes wie das vorige Mal. Am 10. XI. geheilt aus der Behandlung entlassen. Seit der Zeit bis jetzt (December 92) keinerlei Beschwerden der früheren Art. Morphium dauernd entzogen. Herr K., der sich bisher im Rollstuhl fortbewegt hat, hat sich jetzt zu einem Versuch mit künstlichen Extremitäten entschlossen.

Sectionsprotokoll der amputirten Extremitäten.

Linke Extremität: Beim Herauspräpariren der Gefässe fällt es auf, dass die Arterien und Venen der einzelnen Gefässbündel unter sich und mit der Umgebung fest verbacken sind. Die Arterien erscheinen namentlich nach der Peripherie hin deutlich verschmächtigt und zeigen nirgends auch nur einen Rest eines offenen Lumens. Die A. poplitea ist in der Höhe der Amputationsebene durch ziemlich derbe, der Gefässwand mässig fest adhärirende, braunrothe Massen obturirt. Der periphere Theil der A. poplitea, sowie die Unterschenkelarterien und die Aa. dorsalis pedis und plantaris sind durch feste graugelbliche Gewebsmassen verlegt und dadurch in solide Gewebs-

stränge umgewandelt. Keine Verkalkungen. Die Vena saphena magna liess sich im Bereich des oberen Drittels des Unterschenkels leicht herausschälen; je mehr man dagegen zur Peripherie ging, desto fester war sie mit dem umgebenden Gewebe verwachsen; auch änderte sich ihre anfangs platte, zusammengefallene Form in eine mehr rundliche, so dass in der Gegend des Mall. int. die Vena saphena magna als fast vollkommen runder derber Strang dahinzog, der sich nur mit dem Messer herausschneiden liess. Auf Querschnitten, welche in Abständen von 5—8 Cm. gemacht wurden, konnte man überall auch mit unbewaffnetem Auge ein Lumen nachweisen, doch verengte sich dasselbe nach unten hin auffallend schnell, so dass in der Gegend des Mall. int. eine stecknadelkopfdicke Sonde kaum mehr eingeführt werden konnte. In dem Maasse, als das Lumen sich verengte, verdickte sich die Wand, so dass die Vene im unteren Drittel des Unterschenkels die A. poplitea circa ums Dreifache an Wandstärke übertraf. Die Vena saphena minor gab genau denselben Befund, nur nahmen die Verengung des Lumens und die Verdickung der Wand schon höher oben ihren Anfang. Die Venae comitantes hatten ein offenes Lumen, doch war die Wand auch hier verdickt, die Intima derb, aber nicht verkalkt.

Sämmtliche Nerven erschienen stark verdickt und ihre Scheiden mit der Umgebung fest verbacken.

Rechte Extremität. Die A. poplitea ist durch ältere Thrombusmassen geschlossen, die nach abwärts einen derberen, mehr gewebsartigen Charakter annehmen. Die A. tibialis antica, sowie ein grösserer Muskelast derselben sind durch derbes Gewebe von gelblichem Colorit vollständig geschlossen; desgl. die Aa. dorsalis pedis und peronea. Die A. tib. post. ist in ihrem oberen Theil durch einen Thrombus geschlossen, der in den der Poplitea übergeht und die gleiche Beschaffenheit zeigt wie jener. Am peripheren Ende dieses Thrombus entspringt aus der A. tib. post. ein starker Muskelast, welcher, sich um die mediale Tabiakante herumschlagend, mit dem Rete articulare anastomosirt. In ihrem weiteren Verlauf hat die A. tib. post. auf einer Strecke von circa 6 Cm. ein offenes Lumen; dasselbe verschwindet wieder dicht unterhalb der Abgangstelle eines stärkeren Astes. Von hier an ist die Tib. post. bis in die Plantares hinein durch feste derbe Gewebsmassen obturirt.

Die Venen zeigten offene Lumina; die Intima war sklerosirt, die Wand verdickt.

II. Gangraena spontanea pedis dextri. Amputatio femoris. Heilung.

Herr K., 36 Jahre alt — jüngerer Bruder des vorigen Patienten —, ist Lehrer, verheirathet und Vater gesunder Kinder. Herr K. leidet bereits seit einigen Jahren an Schmerzem im rechten Bein; sie traten anfangs nur beim Gehen auf, so dass der Kranke nur kurze Strecken zu Fuss zurücklegen konnte. Nach Hochlagerung schwanden die Schmerzen wieder. In späterer Zeit wurden die Schmerzen heftiger, traten auch unabhängig von etwaigen Muskelanstrengungen auf und waren hartnäckiger. Im September 1888 litt Pat. an einem Panaritium der 2. Zehe, welches die Entfernung des Nagels nöthig machte. Infolge eines leichten mechanischen Insultes soll die Wunde schwarz geworden sein. Eine Heilung trat nicht ein, vielmehr entwickelte sich der Process langsam bis zu seinem augenblicklichen Umfange. Dabei bestanden sehr heftige Schmerzen, namentlich Nachts, so dass bereits Morphium in stärkerem Maasse in Anwendung gekommen war. Seit dem September hat Herr K. gelegen.

Status praesens vom 17. December 1888. Patient ist kräftig gebaut. Am Herzen normale Verhältnisse. Die oberflächlichen Arterien sind nicht geschlängelt; nirgends bestehen Varicen. Aa. femoralis und poplitea pulsiren beiderseits, die Arterien des Unterschenkels und des Fusses dagegen sind beiderseits pulslos. Die Zehen und der vordere Abschnitt des rechten Fusses sind ödematös geschwollen und blauroth verfärbt. Die erste und zweite Phalanx der II. Zehe sind schwarz mumificirt und grenzen sich gegen das lebende Gewebe durch eine röthliche Demarcationsfurche ab. Im Harn kein Zucker. Keine Zeichen von Lues.

In der Zeit vom 17. December 1888—1889. Januar 1889 Hochlagerung der Extremität unter Anwendung entsprechender Verbände, von denen die Salbenverbände subjectiv am besten vertragen werden. Trotzdem schreitet die Gangrän unter sehr heftigen Schmerzen weiter fort; auch jenseits des ursprünglichen Demarcationsgrabens hebt sich die Epidermis blasig ab, die Cutis wird schwarz und trocknet ein. Auch an anderen Zehen treten ähnliche Veränderungen auf. Da unter solchen Verhältnissen auf eine Demarcation in absehbarer Zeit nicht zu rechnen war, der qualvolle Zustand des Kranken aber, der unter den heftigen Schmerzen sehr litt, dringende Abhülfe erforderte, so wurde die Oberschenkelamputation — wie bei Fall VI unter dem Eindruck der Riedel'schen Publication — in Vorschlag gebracht und vom Kranken auch angenommen.

Am 9. Januar 1889 wird die Amputation im unteren Drittel des Oberschenkels ausgeführt (Zoege von Manteuffel). Bildung eines vorderen und hinteren Hautmuskellappens.

Die Heilung erfolgt ohne Fieber per primam, nur an den Stellen der Matratzennähte haben sich oberflächliche Geschwüre entwickelt, die unter Borvaselin rasch heilen. Schon am 21. Januar macht Patient die ersten Gehversuche auf Krücken. Die Schmerzen haben aufgehört, und am 4. Februar 1889 wird Patient als vollständig geheilt aus der Klinik entlassen.

2 Jahre später, im Januar 1881, entwickelte sich unter starken Schmerzen eine oberflächliche Gangrän an der grossen Zehe des linken Fusses, die jedoch unter Hochlagerung und nach Gebrauch einer Badecur in Kissingen spontan zur Ausheilung gelangte. Seit jener Zeit ist Herr

K. gesund geblieben, kann sich mit Hülfe einer künstlichen Extremität frei bewegen und ist im Stande, seinen Berufspflichten als Lehrer in ausgiebiger Weise nachzukommen.

Vom offenen Lumen der A. femoralis aus wurde eine Injection des arteriellen Systems der amputirten Extremität vorgenommen. Der dadurch gewonnene Befund ist bereits in der oben erwähnten Mittheilung Zoege v. Manteuffel's niedergelegt; ich gebe im Nachstehenden das wörtliche Citat: „Die Injectionsmasse ist bis in die feinsten Gefässenden der Haut u. s. w. eingedrungen. Femoralis und Poplitea relativ weit. Tibialis postica von der Theilungsstelle an dünn. Die Injectionsmasse ist nur in einigen Fäden etwa 2 Cm. weit eingedrungen. Weiter abwärts ist das Gefäss vollständig obliterirt und zeigt auf dem Durchschnitt kein Lumen. Es lässt sich als solider Strang bis über die Theilungsstelle der Plantaris verfolgen.

A. peronea nicht vorhanden, statt derselben ein feiner Ast, der, Injectionsmasse in feinsten Fäden führend, sich bis zum unteren Ende des mittleren Drittels verfolgen lässt, wo er in der Musculatur sich auflöst.

Tibialis antica zeigt ein Lumen bis zur Mitte des Unterschenkels, ist von da ab vollständig obliterirt. Sie giebt zur Ergänzung der Peronea aus einem Muskelast (dem oberen des Extensor digitorum communis) einen Zweig, der längs dem M. peroneus etwa 6 Cm. nach abwärts zieht und sich dann auflöst. — Die Anastomose zwischen Tibialis postica und peronea fehlt, die A. interossea nur 2 Cm. weit offen, dann vollständig verschlossen. — Anastomosen nach der Peripherie oder gar vicariirende Gefässe nicht zu finden. Während in der oberen Hälfte des Unterschenkels die Muskelgefässe Injectionsmasse enthalten, fehlt dieselbe weiter unten ganz.“ Die oberflächlichen und tiefen Venen zeigen sich weniger verändert als die Arterien; sie haben alle ein offenes Lumen, doch ist die Venenwand verdickt. Keine Verkalkung der Intima.

III. Gangraena spontanea pedis dextri. Amputatio femoris sec. Gritti. Heilung.

H. O. 40 Jahre alt. Feldarbeiter, ist verheirathet und Vater zweier gesunder Kinder. Keine Lues, kein Potatorium. Seit vielen Jahren Schmerzen in den Beinen, namentlich in den Unterschenkeln. Vor acht Jahren sehr heftige Schmerzen im linken Unterschenkel und Fuss; gleichzeitig entwickelte sich — ohne nachweisbare äussere Ursache — ein Geschwür am Nagelgliede der grossen Zehe, welches bald schwarz wurde. Dieser Process hat 3 Jahre gedauert und schliesslich zum Abfallen des zweiten Gliedes der linken grossen Zehe geführt. Im Januar 1889 bemerkte der Kranke eine auffallende Empfindlichkeit der rechten grossen

Zehe gegen Kälte; dabei im rechten Fuss und Unterschenkel lebhafte Schmerzen. Im April desselben Jahres fällt der Nagel der grossen Zehe ab, und im Nagelbett entwickelt sich ein schwärzliches Geschwür, aus dem sich bröckelige Knochenstücke entleert haben sollen. Unter zunehmenden Schmerzen hat der Process allmählich weitere Dimensionen angenommen, so dass der Kranke sich im October veranlasst sah, die Klinik aufzusuchen.

Status praesens vom 27. October 1889. Patient ist kräftig gebaut, aber abgemagert. Temp. 38,2, Puls 102. Im Urin kein Zucker; keinerlei Anzeichen für Lues. — Herzgrenzen normal, die Töne rein. Aa. radialis und temporalis mässig geschlängelt. Der Puls in der A. femoralis beiderseits erhalten, während er in der A. poplitea beiderseits fehlt. Sowohl rechts wie links kann man die A. anastomotica magna und einige Aa. articulares genu deutlich pulsiren fühlen. Vom Knie abwärts beiderseits keine Pulsation zu fühlen. Keine Varicen. Schwarze Verfärbung und Mumification aller Zehen des rechten Fusses, des Dorsum pedis bis zur Chopart'schen Linie und der Planta pedis etwa bis zur Mitte. Im ganzen Gebiet der Nekrose liegt die Cutis bloss, Temperatur und Sensibilität sind hier herabgesetzt. Der übrige Theil des Fusses bis über die Malleolen hinaus ist geröthet und geschwellt. Die Motilität der grossen Zehe ist aufgehoben, die der übrigen Zehen ist herabgesetzt, es können nur noch Flexionsbewegungen ausgeführt werden.

Da die Gangrän keinerlei Tendenz zur Demarcation zeigte, und ausserdem Fieber bestand und Verfall der Kräfte drohte, so wurde am 31. October zur Operation geschritten und die erkrankte Extremität im Knie nach Gritti abgesetzt (v. Wahl).

Die Heilung ging ziemlich glatt von statten und wurde nur durch eine Randnekrose von geringer Ausdehnung stellenweise etwas verzögert; im Uebrigen erfolgte die Heilung per primam. Gleich nach der Operation sank die Temperatur auf die Norm, die Schmerzen hörten auf, das Allgemeinbefinden des Kranken hob sich zusehends. Vier Wochen nach der Operation konnte Patient mit einem Stelzfuss, mit dem er gut gehen konnte, entlassen werden.

Die Untersuchung der Gefässe der amputirten Extremität zeigte die A. poplitea in der Höhe des Amputationsschnittes durch dunkelbraunrothe Thrombusmassen erfüllt, welche der Gefässwand ziemlich fest adhäriren. Nach abwärts wird die Adhärenz fester, die Consistenz derber. Aa. tibialis postica und peronea erscheinen beide stark verschmächtigt und zeigen nirgends ein Lumen, die Lichtung des Gefässes ist erfüllt von festen Gewebsmassen; dasselbe gilt von der A. plantaris.

Die A. tibialis antica ist in ihrem oberen Theil in gleicher Weise obturirt, hat jedoch in ihrem weiteren Verlauf ein freies Lumen; die Gefässwand ist verdickt, aber nicht verkalkt. Die A. dorsalis pedis und ihre Aeste sind in derselben Weise verschlossen wie die Aa. tib. post. und peronea.

Die Venen haben ein freies Lumen, nur die eine Begleitvene der A. tibialis postica ist in einer Ausdehnung von circa 10 Cm. ge-

schlossen und zwar in ihrem oberen Theil. Die Venenwände zeigen gleiche Veränderungen wie in den vorhergehenden Fällen, d. h. sie sind verdickt und lassen eine derbe, aber nicht verkalkte Intima erkennen.

Die mikroskopische Untersuchung der Blutgefässe ergab in den vorliegenden Fällen so übereinstimmende Bilder, dass eine gemeinsame Schilderung derselben im Interesse möglichster Kürze gestattet erscheint.

Topographie und Ausbreitung des Arterienverschlusses.

An Schnitten, welche ich durch die Zehen und die benachbarten Weichtheile des Fusses legte, konnte ich nachweisen, dass die Obturation der Arterien stets bis weit in die Aa. interosseae, häufig aber auch bis in die Aa. digitales hinein reichte. Letzteres, d. h. Verschluss der Digitalarterien, fand sich namentlich an jenen Zehen, an denen die Gangrän begonnen hatte. Dieses Verhalten konnte ich namentlich im ersten der beschriebenen Fälle beobachten. Hier hatte bei beiden Extremitäten die Gangrän ihren Anfang von der grossen Zehe genommen. Die mikroskopische Untersuchung ergab beide Male Verschluss sämmtlicher Digitalarterien bis zum Interphalangealgelenk hinab. In den übrigen Zehen, welche keine Gangrän zeigten, reichte der Verschluss nicht in allen zugehörigen Arterien so weit nach abwärts, sondern machte nicht selten schon in den peripheren Theilen der Aa. interosseae Halt, so dass die entsprechenden Digitalarterien frei blieben. Dass es sich hier um Gefässverschluss infolge der Gangrän handelt, ist durch die weiter unten zu schildernde Beschaffenheit der obturirenden Massen ausgeschlossen.

Der Verschluss betraf ferner die Abgangsstellen der Seitenäste der grossen Arterien — soweit solche in meinen Präparaten zur Beobachtung kamen. Wie weit aber der Verschluss hier gereicht haben mag, konnte ich nicht bestimmen, da mir nur die grossen Gefässstämme ohne deren Seitenzweige zur Untersuchung vorlagen.

Auch von jenen kleineren Arterien, welche in der Richtung des Hauptstammes im Gefäss-Nervenbündel verlaufen und offenbar Collateralbahnen darstellen, waren mehrere geschlossen, häufiger aber fand sich hier ein Lumen.

Unter Berücksichtigung des makroskopisch bereits Festgestellten ergiebt sich in Bezug auf die Ausbreitung des arteriellen Verschlusses kurz recapitulirt Folgendes:

Mehr weniger vollständiger Verschluss aller grossen Arterien des Unterschenkels (nur in Fall II war die A. poplitea und in Fall III

die A. tibialis antica offen); vollständiger Verschluss der grösseren Fussarterien bis in die Aa. interosseae und Aa. digitales hinein. Ferner Verschluss der Abgangsstellen der Seitenäste der grossen Arterien, und schliesslich Verschluss einer nicht geringen Anzahl der den Hauptstämmen parallel verlaufenden kleineren Collateralarterien.

Die grossen Arterien.

Was Art und Natur der die Lumina der grösseren Arterien verlegenden Massen anlangt, so konnte man in zwei Fällen schon mit blossem Auge erkennen, dass braunrothe Thromben die der Amputationsebene zunächst gelegenen Theile der A. poplitea ausfüllten. Unter dem Mikroskop zeigte es sich, dass diese Thromben noch verhältnissmässig frisch waren, doch boten sie in ihren Randzonen bereits deutliche Zeichen der beginnenden bindegewebigen Substitution. Im ganzen übrigen Arteriengebiet, vom peripheren Theil der A. poplitea an bis in die Digitalarterien hinein, war der Verschluss durch Bindegewebsmassen gesetzt.

Die histologische Structur dieses Bindegewebes war nicht in der ganzen Ausdehnung der betroffenen Arterien dieselbe. In den mehr centralwärts gelegenen Gefässabschnitten ist das in Rede stehende Gewebe zellreich; die verschieden gestalteten spindelförmigen, runden und sternförmigen Zellen liegen ziemlich dicht neben einander und lassen nur schmale Säume einer hellen, zart gefaserten Intercellularsubstanz zwischen sich erkennen. Die Vascularisation durch Capillaren und kleinste Gefässe ist eine sehr reiche; daneben sieht man unregelmässige Lücken und Spalten im Gewebe, welche durch eine dünne Schicht platter Zellen sich gegen die Umgebung hin abgrenzen und in ihrem Lumen bisweilen mehr oder weniger wohlerhaltene rothe Blutkörperchen erkennen lassen. Im Gewebe zerstreut liegen einige Leukocyten.

Weiter distalwärts in den thrombosirten Arterien ändert sich das Bild (Fig. I). Hier nimmt das im Lumen der Arterie liegende Gewebe mehr den Charakter älteren Bindegewebes an. Neben reichlicher Intercellularsubstanz und derberen Bindegewebsfasern sieht man verhältnissmässig wenige Zellen von meist spindeliger Form. Leukocyten finden sich hier reichlicher als oben. Der Reichthum an Capillaren und kleinsten Gefässen ist geschwunden, statt ihrer durchsetzen grössere Gefässräume das Gewebe. Dieselben stellen zum Theil ähnliche unregelmässige, hier nur grössere Bildungen dar, wie sie bereits oben beschrieben wurden, zum Theil sind sie aber von regelmässiger, kreisrunder Form und im Besitz einer deutlichen,

aus concentrisch geschichteten Spindelzellen bestehenden Wandung, wodurch sie sich vom umgebenden Gewebe scharf differenziren. Sie verlaufen in der Richtung des Hauptgefässes und machen den Eindruck richtiger, neugebildeter Gefässe, wenngleich ich mich vom Vorkommen musculärer Elemente in ihrer Wandung nicht mit Sicherheit habe überzeugen können; dagegen liess sich nach aussen von der Endothelauskleidung einige Male eine deutliche elastische Mem-

Fig. I.

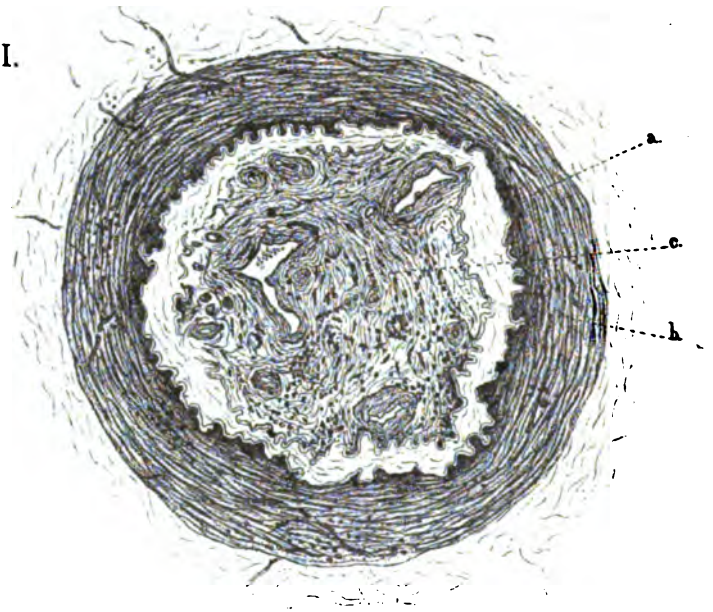

Fig. 1.

Querschnitt durch den distalen Theil der A. tibialis postica (Fall III). *a* Media, durch Leukocyten infiltrirt und von feinen Gefässen durchzogen. *b* endarteriitisch verdickte Intima mit den elastischen Membranen. *c* Gewebe des substituirten Thrombus mit secundären Gefässbildungen.

bran erkennen. In dem einen Fall, wo eine Injection der Arterien hatte ausgeführt werden können, war die Injectionsmasse sowohl in die unregelmässig gestalteten, dünnwandigen Gefässlichtungen als auch in die neugebildeten Gefässe eingedrungen. — Auf der Mehrzahl der Schnitte liessen die obturirenden Bindegewebsmassen einen mehr weniger reichen Gehalt an Blutpigment erkennen. Dasselbe folgte nicht etwa dem Verlaufe kleinster Gefässe, sondern lag zu kleineren Haufen zusammengeballt im Gewebe. Uebrigens stellte das Blutpigment keineswegs einen regelmässigen Befund dar; während

es auf einem Theil der Querschnitte vorhanden war, fehlte es auf anderen, demselben Gefäss entnommenen Schnitten wieder ganz.

Die angeführten Befunde berechtigen zu dem Schluss, dass es sich hier um den bindegewebigen Ersatz älterer obturirender Thromben handelt. Hierfür spricht, abgesehen vom histologischen Verhalten des Gewebes, der Gehalt an Blutpigment, sowie dessen regellose Anordnung. Beweisend für die Annahme einer vorangegangenen Thrombose ist der Umstand, dass in zwei Fällen in der A. poplitea der Uebergang des Bindegewebes in die noch in der Organisation begriffenen Thromben direct beobachtet werden konnte. Dass wir es hier wirklich mit autochthonen Thromben und nicht etwa mit Embolien zu thun haben, dafür scheinen mir die Krankengeschichten genügende Hinweise zu enthalten; auch waren am Herzen und an den grossen Gefässen klinisch keine Veränderungen nachweisbar, welche die Quelle einer Embolie hätten bilden können.

Die verschiedene Beschaffenheit des die Gefässlichtung ausfüllenden Bindegewebes gestattet den Schluss, dass sich die Thrombose nicht gleichzeitig in ihrer ganzen Ausdehnung entwickelt hat, sondern, in den peripheren Gefässabschnitten ihren Anfang nehmend, allmählich in centraler Richtung weiter fortgeschritten ist. Daher ist es in der Peripherie bereits zur narbigen Umwandlung der Thromben und zur Ausbildung neuer, secundärer Gefässlumina im Lumen des alten Gefässes gekommen, während in den centraleren Gefässgebieten erst das Bild kürzlich vollendeter Organisation vorliegt und in der A. poplitea zum Theil sogar noch unorganisirte Thromben das Gefässlumen erfüllen. Dass in späterer Zeit ein Fortschreiten der Thrombose nach der Peripherie hin stattgefunden hat, lässt sich nicht annehmen, denn nie fand ich hier frischere Thrombusmassen sich an die alten anlegen. Die peripheren Ausläufer der Thrombose, welche an die offenen Gefässbezirke grenzten, waren stets durch Narbengewebe ersetzt; selbst in den Arterien, welche zu den gangränösen Herden hinführten, zeigten die Thromben diese Beschaffenheit, so dass hier von einem secundären Gefässverschluss infolge der Gangrän nicht die Rede sein kann.

Der Uebergang des obturirten Gefässabschnittes in den offenen konnte in centraler Richtung nicht beobachtet werden, da der Amputationsschnitt noch in thrombosirtes Gebiet fiel. In peripherer Richtung habe ich ihn mehrfach gesehen, er war hier meist ein allmählicher. Man konnte beobachten, dass einer der grösseren Gefässräume des organisirten Thrombus unter allmählicher Erweiterung seines Lumens mit dem freien Gefässabschnitt in Verbindung trat;

hierbei nimmt der Thrombus auf Querschnitten die Form eines mehr oder weniger vollständigen Ringes an, der entsprechend der zunehmenden Erweiterung des Lumens immer schmäler wird, um schliesslich ganz zu verschwinden. Diesen Verhältnissen entspricht Fig. II, welche den Uebergang des thrombosirten Theiles der A. tib. antica in den offenen darstellt (Fall III). Nach innen von der Media liegt hier ein Streifen zellarmen Bindegewebes, auf dessen Bedeutung

Fig. II.

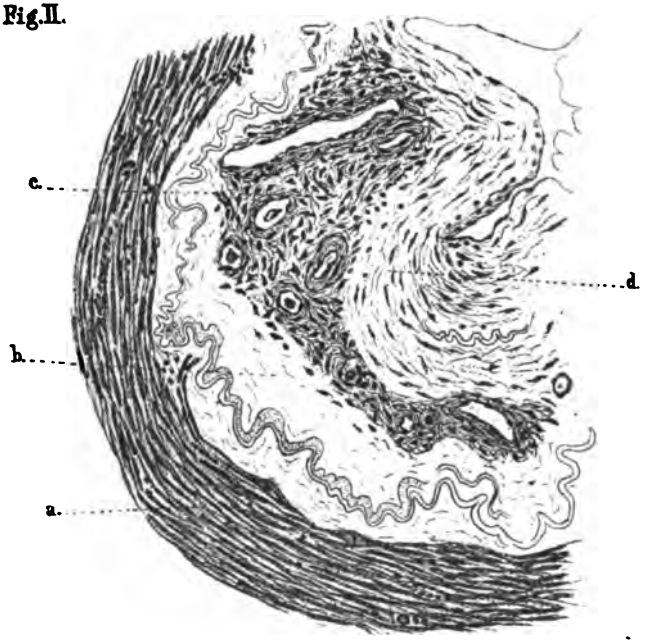

Fig. 2.

Ein Theil eines Querschnittes durch den proximalen Theil der A. tibialis antica (Fall III). *a* Media. *b* sklerotische Intima mit den elastischen Membranen. *c* Gefässhaltiges Gewebe des substituirten Thrombus. (Der Thrombus ist auf dem vollständigen Querschnitt ringförmig zu denken und stellt den röhrenförmigen Ausläufer eines höher oben sitzenden obturirenden Thrombus dar.) *d.* Neugebildete, bindegewebig verdickte Intima, in der es zur Entwicklung elastischer Lamellen gekommen ist.

ich weiter unten noch zurückkomme; an diesen schliesst sich das relativ zellreiche, gefässhaltige Gewebe des organisirten Thrombus; dieser erscheint hier ringförmig (in der Zeichnung ist nur ein Theil des Ringes dargestellt) und ist als röhrenförmiger Ausläufer eines höher oben sitzenden obturirenden Thrombus zu denken. Er umschliesst eine offenbar neugebildete Intima, die stark verdickt und bindegewebig verändert erscheint, in der es stellenweise zur Entwicklung elastischer Lamellen gekommen ist.

Die Wandungen der Arterien liessen im ganzen Bereiche des thrombotischen Verschlusses deutliche Abweichungen vom normalen Verhalten erkennen.

Was zunächst die Intima anlangt, so fiel es auf, dass jenes zellreiche und gefässhaltige Bindegewebe, welches die Thromben ersetzt hatte, nie bis zur Membrana elastica interna hinreichte, sondern stets von dieser durch einen schmäleren oder breiteren, circulären Streifen derben, sklerotischen Bindegewebes getrennt wurde. Dieser Bindegewebsstreifen hob sich durch seine Zellarmuth, seine absolute Gefässlosigkeit und den Mangel an Blutpigment deutlich genug von den im Innern des Gefässes liegenden Gewebsmassen ab. Er hatte auf den Gefässquerschnitten in der Regel die Form eines annähernd gleichmässig breiten Ringes, doch kamen auch unregelmässige, an einzelnen Stellen besonders stark hervortretende Bindegewebsanhäufungen vor. Nach aussen ging der Bindegewebsring ununterbrochen in die Gefässwand über und hing fest mit ihr zusammen, so dass er allen durch die Narbenschrumpfung der organisirten Thromben bedingten Fältelungen der Media folgte. Häufig fand dieses Bindegewebe nicht an der Membrana elastica interna seine Grenze, sondern schob sich in mehr weniger breiter Lage zwischen die von v. Winiwarter (l. c.), Thoma[1]) und Westphalen[2]) beobachteten Blätter jener Membran. Dadurch wurden diese Blätter, welche nach Westphalen[3]) normaler Weise dicht an einander liegen oder nur wenige Zellelemente zwischen sich treten lassen, beträchtlich weit auseinandergedrängt. Auch jenseits der Elastica interna, zwischen dieser und der Media, liess sich Bindegewebe von der gleichen Structur erkennen. Da nun jener, nach innen von der Elastica liegende Bindegewebsring dieselbe Structur hatte, wie das ausserhalb, resp. zwischen den Blättern jener Membran liegende, unzweifelhaft zur Gefässwand gehörige Bindegewebe, so möchte ich auch ihn als zur Gefässwand selbst gehörig und nicht etwa als Randzone der organisirten Thromben betrachten. Demnach wäre hier dem Eintritt der Thrombose eine beträchtliche, diffuse Bindegewebsentwicklung in der Intima vorangegangen, die Gefässwand also Sitz diffuser arteriosklerotischer Veränderungen gewesen. —

---

1) Die Rückwirkung des Verschlusses der Nabelarterien und des arteriösen Ganges auf die Structur der Aortenwand. Virch. Arch. Bd. XCIII.

2) Histologische Untersuchungen über den Bau einiger Arterien. Inaug.-Diss. Dorpat 1886. S. 58.

3) Ebenda S. 59.

Degenerative Processe innerhalb der endarteriitischen Verdickungen, wie Verkalkung u. s. w., habe ich nicht beobachtet.

Die Tunica media zeigte ebenfalls Veränderungen, die aber zum Theil wohl als secundäre, erst durch die Thrombose bedingte, anzusehen sind. Die Media grenzte sich gegen die Intima nicht in Form einer annähernd regelmässigen Kreislinie ab, sondern erschien gefältelt und sprang zackenförmig gegen das Innere des Gefässes vor; namentlich in den mehr nach der Peripherie hin liegenden Gefässabschnitten war diese Erscheinung deutlich ausgesprochen. Dieser Befund, sowie die schon bei makroskopischer Betrachtung auffallende Verschmächtigung der Arterien dürften auf Narbenschrumpfung der bindegewebig substituirten Thromben zurückzuführen sein. Die Dicke der Media auf ein und demselben Querschnitt gemessen, war eine sehr ungleiche; einige Male konnte man beobachten, dass besonders ausgesprochenen Verdünnungen der Media stark entwickelte Bindegewebsverdickungen der Intima entsprachen. Stets wurde die Media von einer grossen Anzahl kleiner Gefässe durchzogen, welche, von der Adventitia her eindringend, sich nach den verschiedensten Seiten hin verbreiteten, die ich jedoch in der Regel nur bis zur Elastica interna hin verfolgen konnte. Nur einige Male habe ich beobachten können, dass eines jener Gefässe die Elastica durchbrach und sich bis in das im Innern des Lumens liegende Gewebe hinein verfolgen liess. Diese kleinen Gefässstämmchen wurden von feinen Bindegewebsstreifen und Zügen kleiner Rundzellen begleitet. — Verkalkungsherde in der Media bildeten eine häufige Erscheinung.

Die Adventitia gestattete gegen ihre Umgebung hin keine deutliche Abgrenzung und ging namentlich in die Adventitia der Venae comitantes ohne sichtbare Grenze über. Auch hier war eine deutliche Infiltration durch kleine Rundzellen vorhanden, die ebenso angeordnet waren, wie in der Media. Auffallend erschien ein reichlicher Gehalt an Blutpigment; dieses lag nicht regellos im Gewebe zerstreut, wie in den organisirten Thromben, sondern schien dem Verlaufe der kleinsten adventitiellen Gefässe zu folgen.

Die nicht thrombosirten Arteriengebiete liessen ähnliche Wandveränderungen erkennen wie die thrombosirten. Nur fehlte die ausgiebige Vascularisation und die Infiltration der Media durch Leukocyten. Die Intima war dagegen auch hier bindegewebig verdickt; besonders stark ausgesprochen war diese Veränderung in der Tib. ant. im Fall III; das Gefäss war in seinem oberen Theil durch einen obturirenden Thrombus geschlossen. Regressive Veränderungen fehlten.

Die kleinen Arterien.

Von den kleinen Arterien des Unterschenkels habe ich nur jene untersuchen können, welche in den Bündeln der grossen Gefässe verliefen, da mir weiteres Material nicht zur Verfügung stand.

Ein Theil dieser kleineren Arterien war, wie oben erwähnt, verschlossen und zwar in der gleichen Weise wie die grossen Arterien, so dass man auch hier Thrombenbildung mit nachfolgendem Ersatz durch Bindegewebe als Ursache des Verschlusses annehmen muss. Der weitaus grössere Theil der kleinen Arterien aber hatte ein offenes Lumen, zeigte aber an der Intima auffallende Veränderungen. Die Intima erschien nämlich durch Einschiebung einer zellreichen Gewebsmasse zwischen Endothel und Media bedeutend verdickt, häufig in so hohem Grade, dass sie die Media an Dicke erheblich übertraf. Diese Gewebsmasse zeigte in der Regel in allen ihren Zonen den gleichen Charakter. Sie war arm an Intercellularsubstanz und bestand vorwiegend aus Zellen, die von rundlicher Gestalt waren und einen grossen, durch Alauncarmin lebhaft roth gefärbten Kern besassen. Nur bisweilen liessen sich in der Intimaverdickung zwei Schichten von einander trennen. Die innere Schicht zeigte den eben beschriebenen Charakter, während in der äusseren die Zellen Spindelform besassen, protoplasmaarm und schwach gefärbt waren und concentrisch zum Lumen lagen. Die geschilderten Veränderungen der Intima konnten an allen kleineren Arterien, soweit sie noch eine deutliche Muscularis erkennen liessen, nachgewiesen werden, nur war der Entwicklungsgrad des Processes natürlich nicht immer der gleiche. — Diese Intimaverdickung rief in den Präparaten den Eindruck einer Lumenverengung hervor. Doch muss man im Auge behalten, dass man es mit einem entbluteten Gefässsystem zu thun hat, die Gefässe sich daher im Moment der Fixirung im Zustande starker Contraction befanden; auch lässt sich annehmen, dass die Zellen jener an Stelle der normalen Intima getretenen Gewebsmassen nach Wegfall des vom Blutstrom ausgeübten Seitendruckes sich ihrer Elasticität entsprechend ausgedehnt und aus der platten in eine mehr runde Form übergegangen sein werden, wodurch sie breiter erscheinen mussten. Ein solches Verhalten konnte Renaut[1]) an den Endothelien der kleineren Gefässe nachweisen. Die Präparate gestatten hier also nur sehr bedingte Rückschlüsse auf die Weite der Gefässlumina intra vitam und unter normalen Druckverhältnissen.

Die Frage, ob jene Zellwucherung in der Intima zum Verschluss

1) Arch. de Physiol. 2. Sér. VIII. 2. p. 191. 1881. Citirt nach Schmidt's Jahrb.

des Lumens geführt hat, möchte ich für die von mir untersuchten Fälle verneinen; wenigstens habe ich keine Bilder gesehen, die ich als beweisend für eine derartige Annahme erachten könnte. Zwar fehlte in den Querschnitten einiger der kleinen verschlossenen Arterien das Blutpigment; da ich aber keine Serien geschnitten habe, so ist es sehr möglich, dass auch hier an anderer Stelle Blutpigment vorhanden gewesen wäre. In allen übrigen Punkten zeigten auch hier die obturirenden Massen volle Uebereinstimmung mit dem Gewebe, das an anderer Stelle die Thromben ersetzt hatte, was gewiss von Bedeutung ist. Namentlich liessen sie den für substituirte Thromben charakteristischen Faserverlauf erkennen. Die Bindegewebsfasern folgten nicht etwa der Wand des verschlossenen Gefässes, sondern lagen zum Theil unregelmässig, zum Theil in concentrischen Schichten um die kleinen, in der ausfüllenden Bindegewebsmasse entwickelten, secundären Gefässbildungen. Man gewinnt dadurch den Eindruck, dass die Bildung des Obturationsgewebes nicht durch Wucherung der Intima des Hauptgefässes (Endarteriitis) sich vollzog, sondern durch Bindegewebsneubildung in der Adventitia jener kleinen Gefässe, die in der Ausfüllungsmasse des Arterienstammes sichtbar sind. Dieses sind die Formen, welche Thoma und Heuking[1]) bei der Substitution der Thromben durch Bindegewebe gefunden haben.

Ich möchte daher auch hier thrombotische Processe bei der Erklärung des Gefässverschlusses keineswegs ausschliessen.

Die Venen.

Weniger tiefgreifend als an den Arterien waren die Veränderungen an den Venen, namentlich wiesen diese im Gegensatz zu jenen fast immer ein offenes Lumen auf.

Die oberflächlichen Venen wurden nur im Fall I mikroskopisch untersucht. Sowohl die Vena saphena magna als auch die parva waren hier im Bereich des unteren Drittels des Unterschenkels — die V. saph. parva auch noch höher hinauf — in ähnlicher Weise geschlossen, wie die Arterien. Auch hier erfüllte blutpigmenthaltiges Bindegewebe des Lumen, welches, wie bei den Arterien, aus der Art seiner Faserung erkennen liess, dass es nicht der Wand des obturirten Hauptgefässes, sondern den im ehemaligen Lumen desselben liegenden kleinen Gefässen seinen Ursprung verdankte. Die obturirenden Massen waren hier von exquisit narbiger Beschaffenheit, sehr zell- und gefässarm; das Blutpigment war auch nur spärlich

1) Ueber die Substitution des marantischen Thrombus durch Bindegewebe. Virch. Arch. Bd. CIX.

vorhanden und fehlte auf grösseren Strecken ganz. Der Gefässverschluss war hier kein so vollständiger wie in den Arterien, indem sich inmitten des obturirenden Gewebes grosse, mit blossem Auge sichtbare, freie Räume fanden, ähnlich jenen unregelmässig gestalteten Gefässräumen, welche auch in den Arterien zur Beobachtung gelangten. Auch hier handelt es sich offenbar um die Bildung secundärer Blutbahnen im obturirten Lumen des ursprünglichen Gefässes; nur haben diese Bildungen hier beträchtliche Ausdehnung gewonnen, so dass das zwischenliegende Gewebe oft zu schmalen Brücken reducirt erschien, wie man das bei bindegewebig substituirten älteren Thromben findet. Als Ursache des Gefässverschlusses muss ich auch hier Thrombenbildung annehmen, zumal in der Anamnese die charakteristischen Zeichen einer Venenthrombose vorliegen. — Weiter nach oben hin war das Lumen der beiden Vv. saphenae offen, die Venenwand aber mächtig verdickt. Diese Wandverdickung war z. Th. Folge endophlebitischer Bindegewebsentwicklung in der Intima, die wohl stets so weit vorgeschritten war, dass die Intima der Media an Stärke gleichkam, häufig sie aber noch übertraf; z. Th. war die Verdickung der Venenwand durch die Organisation wandständiger Thromben bedingt; besonders auffällige Wandverdickungen und dadurch bedingte Lumenverengungen liessen sich immer durch das Vorhandensein solcher wandständiger Thromben erklären. Die Muscularis der genannten Venen zeigte sich, wie jene der Arterien, durchsetzt von kleinen Gefässen, die Muskelbündel waren durch Bindegewebe auseinandergedrängt. Kleinzellige Infiltration war vorhanden, doch nicht in sehr ausgesprochener Weise. Verkalkungsherde fehlten.

Die tiefen Venen wurden in allen Fällen untersucht und zeigten übereinstimmende Verhältnisse:

Obturirende Thromben waren hier selten. Ich habe sie nur zweimal gesehen: sie betrafen nur eine der beiden Begleitvenen, waren von geringer Ausdehnung und schienen verhältnissmässig jüngeren Ursprungs zu sein, denn zwischen den Elementen des hineinwuchernden Bindegewebes konnte man noch die Reste der Thrombusmasse erkennen. Häufiger als obturirende fanden sich wandständige Thromben, und zwar nicht nur rothe, sondern auch farblose, feinkörnige. Letztere konnten in verschiedenen Stadien der bindegewebigen Substitution beobachtet werden. Ich registrire diesen Befund deshalb, weil er beweist, dass das Fehlen hämatogenen Pigmentes keineswegs als Gegenbeweis gegen den thrombotischen Ursprung eines Gewebes dienen kann.

An der Intima und Muscularis zeigten die tiefen Venen die gleichen Veränderungen, wie in dem untersuchten Falle die oberflächlichen. Namentlich war die Intima stets der Sitz sehr erheblicher endophlebitischer Bindegewebsentwicklung.

Wahrscheinlich infolge der durch die Sklerose bedingten Starrheit des Gefässrohres sowie infolge der Narbenschrumpfung des perivasculären Bindegewebes hatten die tiefen Venen zum grössten Theil eine annähernd kreisrunde Form behalten, und nur der kleinere Theil war collabirt.

Die kleinen Venen liessen unter dem Mikroskop ähnliche zellreiche endophlebitische Intimaverdickungen erkennen, wie die kleinen Arterien. Man kann sagen, dass die Intimaverdickung in den kleinen Venen stärker entwickelt war, als in den entsprechenden kleinen Arterien; nicht selten zeigten sie auf den Präparaten nur ein Lumen in Form eines schmalen Spaltes oder eines feinen Sternes. Deutlich war die Atrophie der Muscularis. Man gewann den Eindruck, dass sie mit der Entwicklung der Intimaverdickung annähernd gleichen Schritt hielt. In Fällen, wo diese ihre höchsten Grade erreicht hatte, fanden sich von der Muscularis nur noch Reste in Gestalt einzelner Muskelfasern, die durch Bindegewebe weit auseinandergedrängt wurden, so dass von einem zusammenhängenden Muskelringe kaum mehr die Rede sein konnte.

Das perivasculäre Bindegewebe war compact, von derber sklerotischer Beschaffenheit und schloss sich eng an die Adventitia der Arterien und Venen an. In der ganzen Ausdehnung des arteriellen Verschlusses wurde es von kleinen Rundzellen durchsetzt; sie folgten dem Verlauf kleiner Gefässe und bildeten bisweilen so dichte Ansammlungen, dass man an miliare Abscesse erinnert wurde. Nach der Peripherie zu wurde die kleinzellige Infiltration deutlicher. Blutpigment fand sich hier ebenso wie in der Adventitia der grossen Gefässe und hatte hier dieselbe Anordnung wie dort, d. h. es begleitete in streifenförmigen Zügen die kleinsten Gefässe und Capillaren. Die Gefässscheiden gingen diffus in das Perineurium über, welches dieselbe Beschaffenheit zeigte wie jene. Auch das unter normalen Verhältnissen lockere, von Fettzellengruppen reichlich durchsetzte Gewebe des Epineuriums war sklerosirt und enthielt reichliche Kernanhäufungen. Auch im Bereiche der quergestreiften Musculatur fand sich eine Bindegewebsentwicklung, welche über das Maass des Normalen hinausging. Das Perimysium war verdickt und drängte die einzelnen Muskelfasern relativ weit aus einander; namentlich um die kleinen Gefässe herum lagen auffallend breite Bindegewebs-

züge; dabei war die Adventitia der betreffenden kleinen Gefässe nicht selten in hohem Grade verdickt. Die Muskelfasern selbst erschienen verschmächtigt und zeigten mitunter Vacuolenbildung. Ich betone, dass die untersuchten Nerven- und Muskelstücke aus Gebieten entnommen wurden, welche weitab vom Orte der Gangrän lagen, z. B. aus der Mitte des Unterschenkels bei Gangrän der Zehen.

Ausser den Gefässbündeln habe ich noch die Zehen und die benachbarten Weichtheile des Fusses zum Gegenstande mikroskopischer Untersuchung gemacht, um eine genauere Kenntniss der dem gangränösen Herde benachbarten Gefässbezirke zu gewinnen.

Das Resultat dieser Untersuchung habe ich, soweit es die Aa. interosseae und Aa. digitales betrifft, bereits mitgetheilt. Im Uebrigen konnte ich hier keine Veränderungen constatiren, denen ich für das Zustandekommen der Gangrän eine unmittelbare Bedeutung hätte beimessen können.

Die kleinen und kleinsten Arterien enthielten im Bereich des nekrotischen Zerfalls frische Thromben; ausserhalb der gangränösen Herde, selbst in ziemlich unmittelbarer Nähe derselben, wie auch in jenen Gebieten, welche vor der Amputation deutliche Schwellung gezeigt hatten, waren sie frei und zeigten weder ältere noch frischere Thromben; dagegen zeigten auch sie an ihren Wandungen endarteriitische Bindegewebseinlagerungen, die aber hier mehr fibröser Natur und nicht so zellreich waren, wie in den kleinen Arterien des Unterschenkels. — Im Gegensatz zu den Arterien waren die kleinen Venen nicht nur innerhalb des gangränösen Gebietes selbst, sondern auch im Bereich der entzündlichödematösen Schwellung durch Thromben und stagnierendes Blut geschlossen. Die Thromben waren frische; nur wenige liessen die allerersten Anfänge beginnender Organisation erkennen, indem sie an den Stellen, wo sie sich von der Gefässwand abgelöst hatten, eine Umrandung durch Endothelzellen trugen. (Secundäre durch die Gangrän bedingte Thromben.)

Die folgenden Fälle gehören ihrem klinischen und auch wohl ihrem anatomischen Verhalten nach in die vorige Gruppe. Wenn ich sie einer gesonderten Besprechung unterziehe, so geschieht dies, weil mir zur Untersuchung hier nur ein unvollständiges Material vorlag, eine Bearbeitung im Umfange der vorigen Fälle daher nicht möglich war.

IV. Gangraena spontanea pedis sin. Amputatio osteoplastica pedis sec. Sédillot. Lappengangrän. Reamputatio femoris. — Heilung.

B. K., 38 Jahre alt, Hebräer, Dachdecker, leidet seit 3 Jahren an Schmerzen im linken Bein. Vor 8 Wochen eine leichte Erfrierung der Zehen. Nicht lange darauf hat sich an der 4. Zehe des linken Fusses eine Blase gebildet, die schwarz wurde. Der Kranke consultirte jetzt einen Arzt, der die beiden Endphalangen der erkrankten Zehe amputirte, doch ist der Brand trotz der Operation weitergegangen. Patient hat nie an Geschlechtskrankheiten gelitten und ist Vater mehrerer gesunder Kinder.

Status praesens am 2. December 1888. Am linken Fuss des gut genährten, schlank, aber kräftig gebauten Patienten fehlt die 4. Zehe. An Stelle derselben sieht man eine ca. 4 Qcm. grosse granulirende Wunde. Die 3. Zehe ist schwarz mumificirt, die 2. und 5. mit schwärzlichen confluirenden Blasen bedeckt. Der Puls auf der kranken Seite weder an der A. poplitea noch an den Tibialarterien zu fühlen; rechts dagegen deutlich. A. femoralis pulsirt links schwächer als rechts. Der Puls in der rechten Radialarterie nur bis 8 Cm. oberhalb des Handgelenks fühlbar; von da an nach abwärts ist das Gefäss als harter pulsloser Strang unter der Haut zu fühlen. Am übrigen Circulationssystem nichts Abnormes. Das Herz hat normale Grenzen und reine Töne. Nirgends Varicen. Im Harn kein Zucker. Keinerlei Anzeichen constitutioneller Syphilis. Temp. normal.

Am 6. December Amputation nach Sédillot (Zoege v. Manteuffel). Nach wenigen Tagen ausgedehnte Gangrän der Wundränder, welche ziemlich rasch weiterschreitet. Fieber. Am 14. December Reamputation im mittleren Drittel des Oberschenkels mit vorderem und hinterem Hautmuskellappen. Die Heilung erfolgte per secundam und sehr langsam. Noch vor völliger Verheilung der Operationswunde wird Patient auf seinen Wunsch am 22. Februar aus der Klinik entlassen.

Die Arterien der amputirten Extremität zeigten an der Intima — soweit diese sichtbar war — feine Querrillen und gelbliche Verdickungen; überhaupt war die Intima derb, aber nicht verkalkt. Das Lumen war in der A. femoralis und im Anfangstheile der A. poplitea offen. 4½ Cm. über der Theilungsstelle ist die A. poplitea durch einen 1 Cm. langen obturiernden rothen Thrombus geschlossen, der einem alten organisirten Thrombus direct aufsitzt; letzterer ist nur in einer Ausdehnung von 1½ Cm. obturirend und zieht in seinem weiteren Verlauf unter starker Verengung des Lumens wandständig durch die Poplitea. Ferner lässt er sich bis in die Aa. tibiales post. und ant. und A. peronea hinein verfolgen. Das Lumen der A. tib. antica wird durch denselben vollständig verschlossen und bleibt es auch, indem der Thrombus allmählich in feste Gewebsmassen übergeht, welche das Gefäss in seinem weiteren Verlauf bis in die A. dorsalis pedis hinein ausfüllen. In der Aa. tib. post. und peronea zieht der genannte Thrombus dagegen noch einige Centimeter

weit wandständig nach abwärts, um dann sein Ende zu erreichen. Die A. tib. post. ist darauf eine Strecke weit frei; erst in der Höhe der Malleolen wird ihr Lumen durch ein ziemlich festes bräunliches Gewebe verlegt; in gleicher Weise sind auch die Aa. plantares verschlossen. Dasselbe gilt auch von der A. peronea, die vom zweiten Drittel des Unterschenkels an ohne Lumen ist.

Die Venen liessen mit blossem Auge betrachtet ausser einer derben Beschaffenheit und Verdickung der Intima nichts Pathologisches erkennen. Schlängelungen oder Varicen waren nicht vorhanden.

Zur mikroskopischen Untersuchung war in diesem Fall nur ein geringer Theil des Materials conservirt worden; doch genügte das Vorhandene, um den Nachweis zu führen, dass hier dieselben anatomischen Verhältnisse vorlagen, wie in den vorigen Fällen. Auch hier liess sich der Arterienverschluss auf Thrombenbildung zurückführen, und ebenso muss hier zwischen dem Eintritt der Thrombose und dem Ausbruch der Gangrän eine geraume Zeit gelegen haben. denn festes Bindegewebe war an Stelle der Thromben getreten, Schon der mikroskopische Befund lehrt, dass die Thromben in den peripheren Gefässgebieten älter waren, als in den zur Poplitea hin gelegenen, indem erstere bereits so weit verändert waren, dass sie makroskopisch nicht mehr als ehemalige Blutgerinnsel erkannt werden konnten. Die Gefässwand selbst zeigte eine deutliche bindegewebige Verdickung der Intima; die Media war in den obturirten Gefässabschnitten deutlich vascularisirt. Die Venen waren offen und zeigten endophlebitische Veränderungen. Das die Gefässe umgebende Gewebe war indurirt und von Rundzellen infiltrirt.

V. Gangraena spontanea pedis dextri. Amputatio sec. Pirogoff. Heilung in 2 Jahren. Nach 3 Jahren Gangraena spontanea digitorum pedis sinistri. Amputatio digitorum. Unvollständige Heilung.

L. H., Kaufmann, 35 Jahre alt. In der Jugend stets gesund gewesen; keine Lues. Verheirathet; gesunde Kinder. Vor ca. 10 Jahren angeblich nach Kälteeinwirkung Gangrän der grossen Zehe des linken Fusses. Abtragung der nekrotischen Zehe; sehr langsame Heilung. Seit ca. $1^1/_2$ Jahren heftige rheumatische Schmerzen im rechten Fuss und Unterschenkel bis zum Knie hinauf. Seit wenigen Wochen sind die Schmerzen continuirlich und überaus heftig, Patient ist infolge dessen bettlägerig. In dieser Zeit sind die Zehen geschwollen, roth und stellenweise blauschwarz geworden.

Status praesens vom August 1888. Die Zehen des rechten Fusses geröthet und geschwollen. Das Nagelglied der grossen Zehe und die Endphalangen der 2. Zehe schwärzlich verfärbt. An der 3. und 4. Zehe in der volaren Furche zwischen II. und III. Phalanx schwärzlich livide,

gangränöse Stellen mit blasig abgehobenem Epithel. Pulslosigkeit der Tib. post. und Pediaea beiderseits. Höher nach oben beiderseits gleich starker Puls.

Am 30. August 1888 Exarticulation sämmtlicher Zehen des rechten Fusses. Gangrän der Lappen. Fieber. Nach 12 Tagen Pirogoff. Randgangrän in geringer Ausdehnung, im Uebrigen glatte, aber sehr langsame Heilung, bis auf die Drainöffnungen, welche sich nicht schliessen.

Die Schmerzen bestehen weiter fort und machen den Kranken zum Morphinisten, so dass eine Entziehungscur in einer Anstalt nöthig wird. Erst zwei Jahre nach der Operation schliessen sich die Drainfisteln, bald darauf hören auch die bis dahin sehr quälenden Schmerzen auf, so dass der gut aussehende Stumpf jetzt gut functionirt. Entgegen dem ärztlichen Rath ist Patient darauf wieder Stunden lang hinter dem Ladentisch stehend thätig gewesen. Im December 1891 traten Schmerzen im linken Fuss auf, die rasch an Intensität zunahmen, gleichzeitig stellte sich Röthung und Schwellung der 2. und 5. Zehe des linken Fusses ein.

Status praesens vom 23. Januar 1892. Der Stumpf des rechten Fusses ist gut verheilt und völlig unempfindlich. Patient kann auf diesem einen Fuss oder richtiger Stumpf stehen. Der linke Fuss ist pulslos; die 2. und 5. Zehe geschwellt und geröthet, die Nagelphalangen schwarz gangränös.

Auf Verlangen des Kranken zunächst Amputation der Zehen. Gangrän der Lappenränder. Unter Fortbestehen der subjectiven Beschwerden stösst sich allmählich das gangränöse Gewebe ab, die klaffende Wunde bedeckt sich mit Granulationen; das Dorsum pedis ist dabei blauröthlich verfärbt. Bis zum 1. December 1892, also im Laufe von ca. 10 Monaten, hat sich die Wunde bis auf eine 4 Qcm. grosse Stelle überhäutet. Die subjectiven Beschwerden bestehen ungemindert fort; Patient kann die linke Extremität der starken Schmerzen wegen gar nicht gebrauchen und ist ans Bett gefesselt.

Eine anatomische Untersuchung wurde nur bei den vier zuletzt amputirten Zehen ausgeführt; sie ergab in Bezug auf die örtlichen Veränderungen einen ziemlich negativen Befund, denn die Arterien der Zehen zeigten mit nur einer weiter unten zu nennenden Ausnahme keinerlei Veränderungen, welche man in directe ätiologische Beziehung zum Auftreten der Gangrän hätte setzen können. Die Arterien liessen eine sklerotische Verdickung der Intima erkennen, hatten aber bis in die feinsten Verzweigungen hinein ein offenes Lumen. Die Venen der Zehen waren allerdings in nicht geringer Anzahl durch Thromben geschlossen, doch handelte es sich nur um frischere, jedenfalls secundäre Gerinnungen.

Für die Erklärung der Gangrän bedeutungsvolle Veränderungen fanden sich nur in den Digitalarterien der 2. und 5. Zehe, von denen je zwei etwa bis zur Basis der Phalanx II obturirt waren. Die Obturation wurde durch Gewebsmassen bewirkt, welche histologisch vollständig jenem Bindegewebe entsprachen, welches in den vorher

beschriebenen Fällen die Arterienlumina verlegte; auch enthielten sie Blutpigment. Ich meine daher auch hier ein Recht zu haben, eine vorangegangene Thrombose der Arterien als Ursache der das Lumen verlegenden Gewebsbildung anzusehen. Die Pulslosigkeit der Unterschenkel- und Fussarterien gestattet die Folgerung, dass der Verschluss noch weiter nach oben hinaufgereicht haben wird. Es lägen somit hier die nämlichen Verhältnisse vor, wie in den übrigen bisher beschriebenen Fällen, so dass man auch hier einen auf Thrombose zurückzuführenden geweblichen Verschluss grösserer Arteriengebiete als Ursache der Gangrän annehmen darf.

Bemerkenswerth ist es, dass auch in diesem Fall von den untersuchten Zehen diejenigen zuerst und hauptsächlich erkrankten, in welchen der Arterienverschluss am weitesten nach der Peripherie hin vorgeschoben war.

VI. Gangraena spontanea pedis dextri. Amputatio femoris. Heilung.

O. v. S., 49 Jahre alt, Landwirth, bisher gesund. Keine Lues. Vater gesunder Kinder. Seit einigen Jahren Schmerzen im rechten Bein, die als Podagra angesehen wurden. Seit Weihnachten 1887 starke Steigerung der Schmerzen; Patient kann nur noch ganz kurze Strecken mühsam gehen. Im Juni 1888 bildet sich unter heftigen Schmerzen eine Eiterblase auf dem Rücken der Endphalange der 2. Zehe des rechten Fusses. Entleerung des Eiters bewirkt keinen Nachlass der Schmerzen; der Kranke kann nur noch eine sitzende Stellung einnehmen, wobei er den kranken Fuss zur Linderung der Schmerzen fortwährend in kaltem Wasser halten muss. Morphium bis zu 0,09 pro die. Ende Juni wird Dr. Zoege von Manteuffel consultirt, der die beginnende Gangrän erkannte und Hochlagerung der Extremität und Ueberführung des Kranken nach Dorpat anordnete.

Status praesens. Anfang August 1888. Kurze gedrungene Gestalt; der rechte Fuss bis zur Mitte des Unterschenkels geschwollen, die Haut geröthet, kühl. Die End- und Mittelphalanx der 2. Zehe schwarz, gangränös. An der lateralen Seite des Fusses über den Grundphalangen der 4. und 5. Zehe ein thalergrosses Geschwür mit schwärzlichen Rändern. Puls in der rechten unteren Extremität nirgends zu fühlen; auch in der A. femoralis erst über dem Lig. Poupartii. Links Puls bis in die A. pedaea. Keine Varicen. Im Uebrigen zeigt das Circulationssystem nichts Abnormes. — Im Harn kein Zucker. Am 16. August 1888 Operation (Zoege von Manteuffel). Im Hinblick auf den kurz vorher publicirten Riedel'schen Fall wird sofort zur Amputation im Oberschenkel geschritten. Bildung zweier Hautmuskellappen, 2 Drains. Nähte. Nach 10 Tagen Entfernung der Drains. Nach 15 Tagen Gehversuche. Heilung ohne Randgangrän per primam.

Nach der Operation hören die Schmerzen auf, es stellt sich wieder spontan, ohne Narcotica Schlaf ein. Laut Nachrichten, die 3½ Jahre nach der Operation einliefen, fühlt sich Herr v. S. gesund.

Eine anatomische Untersuchung der amputirten Extremität konnte, aus hier nicht zu erörternden Gründen, nicht vorgenommen werden. Bei der Operation wurde constatirt, dass die Art. femoralis in der Höhe der Amputationsebene durch bräunliche, der Gefässwand fest adhärirende Massen geschlossen war. Zur histologischen Untersuchung konnte nur ein ca. 2 Cm. langes Stück vom centralen Ende der durchschnittenen Arterie verwandt werden, welches, aus der Operationswunde hervorragend, entfernt werden musste. Das histologische Bild entsprach auch hier dem der früheren Fälle, indem ein zellreiches, stark vascularisirtes Bindegewebe das Lumen erfüllte; in diesem Bindegewebe lagen grosse Mengen schwarzbraunen Blutpigments. An der Intima liessen sich auch hier ausgesprochene sklerotische Veränderungen nachweisen.

Es liegt also auch in diesem Falle eine arterielle Thrombose vor, die, wenn wir die Pulslosigkeit jener Gebiete in Rücksicht ziehen, sich wohl noch weiter nach abwärts erstreckt haben dürfte.

Es handelt sich hier also um einige Fälle spontaner Extremitätengangrän, welche die gemeinsame Eigenthümlichkeit zeigten, dass die der brandigen Extremität zugehörigen Arterien in weiter Ausdehnung verschlossen waren. Als das den Verschluss und damit auch die Gangrän bedingende Moment liessen sich durch Bindegewebe ersetzte Thromben nachweisen. Aus den histologischen Bildern konnte man ersehen, dass die Thrombenbildung nicht in ihrer ganzen Ausdehnung gleichzeitig, sondern vielmehr allmählich erfolgt sei, wobei sie im Wesentlichen von der Peripherie nach dem Centrum hin fortgeschritten zu sein scheint. Was hier dem Process einen besonderen Charakter verleiht, so dass er bei makroskopischer Untersuchung nicht mit Sicherheit als Thrombose erkannt werden konnte, ist die weite Ausdehnung und die allgemeine Verbreitung im arteriellen System der betroffenen Extremitäten, ist ferner die überaus vollständige bindegewebige Umwandlung der Thromben. Da zugleich Arteriosklerose bestand, wird man annehmen dürfen, dass jedenfalls die Thromben ihrer Hauptmasse nach autochthone waren, ausgehend von der Erkrankung der Intima. Dass dabei in einzelnen Fällen auch Embolie stattgefunden hat, lässt sich nicht mit Bestimmtheit in Abrede stellen. Die typisch wiederkehrende Localisation des Krankheitsprocesses spricht jedoch gegen eine solche Annahme. Wären Emboli der Ausgangspunkt der Erkrankung, so müsste wohl ein grösserer Wechsel in der Localisation sich finden.

Sowohl das anatomische Bild als auch die klinischen Erschei-

nungen weisen darauf hin, dass zwischen dem Eintritt der Thrombose und dem Ausbruch der Gangrän ein grösserer Zeitraum gelegen haben muss. In dieser Zwischenzeit hat offenbar eine Blutversorgung auf collateralem Wege stattgefunden, die aber, wie die Krankengeschichten zeigen, keine genügende war, da sie normale Verhältnisse nicht herzustellen vermochte. Der Grund dieser mangelhaften Entwicklung des Collateralkreislaufes dürfte hier in den — im Hinblick auf das Alter der Patienten — immerhin recht hochgradigen endarteriitischen Veränderungen des Gefässsystems zu suchen sein. Zwar konnten diese in Rücksicht auf das vorliegende Material nur an den Hauptstämmen sowie an den kleinen, in den Gefässbündeln verlaufenden Collateralarterien direct nachgewiesen werden. Da aber die diffuse Arteriosklerose, wie die Arbeiten Thoma's [1]) zeigen, solchen Schädlichkeiten ihren Ursprung verdankt, welche nicht einzelne Gefässe, sondern ganze Gefässsysteme betreffen, und da dieselbe nach Sack [2]) und Mehnert [3]) in den Arterien der unteren Extremitäten sehr häufig ist, so wird man annehmen dürfen, dass auch die grösseren — nicht untersuchten — Collateralgefässe arteriosklerotische Veränderungen aufgewiesen haben werden.

Derartige Wandveränderungen der Gefässe konnten für die Blutversorgung der Extremität nicht gleichgültig bleiben, sobald ein Verschluss der Hauptstämme eintrat; sie mussten die Reibungswiderstände erhöhen, die Elasticität und Ausdehnungsfähigkeit der Gefässe beeinträchtigen und dadurch die Ausbildung eines Collateralkreislaufes erschweren, bei noch weiterer Entwicklung aber schliesslich Hindernisse in der Strombahn schaffen, welche den Zufluss genügender Mengen arteriellen Blutes unmöglich machten. Entsprechend der allmählichen Steigerung dieser Veränderungen ist der Process des Insufficientwerdens der collateralen Blutversorgung ein chronischer und zieht sich über längere Zeit hin. Bei Beurtheilung der Verhältnisse, welche die Blutzufuhr zur Extremität zu einer absolut ungenügenden machten, wird man übrigens auch die immer weitere Ausdehnung der Thrombose im Auge behalten müssen, die nicht nur die Hauptarterien betraf, sondern auch einen nicht geringen Theil der Collateralen verschloss, wie der Injectionsversuch (Fall II) und der Nachweis organisirter Thromben in den kleinen, die Gefässbündel

1) Die diffuse Arteriosklerose. Virch. Arch. Bd. CIV.

2) Ueber Phlebosklerose und ihre Beziehungen zur Arteriosklerose. Inaug.-Diss. Dorpat 1887.

3) Ueber die topographische Verbreitung der Arteriosklerose u. s. w. Inaug.-Diss. Dorpat 1888.

begleitenden Arterien lehrt. Den letzten Anstoss zum Eintritt der Nekrose mögen von aussen hinzutretende Schädlichkeiten abgegeben haben, so namentlich starke Abkühlung und leichte, die Continuität der Haut nicht unterbrechende Traumen. Einige der mitgetheilten Krankengeschichten enthalten directe Hinweise darauf. — Betonen möchte ich noch, dass die kleinen und kleinsten Arterien in der Nachbarschaft des gangränösen Zerfalls frei waren und keine marantischen Tbromben aufwiesen, auf welche nach Billroth[1]), König[2]) und Albert[3]) die senile Gangrän häufig zurückzuführen sein soll.

Von Interesse sind die Veränderungen an den Venen. Sehen wir vom Fall I ab, wo ein thrombotischer Verschluss der grossen Hauptvenen des Unterschenkels vorlag, dessen Eintritt offenbar mit den in der Anamnese angegebenen Schwellungen zusammenfällt, so waren die Venenlumina offen. Sie erschienen aber durch mächtige endophlebitische Gewebsentwicklung in der Intima und zum geringeren Theil durch bindegewebig substituirte Thromben verengt. Die hochgradige Phlebosklerose lässt sich wohl nur so erklären, dass ein Missverhältniss zwischen der Weite des venösen Strombettes und der Menge des durchfliessenden Blutes bestanden hat. Letztere war augenscheinlich geringer geworden, so dass die venösen Abflusswege nicht mehr in normaler Weise gefüllt wurden. Aus der Verminderung des venösen Abflusses lässt sich hier auf eine Verminderung des arteriellen Zuflusses schliessen, ein Hinweis darauf, dass die Collateralbahnen nicht im Stande waren, der Extremität die normale Menge arteriellen Blutes zuzuführen. Der verminderte Zufluss zu einem sich gleichbleibenden Stromgebiet muss in diesem letzteren Circulationsstörungen, namentlich eine Verlangsamung des Blutstromes zur Folge haben, welche von Störungen der Ernährung und der Function in den betreffenden Gebieten begleitet sein werden. Als solche möchte ich das Gefühl von Kälte und Schwere, die Kraftlosigkeit der erkrankten Extremität ansehen. Ferner mussten jene Circulationsanomalien zu Alterationen der Capillarwandungen und dadurch bedingter vermehrter Transsudation führen. Diese äussert sich in leichten Oedemen und hat schliesslich eine Ueberernährung und Hyperplasie des Bindegewebes zur Folge. Es kommt zur Induration des Gewebes. So sehen wir die bindegewebigen Bestandtheile der Musculatur abnorm reichlich entwickelt, sehen wir ferner

1) Allg. chirurg. Pathol. und Ther. 9. Aufl. Bearb. von A. v. Winiwarter. Berlin 1880. S. 367.

2) Lehrb. d. spec. Chir. Berlin 1886. Bd. III. S. 659.

3) Lehrb. d. Chir. und Operationslehre. Wien 1883. Bd. IV. S. 479.

die Nerven in festes, sklerotisches Narbengewebe gebettet. Dass der dadurch auf die Nerven ausgeübte Druck als Ursache der heftigen Schmerzen anzusehen ist, haben schon andere Autoren hervorgehoben (v. Winiwarter, l. c.; Zoege von Manteuffel, l. c). Auch zum Austritt körperlicher Blutelemente hat die Alteration der Capillarwandungen geführt. So ist das Blutpigment, welches im Gebiet der Thrombose in der Nachbarschaft der kleinsten Gefässe und Capillaren lag, wohl durch Diapedese rother Blutkörperchen dorthin gelangt. Die Infiltration durch Leukocyten dagegen ist wohl nur z. Th. als Folge der abnormen Circulationsverhältnisse aufzufassen, z. Th. ist sie wohl der Ausdruck der vom gangränösen Herde her fortgeleiteten Schädlichkeiten. Das Dichterwerden der Infiltration nach der Peripherie der Extremität hin spricht für eine solche Annahme.

Vergleicht man die hier mitgetheilten Beobachtungen mit jenen aus der Literatur gesammelten, so fällt zunächst die weitgehende Uebereinstimmung ihrer klinischen Symptomatologie in die Augen. Das von Billroth für die „Gangraena ex endarteriitide hyperplastica" entworfene Krankheitsbild, als dessen Paradigma der v. Winiwarter'sche Fall anzusehen ist, passt in allen wesentlichen Zügen auch auf die hier beschriebenen Fälle, so dass sie klinisch von diesen nicht zu trennen sind. Das verhältnissmässig junge Alter der Patienten, der Mangel aller sonstigen ätiologischen Momente, die oft jahrelangen charakteristischen Prodromalerscheinungen, die langsame Entwicklung und Ausbreitung der Gangrän, endlich die bei entsprechender Therapie quoad vitam günstige Prognose, alles das giebt den hier beschriebenen und citirten Fällen einen durchaus gleichartigen und einheitlichen klinischen Charakter. Diese Einheitlichkeit der Erscheinungsform spricht sich bis zu einem gewissen Grade auch im anatomischen Verhalten der Fälle aus, indem allemal ein ausgedehnter geweblicher Verschluss der grösseren Arterien vorlag. Nur was die Art der Entstehung dieses Verschlusses anlangt, bin ich bei meinen Untersuchungen zu anderen Resultaten gekommen, als die citirten Autoren. Der Endarteriitis obliterans der bisherigen Beobachter steht in meinen Fällen die Substitution ausgedehnter Arterienthromben gegenüber.

Dieser Gegensatz scheint mir aber mehr in der Art der Deutung der von den citirten Autoren und mir beobachteten Bilder, als auf dem Gebiet der anatomischen Thatsachen zu bestehen.

Schon Friedländer (l. c.) hat die Gleichartigkeit der von ihm

beschriebenen Endarteriitis obliterans mit den Vorgängen bei der Organisation der Thromben hervorgehoben und betont, dass die anatomischen Bilder der Endstadien beider Processe sich in nichts Wesentlichem von einander unterscheiden. Hält man Fig. VI der v. Winiwarter'schen Arbeit und Fig. I. meiner Arbeit (S. 20) neben einander, vergleicht man ferner die v. Winiwarter'sche Beschreibung (l. c. S. 212 unten) der das Lumen der A. tibialis postica ausfüllenden Intimawucherung mit der Schilderung der organisirten Thromben, die ich auf S. 19 zu geben versucht habe, so wird man sich ohne Weiteres von der Richtigkeit der Friedländer'schen Behauptung überzeugen, indem man den Eindruck gewinnt, dass v. Winiwarter und ich dasselbe gesehen haben. Bevor man daher als Ursache einer das Gefässlumen verschliessenden Gewebsentwicklung eine Endarteriitis obliterans annehmen darf, muss man vorangegangene Thrombenbildung ausschliessen. Dieser Punkt scheint mir in den bisherigen Mittheilungen über Endarteriitis obliterans der Extremitätenarterien zu wenig Berücksichtigung erfahren zu haben. v. Winiwarter erwähnt wohl das Vorkommen frischerer Thromben, scheint aber an die Möglichkeit nicht gedacht zu haben, dass auch jene, als Product der Endarteriitis obliterans aufgefassten Gewebsmassen auf bindegewebige Substitution älterer Thromben zurückgeführt werden könnten. — Von den Fällen Will's und Burow's ist eigentlich nur gesagt, dass die Gefässlichtung durch zellreiche, gefässhaltige Gewebsmassen geschlossen war, ein Befund, der in der Annahme organisirter Thromben ungezwungen eine Erklärung findet, und dessen Deutung man keineswegs in einer Endarteriitis obliterans zu suchen braucht. — Widenmann hat allerdings Thrombenbildung als Ursache des von ihm beobachteten Gefässverschlusses in Rücksicht gezogen, jedoch ausgeschlossen, weil er kein hämatogenes Pigment in dem die Gefässlichtung verlegenden Gewebe finden konnte. Doch möchte ich gleich Friedländer (l. c.) diesem Umstande keine grosse Bedeutung beimessen, da Blutpigment keineswegs immer in organisirten Thromben nachgewiesen werden kann. — Die bisher vorliegenden Beobachtungen von Verschluss der Extremitätenarterien durch Endarteriitis obliterans können also nicht als einwandsfrei bezeichnet werden, da sie eine Deutung durch thrombotische Processe zulassen.

Von grösserer Bedeutung für die Statuirung des Krankheitsbegriffes der Endarteriitis obliterans scheint mir die Beobachtung jener Stadien zu sein, in denen es noch zu keinem völligen Verschluss des Lumens gekommen ist, wo also der Process noch in der Ent-

wicklung begriffen ist. Eine solche Beobachtung findet sich namentlich in der Arbeit v. Winiwarter's. Als Vorläuferin der völligen Obliteration beschreibt er (l. c. S. 209 u. 210 Fig. II) eine Zellwucherung in der Intima der A. tibialis postica, durch welche genannte Intima bis aufs 4—8fache des Normalen verdickt erschien. Diese Veränderung ist offenbar eine Endarteriitis, wie sie bei Stromverlangsamung sich regelmässig findet. Wie aus einer Bemerkung v. Winiwarter's (l. c. S. 212 unten) hervorgeht, war die Art. tib. postica in der Nähe der Amputationsebene geschlossen; es erscheint daher wahrscheinlich, das der arterielle Zufluss zu dem unterhalb gelegenen Theil des Gefässes, d. h. jenem Theil, der die erwähnte Intimawucherung zeigte, ein geringerer geworden war, so dass ein Missverhältniss zwischen dem Gefässquerschnitt und der durchfliessenden Blutmenge bestand. Wie durch die Arbeiten Thoma's[1]) dargelegt worden ist, führt ein solches Missverhältniss, soweit es nicht durch Contraction der Media ausgeglichen wird, zu einer Stromverlangsamung, als deren Folge eine als compensatorisch aufzufassende Endarteriitis auftritt, welche eine relative Verengung des Gefässlumens bedingt, die aber nur bis zur Aufhebung jenes Missverhältnisses geht. Dass es unter solchen Verhältnissen zu erheblichen Verdickungen der Intima kommen kann, ist einleuchtend. Ich selbst habe Derartiges im Fall III gesehen. Hier war die A. tibialis antica in ihrem obersten Theil thrombotisch verschlossen; nach abwärts hatte das Gefäss ein offenes Lumen, die Intima war aber durch Bindegewebseinlagerung dermaassen verdickt, dass sie etwa die halbe Dicke der Muscularis erreichte. Der Umstand, dass im v. Winiwarter'schen Fall die A. tibialis antica normal gefunden wurde, spricht auch dafür, dass die Veränderungen an der A. tibialis postica als Folge localer Circulationsstörungen, wie sie durch thrombotischen Verschluss eines Gefässes bedingt werden, aufzufassen sind.

Auch die Entwicklung des Processes, wie v. Winiwarter sie an den kleineren Arterien schildert, dürfte für die Annahme einer Endarteriitis obliterans keine unzweideutigen Beweise liefern. Es erscheint mir im Hinblick auf meine Untersuchungen fraglich, ob die Veränderungen, die dort beschrieben wurden, wirklich nur verschiedene Stadien eines und desselben pathologischen Vorganges seien. Eine zellreiche Intimaverdickung, offenbar ähnlich der von v. Winiwarter beschriebenen, habe auch ich an den kleineren

1) Ueber die Abhängigkeit der Bindegewebsneubildung in der Arterienintima von den mechanischen Bedingungen des Blutumlaufes. Virch. Arch. Bd. XCIII bis CVI.

Arterien gesehen, ohne jedoch die Ueberzeugung gewonnen zu haben, sie könne zum Verschluss des Gefässlumens führen. Lag ein solcher vor, so fanden sich auch hier Anhaltspunkte dafür, dass derselbe nicht durch Intimawucherung, sondern durch Thromben bedingt war. Die Fig. I v. Winiwarter's, welche hochgradige Verengung des Gefässlumens durch obliterirende Endarteriitis demonstriren soll, stellt aber augenscheinlich ein contrahirtes Gefäss vor, dessen Intima reich ist an elastisch-musculären Schichten, wie man das häufig in den Venen findet.

Wie aus dem Angeführten hervorgeht, ist in den bisher beschriebenen Fällen die Statuirung einer primären Endarteriitis obliterans der Extremitätenarterien nicht genügend begründet, indem sich die Befunde durch Thrombenbildung und deren Folgezustände ungezwungen erklären lassen. Dabei mag es auffallend erscheinen, dass die Arterienthrombose, die an sich kein seltener Vorgang ist und auch häufig zur Gangrän führt, wie jüngst wieder durch Haidenhain[1]) gezeigt wurde, so selten zu dem hier geschilderten anatomischen und klinischen Symptomencomplex führt. Dieses Missverhältniss ist aber nur ein scheinbares, denn nach Beobachtungen, die Zoege von Manteuffel[2]) gemacht hat, erscheint es wahrscheinlich, dass Fälle von Arterienthrombose mit derartigen klinischen Symptomen, wie in den hier geschilderten, keineswegs ganz selten sind; nur kommt es nicht immer zur Gangrän, und dürften sie daher bis jetzt vielfach übersehen oder falsch gedeutet worden sein. Andererseits muss man bedenken, dass das geschilderte Symptomenbild nur dort zur Ausbildung gelangen kann, wo die Thrombose relativ junge nicht marantische Individuen betrifft, deren Herz noch functionstüchtig, deren Gefässsystem progressiver Umwandlungen bis zu einem gewissen Grade noch fähig ist. Nur unter solchen Umständen kann die Thrombose so weite Dimensionen annehmen, wie sie hier geschildert wurden, ohne unmittelbar zur Gangrän zu führen. Während wir bei alten und marantischen Personen dem Eintritt der Thrombose die Gangrän ziemlich unmittelbar folgen sehen, wird hier durch Entwicklung und Ausnutzung collateraler Blutwege der Ausbruch der Gangrän auf unbestimmte Zeit hinausgeschoben, wodurch der Krankheitsprocess sich über lange Zeiträume hinzieht und den charakteristischen chronischen Verlauf erhält. Dieser giebt auch

1) Ueber die Behandlung der senilen Gangrän der unteren Extremität, insbesondere bei Diabetikern. Deutsche med. Wochenschr. 1891. Nr. 38 u. 39.

2) Ueber Arteriosklerose und Rheumatismus an den unteren Extremitäten. Arch. f. klin. Chir. Bd. XLV. Heft 1.

der Erkrankung ihr besonderes anatomisches Gepräge, indem dadurch den Thromben sowohl Zeit zu weiterem Wachsthum und weiterer Ausbreitung, als auch Zeit zu einer sehr vollkommenen bindegewebigen Substitution gegeben wird; finden wir doch die Arterien einer solchen Extremität in weiter Ausdehnung durch feste Gewebsmassen verschlossen.

Als sehr naheliegend erscheint natürlich die Frage nach der Ursache der Thrombenbildung. Bei alten oder marantischen Personen gehört Thrombenbildung in den Arterien nicht zu den Seltenheiten und sind wir gewohnt, dieselbe auf die hier bestehenden Veränderungen der Gefässwand und auf die verminderte Energie der Herzarbeit zurückzuführen. Wie weit letzterer Factor für unsere Fälle, die fast ausnahmslos gesunde Personen mittleren Lebensalters betreffen, in Frage kommt, lässt sich mit Sicherheit nicht entscheiden; jedenfalls liessen sich gröbere Störungen in dieser Richtung klinisch nicht nachweisen. Was dagegen die Veränderungen der Gefässwände betrifft, so boten unsere Fälle, wie oben beschrieben wurde, deutliche Anhaltspunkte für die Annahme, dass dem Eintritt der Thrombose arteriosklerotische Veränderungen der Intima vorangegangen waren. — Auch in jenen, als Endarteriitis obliterans beschriebenen Fällen finden sich Hinweise, welche auf das Vorhandensein gleicher Veränderungen an der Intima schliessen lassen. So betont Will in seinem Fall das Vorhandensein einer chronischen Arteriitis, Burow constatirt, dass die Verschlussmasse zum Theil aus „einfach fibrösem Gewebe" (im Gegensatz zu einem gefässhaltigen Fibroidgewebe) bestanden habe; Widenmann fand in dem einen seiner Fälle, dass die Intimaneubildung zur Peripherie (d. h. zur Gefässwand) hin eine mehr lamelläre Anordnung zeigte, während sie im Uebrigen aus einem faserigen, an Spindelzellen und kleinen Gefässschlingen reichen Gewebe bestand. Auch im v. Winiwarter'schen Falle haben ähnliche Verhältnisse vorgelegen; so beschreibt er (l. c. S. 210) eine Bindegewebsentwicklung zwischen den Blättern der Membrana elastica interna der A. tibialis postica, und auf Fig. VI seiner Tafel erscheinen beide Lamellen dieser Membran durch zellarmes Bindegewebe beträchtlich weit auseinandergedrängt.

Bei der erwiesenen Abhängigkeit thrombotischer Processe von Veränderungen der Gefässwand halte ich mich für berechtigt, auch hier einen Zusammenhang zwischen den arteriosklerotischen Wandveränderungen und der Thrombenbildung anzunehmen. Dieser Anschauung entspricht es, dass die Thrombenbildung stets jene Arteriengebiete betraf, in welchen nach den Untersuchungen Thoma's und

seiner Schüler: Sack (l. c.), Mehnert (l. c.) und Bregmann[1]) die arteriosklerotischen Veränderungen im Allgemeinen am stärksten entwickelt sind, d. h. die Arterien des Unterschenkels und des Vorderarms. Auch finden wir in den einzelnen Fällen als Ursache der Thrombenbildung häufig dieselben Schädlichkeiten angeschuldigt, welche wir seit den Untersuchungen Thoma's[2]), Sack's (l. c.) und Mehnert's (l. c.) auch als Ursache der diffusen Arteriosklerose betrachten müssen, d. h. solche Schädlichkeiten, „welche an die tonische Innervation der Tunica media die höchsten Anforderungen stellen". So wird in mehreren Fällen als causa peccans oft sich wiederholende Abkühlung angegeben, ein Moment, welches häufige Veränderungen im Gefässtonus bedingt, durch dessen Regulation an die Media stärkere Anforderungen gestellt werden als in der Norm.

Bei einer solchen Auffassung ihrer Pathogenese lassen sich die hier besprochenen Fälle von Extremitätengangrän ungezwungen in die grosse Gruppe der senilen Gangrän einreihen, d. h. jene Gruppe der spontanen Gangrän, deren Entstehung in sklerotischen Veränderungen des Gefässsystems zu suchen ist, für welche Zoege von Manteuffel daher den Namen „Angiosklerotische Gangrän" vorgeschlagen hat. Denn die hier erwähnten Krankheitsfälle beruhen nicht, wie v. Winiwarter und nach ihm Billroth u. A. meinten, auf einer, von der gewöhnlichen Gefässsklerose differenten Gefässerkrankung, nicht auf einer „obliterirenden" Form der Endarteriitis im Gegensatz zur gewöhnlichen „sklerosirenden". Auch in ihnen ist die Gangrän in letzter Linie durch die gewöhnlichen sklerotischen Gefässveränderungen bedingt, nur dass die Gefässsklerose hier allerdings nicht direct, sondern auf dem indirecten Wege der durch sie bedingten Thrombose zur Gangrän geführt hat.

1) Ein Beitrag zur Kenntniss der Angiosklerose. Inaug.-Diss. Dorpat 1890.
2) Die diffuse Arteriosklerose. Virch. Arch. Bd. CIV.

II.

Aus der chirurg. Abtheilung des Hrn. Docent W. Zoege v. Manteuffel im Dorpater Bezirkshospital und aus seiner Privatpraxis.

V.

Ein Beitrag zur Kenntniss der Länge des menschlichen Darmkanals.

Von

Dr. Paul Dreike.

Einleitung.

Es ist a priori verständlich, dass die Bestimmungen der Länge des menschlichen Darmkanals, vermöge der so überaus wechselnden Gestalt dieses Organes bei ein und demselben Individuum, auf nicht unerhebliche Schwierigkeiten stossen müssen. Als Ausdruck der letzteren dürfte der Umstand anzusehen sein, dass bis in die allerjüngste Zeit eine feststehende Methode der Messung, die von Allen zu acceptiren war, sich nicht einbürgern konnte. Im Suchen nach einer solchen gingen vielmehr die Autoren in der technischen Frage zum Theil so weit aus einander, oder wählten so fehlerreiche Methoden, dass die Resultate dieser Messungen einigermaassen brauchbare Vergleiche nicht wohl zuliessen. Obgleich Messungen menschlicher Darmtractus in nicht unerheblicher Zahl vorliegen, sind doch erst die der letzten Jahre, die in gleichartiger Weise vorgenommen wurden, zu Vergleichen direct heranzuziehen. Bei den verhältnissmässig grossen Fehlerquellen, denen solche Messungen immerhin noch ausgesetzt sind, erschien es erwünscht, die Anzahl derselben unter Anwendung thunlichst genauer Methoden nach Möglichkeit zu vergrössern. Schien es doch kaum möglich, irgend welche absolute Werthe aus den übermittelten Messungen herauszurechnen. Noch viel weniger genügten sie, um auch nur annähernd Rassenunterschiede, Einflüsse des Geschlechts, des Alters, pathologischer Veränderungen des Darms und des jeweiligen Ernährungszustandes des Individuums auf die Darmlänge, feststellen resp. in Abrede stellen zu können.

Weitere Messungen schienen daher geboten und folgte ich bereitwilligst der Aufforderung des Herrn Docenten Dr. Zoege von Manteuffel, solche auszuführen. Während Rolssenn den Darm der Deutschen gemessen hatte, gestattete mir die Gunst der Verhältnisse, den der Russen nach gleicher Methode in Bezug auf seine Länge zu untersuchen. Zugleich sollte ich die Länge der Mesenterien, ihre Haftlinien und die Beziehung der Lage des Darms zu denselben studiren, um auf diese Weise den anatomischen Grund für die Lage eines Darmtheils und damit vielleicht das System für die Topographie der Därme zu finden. Aeussere Gründe zwingen mich, von der Bearbeitung des in letzterer Hinsicht gesammelten Materials, das bei der Labilität der Verhältnisse unverhältnissmässig viel schwieriger zu erbringen war, als die Längenmaasse des Darms, fürs Erste Abstand zu nehmen und mich in dieser Arbeit nur mit den Längendimensionen des Darmes, wie ich sie an 169 Leichen russischer Nationalität gefunden, zu befassen.

Literatur.

Obgleich, wie erwähnt, die älteren Darmmessungen vor Sappey und Tarenetzky einen directen Vergleich mit den späteren und mit den meinigen nicht zulassen, und obgleich C. v. Samson[1]) sie in seiner Arbeit über die Flexur und Darmlängen schon angeführt, glaube ich doch einer Wiederholung mich nicht schuldig zu machen, wenn ich sie hier bespreche, weil ich Vieles, von anderen Gesichtspunkten ausgehend, eingehender referiren, vieles nach Samson bekannt Gewordene neu hinzufügen muss.

Schon Cruveilhier[2]) (C. v. Samson S. 77) machte darauf aufmerksam, dass man verschiedene Zahlen erhält, je nachdem man den am Mesenterium hängenden oder den abgetrennten Darm misst. Er findet zwischen Körperlänge und Länge des Verdauungstracts das Verhältniss 1 : 5 bis 1 : 6, Dickdarm zum Dünndarm auf S. 138 = 1 : 5, auf S. 151 = 1 : 4. Länge des Dickdarms = 1,3 bis 1,7 Meter = 4,2 bis 5,5 Fuss. Kaliber und Länge stehen im umgekehrten Verhältniss, d. h. ein aufgeblasener Darm ist kürzer geworden.

---

1) Zur Kenntniss der Flexura sigmoidea coli (S. romanum), Anhang: Ueber Darmlänge. Dissertation. Dorpat 1890. Umgearbeitet erschienen im Archiv für klinische Chirurgie von Langenbeck. Berlin 1892. Bd. XLIV. Heft I u. II.

2) Traité d'Anatomie descriptive. II. 1865—1868.

Sappey[1]) (S. 20) giebt die Differenzen an, welche aus verschiedener Messung resultiren. Legt man einen Faden entlang dem freien Rande des am Mesenterium hängenden Darmes und misst den Faden, so erhält man 11,08 M.; vom Mesenterium abgetrennt, aber nicht gespannt, zeigt derselbe Darm eine Länge von 11,76 M.; abgetrennt und aufgeschnitten von 12,5 M. und leicht gespannt von 13,5 M.; d. h. mit anderen Worten, man kann an einem und demselben Darm Zahlen erhalten, welche sich wie 1 : 1,22 verhalten oder um mehr als 1/5 von einander abweichen. Selbstverständlich können diese Differenzen noch viel grösser werden, sobald man nicht „leicht", sondern etwas stärker spannt. Die erste Art der Messung ist nach Sappey die zuverlässigste, obwohl sie, wie auch Born (S. 221) bemerkt, nicht sehr genau ist. Nach ihr findet Sappey das Verhältniss der Körperlänge zu der Länge des Verdauungstracts bei 4 gesunden Individuen = 1 : 6 bis 7, und zwar vertheilen sich die 11 M. auf die einzelnen Abschnitte wie folgt: Speiseröhre 0,37, Magen 0,18, Dünndarm 8,8 (= 29,0 Fuss), Dickdarm 1,65 (= 5,4 Fuss nach der Methode gemessen, welche die geringsten Zahlen ergiebt). Auch der Umfang des Darmes ist von Interesse, denn dieser multiplicirt mit der Länge giebt annähernd die verdauende Fläche. Nach Huschke[2]) (S. 109) ist das Verhältniss von Körperlänge zur Darmlänge beim Neugeborenen = 1 : 7,5, beim Erwachsenen = 1 : 6 bis 7, weil die Neugeborenen kürzere Beine haben. Dickdarm: Dünndarm bei Neugeborenen = 1 : 5, bei Erwachsenen 1 : 4.

J. F. Meckel[3]) (S. 63) kommt durch seine Untersuchungen zu dem Schlusse, dass der ganze Darmkanal in den ersten Zeiten des (intrauterinen) Lebens verhältnissmässig kürzer ist, sich aber allmählich so vergrössert, dass er beim reifen Fötus verhältnissmässig bedeutend grösser ist, dann aber wieder abnimmt. Ferner ergäbe sich aus seinen Untersuchungen, dass das Verhältniss zwischen dem dicken und dünnen Darm nicht in allen Lebenszeiten dasselbe sei, dass vielmehr, je jünger das Individuum, desto länger verhältnissmässig der Dickdarm sei. Beim ersten Erscheinen des Blinddarmes sei der Dickdarm sogar ohne den Blinddarm beinahe halb so lang als der Dünndarm. Der Dickdarm vergrössere sich so viel langsamer als der Dünndarm, dass er das im ganzen späteren Leben bestehende Verhältniss von 1 : 6 schon im 6. Monat erreiche.

1) Traité d'Anatomie descriptive. IV. 1874.

2) Soemmering's Hdb. 1844. Theil „Eingeweide". Bearb. von Huschke.

3) Bildungsgeschichte des Darmkanals der Säugethiere und namentlich des Menschen. 1817.

Crampe[1]) macht zunächst darauf aufmerksam, dass die Eintheilung des Thierreiches in carnivora, omnivora und herbivora nicht zulässig sei. Die Ursache der Veränderungen, die die Nahrung im Darmkanal hervorrufe, sei nicht, wie es Darwin annehme, die chemische Beschaffenheit (Zusammensetzung), sondern lediglich die Form derselben (S. 666). Crampe verwirft die Methode Cuvier's, Meckel's und Anderer, die die Darmlänge mit der Länge des Körpers, gemessen vom Maule bis zum After, vergleichen, und misst die Körperlänge vom Hinterhaupt bis zum After. Bei Fröschen, Kröten, Eidechsen u. s. w. misst er von der äussersten Spitze des Maules, längs der Wirbelsäule bis zum After, beim Fisch die Entfernung vom Maule bis zum Ansatze der Schwanzflossen.

Als mittlere Länge bezeichnet er diejenige Zahl, die sich am häufigsten wiederholt. Crampe hebt hervor, dass das Verhältniss des Dickdarms zum Dünndarm keineswegs constant sei, dass aber im Allgemeinen zu relativ langen Eingeweiden auch ein relativ langer Dickdarm gehöre. Geschlecht, Rasse und Lebensweise hätten keinen Einfluss. — Sperlinge, die augenscheinlich am Durchfall litten, hätten einen namentlich im letzten Drittel ausserordentlich weiten Darm gehabt. Crampe bestreitet Cuvier's und also auch Darwin's Meinung, die wilde Katze hätte einen kürzeren Darm, als die Hauskatze. Er behauptet, die Beobachtung erkläre sich dadurch, dass grössere Thiere oft einen relativ kürzeren Darm hätten, als kleine. Der braune Bär (Pflanzenkost und Fleichkost) habe einen kürzeren Darm, als der weisse (ausschliesslich Fleischfresser).

Crampe folgert daraus: „Wir sind nicht berechtigt, Thiere mit einander zu vergleichen, welche verschiedenen Arten angehören. Bei der Domestication einer Rasse verändern sich auch die Körperformen in hohem Maasse und folglich auch der Verdauungsapparat."

Bei sehr vielen Säugethieren hätten die jugendlichen Individuen relativ längere Eingeweide, als erwachsene, z. B. Katzen. Junge Tauben hätten einen ebenso langen Darm, wie erwachsene. Form der Nahrung spiele eine Rolle, d. h. schlechte Kost erweitere den Darm, gute, leicht verdauliche stelle wenig Ansprüche an den Darm.

Kaum war Crampe's Arbeit erschienen, da veröffentlichte Custor[2]) eine Abhandlung „Ueber die relative Grösse des Darmkanals und der hauptsächlichsten Körpersysteme beim Menschen und

1) Vergleichende Untersuchungen über das Variiren in der Darmlänge und in der Grösse der Darmschleimhautfläche bei Thieren einer Art. 1872.

2) J. Custor in Bern 1873. Ueber die relative Grösse des Darmkanals und der hauptsächlichsten Körpersysteme beim Menschen und bei Wirbelthieren.

bei Wirbelthieren". Custor's Verfahren bei seinen Untersuchungen war folgendes: „Zunächst wurde die äussere Körperfläche, bei Vögeln nach vorgängiger Entfernung der Federn, durch Triangulation bestimmt, hierauf möglichst rasch die Haut sammt dem etwa vorhandenen Panniculus abgetragen und sofort gewogen. Dasselbe geschah für die Eingeweide unter Sonderung des Verdauungs-, Respirations- und Urogenitalapparates." (S. 484.) „Nach Beendigung der Wägungen (Musculatur und Skelette u. s. w.) kam der unterdess feucht aufbewahrte Darmkanal zum Behufe seiner Flächenbestimmung an die Reihe." Die Methode war folgende: Der Darm von Aufhängebändern befreit, wird möglichst vollständig aufgeblasen und seine Aussenfläche durch Triangulation bestimmt. Custor meint, dass das Resultat an der Aussenfläche gewonnen, wegen der geringen Dicke unbedenklich auf die Innenfläche übertragen werden könne.

Die Berechnung der relativen Grösse (S. 486) des Darmkanals geschah überall in doppelter Weise, nämlich einmal mit Beziehung der Körpermasse in Grammen auf den Quadratcentimeter Darmfläche, das andere Mal umgekehrt mit Beziehung der Darmfläche in Quadratcentimetern auf das Gramm Körpermasse als Einheit. Beim Menschen findet er: Auf 1 Grm. Körpergewicht kommen 0,29 Qcm. Darmschleimhaut, oder auf 1 Qcm. Darmschleimhaut 3,39 Grm. Körpergewicht. Die Schlüsse, die Custor aus seinen Untersuchungen zieht, sind folgende: Die Darmgrösse steht bei Fischen und Vögeln in keinem bestimmten Verhältniss zur Fleisch- oder Pflanzenkost, die Säugethiere dagegen unterziehen sich in der Mehrzahl dem herkömmlichen Gesetze.

Verschiedene Individuen ein und derselben Art stimmen in ihrer relativen Grösse auffallend mit einander überein.

Was das Verhältniss des Dickdarms zum Dünndarm anbetrifft, so findet Custor, dass unter den Säugethieren die Pflanzenfresser einen relativ grösseren Dickdarm besitzen.

Beneke[1]) findet, dass bei Kindern bis zum 9.—12. Lebensjahre der Darmkanal im Verhältniss zur Körperlänge bedeutend grössere Maasse ergiebt, als bei Erwachsenen. Es verhält sich nach ihm die Länge des Dünndarms zur Körperlänge bei Neugeborenen annähernd wie 570 : 100, im 2. Lebensjahre wie 600 : 100, im 3. annähernd wie 550—600 : 100, in späteren Lebensjahren dagegen, abgesehen von pathologischen Verhältnissen, wie 450 und höchstens

1) Ueber die Länge des Darmkanals bei Kindern, sowie über die Capacität des Magens Neugeborener. Deutsche med. Wochenschr. 1880. Nr. 32 u. 33.

510 : 100. Das höchste Verhältniss, welches im 30. Lebensjahre gefunden wurde, war 470 : 100. Ebenso war auch die Capacität des Dünndarms und des Magens bei Kindern eine verhältnissmässig viel grössere als bei Erwachsenen. Beneke hat sich ferner mit der Bestimmung der Darmlängen bei Leuten mit gesundem und kranken Darmkanale beschäftigt. Die mit krankem Darmkanale theilt er ein: erstens in solche, wo die Leistungsfähigkeit und die Leistung des ganzen Organismus sich unter der Norm befindet und wo die „Anbildung" erniedrigt ist = hypoplasia, und zweitens in solche, wo das Gegentheil vorhanden ist = hyperplasia. Zur ersten Gruppe rechnet er die Schwindsucht, zur zweiten Rhachitis, Lipomatose, Atherom der Gefässe und Carcinom. Ausserdem unterscheidet Beneke noch eine dritte Gruppe und zählt zu der die Fälle, wo weder eine Hypoplasie noch aber auch eine Hyperplasie zu bemerken ist. Durch seine Untersuchungen kommt Beneke zu dem Schlusse, dass Phthisiker im Allgemeinen einen kurzen (313 : 100), die an hypertrophischen Processen, abnormer Fettbildung und Carcinose zu Grunde gegangenen Individuen einen verhältnissmässig langen Darmkanal besitzen (447 : 100). Zwischen diesen beiden Gruppen stehen die als gesund zu bezeichnenden (407—100).

Henning[1]) veröffentlicht (im Centralblatt f. med. Wissenschaft 1881) einen kurzen Vortrag „Ueber die vergleichende Messung der Darmlänge". Er sagt: „Schon Spigelius mass den Darmkanal des Menschen sowohl seiner absoluten, wie seiner relativen Länge nach und stellte zwischen Körperlänge und Darmlänge die Verhältnisszahl 1 : 6 fest. Diese Angabe ist, mit einer kleinen Abänderung, welche ein Kürzerwerden des menschlichen Darmes bei fortgeschrittener Civilisation beweist, auch heute noch allgemein verbreitet und an und für sich auch richtig." Als man aber anfing, die relative Darmlänge auch bei Thieren zu messen und sie mit der relativen Darmlänge des Menschen zu vergleichen, wurde diese Angabe zu einem Fehler, und zwar aus folgendem Grunde: Beim Thiere vergleicht man die Länge des Darmes, gemessen vom Pylorus bis zum After, mit der Körperlänge, gemessen vom äusseren Ende des Kopfes bis zum After (Cuvier[2]), deutsch von Meckel und Froriep), beim Menschen mit einer Körperlänge, gemessen von der Ferse bis zum Scheitel.

„Um also wissenschaftlich zu verfahren und die Resultate der

1) „Ueber die vergleichende Messung der Darmlänge." Centralbl. f. med. Wissensch. 1881.

2) Leçons d'Anatomie comparée publicés par Duvernoy. 1805.

Messungen mit einander vergleichen zu können, muss man entweder bei den Thieren die Länge der hinteren Beine auch messen, oder, was ja „natürlicher" ist, die Beinlänge beim Menschen aus dem Maasse streichen.

Henning findet beim Vergleiche der „anatomischen Körperlänge", also des Oberkörpers, gemessen vom Scheitel bis zum Sitzhöcker, mit der Darmlänge in 18 vorgenommenen Messungen die Verhältnisszahl 1 : 10, bei Kindern ebenso wie bei Erwachsenen. Crampe's Behauptung, der gefunden hat, dass jugendliche Säugethiere einen verhältnissmässig längeren Darm besitzen, ist nach Henning auf eine falsche Methode der Messung zu beziehen und auf den Menschen nicht zu verwerthen. Henle's[1]) Vermuthung (Eingeweidelehre S. 83), dass die relativ grössere Längendimension des Darmkanals der Kinder von der relativ geringeren Länge der unteren Extremitäten herrühre, finde hierdurch eine vollkommene Bestätigung. „Und somit ist auch jene Behauptung so vieler Naturforscher, mit welcher sie die Berechtigung des Menschen als animal omnivorum (Soemmering, Vom Bau des menschlichen Körpers, umgearbeitet von Huschke 1844 v. S. 68) zu beweisen suchten, unhaltbar geworden; denn die richtige Verhältnisszahl fällt schon in das Gebiet der Pflanzen fressenden Säugethiere und kommt, laut meinen im zootomischen Institute des Herrn Prof. Brühl an 3 Chimpansen ausgeführten Messungen, den Früchte fressenden Affen so ziemlich gleich."

Zum Schluss macht Henning den Vorschlag, nächstens die Körperlänge bei allen Wirbelthieren vom 7. Halswirbel bis zum Sitzhöcker zu messen, weil Kopf und Hals bei verschiedenen Säugethieren sehr verschieden lang sind.

Eine eingehende Untersuchung hat die uns interessirende Frage ferner durch A. Tarenetzky[2]) erfahren.

Seine Untersuchungsmethode war folgende (S. 40): Der an seinen Bauchfellfalten hängende Darmkanal wurde unter Vermeidung jeder Zerrung, und indem ein Faden an die der Mesenterialansetzung entgegengesetzte Seite des Darmrohres angelegt wurde (nach Sappey), gemessen, das Duodenum wurde bei partieller Ablösung des Colon gemessen, der untere Theil des Rectum vermittelst Durchstiches oder Bestimmung der Dicke der Weichtheile zwischen dem Boden des Cavum Douglasii und Anus.

1) Handb. d. systemat. Anat. 1862. Th. II.

2) Beiträge zur Anatomie des Darmes. Anhang: Ueber Darmlängen. Mém. d. l'Acad. imp. d. sc. de St. Petersbourg. 1881. T. XXVIII. Sér. VII.

Als Körperlänge bezeichnet Tarenetzky beim Menschen und Affen die Entfernung vom Scheitel über den Rücken bis zum oberen Rande des ersten Steisswirbels, bei allen übrigen Thieren die Entfernung von der Nasenspitze ebenfalls über den Rücken zu demselben Wirbel. Tarenetzky theilt (S. 47) sämmtliche Messungen an menschlichen Cadavern in Bezug auf das Alter in 5 Klassen ein und zwar: in Embryonen bis zum Ende des 5. Monats (Länge 3—20 Cm.), in Embryonen bis zur Geburt (Länge 22—44,5 Cm.), in Kinder bis zum ersten Lebensjahre (Länge 47—58 Cm.), in junge Personen bis zum 16. Lebensjahre (Länge 51—78 Cm.) und endlich in Erwachsene (Länge 80—93 Cm.). Bei den drei ersten Gruppen versteht Tarenetzky unter „Länge" wohl die Standhöhe, bei den beiden letzten aber die Stammlänge? Bei der Berechnung des Verhältnisses der Körperlänge zur Darmlänge versteht er unter letzterer nur den Dünndarm, erstens, weil gerade der Dünndarm in Bezug auf Nahrungsaufnahme und also auf Entwicklung des Individuums den wichtigsten Theil des Darmkanals vorstelle, und zweitens, weil er dadurch die durch andere Beobachter gewonnenen Zahlen mit den seinigen vergleichen kann.

Die Länge des Körpers verhält sich zu der relativen des Dünndarmes nach Tarenetzky:

bei Embryonen bis zum 5. Monat = 1 : 4,2
= = = zur Geburt = 1 : 5,9
= Kindern bis zum 1. Jahre = 1 : 6,6
= = = = 16. = = 1 : 7,6
bei Erwachsenen = 1 : 7,2.

Tarenetzky schliesst aus diesen Zahlen (S. 48), dass das Wachsthum des Darmkanals sowohl zur Zeit des intrauterinen Lebens, als auch nach der Geburt und in der Periode der Pubertät ein gleichmässig fortschreitendes ist, und dass derjenige Altersabschnitt, in welchem der Körper zur endlichen Entwicklung aller seiner Theile auch die grösste Fläche zur Assimilation der aufgenommenen Nahrung bedarf, in der That mit der grössten relativen Länge des Dünndarmes zusammenfällt. Das spätere Alter, in welchem das Wachsthum des Organismus so gut wie beendet sei und die Nahrungszufuhr nur zur Erhaltung des schon vollendeten verwendet werde, biete auch einen relativ kürzeren Darm (S. 50); die absolute Länge entziehe sich jeder Vorausberechnung, und da Unterschiede schon in solchen Embryonalmonaten zu finden wären, wo von einer Wirkung des Darminhaltes noch keine Rede sein könne, so sei das, wenigstens im Embryonalleben, nur auf eine individuell verschiedene Entwicklung

University of California
LIBRARY

der Organe zu beziehen. Eine gewisse Rolle scheine die Blutsverwandtschaft zu spielen, da neugeborene Thiere, welche von ein und derselben Mutter geworfen seien, häufig die annähernd gleiche absolute Darmlänge hätten (Hund, Hauskatze, Meerschweinchen, Tiger). Die grosse Verschiedenheit in der absoluten und relativen Länge des Dünndarmes nach der Geburt werde allgemein sowohl beim Menschen als auch bei Thieren erstens durch die Nahrung und zweitens durch allgemeine und örtliche Krankheitsprocesse erklärt. Tarenetzky schliesst die Nahrung als Ursache für die erste Zeit aus, wo sie für alle gleich ist, nämlich leicht verdauliche Milch, giebt aber diese Ursache für das spätere Leben zu. Bei der ärmeren Bevölkerung bekämen die Kinder eine an schwerverdaulichen Stoffen reiche Nahrung, der Darm leide darunter und werde bleibend länger.

Welchen Einfluss pathologische Erscheinungen sowohl des ganzen Körpers als auch der Bauchhöhle auf die Länge des Darmkanals, speciell beim Menschen, hätten, sei noch sehr wenig bekannt.

Tarenetzky theilt nach dem Vorschlage Beneke's sein untersuchtes Material in 3 Gruppen ein und rechnet zur 1. Gruppe Pneumonia chronica, Catarrh. intestini und Marasmus senilis, zur 2. Gruppe Emphysema, Vitium cordis, Erysipelas, Pleuritis, Peritonitis, Pneumonia acuta, Febris recurrens, Typhus exanth. und abdom.; zur 3. endlich den einzigen von ihm beobachteten Fall von Fettsucht, infolge von Amputatio penis. Er erhält bei dieser Eintheilung das Verhältniss des Körpers zur Länge des Dünndarmes:

bei Gruppe I von 1 : 7,3
= = II = 1 : 7,4
= = III = 1 : 11.

„Man kann hieraus folgern, dass der Einfluss von Krankheitsformen, welche speciell auf die Ernährung des ganzen Körpers einen hemmenden Einfluss haben, in Bezug auf die Länge des Dünndarmes in nichts sich von solchen unterscheidet, bei denen der Ernährungsprocess nicht direct afficirt ist.“ Kurz findet Tarenetzky den Darm bei chronischer Peritonitis und Cancer pylori.

Aus allem bisher Angeführten kann man mit vollem Recht den Schluss ziehen, dass ein Darmkanal, welcher seine vollkommene Entwicklung einmal erreicht hat, für die übrige Zeit in seinen Längendimensionen entweder gar keinen oder nur sehr geringen Schwankungen unterworfen ist, und dass Krankheiten und andere Einflüsse beim Erwachsenen die Länge des Darmes nicht wesentlich modificiren. Was das Geschlecht anbetrifft, so findet Tarenetzky keinen Unterschied, obgleich er a priori angenommen hatte, dass weibliche

Subjecte, welche ausser dem eigenen Organismus in bestimmten Perioden noch ihre Kinder zu ernähren hätten, einen relativ längeren Darmkanal als männliche haben müssten.

Ferner ist hier eine Arbeit von Frolowsky[1]) zu erwähnen. Seine Messungen stellt Frolowsky am herausgeschnittenen Darm an. Die Resultate seiner Untersuchungen fasst er in folgende Sätze zusammen (S. 40):

1. Die grösste Zunahme der Länge des Darmkanals findet im 2. Monat statt; Frolowsky meint, er wachse dann am meisten.

2. Beim Vergleich mit der Körperlänge bemerken wir, dass der Darmkanal des Kindes keine Beziehung zur Länge des Körpers hat, dass aber bis zum 3. Monat die Länge des Darmes mehr als in allen übrigen Monaten überwiegt. Frolowsky sieht darin die Bestätigung der allgemeinen Meinung, dass Kinder einen verhältnissmässig längeren Darmkanal haben, als Erwachsene.

3. Beim Vergleich des Dünndarms mit dem Dickdarm ergiebt sich, dass die Längenzunahme im ersten Monate nicht gleichmässig auf beide fällt, sondern dass der Dünndarm sich mehr vergrössert. Ueberhaupt nähert sich mit dem Alter die Länge des Dünndarmes der des Dickdarmes.

4. Die Länge des Dünndarmes ist im 4. Monat am grössten.

5. Die absolute Grösse des Wurmfortsatzes vergrössert sich mit dem Alter, die relative nimmt ab.

6. Das Verhältniss des Dickdarms zum Dünndarm ist

für Neugeborene 42 : 277 = 1 : 6
= Brustkinder 61 : 348 = 1 : 5
= Erwachsene 150 : 600 = 1 : 4.

C. v. Samson hat in seiner Arbeit „Zur Kenntniss der Flexura sigmoidea coli (S romanum)" zum Schluss, wie schon erwähnt, die Literatur über Darmlängen zusammengefasst. Ausserdem schlägt er Folgendes zu berücksichtigen vor (S. 86):

1. Pathologische Zustände der betreffenden Individuen und des Darmes besonders.

2. Den Zustand des Darmes, ob und womit er gefüllt ist, ob er todtenstarr oder in Fäulniss begriffen ist.

3. Das Alter des Individuums, seine sociale Stellung, womöglich seine Nahrung.

4. Die Messung müsste nach Sappey und Tarenetzky geschehen, weil die Fehler bei dieser Methode am geringsten ausfallen.

---

1) Beitrag zur Anatomie des Verdauungskanals der Säuglinge. Diss. 1880.

5. Unter „Darm" muss immer dasselbe verstanden werden.

6. Bei Berechnung der relativen Länge muss auch die Körperlänge einheitlich angenommen werden.

7. Als mittlere relative Darmlänge ist diejenige anzusehen, welche am häufigsten wiederkehrt, nicht das arithmetische Mittel.

Kretschmann[1]) untersucht die Länge des Darmkanals bei Schwindsüchtigen. Den Darm misst er wie Tarenetzky, den Dickdarm am Ligamentum liberum, den untersten Theil des Rectum durch Einführen des Fingers in den Anus.

Bei der Bestimmung der Körperlänge misst Kretschmann erstens die Entfernung vom Scheitel bis zur Ferse und zweitens die Entfernung vom Scheitel über den Proc. spin. des 7. Halswirbels bis zur Steissbeinspitze. Kretschmann legt sich die Frage vor, ob die Kürze des Darmkanals bei Schwindsüchtigen eine Folge des allgemeinen Zerfalls im Organismus oder ein charakteristisches Anzeichen einer Constitutionsanomalie sei. Er hat daher seine Untersuchungen sowohl bei Schwindsüchtigen, als auch bei sehr durch andere chronische Krankheiten herabgekommenen Individuen angestellt. Alle Grössen sind berechnet auf ein Kilo Körpergewicht, auf 100 Cm. der ganzen Länge und auf 100 Cm. der Körperlänge (die unteren Extremitäten abgerechnet). Die mittleren Zahlen sind aus 55 Messungen an Schwindsüchtigen, aus 32 an verschiedenen chronischen Krankheiten und aus 9 an acuten ohne Abmagerung Gestorbenen berechnet. Dabei stellt es sich heraus, dass Schwindsüchtige die geringste Darmlänge, sowohl des Dünn- als auch des Dickdarmes, haben. Ebenso ist die Capacität und das Gewicht des Herzens bei ihnen geringer als bei Anderen. Kretschmann schliesst aus seinen Untersuchungen, dass Kleinheit des Herzens und geringe Darmlänge bei Schwindsüchtigen theils Resultate der Abmagerung, theils angeborene Constitutionsanomalien sind. Dadurch, dass wenig Blut durch die Arteria pulmonalis in die Lungen kommt, wird ein günstiger Boden für die Entwicklung der Tuberkelbacillen geschaffen, was Lebert[2]) dadurch beweist, dass bei angeborener Stenose des Conus arteriosus, des Ostium pulmonale und der Arteria pulmonalis ⅓ Aller an Lungenschwindsucht stirbt.

Der geringen Darmlänge muss auch eine geringere Schleimhautoberfläche entsprechen, worunter die Ernährung leiden muss.

---

1) Beitrag zur Kenntniss der Grösse des Herzens und Darmes bei Phthisikern. Dissert. Petersb. 1890.

2) Klinik der Brustkrankheiten. 1874.

Die letzte auf diesem Gebiete erschienene Arbeit ist die von Theodor Rolssenn.[1]) Da ich ganz nach derselben Methode gemessen habe, wie Rolssenn, so werde ich seine Arbeit hier nicht weiter besprechen, zumal ich beim Vergleich meiner Resultate mit Angaben anderer Autoren noch öfters auf sie zurückkommen werde.

Zum Schluss wäre hier noch eine Arbeit von Manassein[2]) zu erwähnen.

Aus seinen Untersuchungen an hungernden Kaninchen und Tauben geht hervor, dass während des Hungerns der Darmkanal, und zwar hauptsächlich der Dünndarm, sich bedeutend verkürzt, bei jungen Kaninchen und Tauben stärker als bei älteren.

Sobald die Thiere nach dem Hungern wieder aufgefüttert werden, restituirt sich wieder die frühere Länge. Das Gewicht der Eingeweide nimmt beim Hungern auch ab.

Als ich meine Arbeit schon abgeschlossen hatte, wurde ich durch den Herrn Prof. Rauber auf eine eben im Erscheinen begriffene Abhandlung von Dr. F. Werner[3]) aufmerksam gemacht. Als Maass für die Vergleichung nimmt Werner in allen Fällen die Länge des Thieres vom Kopf bis zum Ende des letzten Hinterleibringes an und hat alle Verhältnisszahlen darauf reducirt.

(S. 117): „Das Resultat war ein gänzlich unerwartetes. Gerade die pflanzenfressenden Acridier haben einen kurzen Darm, der nur in wenigen Fällen die Länge des Thieres selber überragt, indem er eine kleine S-förmige Biegung vor dem Rectaltheile macht, während die Locustiden theilweise einen sehr langen und meist schneckenförmigen gerollten Darm besitzen, namentlich Barbitistes und Phaneroptera."

Nach Werner (S. 118) hängt die Länge und die dieselbe verursachende Rollung des Dünndarmes nicht mit der Nahrung zusammen, sondern werde bei den Orthopteren in ähnlicher Weise von der Körperform bestimmt, wie wir es auch bei Reptilien und Amphibien sehen. Lange, schlanke Thiere hätten einen wenig gewundenen Darm (Schlangen, Blindschleichen u. s. w.), kurze, gedrungene einen stark gewundenen, daher auch relativ längeren Darm. (S. 119): „Man ist wohl berechtigt, anzunehmen, dass der Darm in seiner

---

1) Ein Beitrag zur Kenntniss der Längenmaasse des deutschen Darms. Diss. Dorpat 1890.

2) Beitrag zur Frage über das Hungern. St. Petersburg 1866.

3) Die relative Darmlänge bei insecten- und pflanzenfressenden Orthopteren. Biolog. Centralbl. Bd. XIV. Nr. 3. Wien 1894.

morphologischen Ausbildung durch die äussere Form des Körpers beeinflusst werde und nicht umgekehrt."

Der Schluss der Arbeit ist noch nicht erschienen.

Aus der angeführten Literatur ist ersichtlich, dass die einzelnen Autoren entweder verschiedene Methoden bei der Messung angewandt haben, oder aber von verschiedenen Gesichtspunkten ausgegangen sind. Es ist daher nicht möglich, ihre Resultate mit einander zu vergleichen.

Nach einer übereinstimmenden Methode haben den Darm Tarenetzky, Kretschmann und Rolssenn gemessen. Aber auch ihre Resultate können nicht ohne Weiteres mit einander verglichen werden und zwar aus folgenden Gründen: Tarenetzky und Kretschmann haben die Stammlänge zur Darmlänge in Beziehung gesetzt, Rolssenn hingegen die kleine Rumpflänge. Ausserdem ist aus Kretschmann's Mittheilungen nicht ersichtlich, ob er als Stammlänge das Maass vom Scheitel bis zum ersten Steisswirbel, oder bis zur Steissbeinspitze angenommen hat. Tarenetzky misst bis zum ersten Steisswirbel, hat aber, wie er angiebt, die von ihm angeführten Ziffern nicht ausschliesslich aus eigenen Untersuchungen gewonnen, sondern hat Zahlen Frolowsky's, der am herausgeschnittenen Darm gemessen hat, in seine Tabellen aufgenommen.

Rolssenn hat allerdings seine Resultate mit denen Tarenetzky's vergleichen wollen, indem er seine Maasse auf die Tarenetzky's zu reduciren suchte, ein Verfahren, bei dem auf sichere und genaue Resultate nicht gerechnet werden kann.

Was die Verwerthbarkeit der einzelnen Methoden bei der Darmmessung anbetrifft, so wäre, da es hauptsächlich darauf ankommt, die resorbirende Fläche des Darmes zu bestimmen, natürlich diejenige die beste, die diese Aufgabe möglichst vollständig erfüllt. Rauber[1]) giebt daher (S. 605) in einer Beurtheilung des bezüglichen Gegenstandes der Arbeit von Custor zwar principiell den Vorzug vor den früheren, bemerkt aber einschränkend doch das Folgende:

„Von so richtigen allgemeinen Gesichtspunkten Custor ausgeht, so hat die von ihm vorgenommene Triangulirung des aufgeblasenen Darmes doch nicht erreicht, was sie erreichen sollte, das Flächenmaass der Mucosa, d. i. das Maass der resorbirenden Oberfläche. Die Faltenbildung der Mucosa des Dünndarmes bringt bei dem Menschen die Oberfläche annähernd auf das Doppelte, die Zottenbildung gar auf das Vier- bis Fünffache. Weder bei dem Menschen,

1) Eingeweidelehre. 1892.

noch viel weniger bei den Thieren herrscht hier jedoch Gleichheit der Verhältnisse."

Da dieser ideale Zweck der Darmmessung, nämlich die genaue Bestimmung der gesammten resorbirenden Darmfläche, nicht erreicht werden kann, wenigstens durch makroskopische Messungen, so haben sich die anderen Autoren damit begnügt, das Verhältniss der Längendimensionen des Darmkanals zu anderen Körpermaassen zu bestimmen. Dabei messen die einen den vom Mesenterium abgetrennten Darm, die anderen ihn in situ. Dass die Messungen in situ einen den natürlichen Verhältnissen mehr entsprechenden Befund geben, darüber stimmen die Ansichten der neueren Autoren vollkommen überein, und zwar aus dem Grunde, weil eine Dehnung und daher eine Ungenauigkeit des Resultates beim herausgeschnittenen Darm viel leichter zu beobachten ist.

Was die Wahl der zur Vergleichung mit der Darmlänge heranzuziehenden Körpermaasse anbetrifft, so bin ich ganz Henning's, v. Samson's und Rolssenn's Ansicht, dass nämlich beim eventuellen Vergleich der am Menschen gewonnenen Resultate mit Messungen an Thieren die kleine Rumpflänge die einzige Grösse ist, die nicht so ausserordentlichen Längenverschiedenheiten unterliegt, wie beispielsweise beim Thier der Kopf, der Hals und die unteren Extremitäten. Auch beim Menschen ist die kleine Rumpflänge im Vergleich zu den unteren Extremitäten als die am wenigsten variirende Grösse der Körpermaasse anzusehen.

Der Zweck meiner Untersuchungen bestand nun darin, dass ich durch möglichst viele Messungen feststellen wollte, inwieweit das Geschlecht, das Alter, pathologische Zustände, Rasse und der allgemeine Ernährungszustand einen Einfluss auf die Darmlänge ausüben. Ferner wollte ich nachweisen, in welchem Verhältniss der Dickdarm zum Dünndarm steht.

Das Verhältniss der Darmlänge zur Darmweite zu berücksichtigen, lag auch im Plane meiner Arbeit, und ich habe infolge dessen am Anfange meiner Untersuchungen diesbezügliche Messungen vorgenommen, stand aber bald davon ab, weil die Resultate dermaassen variirten und von postmortalen Veränderungen, wie Todtenstarre, Blähung u. s. w. abhängig waren, dass ich zur Ueberzeugung kam, in dieser Frage zu keinen einigermaassen sicheren und motivirten Schlüssen gelangen zu können.

Eigene Untersuchungen.

Das Leichenmaterial, das mir zur Verfügung stand, gehörte, was die Erwachsenen anbetraf, ausschliesslich der russischen Nationalität an; die Kinderleichen stammten aus dem Findelhause und konnte ich da nicht immer die Nationalität feststellen, es wird aber auch hier wohl ausschliesslich die russische vertreten gewesen sein. Die Kinderleichen waren mir in liebenswürdigster Weise vollständig überlassen, nur hatte ich die Verpflichtung, nachdem ich meine Untersuchungen beendet hatte, die anatomische Diagnose festzustellen. Die Untersuchungen an Leichen Erwachsener habe ich stets vor der eigentlichen Section vorgenommen, wobei ich immer so viel Zeit hatte, dass ich jedesmal Controlmessungen vornehmen konnte.

Der Gang meiner Untersuchungen war folgender: Nachdem ich das Alter, den Ernährungszustand, bei Kindern das Gewicht, bei den Erwachsenen die sociale Stellung (fast alle gehörten der arbeitenden Klasse an), dann die Zeit, die seit dem Tode bis zur Section verstrichen war, notirt hatte, bestimmte ich die Standhöhe, gemessen vom Scheitel bis zur Ferse, die kleine (partielle) Rumpflänge, nach Henning, v. Samson und Rolssenn gemessen vom Dornfortsatze des VII. Halswirbels (Vertebra prominens) über den Rücken bis zum oberen Rande des ersten Steisswirbels, und die Stammlänge, gerechnet nach Tarenetzky vom Scheitel bis zum VII. Halswirbel und von dort über den Rücken wieder bis zum oberen Rande des ersten Steisswirbels. Die Länge des Steissbeines habe ich auch gemessen, da einige Autoren (Henning, Kretschmann) unter Stammlänge die Entfernung vom Scheitel bis zur Steissbeinspitze verstanden haben. Nach Eröffnung der Bauchhöhle notirte ich zunächst den Zustand des Darmkanals, ob gefüllt, ob todtenstarr, ob gebläht oder schlaff, und begann dann mit meinen Messungen. Von der Flexura duodeno-jejunalis beginnend, führte ich, jede unnütze Zerrung des Darmes nach Möglichkeit vermeidend, einen Faden entlang dem freien Rande des am Mesenterium hängenden Darmes bis zur Einmündung des Ileum in den Dickdarm, wiederholte das noch einmal und begann dann mit der Messung des Dickdarmes. Von der Spitze des Coecum ausgehend, legte ich den Faden längs dem Ligamentum coli ant. an, schlug den Dünndarm, damit er bei der Messung nicht hinderte, beim Messen des Colon ascendens nach links, des Colon descendens nach rechts. Bei der Messung des Colon transversum wurde das grosse Netz, dessen An-

heftung dem Lig. coli ant. entspricht, nach oben geschlagen. Den Dickdarm habe ich nicht, wie Rolssenn, nur bis zur Stelle, wo das Peritoneum den Darm verlässt, sondern bis zum Beckenboden gemessen, und zwar aus dem Grunde, weil der Punkt, wo das Peritoneum den Darm verlässt, sich niemals ganz genau feststellen lässt, sondern sehr verschiebbar ist.

Die Resultate der ersten Messung differirten, besonders beim Dünndarm, zuweilen beträchtlich (vgl. Tabellen) mit denen der zweiten. Die grösste Vorsicht und Genauigkeit änderte die Sache nicht. Wenn man nun aber die leichte Dehnbarkeit und den jedesmaligen Zustand des Darmkanals in Betracht zieht, so kommt man zur Ueberzeugung, wie schwer es ist, ein einheitliches Resultat zu erhalten. Bei der ersten Messung wird trotz aller Vorsicht eine gewisse Dehnung ausgeübt; befindet sich nun noch der Darmkanal in einem gewissen Grade von Todtenstarre, die sich leicht löst, oder ist er ganz schlaff und nachgiebig, so muss unbedingt bei der zweiten Messung eine Differenz sich herausstellen. Natürlich muss aber dann auch das aus der zweiten Messung gewonnene Resultat grösser sein, als das aus der ersten, was aus meinen Untersuchungen (vgl. Tabellen) zur Evidenz hervorgeht. Sobald ich genügend Zeit hatte, führte ich nicht nur eine, sondern zwei und drei bis fünf Controlmessungen aus (im Ganzen in 41 Fällen), und immer wieder erhielt ich grössere Werthe. Hier einige Beispiele: Kind Nr. 50. Länge des Dünndarmes 281 Cm., erste Controlmessung = 300 Cm., zweite Controlm. = 352 Cm., dritte = 364 Cm., vierte = 376 Cm., fünfte = 388 Cm.; aufgeblasen und vom Mesenterium befreit, ergiebt derselbe Dünndarm die Länge von 546 Cm. — Kind Nr. 22. Länge des Dünndarms 325 Cm., erste Controlmessung 328 Cm., zweite 339 Cm. u. s. w.

Zuweilen hat der Dünndarmkanal, besonders bei Kindern, eine Beschaffenheit, die ihm ein ganz glasartig durchsichtiges Aussehen verleiht; in solchen Fällen giebt die geringste Zerrung einen grossen Ausschlag, und das Resultat wird sehr ungenau.

Ausser dem Dünn- und Dickdarm habe ich dann noch den Processus vermiformis, dann die Höhe des Mesenteriums und die Länge der Haftlinie des Dünndarms desselben gemessen. Bei der Bestimmung der Höhe des Mesenteriums suchte ich die Mitte der Haftlinie auf und bestimmte dann die Entfernung von der Wirbelsäule senkrecht bis zum Darm. Unter Länge der Haftlinie des Dünndarms verstand ich die Entfernung des Punktes, wo die Arteria mesenterica superior, unter dem Pankreas hervor, zwischen die beiden Blätter

des Mesenteriums tritt, bis zur Einmündung des Dünndarms in den Dickdarm. Es würde zu weit führen, auseinanderzusetzen, mit welchen Schwierigkeiten man bei diesen Bestimmungen zu kämpfen hat, und welchen Schwankungen auch diese Bestimmungen unterliegen; ich behalte mir aber vor, in der Zukunft darauf zurückzukommen.

Den Magen und das Duodenum habe ich nicht gemessen, hauptsächlich deswegen, weil die Methode, die ich bei den Darmmessungen verwerthete, auf den Magen und das Duodenum nicht angewandt werden konnte und ich eine exacte Methode der Messung des Magens, die sich mit der am Darm angewandten einigermaassen vergleichen liesse, nicht kenne. Tarenetzky hat das Duodenum gemessen; um das aber möglich zu machen, musste er das Colon transversum, wenigstens theilweise, ablösen.

Tabelle I. Embryonen und

Nr.	Alter	Geschlecht	Tag seit dem Tode	Todesursache und pathol. Zustände	Standhöhe	Stammlänge	Kleine Rumpflänge	Länge des Jejuno-ileum	Länge des Jejuno-ileum. Controlmessung	Länge des Dickdarms	Länge des Dickdarms. Controlmessung	Gesammte Darmlänge	Summe der Controlmessungen	Differenz	Verhältniss der Standhöhe zur gesammten Darml.
1	—	w.	1	Asphyxia	51	31	18	320	313	70	69	390	382	8	1 : 7,6
2	—	w.	2	"	52	31	20	337	337	63	63	400	400	0	1 : 7,7
3	—	w.	3	"	52	35	20	208	214	56	56	264	270	6	1 : 5,1
4	—	w.	—	"	54	33	20	226	243	57	57	283	300	17	1 : 5,2
5	—	m.	—	"	53	33	21	256	259	54	54	310	313	3	1 : 5,9
6	—	w.	2	Perforatio	49	27,5	16,5	228	237	48	48	276	285	9	1 : 5,6
7	—	w.	—	"	53	35	21	253	265	57	60	310	325	15	1 : 5,9
8	2 Tage.	w.	2	Hyperaemia pulm. congest.	52	32	18,5	195	200	56	57	251	257	6	1 : 4,9
9	Fötus V. M.	m.	1	Immaturus	32	19,5	10,5	123	123	27	26	150	149	1	1 : 4,7
10	Fötus VII.	m.	—	"	37	—	13	127	130	32	32	159	162	3	1 : 4,3
11	Fötus X. M.	m.	2	Asphyxia (Syphilis)	46	27,5	17	175	—	36	—	211	—	—	1 : 4,6
12	Fötus X. M.	m.	1	Asphyxia	50	30	19	214	225	58	57	272	282	10	1 : 5,4

Anmerkung: Die absoluten Maasse sind in Centimetern angegeben.

Tabelle II. Kinder weiblichen

Nr.	Alter	Tag seit dem Tode	Todesursache und path. Zustände	Standhöhe	Stammlänge	Kleine Rumpflänge	Länge des Jejuno-ileum	Länge des Jejuno-ileum. Controlmessung	Länge des Dickdarms	Länge des Dickdarms. Controlmessung	Gesammte Darmlänge	Summe der Controlmessungen	Differenz	Verhältniss der Standhöhe zur gesammten Darml.
13	1½ M.	1	Pneum. catarrh.	50	30,5	19,5	154	161	44	45	198	206	8	4.0
14	2M. 1W.	1	Bronchitis	56	34,5	21,5	370	372	72	72	442	444	2	7.9
15	13 Tage	2	Sepsis Pneum. catarrh.	54	32	21,0	241	244	52	53	293	297	4	5.4
16	2 Mon.	1	Pneum. fibrosa	55	34	21,0	268	274	58	57	326	331	5	5.9
17	1½ M.	1	Pneum. catarrh.	53	34,5	21,5	328	341	68	71	396	412	16	7.5

todtgeborene Kinder.

Verhältniss der kl. Rumpflänge zur gesammten Darml.	Verhältniss der kleinen Rumpflänge zum Jejuno-ileum.	Verhältniss der Stammlänge zur gesammten Darml.	Verhältniss der Stammlänge zum Jejuno-ileum	Verhältniss des Jejuno-ileum zum Dickdarm	Länge des Processus vermiformis	Gewicht	Höhe des Mesenteriums	Länge der Haftlinie des Mesenteriums	Zustand des Darmkanals.
21,7	17,8	12,6	10,3	4,6	7,0	—	4,5	4,5	Hyperämisch. Dünndarm leer. Flexur gebläht, mit Meconium gefüllt.
20,0	16,8	12,9	10,9	5,3	4,5	—	5,5	—	Dünndarm schlaff. Dickdarm mit Meconium gefüllt.
13,2	10,4	7,5	5,9	3,7	5,0	3200	5,0	4,0	Dünndarm todtenstarr. Dickdarm und Flexur mit Meconium gefüllt.
14,1	11,3	8,6	6,8	4,0	—	—	—	—	Dünndarm todtenstarr. Dickdarm mit Meconium gefüllt.
14,8	12,2	9,4	7,7	4,7	—	3500	5,0	4,0	Dünndarm todtenstarr, leer. Flexur und Rectum mit Meconium gefüllt.
16,7	13,8	10,0	8,3	4,7	5,0	1750	5,0	4,5	Dünndarm leer und schlaff. Dickdarm mit Meconium gefüllt.
14,8	12,0	8,9	7,2	4,4	6,5	3300	5,0	3,5	Atelektase sowohl des Dünndarms als auch des Dickdarms.
13,6	10,5	7,8	6,1	3,5	8,0	—	5,0	3,0	Hyperämisch. Dickdarm etwas gebläht. Flex. gebläht u. mit Mecon. gefüllt.
14,3	11,7	7,7	6,3	4,6	2,0	480	3,0	3,0	Todtenstarr.
12,2	9,8	—	—	4,0	3,0	—	3,0	—	Dickdarm und Flexur mit Meconium gefüllt.
12,4	10,3	7,7	6,4	4,9	5,0	—	5,0	4,0	Dünndarm todtenstarr, leer. Dickdarm und Flexur mit Meconium gefüllt.
14,3	11,3	9,1	7,1	3,7	7,0	2000	5,0	3,5	Dünn- u. Dickdarm gebläht, hyperäm. Flex. u. Rectum mit Mecon. gefüllt.

Geschlechts mit normalem Darm.

Verhältniss der kl. Rumpflänge zur gesammten Darml.	Verhältniss der kleinen Rumpflänge zum Jejuno-ileum	Verhältniss der Stammlänge zur gesammten Darml.	Verhältniss der Stammlänge zum Jejuno-ileum	Verhältniss des Jejuno-ileum zum Dickdarm	Länge des Processus vermiformis	Gewicht	Höhe des Mesenteriums	Länge der Haftlinie des Mesenteriums	Zustand des Darmkanals.
10,2	7,9	6,5	5,0	3,5	4,5	2100	6,5	4,5	Die Hälfte vom Dünndarm stark todtenstarr, Colon ascen. u. transv. gebläht.
20,6	17,2	12,8	10,8	5,1	5,0	2950	5,5	4,5	Dünndarm todtenstarr, Dickdarm gebläht.
14,0	11,5	9,2	7,5	4,6	6,0	2650	3,2	5,0	Hyperämisch, leicht todtenstarr.
15,5	12,8	9,6	7,9	4,6	5,0	3450	6,0	5,0	Dünndarm schwach todtenstarr. Colon transversum gebläht.
15,4	15,3	11,5	9,5	4,8	—	2750	4,5	4,5	Todtenstarre, die sich leicht löst.

Nr.	Alter	Tag seit dem Tode	Todesursache und pathol. Zustände	Standhöhe	Stammlänge	Kleine Rumpflänge	Länge des Jejunoileum	Länge des Jejunoileum. Controlmessung	Länge des Dickdarms	Länge des Dickdarms. Controlmessung	Gesammte Darmlänge	Summe der Controlmessungen	Differens	Verhältniss der Standhöhe zur gesammten Darml.
18	1 M.	1	Pneum. catarrh.	49	28,5	18,0	170	173	39	40	209	213	4	4,3
19	2 M. 1 W.	3	—	50	32	19,5	307	319	54	56	361	375	14	7,2
20	2 M.	1	Bronchitis	49	29	17,3	156	172	34	34	190	206	16	3,9
21	2½ M.	2	—	53	32	19,0	288	286	85,5	58,5	346	345	1	6,5
22	3 M.	1	Pneum. croup.	57	33	21,5	325	328	61	63	386	391	5	6,8
23	2 M.	2	Pneum. catarrh.	56	32,5	21,5	395	392	68	69	463	461	2	5,3
24	2 M.	—	Mening. tubere.	52	32	20,5	320	322	61	62	381	384	3	7,3
25	3 M.	2	Tubere. miliar.	54	33	21	267	277	58	58	325	335	10	6,0
26	5 M.	3	Pneum. croup.	60	36	23	422	431	60	60	482	491	9	8,0
27	2 M.	2	Bronchitis	55	36	22	342	346	76	77	418	423	5	7,6
28	—	1	Pneum. catarrh.	53	33	21	338	340	44	45	382	385	3	7,2
29	1 M. 3 W.	2	Pneum. catarrh. Pleuritis	56	34,5	21,5	325	340	59	59	384	399	15	6,9

Tabelle III. Kinder männlichen

30	2 M. 1 W.	2	Pneum. catarrh.	52	32,5	19	277	297	54	53	331	350	19	6,4
31	2½ M.	2	" "	51	32	19,5	242	240	49	50	291	290	1	5,7
32	2 M.	1	Pleuritis	57	35	22	305	308	57	58	362	366	4	6,4
33	2 M.	2	Pleurit. purul.	57	34	22	280	307	56	58	336	365	29	5,9
34	1 M.	1	Pneum. croup.	52	32	20	272	276	59	60	331	336	5	6,4
35	3½ M.	1	Tubere. miliar.	60	35,5	23,5	294	310	82	81	376	391	15	6,3
36	1½ M.	2	—	51	31,5	19	266	268	51	51	317	319	2	6,2
37	3 M.	3	Diphth. faue.	57	35	22	340	352	67	68	407	420	13	7,1
38	2 M.	1	Sepsis	54	31,5	19,5	257	261	57	57	314	318	4	5,9
39	2 M. 1 W.	1	Pneum. croup.	54	35,5	20,5	251	255	58	58	309	313	4	5,7
40	2½ M.	—	Bronchitis	56	35	23	358	358	74	75	432	433	1	7,7
41	1 M.	2	Pneum. catarrh.	52	32,5	19,5	307	309	60	60	367	369	2	7,1
42	2 M.	1	Pneum. croup.	56	33,5	22	325	335	59	59	384	394	10	6,9
43	3 M.	2	Eklampsia	60	38	22,7	422	425	80	82	502	507	5	8,4
44	1 M.	1	Pneum. catarrh.	51	30,5	18,5	238	235	37	37,5	275	272,5	2,5	5,4

kl. Rumpflänge zur gesammten Darml.	Verhältniss der kleinen Rumpflänge zum Jejuno-ileum	Verhältniss der Stammlänge zur gesammten Darml.	Verhältniss der Stammlänge zum Jejuno-ileum	Verhältniss des Jejuno-ileum zum Dickdarm	Länge des Processus vermiformis	Gewicht	Höhe des Mesenteriums	Länge der Haftlinie des Mesenteriums	Zustand des Darmkanals.
1,6	9,4	7,3	6,0	4,4	4,0	1850	5,0	4,0	Dünndarm theils stark todtenstarr, theils stark gebläht. Dickdarm todtenstarr.
5,5	15,7	11,3	9,6	5,7	4,7	2250	6,0	4,5	Am Ileum ein Divertikel.
1,0	9,0	6,6	5,4	4,6	5,0	2070	5,0	4,0	Die Eingeweide besitzen noch einen gewissen Grad von Körperwärme.
5,2	15,2	10,8	9,0	4,9	6,5	2220	5,5	4,0	30 Cm. d. Dünndarms sind todtenstarr.
3,0	15,1	11,7	9,8	5,3	5,0	3550	6,3	5,5	Todtenstarre. Einige Dünndarmschlingen gebläht.
,5	18,4	14,2	12,2	5,8	6,0	2850	5,0	4,0	Dünndarm schwach todtenstarr. 4 termin. Intussuscept. Dickdarm gebl.
3,6	15,6	11,9	10,0	5,2	4,5	2300	6,0	5,0	Dünndarm theils todtenstarr, theils gebl. 2 term. Intussuscept. Dickd. gebl.
,6	12,7	9,8	8,1	4,6	4,0	2550	6,0	5,0	50 Ct. d. Dünndarms schwach todtenstarr. Dickdarm gebläht.
,0	18,3	13,4	11,7	7,0	6,0	4050	8,0	4,0	Schlaff.
,0	15,5	11,6	9,5	4,5	—	2800	6,0	5,0	Einige Dünndarmschlingen sind gebläht.
,2	16,1	11,6	10,2	7,7	5,0	2220	5,0	3,3	Schlaff und weit.
,9	15,1	11,1	9,4	5.5	4,5	2400	7,0	4,0	Dünndarm etwas gebläht. Colon asc. und transv. stark gebläht.
eschlechts mit normalem Darm.									
,4	14,6	10,2	8,5	5,1	5,0	2550	6,0	4,5	Todtenstarre. Eine terminale Intussusception.
9	12,4	9,1	7,6	4,9	5,5	2350	6,5	4,0	Dünndarm und Dickdarm todtenstarr.
4	13,9	10,3	8,7	5,4	5,5	3000	6,5	5,0	200 Cm. des Dünndarms todtenstarr, der übrige Theil mässig gebläht.
3	12,7	9,9	8,2	5,0	6,0	2800	6,0	5,0	Dünndarm theils todtenst., theils schlaff. Eine term. Intuss. Col. transv. gebl.
5	13,6	10,3	8,5	4,6	5,0	2850	6,5	5,0	Dünndarm hyperäm. 1/3 todtenst., 1/3 mässig gebläht. Dickdarm gebläht.
0	12,5	10,6	8,3	3,6	5,0	3300	9,0	4,0	Dünndarm theils todtenstarr, theils gebläht. Dickdarm gebläht.
7	14,0	10,1	8,4	5,2	2,0	2000	6,0	5,0	Dünndarm theils todtenst., theils schlaff.
5	15,5	11,6	9,7	5,1	6,3	2800	7,0	5,5	Dünndarm theils todtenstarr, theils gebläht.
1	13,2	10,0	8,2	4,5	6,0	2400	5,0	5,5	Dünndarm bis auf einige gebläht Schlingen todtenstarr.
1	12,2	8,7	7,2	4,3	7,5	2700	5,0	6,0	Dünndarm theils stark todtenst., theils mässig gebläht. Dickdarm todtenst.
8	15,6	12,3	10,2	4,8	—	2800	5,0	5,0	Dünndarm theils todtenstarr, theils gebläht.
8	15,7	11,3	9,4	5,1	5,0	2100	7,0	4,5	100 Cm. des Dünndarms gebläht, der übrige Th. todtenst. C. tr. stark gebl.
5	14,8	11,5	9,7	5,5	4,0	3100	7,0	6,5	Dünn- und Dickdarm gebläht.
1	18,6	13,2	11,1	5,3	—	3350	6,0	3,5	Beginnende Fäulniss. Dünndarm und Dickdarm gebläht.
9	12,9	9,0	7,8	6,4	7,5	2400	5,0	5,0	Dünndarm theils schlaff, theils gebläht. Dickdarm todtenstarr.

Tabelle IV. Kinder weiblichen Geschlechts, die an

Nr.	Alter	Tag seit dem Tode	Todesursache und pathol. Zustände	Standhöhe	Stammlänge	Kleine Rumpflänge	Länge des Jejunoileum	Länge des Jejunoileum. Controlmessung.	Länge des Dickdarms	Länge des Dickdarms. Controlmessung	Gesammte Darmlänge	Summe der Controlmessungen	Differenz	Verhältnis der Standhöhe zur ge-
45	2 W.	1	Gastro-Enter. acut. Pneum. catarrh.	53	33	20	147	156	50	50	197	206	9	3,
46	2 M.	1	Enter. acuta	52	32	20	283	310	54	55	337	365	28	6,
47	2½ M.	2	Bronchitis Enter. catarrh. chr.	52	33,5	19,5	340	353	61	63	401	416	15	7,
48	2 M.	1	Pneum. catarrh. Ent. catarrh. follic.	52	35	21	281	288	55	—	336	343	7	6,
49	2 M.	1	Pneum. catarrh. Gastr.-Ent. cat. chr.	51	32	19,5	298	302	71	70	369	372	3	7,
50	2 M.	1	Pneum. catarrh. Enter. acuta	54	33	19,5	281	300	64	67	345	367	22	6,
51	2 M.	2	Pneum. catarrh. Ent. catarrh. acut.	51	32	20	231	241	41	41	272	283	11	5,
52	—	2	Bronchitis Gastro-Ent. acutiss.	60	38	24	347	372	60	63	407	435	28	6,
53	2½ M.	1	Pneum. catarrh. Ent. catarrh. chr.	53	33,5	21	266	269	64	63	330	332	2	6,
54	2 M.	1	" " "	53	33,5	19,5	277	277	55	55	332	332	0	6,
55	3 M.	2	Pneum. croup. Ent. catarrh. chr.	57	34,3	21,3	378	390	69	69	447	459	12	7,
56	2½ M.	1	Pneum. catarrh. Ent. catarrh.	56	35	21	338	352	68	69	406	421	15	7,
57	1¾ M.	1	" "	54	34	21,5	347	356	63	64	410	420	10	7,
58	2 M.	2	" "	56	33	21	344	354	58	59	402	413	11	7,
59	2 M.	1	" "	55	33,5	20,5	366	370	68	71	434	441	7	7,
60	3 M.	1	Gastro-Enterit. catarrh. follicul.	54	35	22	391	377	57	57	448	334	14	8,
61	2½ M.	1	" "	55	34	21,5	365	369	49	49	414	418	4	7,
62	2 M.	3	Gastro-Enter. catarrh. chron.	53	33,5	21,2	404	411	77	77	481	488	7	9,
63	3 M.	3	" "	53	33,5	20,5	390	386	53	54	443	440	3	8,
64	2½ M.	1	Pneum. catarrh. Pleurit. Enterit.	56	34	22	370	381	71	71	441	452	11	7,
65	2 M.	2	Ent. catarrh. chron.	53	32	20	354	355	53	53	407	408	1	7,
66	2 M.	1	Bronchitis Ent. catarrh. chron.	52	32,5	20,5	400	397	74	74	474	471	3	9,
67	3 M.	1	Pericard. purul. Gastro-Ent. catarrh.	60	35	24	397	403	68	68	465	471	6	7,
68	2 M.	2	Bronchitis Ent. catarrh. chron.	57	34	21	326	322	70	70	396	392	4	6,
69	—	—	Ent. catarrh. chron.	53	32	18,5	329	329	—	—	—	—	—	—
70	2½ M.	1	Bronchitis Ent. catarrh. chron.	51	32	20	350	350	65	66	415	423	8	8,

eiten oder chronischen Darmkatarrhen gelitten haben.

kl. Rumpflänge zur gesammten Darml.	Verhältniss der kleinen Rumpflänge zum Jejuno-ileum	Verhältniss der Stammlänge zur gesammten Darml.	Verhältniss der Stammlänge zum Jejuno-ileum	Verhältniss des Jejuno-ileum zum Dickdarm	Länge des Processus vermiformis	Gewicht	Höhe des Mesenteriums	Länge der Haftlinie des Mesenteriums	Zustand des Darmkanals.
9,8	7,3	6,0	4,5	2,9	6,0	2700	5,0	5,5	Dünndarm stark todtenstarr.
16,8	14,1	10,5	8,8	5,2	—	2500	5,5	4,5	Todtenstarre, die sich leicht löst.
20.6	17,4	12,0	10,1	5,6	6,0	2270	6,5	3,5	Dünndarm todtenstarr, Dickdarm gebläht.
16,0	13,4	9,6	8,0	5,1	5,5	2850	6,0	6,0	Dünndarm und Dickdarm todtenstarr, die Flexur gebläht.
18,9	15,3	11,5	9,3	4,2	6,0	2400	6,5	4,0	10 term. Intussusceptionen, Dünndarm todtenst, Dickdarm stark gebläht.
17,7	14,4	10,5	8,5	4,4	6,0	2820	6,0	5,0	Geringe Todtenstarre.
13,6	11,5	8,5	7,2	5,6	—	2250	5,0	4,0	2/3 d. Dünndarms todtenstarr, 1/3 mässig gebläht. Dickdarm stark gebläht.
17,0	14,5	10,7	9,1	5,8	6,0	4320	7,0	4,0	100 Cm. des Dünndarms todtenstarr, der übrige Theil schlaff.
15,7	12,7	9,9	7,9	4,2	3,0	2500	5,5	6,5	2/3 d. Dünndarms todtenstarr, 1/4 mässig gebläht, Dickdarm stark gebläht.
17,0	14,2	10,2	8,5	5,0	7,0	2400	6,0	6,3	5 term. Int. Dünndarm theils todtenst., theils schlaff, Col. asc. u. tr. mäss. gebl.
21,0	17,7	13,0	11,0	5,5	7,5	2900	6,5	4,5	100 Cm. des Jejunum todtenstarr. Colon asc. gebläht.
19,3	16,1	11,6	9,7	5,0	4,5	2970	6,0	5,0	Am Dünndarm 3 term. Intussusc. 200 Cm. todtenst., d. übrige Theil gebläht.
9,1	16,1	12,1	10,2	5,5	7,5	2900	6,0	4,5	Dünndarm theils todtenstarr, theils mässig gebläht. Flexur gebläht.
9.1	16,4	12,2	10,4	5,9	6,0	2550	7,0	5,0	Dünndarm theils mässig gebläht, theils schlaff.
1,2	17,9	13,0	10,9	5,4	8,0	2470	—	4,0	Schlaff.
0,4	17,8	12,8	11,2	6,8	8,0	2350	5,5	4,5	Am Ileum 2 term. Intussusceptionen.
9,3	17,0	12,2	10,7	7,4	6,5	2500	6,0	6,0	Dünndarm durchweg schlaff, Dickdarm todtenstarr.
2,7	19,1	14,4	12,4	5,2	10,0	3420	8,5	6,0	Ganz schlaff.
1,6	19,0	13,2	11,6	7,4	5,0	2500	6,0	4,5	Ganz schlaff.
0,0	16,8	13,0	10,9	5,2	—	3300	6,0	5,5	Dickdarm gebläht.
0,4	17,7	12,7	11,1	6,7	5,0	2120	6,0	5,0	Einige Centimeter des Dünndarms todtenstarr, der übrige Theil gebläht.
3,1	19,5	14,6	12,3	5,4	6,0	2950	5,5	4,0	50 Cm. des Dünndarms todtenstarr, der übrige Theil gebläht.
9,4	16,5	13,3	11,3	5,8	8,0	3770	6,5	—	50 Cm. des Dünndarms todtenstarr, der übrige Theil gebläht.
9,9	15,5	11,6	9,6	4,7	6,5	3050	6,0	6,0	Dünndarm theilweise mässig gebläht, Col. asc. und transv. stark gebläht.
—	17,8	—	10,3	—	—	2400	—	—	
10,7	17,5	13,0	10,9	5,4	3,0	2400	6,0	4,5	50 Cm. des Dünndarms todtenstarr, der übrige Theil gebläht.

Nr.	Alter	Tag seit dem Tode	Todesursache und pathol. Zustände	Standhöhe	Stammlänge	Kleine Rumpflänge	Länge des Jejunoileum	Länge des Jejunoileum. Controlmessung	Länge des Dickdarms	Länge des Dickdarms. Controlmessung	Gesammte Darmlänge	Summe der Controlmessungen	Differens	Verhältniss der Standhöhe zur gesammten Darml.
71	2 M.	2	Pneum. catarrh. Ent. catarrh. chron.	54	33	21	362	367	62	62	424	429	7	7,9
72	2½ M.	1	" " "	55	35	22	326	330	64	65	390	395	5	7,1
73	2 W.	—	Ent. catarrh. chron.	55	36	21	339	341	55	55	394	396	2	7,2
74	3½ M.	2	" " "	56	34,5	22	405	410	65	65	470	475	5	8,4
75	1 M.	2	Ent. catarrh. chron.	51	31,5	18,5	324	326	62	63	386	389	3	7,6
76	2½ M.	2	Pneum. croup. Ent. catarrh. acuta	52	31,5	20,5	270	279	59	60	329	339	10	6,3
77	2 M.	2	Ent. catarrh. chron.	54	33	21	407	397	67	68	474	465	9	8,5

Tabelle V. Kinder männlichen Geschlechts, die an

78	1½ M.	1	Ent. catarrh. chron.	52	32	20,5	263	285	48	49	311	334	23	6,3
79	2½ M.	1	Otitis purul. Ent. catarrh. chron.	56	37	22	338	349	54	54	392	403	11	7,0
80	1 M.	1	Pneum. catarrh. Ent. catarrh. acut.	55	33,5	20,5	266	278	65	65	331	341	12	6,0
81	3½ M.	1	" " "	56	34,5	21,5	311	312	75	75	386	387	1	6,9
82	4 M.	2	Gastro-Ent. catarrh. chron.	60	37	23	314	337	48	48	362	385	23	6,0
83	2 M.	1	Pneum. catarrh. Ent. catarrh. chron.	59	34	22	294	292	54	56	348	348	0	5,9
84	2 M.	2	" " "	52	34	20,5	355	347	65	64	420	411	9	8,1
85	3 M.	1	Ent. catarrh. chron.	54	34	21,5	405	405	62	65	467	470	3	8,0
86	4 M.	1	Bronchitis Enteritis	57	34,5	21,5	304	318	66	66	370	384	14	6,5
87	2 M.	1	Pneum. croup. Gastr.-Ent. cat. chr.	56	34	21	353	360	60	62	413	422	9	7,1
88	2½ M.	1	Ent. catarrh. foll.	53	32	20,5	296	306	55	55	351	361	10	6,6
89	—	1	Pneum. catarrh. Ent. catarrh. acuta	53	33	21	340	348	78	78	418	426	8	7,9
90	4 M.	2	Bronchitis Enteritis	61	38	23,5	417	405	61	61	478	466	12	7,9
91	2 M.	2	Pneum. catarrh. Ent. catarrh. chron.	60	39	23	383	372	74	74	457	446	11	7,6
92	2 M.	2	" " "	55	34,5	21,5	394	389	69	69	463	458	5	8,0
93	1½ M.	—	Bronchitis Ent. catarrh. acuta	53	33	20	255	274	60	60	315	334	19	5,9
94	2 M.	2	Pneum. catarrh. Ent. catarrh. chron.	56	37	21	332	336	66	65	398	401	3	7,0
95	"	2	Bronchitis Ent. catarrh. chron.	58	35	20,5	406	426	76	80	482	506	24	8,0
96	"	1	Pneum. catarrh. Gastro-Ent. cat. ac.	57	35	21,5	400	410	71	71	471	481	10	8,0
97	"	1	Enter. chron.	53	32,5	19,5	434	440	77	—	511	517	6	8,0
98	3 M.	3	" "	59	36,5	24	396	283	85	85	481	468	13	8,0

Verhältniss der kl. Rumpflänge zur gesammten Darml.	Verhältniss der kl. Rumpflänge zum Jejuno-ileum	Verhältniss der Stammlänge zur gesammten Darml.	Verhältniss des Stammlänge zum Jejuno-ileum	Verhältniss des Jejuno-ileum zum Dickdarm	Länge des Processus vermiformis	Gewicht	Höhe des Mesenteriums	Länge der Haftlinie des Mesenteriums	Zustand des Darmkanals
20,2	17,2	12,8	11,0	5,8	5,0	2320	7,0	5,0	Dünndarm theils schlaff, theils gebläht Dickdarm todtenstarr.
17,7	14,8	11,1	9,3	5,1	4,0	3050	6,0	4,5	Dünndarm mässig gebläht. Colon asc. und transv. gebläht.
18,8	16,1	10,9	9,4	6,2	7,0	3000	7,0	3,0	Dünndarm mässig gebläht.
21,4	18,4	13,6	11,7	6,1	7,0	2850	6,5	4,5	Theilweise stark gebläht.
20,9	17,5	12,3	10,3	5,2	8,0	2370	6,5	4,0	Beginnende Fäulniss.
16,0	13,2	10,4	8,3	4,6	3,0	2170	5,0	4,5	Dünndarm gebläht.
22,6	19,4	14,4	12,3	6,1	—	2200	—	4,7	Stark gebläht.

acuten oder chronischen Darmkatarrhen gelitten haben.

15,2	12,8	9,7	8,2	5,5	6,5	2300	6,0	5,0	Dünndarm fast durchweg todtenstarr.
17,8	15,4	10,6	9,1	6,3	5,0	3000	6,0	4,0	Am Dünndarm 2 term. Intusc. Dickdarm sehr todtenst., Dünnd. mässig.
16,1	13,0	9,9	8,0	4,1	4,0	2450	5,0	5,0	Dünndarm stark todtenstarr. Dickdarm stark gebläht.
18,0	14,5	11,2	9,0	4,1	9,5	2700	7,5	5,0	Dünndarm todtenstarr. Dickdarm und Flexur stark gebläht.
15,7	13,7	9,8	8,5	6,5	8,0	2850	7,0	4,5	4 termin. Intussuscept. Todtenstarre ausgebildet.
15,8	13,4	10,2	8,6	5,4	5,0	2750	7,0	5,0	Dünndarm theils todtenstarr, theils schlaff. Dickdarm todtenstarr.
20,5	17,3	12,4	10,4	5,4	6,0	2450	5,5	5,5	1/3 des Dünndarms todtenstarr, 2/3 schlaff, Colon asc. und transv. gebläht.
21,7	18,8	13,7	11,9	6,5	5,5	2550	7,5	6,0	Die Hälfte des Dünndarms todtenstarr.
17,2	14,1	10,7	8,8	4,6	7,5	2670	5,3	6,0	200 Cm. des Dünndarms todtenstarr, 100 Cm. gebläht.
19,7	16,8	12,1	10,4	5,9	5,0	2570	7,0	5,0	1 term. Intusc. 50 Cm. des Dünndarms todtenstarr. Dickdarm gebläht.
17,1	14,4	11,0	9,2	5,4	7,5	2070	6,5	5,0	2/3 d. Dünndarms todtenstarr, der übrige Theil schlaff. 1 term. Intussuscept.
19,9	16,2	12,7	10,3	4,4	5,5	2950	6,0	5,0	Dünndarm theils todtenstarr, theils mässig gebläht.
20,3	17,7	12,6	11,0	6,8	8,0	3500	6,0	4,5	Dünndarm schlaff. Dickdarm todtenst.
19,8	16,6	11,7	9,8	5,2	5,0	3200	7,0	6,0	Dünndarm theils mässig todtenstarr, theils ganz schlaff.
21,5	18,3	13,4	11,4	5,7	7,5	2820	7,0	5,0	Dünndarm schlaff.
15,7	12,7	9,5	7,7	4,2	4,5	2350	6,3	5,0	Die Hälfte des Dünndarms todtenstarr. Der übrige Theil mässig gebläht.
19,0	15,8	10,8	9,0	5,2	6,0	3200	6,0	5,0	1/2 des Dünndarms todtenstarr, 1/2 gebläht. Dickdarm gebläht.
23,5	19,8	13,8	11,6	5,3	7,0	2900	6,5	5,5	
21,9	18,6	13,5	11,4	5,6	8,0	2900	7,0	5,0	Starke Hyperämie.
26,2	22,3	15,7	13,4	5,6	6,0	2700	5,5	6,0	
20,0	16,5	13,2	10,8	4,7	8,0	3200	5,0	6,0	Eine term. Intussusc. Der Dünndarm schlaff, Dickdarm stark gebläht.

Nr.	Alter	Tag seit dem Tode	Todesursache und pathol. Zustände	Standhöhe	Stammlänge	Kleine Rumpflänge	Länge des Jejunoileum	Länge des Jejunoileum. Controlmessung	Länge des Dickdarms	Länge des Dickdarms. Controlmessung	Gesammte Darmlänge	Summe der Controlmessungen	Differenz	Verhältniss der Standhöhe zur gesammten Darml.
99	2 M.	—	Bronchitis	57	37	23	430	435	—	—	—	—	—	—
100	2 W.	1	Ent. catarrh. chron. Pneum. croup.	53	34,5	21,5	275	281	63	64	338	345	7	6,4
101	2½ M.	2	Ent. catarrh. acuta Bronchitis	56	35,5	22	377	377	67	65	444	442	2	7,9
102	1½ M.	2	Ent. catarrh. chron. Pneum. catarrh.	56	33	21	283	289	57	59	340	348	8	6,1
103	1 M.	2	Ent. catarrh. acuta Ent. catarrh. chron. Pneum. catarrh.	57	34	21	322	319	67	68	389	387	2	6,8
104	2 M.	1	Ent. catarrh. chron.	55	33,5	20	420	428	72	75	492	503	11	8,9

Tabelle VI. Weiber

Nr.	Alter	Tag seit dem Tode	Ernährungszustand	Todesursache und pathol. Zustände	Standhöhe	Stammlänge	Kleine Rumpflinie	Länge des Jejunoileum	Länge des Jejunoileum. Controlmessung	Länge des Dickdarms	Länge des Dickdarms. Controlmessung	Gesammte Darmlänge	Summe der Controlmessungen	Differenz	Verhältniss der Standhöhe zur gesammten Darml.
1	28	2	g.	Eklampsia gravid.	143	74	50	544	570	147	146	691	716	25	4,-
2	52	1	g.	Vitium cordis	151	77	54	400	402	145	146	545	548	3	3,-
3	40	1	g.	Pneum. croup.	155	80	56	626	656	190	190	816	846	30	5,3
4	36	—	m.	Pneum. catarrh.	151	80	56	401	421	112	115	513	536	23	3,4
5	28	2	s.	Phthisis pulmon.	162	84	59	372	381	142	145	514	526	12	3,2
6	49	2	g.	Pneumonia croup.	158	83	58	508	521	135	137	643	658	15	4,1
7	29	2	s.	Phthisis pulmon.	156	83	57	855	905	190	188	1045	1093	48	6,7
8	54	2	s.	Vitium cordis Emphysema pulm.	153	84	59	456	474	135	158	591	612	21	3,9
9	34	2	m.	Phthisis pulm.	162	79	55	429	456	134	137	563	593	30	3,5
10	65	2	s.	Pleuritis serosa Marasmus senilis	155	81	55	334	363	168	174	502	537	35	3,-
11	38	2	s.	Phthisis pulmon.	163	89	64	388	405	156	157	544	562	18	3,3
12	27	1	g.	Pneumonia croup.	156	84	58	577	585	153	153	730	738	8	4,7
13	45	—	g.	" "	153	83	58	846	843	162	162	1008	1005	3	6,-

Verhältniss der kl. Rumpflänge zur gesammten Darml.	Verhältniss der kl. Rumpflänge zum Jejuno-ileum	Verhältniss der Stammlänge zur gesammten Darml.	Verhältniss der Stammlänge zum Jejuno-ileum	Verhältniss des Jejuno-ileum zum Dickdarm	Länge des Processus vermiformis	Gewicht	Höhe des Mesenteriums	Länge der Haftlinie des Mesenteriums	Zustand des Darmkanals
—	18,7	—	11,6	—	—	3370	7,0	6,0	
15,7	12,8	9,8	8,0	4,4	6,0	3000	7,0	5,0	Dünndarm mässig gebläht. Dickdarm todtenstarr.
20,2	17,1	12,5	10,6	5,6	7,0	3200	6,5	6,0	Eine term. Intussusc. 50 Cm. todtenstarr, der übrige Theil mässig gebl.
16,2	13,5	10,3	8,6	5,0	6,0	2500	6,0	3,5	100 Cm. des Dünndarms todtenstarr. Der übrige Theil gebläht.
18,5	15,3	11,4	9,5	4,8	4,5	3250	7,0	6,5	Dünndarm stark gebläht, nur an wenigen Stellen d. Todtenst. angedeutet.
24,6	21,0	14,6	12,5	5,8	5,5	2850	6,5	5,0	" " "

mit normalem Darm.

Verhältniss der kl. Rumpflänge zur gesammten Darml.	Verhältniss der kleinen Rumpflänge zum Jejuno-ileum	Verhältniss der Stammlänge zur gesammten Darml.	Verhältniss der Stammlänge zum Jejuno-ileum	Verhältniss des Dickdarms zum Dünndarm	Länge des Processus vermiformis	Höhe des Mesenteriums	Länge der Haftlinie des Mesenteriums	Zustand des Darmcanals
13,8	10,9	9,3	7,4	3,7	10,0	17,0	12,0	100 Cm. vom Dünndarm gebläht, der übrige Theil todtenstarr. Dickdarm gefüllt.
10,1	7,4	7,1	5,2	2,8	8,0	14,0	17,0	Dünndarm kleinfingerdick. Colon asc. und transv. gebläht.
14.6	11,2	10,2	7,8	3,3	11,0	15,0	17,0	2 term. Intussusceptiones. Dünndarm todtenstarr. Dickdarm gebläht.
9,3	7,2	6,4	5,0	3,6	5,0	11,0	16,0	Dünndarm todtenstarr.
8,7	6,3	6,1	4,4	2,6	8,0	16,0	17,0	Dünndarm schwach todtenstarr.
11,1	8,8	7,7	6,1	3,8	6,0	17,0	16,0	Dünndarm mässig todtenstarr. Dickdarm mässig weit.
18,3	15,0	12,6	10,3	4,5	7,0	16,0	15,0	200 Cm. des Dünndarms todtenstarr, der übrige Theil schlaff. Dickdarm weit.
10,2	7,9	7,0	4,5	3,4	6,5	14,0	12,0	Dünndarm zum grössten Theil todtenstarr. Dickdarm mässig gefüllt.
10,2	7,8	7,1	5,4	3,2	3,0	15,0	18,0	Dünndarm todtenstarr, einige Schlingen gebläht. Dickdarm mässig gefüllt.
9,1	6,1	6,2	4,1	2,0	12,0	16,0	19,0	Dünndarm durchweg todtenstarr. Col. transv. reicht bis zur Symphyse herab.
8.5	6,1	6,1	4,5	2,5	6,0	14,0	17,0	Dünndarm fast durchweg todtenstarr, Colon. asc. transv. und die Flexur gebläht.
12.6	9,9	8,7	6,9	3,8	6,0	16,0	14,0	Dünndarm etwas gebläht. Dickdarm ebenso weit wie der Dünndarm.
17,4	14,6	12,1	10,2	5,2	—	17,0	12,0	Dünn- und Dickdarm gebläht.

Tabelle VII. Weiber mit patholo-

Nr.	Alter	Tag seit dem Tode	Ernährungszustand	Todesursache und pathol. Zustände	Standhöhe	Stammlänge	Kleine Rumpflänge	Länge des Jejuno-ileum	Länge des Jejuno-ileum. Controll-messung	Länge des Dick-darms	Länge des Dick-darms. Controll-messung	Gesammte Darm-länge	Summe der Controll-messungen	Differenz	Verhältniss der Standhöhe zur ge-sammten Darml.
14	23	2	s.	Phthisis pulm. Ulcera intestin.	164	85	60	493	497	113	113	606	610	4	3,7
15	60	1	m.	Vitium cordis Ren. mobil. dupl.	157	83	59	521	546	167	165	688	711	23	4,4
16	20	3	m.	Nephritis Eut. cat. chron.	168	86	61	395	421	138	140	533	561	28	3,2
17	48	3	s.	Dysenteria acuta	168	90	65	535	558	210	212	745	770	25	4,4
18	14	3	s.	Nephritis (amyl.) Ulcera intest.	121	65	44	499	501	108	110	607	611	4	5,0
19	23	2	g.	Invaginatio Jejuni, Peritonitis	158	84	58	545	—	144	—	698	—	—	4,4
20	37	2	m.	Nephritis Gast. Ent. chron.	146	79	53	556	572	164	164	720	736	16	4,9
21	57	2	m.	Typhus abdom.	155	83	58	700	698	173	170	873	868	5	5,6
22	32	2	m.	Vitium cord. Ascites	155	79	56	716	710	190	192	906	902	4	5,5
23	18	2	s.	Phthisis pulmon. Ulcera intestin.	154	81	57	668	668	157	160	825	828	3	5,4

Tabelle VIII. Männer

24	60	2	s.	Marasmus senilis	178	89	63	494	492	148	148	642	640	2	3,6
25	35	2	m	Meningitis idiopath.	165	88	61	547	556	148	150	695	706	11	4,2
26	43	2	g.	Pneumon. crouposa	163	86	61	546	570	165	166	711	736	25	4,4
27	17	2	g.	" "	142	74	50	548	550	135	135	683	685	2	4,5
28	15	3	s.	Meningitis basilaris	143	69	49	649	674	169	172	818	846	28	5,7
29	37	2	g.	Endocard. verrucos.	173	93	66	586	627	158	157	744	784	40	4,3
30	55	2	g.	Pneumon. crouposa	160	85	59	738	776	187	185	925	961	36	5,8
31	70	2	m.	Apoplexia	169	92	66	740	785	214	210	954	995	41	5,6
32	63	2	g.	"	157	85	60	625	638	171	171	796	809	13	5,1
33	61	2	m.	"	162	87	62	713	708	139	139	852	847	5	5,3
34	40	2	s.	Pyo-Pneumo-Thor.	179	89	63	647	—	176	—	823	—	—	4,6
35	60	2	s.	Phthisis pulmon.	170	91	66	524	564	148	145	672	709	37	4,0
36	60	2	s.	" "	174	88	64	575	593	137	138	712	731	19	4,1
37	32	2	s.	" "	163	83	57	455	500	125	124	580	624	44	3,6
38	45	2	ss.	" "	170	84	59	505	524	143	141	648	655	17	3,5
39	47	2	s.	" "	170	93	67	478	505	150	150	628	655	27	3,7
40	37	1	s.	" "	177	91	64	555	604	178	176	733	780	47	4,1
41	17	2	ss.	" "	158	79	55	416	435	111	110	527	545	18	3,7
42	37	1	g.	Pneumon. catarrh.	166	85	61	602	624	141	145	743	769	26	4,5
43	12	3	m.	" "	137	75	51	718	721	141	142	859	863	4	6,3

rischen Erscheinungen am Darm.

Verhältniss der kl. Rumpflänge zur gesammten Darml.	Verhältniss der kleinen Rumpflänge zum Jejuno-ileum	Verhältniss der Stammlänge zur gesammten Darml.	Verhältniss der Stammlänge zum Jejuno-ileum	Verhältniss des Dickdarms zum Dünndarm	Länge des Processus vermiformis	Höhe des Mesenteriums	Länge der Haftlinie des Mesenteriums	Zustand des Darmkanals
10,1	8,2	7,1	5,8	4,4	11,0	14,0	15,0	Ascites, Dünndarm todtenstarr. Dickdarm u. Flexur mässig weit.
11,7	8,8	8,3	6,3	3,1	—	22,0	16,0	Dünnd. bis auf einige Schlingen, d. gebläht sind, todtenst., Kleinfingerd., Dickd. gebl.
8,7	6,5	6,2	4,6	2,9	11,0	11,5	18,0	Dünndarm todtenstarr, mässig gefüllt.
11,5	8,2	8,3	5,9	2,5	10,0	23,0	14,0	Dünnd. anfangs todtenst., später mässig gebläht. Col. transv. reicht bis zur Symph.
13,8	11,3	9,3	7,7	4,6	8,0	11,0	10,0	Dünn- und Dickdarm schlaff.
11,9	9,4	8,2	6,5	3,8	12,0	15,0	17,0	Peritonitische Erscheinungen am Darm.
13,6	10,7	9,1	7,0	3,4	10,0	13,0	13,0	Einige Schlingen vom Dünndarm gebläht.
15,1	12,1	10,5	8,4	4,0	10,0	17,0	17,0	Dickdarm sehr gebläht, Dünndarm schlaff.
16,2	12,8	11,5	9,1	3,8	9,0	11,0	14,0	Dünn- und Dickdarm sehr gebläht.
14,5	11,7	10,2	8,2	4,3	12,0	17,0	15,0	50 Cm. vom Dünnd. todtenst., der übrige Theil schlaff. Col. asc. u. transv. stark gebläht.
mit normalem Darm.								
10,2	7,8	7,2	5,6	3,3	10,0	13,0	15,0	Dünnd. ganz todtenstarr, Dickd. mässig weit.
11,4	9,0	7,9	6,2	3,7	6,0	16,0	16,0	" " "
11,7	9,0	8,3	6,3	3,3	13,0	18,0	14,0	Dünndarm gefüllt. Colon ascend. u. transv. mässig gebläht.
13,7	11,0	9·2	7,4	4,1	6,0	14,0	12,0	⅔ vom Dünndarm stark todtenstarr, ⅓ mässig gebläht.
16,7	13,2	11,9	9,4	3,8	11,0	13,0	14,0	Dünndarm theils todtenstarr, theils schlaff. Dickdarm stark gebläht.
11,1	8,9	8,0	6,3	3,7	17,0	17,0	14,0	Dünndarm mässig todtenstarr.
15,7	12,5	10,9	8,7	4,0	6,0	16,5	18,0	Dünndarm gebläht, 50 Cm. todtenstarr.
14,5	11,2	10,4	8,0	3,5	5,0	17,0	18,0	100 Cm. vom Dünndarm todtenstarr, der übrige Theil gebläht. Dickd. todtenstarr.
13,3	10,4	9,4	7,4	3,7	20,0	—	—	Dünndarm mässig todtenstarr.
13,7	11,5	9,8	8,2	5,1	6,0	15,0	15,0	Dünn- und Dickdarm stark todtenstarr.
13,1	10,3	9,2	7,3	3,6	11,0	23,0	17,0	Dünndarm und Dickdarm mässig todtenstarr.
10,2	7,9	7,4	5,8	3,5	13,0	14,0	17,0	Todtenstarre, die sich leicht löst.
11,1	9,0	8,1	6,5	4,1	14,0	16,0	15,0	1 term. Intussuscept. Dünndarm theils todtenstarr, theils stark gebläht.
10,2	8,0	7,0	5,5	3,6	11,0	14,0	14,0	Dünndarm theils todtenstarr, theils gebläht.
11,0	8,6	7,7	6,0	3,5	11,0	14,0	15,0	Dünndarm etwas gebläht, 100 Cm. todtenst.
9,2	7,1	6,8	5,1	3,2	8,0	17,0	18,0	Dünndarm wenig todtenstarr, Dickdarm ein wenig gebläht.
11,5	8,7	8,1	6,1	3,1	8,5	21,0	16,0	Dünndarm ein wenig todtenstarr, Dickdarm stark gebläht.
9,6	7,8	6,7	5,1	3,7	6,0	12,5	14,0	Dünn- und Dickdarm schlaff.
12,2	9,9	8,7	7,1	4,3	7,0	17,0	15,0	Die Eingeweide besitzen noch einen geringen Grad von Körpertemperatur.
15,5	14,1	11,5	9,6	5,1	7,0	17,0	14,0	Dünndarm schlaff, Flexur gebläht.

Nr.	Alter	Tag seit dem Tode	Ernährungszustand	Todesursache und pathol. Zustände	Standhöhe	Stammlänge	Kleine Rumpflänge	Länge des Jejunoileum	Länge des Jejunoileum. Controlmessung	Länge des Dickdarms	Länge des Dickdarms. Controlmessung	Gesammte Darmlänge	Summe der Controlmessungen	Differenz	Verhältniss der Standhöhe zur gesammten Darml.
44	40	2	m.	Marasmus	182	94	66	590	600	151	151	741	751	10	4,1
45	55	2	g.	Phlegmone cruris	169	83	61	600	615	135	138	735	753	18	4,3
46	44	—	s.	Marasmus	168	87	59	548	580	153	155	701	735	34	4,2
47	52	1	g.	Pneumon. crouposa	173	90	65	754	754	220	223	975	977	3	5,6
48	41	3	m.	Nephritis interm.	176	82	60	804	812	200	—	1004	1012	8	5,7
49	23	3	g.	Pneumon. catarrh.	171	90	61	882	889	151	—	1033	1040	7	6,0
50	44	—	g.	Otitis med. Mening.	171	95	61	998	1011	175	—	1173	1186	13	6,9

Tabelle IX. Männer mit pathole-

51	19	2	s.	Phthisis pulmon. Ulcera intest.	150	75	52	343	362	119	118	462	480	18	3,1
52	54	1	s.	" "	162	85	60	559	615	151	151	710	766	56	4,4
53	15	3	s.	" "	154	82	57	570	615	125	125	695	740	45	4,8
54	51	2	s.	" "	165	91	64	623	—	135	—	758	—	—	4,6
55	45	2	s.	" "	165	88	60	553	575	135	135	688	710	22	4,2
56	40	2	s.	" "	176	88	60	490	495	150	149	640	644	4	3,6
57	83	2	m.	Dysenteria acuta	168	85	60	697	712	144	144	841	856	15	5,0
58	48	2	g.	Contusio abdominis	165	85	60	478	491	110	108	588	599	11	3,6
59	53	3	m.	Dysenteria acuta	164	58	62	705	700	164	164	869	864	5	5,3
60	39	2	s.	Typhus abdom.	175	91	67	744	818	140	145	884	963	79	5,1
61	30	3	s.	Phthisis pulmon. Ulcera intest.	172	97	70	712	750	151	155	863	905	42	5,0
62	25	2	m.	Typhus abdom. Nephritis	179	95	68	767	788	194	198	961	986	25	5,4
63	65	2	g.	Peritonit. e volvul.	163	83	60	484	495	132	132	616	627	11	3,8
64	35	3	s.	Vit. cord. Ulc. int. Dysent. chronica	172	89	62	527	530	138	140	665	670	5	3,9
67	35	3	s.	Pneumonia croup.	173	95	68	754	—	293	—	957	—	—	5,5

Verhältniss der kl. Rumpflänge zur gesammten Darml.	Verhältniss der kleinen Rumpflänge zum Jejuno-ileum	Verhältniss der Stammlänge zur gesammten Darml.	Verhältniss der Stammlänge zum Jejuno-ileum	Verhältniss des Dickdarms zum Dünndarm	Länge des Processus vermiformis	Höhe des Mesenteriums	Länge der Haftlinie des Mesenteriums	Zustand des Darmkanals
11,2	8,9	7,9	6,3	3,9	7,0	17,0	17,0	Dünndarm mässig gebläht, Dickdarm stark todtenstarr.
12,0	9,8	8,9	7,2	4,4	6,0	14,0	16,0	Ascites.
11,9	9,3	8,1	6,3	3,6	8,0	18,0	15,0	"
15,0	11,6	10,8	8,4	3,4	10,0	15,0	16,0	Die Eingeweide besitzen noch einen gewissen Grad von Körpertemperatur.
16,7	13,4	12,2	9,8	4,0	—	15,0	13,0	Dünn- und Dickdarm stark gefüllt u. gebläht.
16,9	14,5	11,5	9,8	5,7	—	13,0	14,0	Darm gebläht.
19,2	16,4	13,8	11,7	5,7	—	21,0	17,0	" "

gischen Erscheinungen am Darm.

8,9	6,6	6,2	4,6	2,9	3,0	14,0	15,0	Dünndarm ganz todtenstarr.
11,8	9,3	8,3	6,6	3,8	9,0	16,5	17,0	Die Eingeweide besitzen noch eine gewisse Körpertemperatur.
12,2	10,0	8,5	7,0	3,8	15,0	15,0	16,0	Jejunum todtenstarr. Ileum schlaff.
11,8	9,7	8,3	6,8	4,6	7,0	19,0	17,0	Dünndarm mässig todtenstarr. Dickdarm ziemlich weit.
11,5	9,2	7,6	6,3	4,1	9,0	15,0	16,0	1/4 des Dünndarms todtenstarr, 3/4 schlaff, Dickdarm gefüllt.
10,7	8,0	7,3	5,5	3,3	7,0	16,0	17,0	Dünndarm theils todtenstarr, theils mässig gebläht. Dickdarm gefüllt.
14,0	11,6	9,9	8,2	4,8	12,0	12,0	16,0	Geringe Todtenstarre.
9,8	8,0	6,9	5,6	4,3	5,0	14,5	14,0	Eingeweide stark todtenstarr, Dünndarm fühlt sich steinhart an.
14,0	11,4	9,9	8,0	4,3	—	17,0	15,0	100 Cm. des Dünndarms todtenstarr, Dickdarm gebläht.
13,2	11,1	9,7	8,2	5,3	—	11,0	13,5	150 Cm. des Dünndarms todtenstarr.
12,3	10,2	8,9	7,3	4,7	12,0	22,0	19,0	Dünn- und Dickdarm mässig todtenstarr.
14,1	11,3	10,1	8,1	4,0	7,5	18,0	17,0	200 Cm. d. Dünnd. schwach todtenst., d. übrige Theil stark gebläht. Dickd. stark gebläht.
10,3	8,1	7,4	5,8	3,7	5,0	19,0	15,0	
10,7	8,5	7,5	5,9	3,8	5,0	13,0	15,0	Ascites. Dünndarm mässig gebläht. Col. asc. weit. Col. transv. u. Dünndarm todtenstarr.
14,1	11,1	10,1	7,9	3,7	10,0	19,0	17,0	Dünndarm durchweg schlaff.

Tabelle der absoluten und relativen Darmlänge	Tabelle I. Todtgeborene Kinder	Tabelle II. Kinder weiblichen Geschlechts mit normalem Darm	Tabelle III. Kinder männlichen Geschlechts mit normalem Darm.	Tabelle IV. Kinder weiblichen Geschl. mit pathol. Erschein. am Darm	Tabelle V. Kinder männlichen Geschl. mit pathol. Erschein. am Darm	Tabelle VI. Weiber mit normalem Darm	Tabelle VII. Weiber mit pathol. Erscheinungen am Darm	Tabelle VIII. Männer mit normalem Darm	Tabelle IX. Männer mit pathol. Erscheinungen am Darm
1. Mittlere Länge des Jejuno-ileum (eigene Untersuchungen)	252,9 Cm.	295 Cm.	295,6 Cm.	334,3 Cm.	346,7 Cm.	518 Cm.	582,8 Cm.	623,6 Cm.	600,4 Cm.
Mittlere Länge des Jejuno-Ileum nach Rolssenn[1]		512 Cm.	512 Cm.	542,5 Cm.	542,5 Cm.	618,7 Cm.	582,1 Cm.	676,6 Cm.	569,9 Cm.
Mittlere Länge des Dünndarms[2]) nach Tarenetzky						607 Cm.	607 Cm.	607 Cm.	607 Cm.
2. Mittlere Länge des Dickdarms (eigene Untersuchungen)	57,6 Cm.	56,8 Cm.	60,0 Cm.	60,0 Cm.	72,8 Cm.	151,5 Cm.	156,4 Cm	158,1 Cm.	146,1 Cm.
Mittlere Länge des Dickdarms nach Rolssenn (excl. Rectum) . . .		94,5 Cm.	94,5 Cm.	106,7 Cm.	106,7 Cm.	140,2 Cm.	128,0 Cm.	140,2 Cm.	140,2 Cm.
Mittlere Länge des Dickdarms nach Tarenetzky						156 Cm.	156 Cm.	156 Cm.	156 Cm.
3. Verhältniss der Standhöhe zum Jejuno-rectum (eigene Untersuchung) . .	1 : 6,0	1 : 6,5	1 : 6,5	1 : 7,3	1 : 7,3	1 : 4,3	1 : 4,7	1 ; 4,7	1 : 4,5
Verhältniss der Standhöhe zum Jejuno-sigmoid nach Rolssenn		1 : 5,7	1 : 5,7	1 : 5,8	1 : 5.8	1 : 5,0	1 : 4,0	1 : 5,0	1 : 4,5
4. Verhältniss der kleinen Rumpflänge zum Jejuno-rectum (eig. Unters.) .	1 : 16,1	1 : 16,9	1 : 17,0	1 : 19,0	1 : 19,1	1 : 11,8	1 : 12,7	1 : 13,0	1 : 12,0
Verhältniss der kleinen Rumpflänge zum Jejuno-sigm. nach Rolssenn		1 : 17,7	1 : 17,7	1 : 14,4	1 : 14,4	1 : 14,0	1 : 12,0	1 : 13,8	1 : 11,4
5. Verhältniss der kleinen Rumpflänge zum Jejuno-rectum (eig. Unters.) .	1 : 13,1	1 : 14,2	1 : 14,1	1 : 16,1	1 : 16,2	1 : 9,2	1 : 10,0	1 : 10,4	1 : 9,6
Verhältniss der kleinen Rumpflänge nach Rolssenn		1 : 13,1	1 : 13,1	1 : 11,8	1 : 11,8	1 : 11,3	1 : 9,7	1 : 11,7	1 : 9,5

6. Verhältniss der Stammlänge [3]) zum Jejuno-rectum (eig. Unters.) . . .	1 : 9,7	1 : 10,6	1 : 10,5	1 : 11,8	1 : 11,8	1 : 8,2	1 : 8,9	1 : 9,2	1 : 8,4
Verhältniss der Stammlänge zum Jejuno-rectum nach Tarenetzky .						1 : 9,2	1 : 9,2	1 : 9,2	1 : 9,2
7. Verhältniss der Stammlänge I zum Jejuno-ileum (eig. Unters.) . . .	1 : 7,9	1 : 8,9	1 : 8,8	1 : 10,0	1 : 10,0	1 : 6,4	1 : 7,0	1 : 7,3	1 : 6,8
Verhältniss der Stammlänge z. Dünndarm nach Tarenetzky						1 : 7,3	1 : 7,3	1 : 7,3	1 : 7,3
8. Verhältniss der Stammlänge II [4]) zum Jejuno-rectum (eig. Unters.) . . .		1 : 9,8	1 : 9,8	1 : 11,0	1 : 11,1	1 : 7,7	1 : 8,3	1 : 8,6	1 : 7,7
9. Verhältniss des Dickdarms zum Jejuno-ileum (eig. Unter.)	1 : 4,4	1 : 5,1	1 : 5,0	1 : 5,5	1 : 5,3	1 : 3,4	1 : 3,7	1 : 4,0	1 : 4,1
Verhältniss des Dickdarms zum Jejuno-ileum nach Tarenetzky . . .						1 : 3,9	1 : 3,9	1 : 3,9	1 : 3,9
10. Mittlere Länge des Processus vermiformis (eig. Unters.)	6,0 Cm.	5,0 Cm.	4,7 Cm.	6,1 Cm.	7,1 Cm.	7,4 Cm.	10,3 Cm.	9,5 Cm.	

---

1) Rolssenn rechnet zu den Kindern Individuen vom ersten bis zum 15. Lebensjahre und unterscheidet bei ihnen nicht das Geschlecht bei der Berechnung der Mittelwerthe.

2) Tarenetzky hat das Duodenum mitgerechnet. Die in dieser Tabelle angegebenen absoluten und Verhältnisszahlen nach Tarenetzky habe ich aus den in seinen Tabellen zuletzt angeführten 31 Fällen (Erwachsene) berechnet, wobei ich auf das Geschlecht keine Rücksicht genommen habe.

3) Stammlänge I = vom Scheitel bis zum 1. Steisswirbel.

4) Stammlänge II = vom Scheitel bis zur Steissbeinspitze. Die Grösse der Stammlänge II habe ich in meinen Tabellen nicht angegeben.

Aus den in den Tabellen angeführten absoluten Zahlen und den durch Rechnung für jeden einzelnen Fall gewonnenen Verhältnisszahlen habe ich dann die Mittelwerthe berechnet, ohne dabei den jedesmaligen Zustand des Darmtractus zu berücksichtigen. Ich habe nämlich fast nie, was aus meinen neben den Tabellen angeführten Bemerkungen hervorgeht, einen vollkommen gleichmässigen Zustand des ganzen Darmkanals beobachten können, sondern beispielsweise neben ausgesprochen todtenstarren Abschnitten wieder stark geblähte gefunden. Dass die Todtenstarre ihrerseits eine Verkürzung, die Blähung andererseits eine Verlängerung des Darmrohres bewirkt, dagegen lässt sich nichts einwenden; ich glaube aber, dass diese beiden Fehlerquellen, da sie sich gegenseitig aufheben, bei der Berechnung von Mittelwerthen aus vielen Beobachtungen vernachlässigt werden können.

Neben den arithmetischen Mitteln führe ich dann die Maxima und Minima an, und ausserdem die Zahlen, die sich am häufigsten wiederholen.

Tabelle I. Todtgeborene Kinder.

	Mittel	Max.	Min.	Zahlen, die in den Tab. am häufigsten wiederkehren, sind annähernd:
1. Die Standhöhe verhält sich zum Jejuno-rectum wie	1 : 5,95	1 : 7,7	1 : 4,8	5,0 u. 6,0
2. Die kleine Rumpflänge verhält sich zum Jejuno-rectum wie	1 : 16,1	1 : 21,7	1 : 13,2	14,0 u. 15,0
3. Die kleine Rumpflänge verhält sich zum Jejuno-ileum wie . .	1 : 13,1	1 : 17,8	1 : 10,4	12,0
4. Die Stammlänge I. (gemessen vom Scheitel bis zum I. Steisswirbel) verhält sich zum Jejuno-ileum wie	1 : 9,7	1 : 12,9	1 : 7,5	9,0
5. Die Stammlänge verhält sich zum Jejuno-ileum wie	1 : 7,9	1 : 10,9	1 : 5,9	6,0 7,0 8,0
6. Der Dickdarm verhält sich zum Jejuno-ileum wie	1 : 4,36	1 : 5,3	1 : 3,5	4,0 5,0
7. Die mittlere Länge des Intest. jejuno-ileum beträgt	252,9 Cm.	337 Cm.	195 Cm.	
8. Die mittlere Länge des Dickdarms beträgt	57,6 Cm.	70 Cm.	48 Cm.	
9. Die mittlere Länge des Processus vermiformis beträgt . . .	6,0 Cm.	8,0 Cm.	4,5 Cm.	

Zum Schluss der I. Tabelle (Nr. 9, 10, 11, 12) habe ich dann noch die Resultate der an vier Föten angestellten Messungen angeführt.

Tabelle II. Kinder weiblichen Geschlechtes mit normalem Darm.

	Mittel	Max.	Min.	Zahlen, die in den Tab. am häufigsten wiederkehren, sind annähernd:
1. Die Standhöhe verhält sich zum Jejuno-rectum wie	1 : 6,5	1 : 8,3	1 : 3,9	7,0
2. Die kleine Rumpflänge verhält sich zum Jejuno-rectum wie .	1 : 16,9	1 : 21,5	1 : 10,2	18,0
3. Die kleine Rumpflänge verhält sich zum Jejuno-ileum wie . .	1 : 14,16	1 : 18,4	1 : 7,9	15,0
4. Die Stammlänge I. verhält sich zum Jejuno-rectum wie . . .	1 : 10,6	1 : 14,2	1 : 6,5	12,0
5. Die Stammlänge I. verhält sich zum Jejuno-ileum wie . . .	1 : 8,9	1 : 12,2	1 : 5,0	10,0
6. Die Stammlänge II. (gemessen vom Scheitel bis zur Steissbeinspitze) verhält sich zum Jejuno-rectum wie	1 : 9,8			
7. Der Dickdarm verhält sich zum Jejuno-ileum wie	1 : 5,1	1 : 7,7	1 : 3,5	5,0
8. Die mittlere Länge des Intest. jejuno-ileum beträgt	295,0 Cm.	422 Cm.	154 Cm.	
9. Die mittlere Länge des Dickdarms beträgt	56,8 Cm.	76 Cm.	34 Cm.	
10. Die mittlere Länge des Processus vermiformis beträgt . .	5,0 Cm.	6,5 Cm.	4,0 Cm.	

Tabelle III. Kinder männlichen Geschlechtes mit normalem Darm.

	Mittel	Max.	Min.	Zahlen, die in den Tab. am häufigsten wiederkehren, sind annähernd:
1. Die Standhöhe verhält sich zum Jejuno-rectum wie	1 : 6,5	1 : 8,4	1 : 5,4	6,0
2. Die kleine Rumpflänge verhält sich zum Jejuno-rectum wie .	1 : 17,0	1 : 22,1	1 : 14,9	15,0 16,0 17,0
3. Die kleine Rumpflänge verhält sich zum Jejuno-ileum wie . .	1 : 14,1	1 : 18,6	1 : 12,2	13,0
4. Die Stammlänge I. verhält sich sich zum Jejuno-rectum wie .	1 : 10,5	1 : 13,2	1 : 8,7	10,0
5. Die Stammlänge I. verhält sich zum Jejuno-rectum wie . . .	1 : 8,8	1 : 11,1	1 : 7,2	8,0
6. Die Stammlänge II. verhält sich zum Jejuno-rectum wie . . .	1 : 9,8			
7. Der Dickdarm verhält sich zum Jejuno-ileum wie	1 : 5,0	1 : 6,4	1 : 3,6	5,0
8. Die mittlere Länge des Jejuno-ileum beträgt	295,6 Cm.	422 Cm.	238 Cm.	
9. Die mittlere Länge des Dickdarms beträgt	60,0 Cm.	80,0 Cm.	37 Cm.	
10. Die mittlere Länge des Processus vermiformis beträgt . .	4,9 Cm.	7,5 Cm.	2,0 Cm.	

Tabelle IV. Kinder weiblichen Geschlechtes, die an acuter oder chronischen Darmkatarrhen gelitten haben.

	Min.	Max.	Mittel	Zahlen, die in den Tab. am häufigsten wiederkehren, sind annähernd:
1. Die Standhöhe verhält sich zum Jejuno-rectum wie	1 : 7,35	1 : 9,1	1 : 3,7	8,0
2. Die kleinen Rumpflänge verhält sich zum Jejuno-rectum wie .	1 : 18,96	1 : 23,1	1 : 9,8	19,0
3. Die kleine Rumpflänge verhält sich zum Jejuno-ileum wie . .	1 : 16,05	1 : 19,5	1 : 7,3	18,0
4. Die Stammlänge I. verhält sich zum Jejuno-rectum wie . . .	1 : 11,80	1 : 14,6	1 : 6,0	12,0
5. Die Stammlänge I. verhält sich zum Jejuno-ileum wie . . .	1 : 9,96	1 : 12,4	1 : 4,5	9,0
6. Die Stammlänge II. verhält sich zum Jejuno-rectum wie . . .	1 : 11,02			
7. Der Dickdarm verhält sich zum Jejuno-ileum wie	1 : 5,45	1 : 7,4	1 : 2,9	5,0
8. Die mittlere Länge des Jejuno-ileum beträgt	334,33 Cm.	407 Cm.	147 Cm.	
9. Die mittlere Länge des Dickdarms beträgt	60,06 Cm.	77 Cm.	41 Cm.	
10. Die mittlere Länge des Processus vermiformis beträgt . .	6,10 Cm.	10,0 Cm.	3,0 Cm.	

Tabelle V. Kinder männlichen Geschlechtes, die an acuten oder chronischen Darmkatarrhen gelitten haben.

	Min.	Max.	Mittel	Zahlen, die in den Tab. am häufigsten wiederkehren, sind annähernd:
1. Die Standhöhe verhält sich zum Jejuno-rectum wie	1 : 7,31	1 : 9,6	1 : 5,9	8,0
2. Die kleine Rumpflänge verhält sich zum Jejuno-rectum wie .	1 : 19,14	1 : 26,2	1 : 15,2	20,0
3. Die kleine Rumpflänge verhält sich zum Jejuno-ileum wie . .	1 : 16,18	1 : 22,3	1 : 12,7	17,0
4. Die Stammlänge I. verhält sich zum Jejuno-rectum wie . . .	1 : 11,80	1 : 15,7	1 : 9,5	11,0 13,0
5. Die Stammlänge I. verhält sich zum Jejuno-ileum wie . . .	1 : 9,97	1 : 13,4	1 : 7,7	9,0
6. Die Stammlänge II. verhält sich zum Jejuno-rectum wie . . .	1 : 11,10			
7. Der Dickdarm verhält sich zum Jejuno-ileum wie	1 : 5, 30	1 : 6,8	4 : 1,1	5,0
8. Die mittlere Länge des Jejuno-ileum beträgt	346,7 Cm.	434 Cm.	255 Cm.	
9. Die mittlere Länge des Dickdarms beträgt	72,8 Cm	85 Cm.	48 Cm.	
10. Die mittlere Länge des Processus vermiformis beträgt . .	7,07 Cm.	9,5 Cm.	4,0 Cm.	

Tabelle VI. Weiber mit normalem Darm.

	Mittel	Max.	Min.	Zahlen, die in den Tab. am häufigsten wiederkehren, sind annähernd:
1. Die Standhöhe verhält sich zum Jejuno-rectum wie	1 : 4,33	1 : 6,7	1 : 3,2	3,0
2. Die kleine Rumpflänge verhält sich zum Jejuno-rectum wie .	1 : 11,83	1 : 18,3	1 : 8,5	9,0
3. Die kleine Rumpflänge verhält sich zum Jejuno-ileum wie .	1 : 9,16	1 : 15,0	1 : 6,1	6,0
4. Die Stammlänge I. verhält sich zum Jejuno-rectum wie . . .	1 : 8,20	1 : 12,6	1 : 6,1	6,0
5. Die Stammlänge I. verhält sich zum Jejuno-ileum wie . . .	1 : 6,36	1 : 10,3	1 : 4,1	5,0
6. Die Stammlänge II. verhält sich zum Jejuno-rectum wie . . .	1 : 7,69			
7. Der Dickdarm verhält sich zum Jejuno-ileum wie	1 : 3,41	1 : 5,2	1 : 2,6	3,0
8. Die mittlere Länge des Jejuno-ileum beträgt	518,15 Cm.	846 Cm.	334 Cm.	
9. Die mittlere Länge des Dickdarms beträgt	151,46 Cm.	190 Cm.	112 Cm.	
10. Die mittlere Länge des Processus vermiformis beträgt . .	7,37 Cm.	12,0 Cm.	3,0 Cm.	

Tabelle VII. Weiber mit pathologischen Erscheinungen am Darm.

	Mittel	Max.	Min.	Zahlen, die in den Tab. am häufigsten wiederkehren, sind annähernd:
1. Die Standhöhe verhält sich zum Jejuno-rectum wie	1 : 4,68	1 : 5,8	1 : 3,2	4,0
2. Die kleine Rumpflänge verhält sich zum Jejuno-rectum wie .	1 : 12,71	1 : 16,2	1 : 8,7	12,0
3. Die kleine Rumpflänge verhält sich zum Jejuno-ileum wie .	1 : 9,97	1 : 12,8	1 : 6,5	8,0 9,0 11,0 12,0
4. Die Stammlänge I. verhält sich zum Jejuno-rectum wie . . .	1 : 8,87	1 : 11,5	1 : 6,2	8,0
5. Die Stammlänge I. verhält sich zum Jejuno-ileum wie . . .	1 : 6,95	1 : 9,1	1 : 4,6	6,0
6. Die Stammlänge II. verhält sich zum Jejuno-rectum wie . . .	1 : 8,3			
7. Der Dickdarm verhält sich zum Jejuno-ileum wie	1 : 3,68	1 : 4,6	1 : 2,5	4,0
8. Die mittlere Länge des Jejuno-ileum beträgt	562,8 Cm.	716 Cm.	421 Cm.	
9. Die mittlere Länge des Dickdarms beträgt	156,4 Cm.	210 Cm.	108 Cm.	
10. Die mittlere Länge des Processus vermiformis beträgt . .	10,3 Cm.	12,0 Cm.	8,0 Cm.	

Tabelle VIII. Männer mit normalem Darm.

	Mittel	Max.	Min.	Zahlen, die in den Tab. am häufigsten wiederkehren, sind annähernd:
1. Die Standhöhe verhält sich zum Jejuno-rectum wie	1 : 4,72	1 : 6,9	1 : 3,3	4,0
2. Die kleine Rumpflänge verhält sich zum Jejuno-rectum wie .	1 : 12,98	1 : 19,2	1 : 9,2	11,0
3. Die kleine Rumpflänge verhält sich zum Jejuno-ileum wie . .	1 : 10,36	1 : 16,4	1 : 7,1	9,0
4. Die Stammlänge I. verhält sich zum Jejuno-rectum wie . . .	1 : 9,16	1 : 13,8	1 : 6,7	8,0
5. Die Stammlänge I. verhält sich zum Jejuno-ileum wie . . .	1 : 7,30	1 : 11,7	1 : 5,1	6,0
6. Die Stammlänge II. verhält sich zum Jejuno-rectum wie . . .	1 : 8,61			
7. Der Dickdarm verhält sich zum Jejuno-ileum wie	1 : 3,97	1 : 5,7	1 : 3,1	4,0
8. Die mittlere Länge des Jejuno-ileum beträgt	623,6 Cm.	998 Cm.	416 Cm.	
9. Die mittlere Länge des Dickdarms beträgt	158,1 Cm.	220 Cm.	111 Cm.	
10. Die mittlere Länge des Processus vermiformis beträgt .	9,47 Cm.	20,0 Cm.	5,0 Cm.	

Tabelle IX. Männer mit pathologischen Erscheinungen am Darm.

	Mittel	Max.	Min.	Zahlen, die in den Tab. am häufigsten wiederkehren, sind annähernd:
1. Die Standhöhe verhält sich zum Jejuno-rectum wie	1 : 4,5	1 : 5,5	1 : 3,1	5,0
2. Die kleine Rumpflänge verhält sich zum Jejuno-rectum wie .	1 : 12,0	1 : 14,1	1 : 8,9	12,0
3. Die kleine Rumpflänge verhält sich zum Jejuno-ileum wie .	1 : 9,6	1 : 11,6	1 : 6,6	8,0 11,0
4. Die Stammlänge I. verhält sich zum Jejuno-rectum wie . . .	1 : 8,4	1 : 10,1	1 : 6,2	8,0
5. Die Stammlänge I. verhält sich zum Jejuno-ileum wie . . .	1 : 6,8	1 : 8,2	1 : 4,6	6,0
6. Die Stammlänge II. verhält sich zum Jejuno-rectum wie . . .	1 : 7,7			
7. Der Dickdarm verhält sich zum Jejuno-ileum wie	1 : 4,1	1 : 5,3	1 : 2,9	4,0
8. Die mittlere Länge des Intest. jejuno-ileum beträgt	600,4 Cm.	767 Cm.	343 Cm.	
9. Die mittlere Länge des Dickdarms beträgt	146,1 Cm.	203 Cm.	110 Cm.	
10. Die mittlere Länge des Processus vermiformis beträgt . .	8,19 Cm.	15,0 Cm.	3,0 Cm.	

Kommen wir jetzt zu den Schlussfolgerungen, die sich aus den gegebenen arithmethischen Mitteln ziehen lassen, und fragen wir uns, in wie weit zunächst das Geschlecht einen Einfluss auf die Darmlänge ausübt, so ergiebt sich, dass bei den Kindern die Darmlänge bei beiden Geschlechtern eine fast absolut gleiche ist. Bei den Erwachsenen mit normalem Darm hat das männliche Geschlecht eine sowohl relativ als auch absolut grössere Darmlänge als das weibliche aufzuweisen, umgekehrt ist es bei den Erwachsenen mit pathologischen Erscheinungen am Darm (vgl. Tabellen). Letzteren Umstand möchte ich darauf zurückführen, dass unter den von mir untersuchten Erwachsenen Veränderungen am Darm sich zufällig gerade sehr viele Phthisiker befanden, die, worauf ich noch später zurückkommen werde, schon an und für sich einen relativ kurzen Darmkanal haben. Schliessen wir diese Fälle aus, so ergiebt sich auch hier eine, wenn auch geringe relativ grössere Länge des Darmes der Männer als die der Frauen.

Rolssenn kommt in seiner Arbeit zu dem Schlusse (S. 51), dass die Weiber eine nicht erhebliche (0,3) geringere relative Längendimension des Jejuno-sigmoideum aufweisen, wobei das Jejuno-ileum (um 0,4) kürzer, der Dickdarm (excl. Rectum) (um 0,1) länger als bei den Männern war. Die absolute Länge (S. 53) des Jejuno-sigmoideum war bei Weibern um 1,9 kürzerals bei Männern, die absolute Länge des Dickdarms (excl. Rectum) bei beiden Geschlechtern gleich.

Terenetzky findet keinen Unterschied in der Darmlänge beider Geschlechter, obgleich er, wie schon erwähnt, vorausgesetzt hatte, bei Weibern einen relativ längeren Darm zu finden, als bei Männern, da sie doch in bestimmten Perioden ausser ihren eigenen Organismus noch den ihres Kindes zu ernähren hätten.

Dem gegenüber könnte man aber einwenden, dass die Männer ihrerseits wieder mehr darauf angewiesen sind, körperliche Arbeit zu verrichten, dass ihr Organismus infolgedessen auch mehr Nahrungsmittel aufnimmt und umsetzt, was gewiss nicht ohne Einfluss auf die Länge des Darmtractus bleiben kann. Dieser Einfluss wird natürlich kein grosser sein, wenn man leicht verdauliche an Nährstoffen reiche Kost zu sich nimmt, anders aber wenn man darauf angewiesen ist, mit schwer verdaulichen an Nährstoffen armen Nahrungsmitteln dem Organismus das zu seiner Erhaltung nöthige Material zuzuführen; da muss allmählich durch die grossen Quantitäten, die der Darm zu fassen hat, eine dauernde Dehnung und Verlängerung des letzteren erfolgen, ganz ebenso wie in den Fällen, wo der Darmtractus längere Zeit leer bleibt, wie zum Beispiel bei Hungernden, dieser Zustand

eine Verkürzung des ganzen Darmkanals bewirkt, was aus den schon erwähnten von Manassein angestellten Versuchen an hungernden Tauben und Kaninchen zur Evidenz hervorgeht. —

Es wäre von grossem Interesse, zu erfahren, wie gross der Einfluss einer schlechten Nahrung auf die Verlängerung und Ausweitung des menschlichen Darmes ist, der Nachweis hängt aber mit vielen fast unüberwindlichen Schwierigkeiten zusammen. Es lässt sich beispielsweise selten mit Sicherheit nachweisen, welche Nahrung ein bestimmtes Individuum bei Lebzeiten vornehmlich zu sich genommen hat, ebenso lässt sich schwer nachher constatiren, in wie weit eventuell durchgemachte Darmaffectionen ihren Einfluss auf die später gewonnene Darmlänge ausgeübt haben. Einen gewissen Anhaltspunkt könnte der Beruf geben und müsste dieser, wie C. v. Samson vorgeschlagen hat, stets berücksichtigt werden. —

Aus meinen Untersuchungen geht also hervor, dass bei Kindern, wenigstens was die ersten Lebensmonate anbetrifft, das Geschlecht keinen Unterschied in der Darmlänge hervorruft, dass aber später ein solcher wohl besteht und dass die Männer dann einen sowohl relativ als auch absolut längeren Darm haben. Der Unterschied ist allerdings nicht gross und liegt noch innerhalb der Fehlergrenze (vgl. Tabellen).

Zu erwähnen wäre noch, dass Crampe bei seinen Messungen an Thieren die Darmlängen bei beiden Geschlechtern gleich gross fand.

Berücksichtigen wir jetzt das Alter und untersuchen, welche Unterschiede in der Darmlänge sich bei den Kindern und Erwachsenen mit normalem Darm finden. Die Veränderungen, die durch pathologische Erscheinungen hervorgerufen werden, will ich später berühren. Es fällt uns beim Vergleich der gegebenen Verhältnisszahlen und arithmetischen Mittel sofort auf, dass die Kinder relativ viel grössere Darmmaasse sowohl des Dünndarms als auch des Dickdarms aufweisen. Um dem eventuellen Einwand zu begegnen, dass die relativ grössere Länge des Darmkanals der Kinder durch irgend welche Veränderungen, die die aufgenommene Nahrung nach der Geburt hervorgerufen hat, bedingt sein könnte, habe ich in der Gruppe I die aus Messungen an todt geborenen Kindern gewonnenen Zahlen angeführt. Hier kann natürlich von einer Veränderung des Darmtractus durch aufgenommene Nahrung und Darmkatarrhe nicht die Rede sein. Die relativen Mittelwerthe fallen aber auch in dieser Gruppe bedeutend grösser aus als bei Erwachsenen.

Die in der Literatur über diese Frage vorhandenen Ansichten sind sehr verschieden:

Henning wendet gegen Crampe's Behauptung, der gefunden hat, dass jugendliche Säugethiere einen verhältnissmässig längeren Darm haben, wie erwähnt, ein, dass Crampe zu diesem Schlusse dadurch gekommen, sei, dass er die unteren Extremitäten bei der Berechnung von Verhältnisszahlen mitgerechnet habe. Rechne man die nicht mit, so sei wenigstens für den Menschen Crampe's Behauptung falsch, und finde Henle's Vermuthung, dass die relativ grössere Länge des Darmes der Kinder von der relativ geringeren Länge der unteren Extremitäten herrühre, durch seine Beobachtungen eine Bestätigung. Die Stammlänge, oder wie Henning sich ausdrückt, die „anatomische Körperlänge" (gemessen vom Scheitel bis zur Steissbeinspitze) verhalte sich sowohl bei Kindern als auch Erwachsenen wie 1 : 10.

Da Henning nur 18 Messungen vorgenommen hat und ausserdem nicht angegeben hat, wie er gemessen, so sind seine Angaben für uns werthlos.

Aus meinen Untersuchungen geht hervor, dass der Darmkanal der Kinder nicht nur im Verhältniss zur Standhöhe, sondern auch im Verhältniss zur Stammlänge und kleinen Rumpflänge relativ länger ist, als bei Erwachsenen. —

Meckel will als Regel hinstellen, dass der ganze Darmkanal in den ersten Zeiten des intrauterinen Lebens verhältnissmässig kürzer ist, sich aber allmählich so vergrössert, dass er beim reifen Fötus verhältnissmässig bedeutend grösser ist, dann aber wieder abnimmt. —

Frolowsky findet, dass die Länge des Dünndarmes im 4. Monate am grössten sei, giebt aber nicht an, in wie weit pathologische Processe des Darmkanals dabei eine Rolle gespielt haben.

Tarenetzky findet, dass das Verhältniss der Stammlänge (gemessen bis zum 1. Steisswirbel) zum Dünndarm bei Embryonen bis zum 5. Monat wie 1 : 4,2, bei Embryonen bis zur Geburt wie 1 : 5,9, bei Kindern bis zum 1. Lebensjahre wie 1 : 6,6, bei Kindern bis zum 16. Jahre wie 1 : 7,6 und bei Erwachsenen wie 1 : 7,2 sei.

Gegen Tarenetzky's Angaben lässt sich einwenden, dass nicht alle von ihm angeführten Fälle nach derselben Methode gemessen sind. Er hat, wie er angiebt, einige Fälle aus den Untersuchungen von Frolowsky in seine Arbeit hinübergenommen. Nun hat aber Frolowsky den herausgeschnittenen Darm und Tarenetzky den am Mesenterium hängenden gemessen.

Aus Rolssenn's Untersuchungen geht hervor (S. 51), dass die Kinder (gerechnet vom 1. bis zum 15. Lebensjahre) ein relativ längeres Jejuno-sigmoideum haben, als Erwachsene, und zwar besass

besonders das Jejuno-ileum bei den ersteren eine grössere relative Längendimension, als bei letzteren. —

Wenden wir uns jetzt der Frage zu, in welchem Verhältniss der Dickdarm zum Jejuno-ileum steht, sowohl bei den Kindern als auch bei Erwachsenen. Auch hier widersprechen sich die Ansichten der verschiedenen Autoren.

Meckel meint, je frühere Alterstufen man auf die Länge des Darmkanals untersucht, desto grössere Maasse ergebe verhältnissmässig der Dickdarm. Beim ersten Erscheinen des Blinddarmes sei der Dickdarm, wie erwähnt, sogar ohne den Blinddarm beinahe halb so lang als der Dünndarm und vergrössere sich verhältnissmässig so langsam, dass er das im ganzen Leben bestehende Verhältniss von 1 : 6 erhalte, was im sechsten Monat eintrete.

Frolowsky kommt durch seine Untersuchungen zur entgegengesetzten Ansicht. Er findet, dass mit dem Alter die Länge des Dickdarms sich der des Dünndarms nähert und erhält für Neugeborene das Verhältniss des Dickdarms zum Dünndarm von 1 : 6, für Brustkinder von 1 : 5 und für Erwachsene von 1 : 4.

Die von mir berechneten Verhältnisszahlen zeigen, dass sich der Dickdarm zum Dünndarm verhält: bei todtgeborenen Kindern wie 1 : 4,36, bei Säuglingen weiblichen Geschlechts mit normalem Darm wie 1 : 5,1, bei Kindern männlichen Geschlechts mit normalem Darm wie 1 : 4,98, bei Weibern wie 1 : 3,41, bei Männern wie 1 : 3,97.

Bei Kindern und Erwachsenen mit pathologischen Veränderungen am Darm ändert sich nach meinen Untersuchungen das Verhältniss dahin, dass der Dünndarm dem Dickdarm gegenüber an Länge zunimmt, ein Umstand, auf den ich noch später zurückkommen werde.

Welchen Einfluss üben nun pathologische Veränderungen des Darmkanals auf die Länge desselben aus?

Die Frage berührt zunächst Tarenetzky. Das kindliche Alter bei der ärmeren Bevölkerung habe unter einer an schwerverdaulichen Stoffen reichen Nahrung zu leiden, ein Umstand, der das Wachsthum des Darmtractus beeinflusse und ihn bleibend absolut länger mache. Rolssenn (S. 47) sagt: „Die pathol. Erscheinungen der Bauchhöhle haben einen nicht zu unterschätzenden Einfluss auf die Länge der Därme. Wie aus den Mittelzahlen ersichtlich ist, waren bei den chronischen Erkrankungen der Leber, der Niere, des Darms und des Bauchfells die relative Länge des Jejuno-sigmoid. (1,0—4,5) und des Jejuno-ileum (0,7—4,0) geringer als die bei den Cadavern mit normalem Abdomen."

Rolssenn stellt in seiner Arbeit den Gruppen mit normalem

Darm solche mit pathologischen Erscheinungen in der Bauchhöhle entgegen. Ich bin dieser Eintheilung nicht gefolgt, sondern habe den Fällen mit normalem Darm solche mit pathol. Erscheinungen, die direct den Darmkanal betrafen, gegenübergestellt. Denn obgleich ein Einfluss der pathologischen Untersuchungen im Abdomen auf die Darmlänge nicht in Abrede gestellt werden kann, so glaube ich doch, dass dieser Einfluss bei Affectionen, die den Darm direct betreffen, grösser sein wird, es fragt sich nur, bewirkt er eine Verlängerung oder eine Verkürzung. Bei den Kindern liegen die Verhältnisse einfacher. Wir können annehmen, dass acute und besonders chronische Darmkatarrhe mit ihren Erscheinungen und Folgen allmählich die noch schwach entwickelte Darmmusculatur schwächen und sie schliesslich in einen mehr oder weniger stark ausgesprochenen paralytischen Zustand versetzen. Dadurch wird eine nicht unerhebliche Ausweitung und Verlängerung des Darmrohres bewirkt. Dabei leidet hauptsächlich der Dünndarm, beim Dickdarm kommt das weniger in Betracht, da hier die Ligamenta coli einer Verlängerung einen grösseren Widerstand entgegensetzen. Die Ausweitung, die natürlich auch hier eine beträchtliche ist, kommt bei der Messung der Länge nicht zur Geltung, da ja entlang dem Ligamentum liberum gemessen wird.

Diese theoretischen Erwägungen finden durch die Ergebnisse meiner Untersuchungen ihre vollständige Bestätigung. Die absoluten Zahlen und die durch Rechnung gewonnenen Mittelwerthe fallen bei Kindern mit pathol. Veränderungen am Darm bedeutend grösser aus, als bei Kindern mit normalem Darm (vgl. Tabelle I, II, III, IV u. V.)

Schwieriger liegen die Verhältnisse bei Erwachsenen. Hier können wir eine gut entwickelte Darmmusculatur annehmen und können daher Darmaffectionen, je nachdem sie die Musculatur in einen mehr tonischen oder paralytischen Zustand versetzt haben, sowohl eine Verkürzung als auch eine Verlängerung bewirken. In einem gewissen Grade muss das auch für den Darmkanal der Kinder gelten, die Musculatur ist aber bei ihnen schwächsr entwickelt und dürfte wohl eher und schneller in einen paralytischen Zustand gerathen. Es werden aber auch bei Erwachsenen schwere langdauernde Darmaffectionen allmählich eine Paralyse der Musculatur und dementsprechend eine Verlängerung des ganzen Darmrohres bewirken. Besteht die Darmaffection aber erst kurze Zeit und trat der Tod beispielsweise durch irgend eine andere Organerkrankung ein, so wird man wohl gewöhnlich bei der Section einen relativ kurzen Darm finden.

Die Resultate bei den Erwachsenen sind daher auch nicht so übereinstimmend und beweisend wie bei den Kindern. Es fällt auf, dass in den Fällen mit pathol. Veränderungen sich bei Weibern eine absolute und relative Längenzunahme herausstellt, bei Männern wieder das Gegentheil. In einem gewissen Grade erklärt wird dieser Befund dadurch, dass sich unter den untersuchten Männern recht viele Phthisiker befanden.

Schliessen wir diese Fälle aus, so ergiebt sich kein wesentlicher Unterschied in der relativen Darmlänge zwischen Männern mit gesundem und solchen mit krankem Darm.

Zum Schluss wäre noch die Frage zu erörtern, in wie weit der allgemeine Ernährungszustand und pathologische Krankheitsprocesse, die nicht direct den Darm betreffen, die Darmlänge beeinflussen. Indem ich mich dabei an die zuerst von Beneke und nach ihm von Tarenetzky und Kretschmann angewandte Methode anlehne, unterscheide ich die an Phthisis pulmonum und marantischen Zuständen zu Grunde gegangenen (26 Fälle) von solchen, deren Ernährungszustand ein annähernd normaler ist (39 Fälle).

Bei ersteren beträgt die mittlere Länge des Jejuno-ileum 521,3 Cm., die des Dickdarms 142,9 Cm.

Die Standhöhe verhält sich bei ihnen zur gesammten Darmlänge wie 1 : 4,07, die kleine Rumpflänge zur gesammten Darmlänge wie 1 : 11,1, zum Jejuno-ileum wie 1 : 8,73. Die Stammlänge I. zur gesammten Darmlänge wie 1 : 7,78, zum Jejuno-ileum wie 1 : 6,1, der Dickdarm zum Dünndarm wie 1 : 3,66.

Nach Ausschluss der an Phthisis und Marasmus Gestorbenen ergeben die nachgebliebenen 39 Fälle folgende Mittelwerthe: Die mittlere Länge des Jejuno-ileum beträgt 632,1, Cm. die des Dickdarms 160,9 Cm. Die Standhöhe verhält sich zur gesammten Darmlänge wie 1 : 4,9, die kleine Rumpflänge zur gesammten Darmlänge wie 1 : 13,3, zum Jejuno-ileum wie 1 : 10,6. Die Stammlänge I zur gesammten Darmlänge wie 1 : 9,3, zum Jejuno-ileum wie 1 : 7,5, der Dickdarm zum Dünndarm wie 1 : 3,95.

Wir sehen aus diesen Zahlen, dass Phthisikern und an marastischen Zuständen zu Grunde gegangenen Individuen ein relativ bedeutend kürzerer Darmtractus eigen ist, als den an anderen Krankheiten Verstorbenen.

Von grossem Interesse ist schliesslich noch die Frage, ob die Rasse einen nachweisbaren Einfluss auf die Darmlänge ausübt. Es wird allgemein angenommen (Luschka, Gruber, Küttner u. A.), dass die Russen einen relativ längeren Darm haben, als die Deutschen.

Zu erklären suchte man diese Annahme dadurch, dass die Pflanzenkost, auf die ja das Proletariat unter den Russen hauptsächlich angewiesen ist, eine Verlängerung des Darmes bewirke. Vergleichen wir jetzt meine, aus Darmmessungen an Russen gewonnenen Resultate mit denen Rolssenn's, der ausschliesslich Deutsche untersucht hat (vgl. Tabelle der absoluten und relativen Darmlängen), so stellt sich heraus, dass Rolssenn grössere Maasse zu verzeichnen hat, als ich, der Unterschied ist aber nicht bedeutend und liegt noch innerhalb der Fehlergrenze. Zu berücksichtigen ist ferner, dass die Deutschen eine kürzere kleine Rumpflänge (Männer 58,4 Cm., Weiber 55,9 Cm.) im Vergleich zu den Russen (Männer 61 Cm., Weiber 57 Cm.) haben. Vertauscht man die Rumpflängen und dividirt beispielsweise die der Russen in die gesammte Darmlänge der Deutschen und umgekehrt, so wird der Unterschied noch geringer.

Aus dem Angeführten geht hervor, dass, was wenigstens die Deutschen und Russen betrifft, die Rasse keinen wesentlichen Unterschied bedingt, und sind daher die Angaben der früheren Autoren auf eine verschiedene Methode der Messung zu beziehen.

Durch meine Arbeit glaube ich erwiesen zu haben, dass die von Sappey, Tarenetzky, Kretschmann, Rolssenn und mir benutzte Methode der Darmmessung die bisher beste ist, weil sie annähernd die physiologischen Verhältnisse wahrt und der Willkür bei der Messung den geringsten Spielraum bietet, wie meine Controlmessungen einerseits, andererseits der Vergleich der Maasszahlen älterer Autoren unter einander zeigen. Während somit für die Längendimension des Darmes ein bestimmtes Maass gefunden werden kann, gilt das Gleiche nicht für die Circumferenz, wie ich angeführt habe. Es kann somit die Grösse der verdauenden Fläche durch Multiplication der Circumferenz mit der Länge nicht mit der nöthigen Genauigkeit bestimmt werden. Zudem wäre eine solche Messung in ihrem Werthe illusorisch, weil sie die Falten der Schleimhaut, die Zotten, Drüsen und die Haustra coli nicht berücksichtigt. Vollends lässt sich die innere Oberfläche des Magens in der erwähnten Weise nicht messen.

Die topographischen Bestimmungen der Därme in ihrer durch die Mesenterien bedingten Lage habe ich hier nicht berücksichtigt, ich habe jedoch die gefundenen Maasse der Mesenterien angeführt und zwar aus folgenden Gründen:

Es ist von verschiedenen Seiten darauf hingewiesen worden, dass die Länge des Darmes wesentlich bedingt sei durch die Nahrung, und zwar verursache eine vegetabilische Kost eine Ver-

längerung, im Gegensatze zu animaler, bei deren gewohnheitsgemässem Genusse der Darm kürzer erscheine. Als Beispiel werden fleisch- und pflanzenfressende Thiere angeführt.

Dass hier auch andere Factoren mitspielen müssen, zeigen die erwähnten Versuche Werner's, der bei Insecten das Gegentheil fand. Wir müssen hier vor allen Dingen unterscheiden zwischen einer Vergrösserung der verdauenden Oberfläche und einer einfachen mechanischen Dehnung. Von ersterer kann beim Menschen nicht wohl die Rede sein. In dem hier gegebenen verhältnissmässig kurzen Zeitraume ist eine Anpassung an die Pflanzenkost, im Sinne einer Vergrösserung der verdauenden Oberfläche, kaum denkbar, wohl aber kann man annehmen, dass bei Pflanzenkost eine Blähung und Dehnung der Därme erfolgt. Die Blähung der Därme muss aber auch ihre Wirkung auf die Mesenterien haben im Sinne einer Dehnung derselben. Es wären also noch weitere, den meinigen ähnliche Messungen abzuwarten, die dann im Vergleich mit ihnen Aufschluss über die, namentlich in pathologischer Hinsicht, interessante Frage bringen könnten.

Die gefundenen Darmmaasse beanspruchen somit weder in topographischer noch in physiologischer Hinsicht eine Werthschätzung, bieten aber in anatomischer Hinsicht, wie ich meine, manches Bemerkenswerthe. So übt bei Kindern das Geschlecht keinen Einfluss auf die Darmlänge aus, dagegen haben unter den Erwachsenen die Männer einen sowohl absolut, als auch relativ längeren Darm als die Weiber, in welch letzterem Punkte ich mit Rolssenn übereinstimme.

Im Gegensatze zu Huschke, Henle, Henning, Tarenetzky und in Uebereinstimmung mit Meckel, Crampe, Beneke und Frolowsky habe ich bei Kindern einen relativ längeren Darm gefunden als bei Erwachsenen. Ebenso fand ich den Dickdarm im Gegensatze zu Meckel und in Uebereinstimmung mit Frolowsky im Verhältniss zum Dünndarm bei Erwachsenen länger als bei Kindern. Pathologische Veränderungen am Darm bewirken bei Kindern eine bedeutende Verlängerung des Darmes, bei Erwachsenen kann unter Umständen, wie es Rolssenn beispielsweise gefunden hat, sogar eine Verkürzung eintreten.

Phthisiker und an marastischen Zuständen zu Grunde gegangene Individuen haben einen relativ kürzeren Darm, worin ich mit Beneke, Tarenetzy und Kretschmann übereinstimme. Wesentliche Unterschiede, die die Rasse in der Darmlänge bewirkt, lassen sich beim Vergleich meiner Resultate mit denen Rolssenn's nicht nachweisen.

Resumé.

1. Bei Kindern übt das Geschlecht keinen Einfluss auf die Darmlänge aus; unter den Erwachsenen haben die Männer einen relativ längeren Darm als die Weiber.
2. Kinder haben einen relativ längeren Darm als Erwachsene.
3. Der Dickdarm ist im Verhältniss zum Dünndarm bei Erwachsenen länger als bei Kindern.
4. Pathologische Veränderungen am Darm bewirken bei Kindern eine bedeutende Verlängerung des Darmes.
5. Phthisiker und an marastischen Zuständen zu Grunde gegangene Individuen haben einen relativ kurzen Darm.
6. Ein Einfluss der Rasse auf die Darmlänge lässt sich nicht nachweisen.

III.

Aus der Göttinger chirurgischen Klinik.

Beitrag zur Nierenchirurgie.

Von

Dr. Otto Hildebrand,
Privatdocent der Chirurgie.

Auf Anregung von Herrn Prof. König habe ich es unternommen, die Erfahrungen, die hier in der chirurgischen Klinik an Nierenkranken gemacht wurden, zusammenzustellen und zu veröffentlichen. Dabei wurden nur die operativ Behandelten in den Kreis der Betrachtung gezogen. Ich biete damit zugleich die klinische Ergänzung zu den beiden Berichten über die pathologische Anatomie der hier beobachteten Nierengeschwülste, welche ich in Langenbeck's Archiv Bd. XLVII und XLVIII gab.

Geschwülste der Niere.

13 [1]) Geschwülste der Niere kamen hier zur Beobachtung und Operation. Sie vertheilen sich in 2 durch das Alter der betroffenen Patienten scharf geschiedene Gruppen: in Geschwülste der Kinder und der Erwachsenen, deren erste 7, deren zweite 6 Fälle umfasst. Meist waren es kleine Kinder im Alter von 1—6 Jahren, nur eins war 9 Jahre alt, wogegen die Erwachsenen schon ein mittleres Lebensalter erreicht hatten; sie hatten fast alle das 40. Lebensjahr überschritten. Betrachten wir zuerst die 7 Fälle der Tumoren bei Kindern. Es sind 4 Mädchen und 3 Knaben, bei denen die Eltern seit kürzerer oder längerer Zeit, meist erst seit wenigen Monaten eine Geschwulst im Leibe und zwar bei allen auf der rechten Seite beobachtet hatten. Diese Geschwulst war ohne besondere Veranlassung aufgetreten, nur bei einem Kinde gaben die Eltern als Ursache einen Tritt gegen den Bauch an. In der Mehrzahl der Fälle hatte der Tumor keine Beschwerden gemacht, weder Stuhl- noch Urinbeschwerden

1) Darunter ist ein Fall aus der Privatpraxis von Prof. Rosenbach.

waren aufgetreten, einzelne der Kinder waren etwas abgemagert, doch hatte nichts die Aufmerksamkeit der Eltern besonders rege gemacht, bis sie im Leibe der Kinder eine Geschwulst bemerkten und dadurch besorgt wurden. Der Symptomencomplex, den nun die Kinder bei der ärztlichen Untersuchung darboten, war ein sehr übereinstimmender. Meist waren es nicht schlecht, zum Theil auch gut genährte Kinder von mehr oder weniger blasser Gesichtsfarbe. Die Lunge, das Herz fanden sich normal, und im Urin war kein Eiweiss, kein Blut, keine Geschwulstpartikelchen nachzuweisen. Den Mangel an Blut im Urin in allen Fällen von Nierengeschwülsten der Kinder möchte ich besonders hervorheben, weil bei den Nierengeschwülsten der Erwachsenen Blutungen recht häufig sind; der Grund dafür liegt wohl darin, dass die Geschwülste der Kinder gewöhnlich festere, lebenskräftige Wucherungen in der Nierensubstanz sind, die nicht sehr reich an Gefässen, keine Neigung zum Zerfall haben und meist nicht mit dem Nierenbecken in Verbindung stehen. In mehreren Fällen wurde nur wenig Urin gelassen. Ein Patient hatte Fieber über 39° mit morgendlichen Remissionen. — Es fiel dem Auge sofort auf, dass die rechte Seite des Bauches stärker vorgewölbt war, als die linke, einige Male waren die Venen der Haut erweitert. Bei allen Patienten fühlte man im Abdomen eine rundliche Geschwulst von verschiedener Consistenz, prall, elastisch, undeutlich oder deutlich fluctuirend, die direct unterhalb der Leber lag und den Raum vom Rippenbogen bis zur Darmbeinschaufel mehr oder weniger ausfüllte, in einem Fall so, dass der Rippenbogen nach aussen umgebogen war. Dabei reichte die Leberdämpfung in einzelnen Fällen höher hinauf als normal und führte nach unten meist ohne Grenzen direct in die absolute Dämpfung des Tumors über. Die Ausdehnung des Tumors nach der Mittellinie ging verschieden weit. Die Geschwulst war beweglich, namentlich konnte man sie öfters seitlich verschieben, ausserdem aber rückte sie mit der Athmung durch die Bewegung des Zwerchfells tiefer hinunter. Die Oberfläche der Geschwulst fand man meist glatt, jedoch häufig fühlte man auf der medialen Seite des Tumors einen schräg oder längs über ihn ziehenden Strang, der deutlich tympanitischen Klang gab, also Darmschall, und dadurch, sowie durch seine Lage als Colon zu erkennen war. Bei einem Patienten waren die Inguinaldrüsen etwas geschwollen. Während in einigen Fällen, trotzdem gar keine Symptome seitens des Harnapparates vorhanden waren, auf Grund des Befundes, dass man einen grossen soliden Tumor fand, der unter der Leber lag, aber von dieser zu trennen war und bei Palpation

mehr mit der Niere in Zusammenhang stand, über dem ein Darm, das Colon lag, kaum Zweifel gehegt wurde über die Diagnose, Nierengeschwulst, blieb in anderen Fällen die Diagnose fraglich, ja in einem Falle wurde sie auf Leber-Echinococcus gestellt, weil die Leberdämpfung direct in die des Tumors überging, weil diese bei der Athmung nach unten rückte, weil das Colon nicht zu finden war und der untere Geschwulstrand sich einigermaassen scharf anfühlte, wie ein vorderer Leberrand, und weil schliesslich der Tumor prallelastisch war. Es war dies der erste Fall, der hier zur Operation kam. — In keinem der Fälle konnte weder vor noch während der Operation eine Diagnose über den histologischen Charakter der Geschwulst, ob Sarkom, ob Carcinom, gestellt werden, jedoch möchte ich erwähnen, dass in dem Fall vom Jahre 1885 die Diagnose mit Wahrscheinlichkeit auf einen cystischen Nierentumor gestellt wurde; es ist der Fall, bei welchem die Operation eine congenitale Cystenniere nachwies. Für alle 7 Fälle wurde nun die Operation von vorn gemacht wegen der grossen Ausdehnung des Tumors, die eine Eröffnung des Peritoneums nothwendig machte. Der Schnitt hatte die verschiedensten Richtungen, bald gerade, längs, bald schräg, bald quer; bestimmend waren immer die individuellen Verhältnisse, die Form und Lage der Geschwulst. Sobald nun durch den Bauchschnitt das Abdomen eröffnet war, war in allen Fällen die Diagnose rasch klargestellt, man sah sofort, dass der Tumor retroperitoneal lag, dass er mit der Leber nichts zu thun hatte, dass diese ihn nur theilweise deckte. Man sah ferner, dass das Colon in verschiedener Weise über die mediale Seite wegzog, in einem Falle lag es hoch oben links mit dem Process. vermiformis. Bei verschiedenen Patienten fanden sich leichte Verwachsungen, theils mit dem Parietalperitoneum, theils mit der Leber; festere Verwachsungen waren so gut wie nie vorhanden. Infolge dessen machte die Ausschälung meist keine Schwierigkeiten. Der Tumor stellte sich nun als glatte Geschwulst dar, in einem Falle von stark gefüllten Venen überzogen, liess sich meist bis auf den Gefässureterstiel leicht isoliren, doch war es nicht immer möglich, alles Kranke zu entfernen; ging doch in einem Falle der Tumor schon auf die grossen Gefässe über, während in einem anderen Falle die Mesenterialdrüsen schon angesteckt erschienen. Auch bei dem letzten Patienten, bei dem es sich um eine Hufeisenniere handelte, ging die Exstirpation leicht von statten. Die Durchtrennung des Isthmus hatte keine nennenswerthe Blutung zur Folge, obwohl der Isthmus nicht blos häutig war. Solche Exstirpationen einer Niere bei Hufeisenniere sind sehr selten, ich weiss nur 2 in der

Literatur; das ist der von Braun[1]) aus der chirurgischen Klinik zu Heidelberg mitgetheilte Fall von einseitiger Pyonephrose bei Hufeisenniere und die von Socin[2]) beschriebene einseitige Hydronephrose bei Hufeisenniere. Nach der Entfernung des Tumors wurde das Peritoneum gewöhnlich genäht, die Bauchhöhle verschieden behandelt, entsprechend den verschiedenen Phasen der Wundbehandlung ausgespült, ausgestopft oder einfach geschlossen und dann der Bauchschnitt genäht. Nur in einem Falle war die Geschwulst nicht im Ganzen zu entfernen. Es handelte sich um ein sehr weiches zerfallenes Sarkom. Da bei der Ausräumung der dünnflüssigen Sarkommassen aus der Kapsel aber heftige Blutungen auftraten, so musste die Höhle tamponirt und die Operation abgebrochen werden. Der Verlauf war meist ein guter, der Collaps nach der Operation schwand rasch, und die geringen abendlichen Temperatursteigerungen in den ersten Tagen machten normalen Platz. Nur ein Patient starb im Anschluss an die Operation. Dieses 1¼jährige Kind war durch die Operation recht anämisch geworden und konnte sich nicht erholen. Die Section wies eitrige Bronchitis, katarrhalische Pneumonie und Metastasen in den Lungen nach. Während die anderen Fälle alle aseptisch verliefen, kam es in jenem oben erwähnten nicht radical operirten Falle zur Eiterung. — Die Urinmenge war in den ersten Tagen nach der Operation sehr niedrig, 50, 100, 200 Ccm., stieg allmählich und erreichte meist am 4., 5. Tage die Norm; bei dem letzten Patienten erst am 10. Tage. Eiweiss war gewöhnlich nicht darin. Nach 3—4 Wochen wurden die Kinder geheilt entlassen. — Die histologische Untersuchung der Geschwülste ergab für 5 Fälle die Diagnose Sarkom, für einen Fall congenitale Cystenniere mit Sarkomentwicklung und für den letzten Fall Carcinom. Die genaueren Einzelheiten hierüber sind in Langenbeck's Archiv Bd. XLVIII mitgetheilt. Ein Unterscheiden des Carcinoms von dem Sarkom am nicht aufgeschnittenen Präparat war in diesen Fällen nicht möglich, da beide kuglige Tumoren ohne besondere Merkmale in einem Theile der Niere darstellten, während die übrige Niere intact erschien.

Wie waren nun die weiteren Schicksale unserer Patienten? Ein Kind war im Anschluss an die Operation gestorben, bei ihm wies die Section schon Metastasen in der Lunge und den Mesenterialdrüsen nach, ausserdem waren die grossen Gefässe von der Neubildung umwachsen; bei einem zweiten musste die Operation ab-

1) Ueber Nierenexstirpation. Deutsche med. Wochenschrift. 1881.

2) Ueber Nephrektomie u. s. w. Bruns' Beiträge zur klin. Chirurgie. Bd. IV.

gebrochen werden, auf eine dauernde Heilung war also bei diesem Fall nicht zu rechnen. Aber auch die 5 anderen Fälle erfreuten sich nicht lange einer scheinbaren Gesundheit. Die Resultate stellen sich so:

1. Fall. 4 Monate nach der Operation frisch und munter, local scheint jedoch ein Recidiv vorhanden zu sein. 5 Monate p. oper. Tod an Recidiv.
2. Fall. 4½ Monate p. oper. Tod an Recidiv.
3. Fall. 1 Jahr und 20 Tage nach der Operation Tod an Lungenmetastasen.
4. Fall. An der Operation gestorben.
5. Fall (unvollkommen operirt). Tod 4 Monate p. oper.
6. Fall. Pat. starb ½ Jahr später an einer Rippenfellentzündung (Metastase?); nach der Operation war er wohl und munter gewesen.
7. Fall. 2½ Monat p. oper. Tod an Recidiv.

Also keines der Kinder wurde definitiv geheilt, die längste Lebensdauer nach der Operation betrug 1 Jahr 20 Tage. Diese Resultate sind gewiss nicht sehr ermuthigend, immerhin muss man doch solche Fälle operiren, da sie ohne Operation unbedingt sterben und die Operation an sich doch nicht sehr gefährlich ist. Man muss nur bedenken, dass von unseren 7 Fällen blos einer im Anschluss an die Operation starb; das war unser jüngster Patient, er war 1¼ Jahre alt, und dass 4 jener 7 Patienten noch nicht 3 Jahre alt waren. Wir haben ja auch Rectalcarcinome weiter operirt, als die Mortalität noch 20 Procent betrug. Freilich sind denn überhaupt schon definitive Heilungen beobachtet, dass man daraus wenigstens die Hoffnung schöpfen könnte auf die Möglichkeit? In Fischer's Zusammenstellung[1]) ist ein Fall aufgeführt, der erst nach 1½ Jahren gestorben ist, ein Fall von uns ist nach 1 Jahr 20 Tagen zu Grunde gegangen. Israel[2]) führt einen Fall auf, der 10 Monate nach der Operation gesund und ohne Recidiv war. Nun, ich glaube, dieser Fall beweist nichts für dauerndes Gesundbleiben; ebenso wie jener erste Fall erst nach 1½ Jahren gestorben ist, kann auch dieser noch irgendwo eine Metastase haben. Man hat also in keinem dieser Fälle die Sicherheit, dass er definitiv geheilt worden sei; ebensowenig fand ich sonst definitive Heilungen verzeichnet. Das ist immerhin ein recht klägliches Resultat.

Vergleichen wir hiermit das Bild, das uns die Krankengeschichten bieten, die über die Erwachsenen mit Nierengeschwülsten aufgenommen wurden. Auch unter diesen herrschen die weiblichen Patienten vor. Es waren 4 Frauen und 2 Männer, von denen nur ein Patient noch

1) Deutsche Zeitschrift für Chirurgie. Bd. XXIX.
2) Langenbeck's Archiv. Bd. XXXXVII.

im Alter von 39 Jahren stand, 4 andere befanden sich im 5. Jahrzehnt, doch reicht bei zweien wohl sicher der Anfang des Leidens noch in das 4. Jahrzehnt zurück. Ein Patient war etwa 58 Jahre alt. Freilich bedeuten diese Zahlen nicht viel, da die Patienten schon sehr verschieden lange Zeit krank waren, als sie in unsere Beobachtung kamen. Das zeitweise dem Urin beigemischte Blut machte sie meist zuerst aufmerksam auf ihr Leiden. Dem ersten Patienten wurde 8 Jahre früher wegen dieser Blutungen eine Boutonnière gemacht, die zweite Patientin hatte seit etwa 8 Monaten wiederholt grosse Mengen Blut in ihrem Urin gesehen. Im 5. Fall beobachtete die Frau seit einem Jahre etwa den Abgang von Blut durch den Urin, während in Fall 6 schon 12 Jahre vorher nach einem Sturz vom Pferde Blut im Urin aufgetreten war, das nachher 8 Jahre lang nicht wieder beobachtet wurde, sich dann aber von Zeit zu Zeit ohne äusseren Anlass wiedereinstellte. Einige Patienten, wie die 3., 4. und 5., hatten zugleich auch eine Geschwulst in ihrem Leibe bemerkt. Sie waren alle elender und magerer geworden, was theils durch die Blutung, theils durch schlechten Appetit, schlechte Verdauung seine Erklärung findet. Nur in einem Falle wurde über Schmerzen geklagt. Bei der objectiven Untersuchung hatte man immer etwas blasse, zum Theil anämische, elende Individuen vor sich, deren Lunge und Herz keine Abnormitäten zeigten, dagegen wies die Untersuchung des Urins stets etwas Eiweiss oder Blut nach, jedoch keinen Eiter, keine Geschwulstpartikel. In einem Fall fand man auswärts Tuberkelbacillen; es hat da wohl eine Verwechselung mit Smegmabacillen stattgefunden. Alle Fälle liessen nun bei der Durchtastung des Bauches, dreimal auf der rechten Seite, dreimal auf der linken Seite, eine Geschwulst finden, die mannsfaust-, kindskopfgross oder grösser die betreffende Seite mehr oder weniger ausfüllte, so dass sie theils unter dem Rippenbogen zu fühlen war, theils vom Rippenbogen bis zum Darmbein, vom Nabel bis zum Musc. sacrolumbalis reichte. In diesem Bereich gab die Percussion Dämpfung, die direct in die Nierendämpfung überging. Die Geschwülste waren meist mässig hart, ab und zu mit weichen Stellen versehen, hatten eine glatte oder unregelmässig höckrige Oberfläche, waren theils unverschieblich, theils so mobil, dass sie beim Stehen der Patientin fast bis zur Symphyse herabfielen und infolgedessen für Wandernieren gehalten wurden. Ueber das Verhalten des Darmes bez. des Colons ist nur zweimal gesagt, dass man auf dem Tumor verwachsenen Darm fand, der einmal tympanitischen Percussionsschall ergab, das andere Mal mit Koth gefüllt war. In allen Fällen wurde die Krankheit auf die

Nieren bezogen. Das war in den Fällen, wo Blutungen im Urin bestanden und zugleich ein Tumor in der Nierengegend gefunden wurde, ja sehr natürlich, es war auch keine Schwierigkeit in den Fällen, wo erstere fehlten, jedoch der Tumor nicht so gross war, dass seine Zugehörigkeit zur Niere dadurch cachirt wurde. Man fühlte dann eben ganz direct, dass der Tumor der Niere angehörte. Im 4. Falle schwankte man. Es ist dies ja auch ohne Weiteres klar; functionelle Symptome Seitens der Niere waren nicht vorhanden, andererseits waren die Resultate der Betastung des Tumors infolge der Grösse des letzteren sehr unsicher; es zeigte sich dann auch, dass die Niere relativ wenig betheiligt war, dass die Hauptmasse der Geschwulst neben der Niere sass. Weniger sicher war die Diagnose bezüglich der Natur der Geschwulst. In einem Falle schloss man wegen der ausserordentlichen Verschieblichkeit auf eine Wanderniere, in einem anderen wegen des angeblichen Bacillenbefundes, trotz der dagegen sprechenden colossalen Blutung, auf eine Tuberculose, und in dem ersten Falle machte man letztere Diagnose auch, nachdem man durch eine Sectio alta eruirt hatte, dass das Blut nicht aus der Blase, sondern aus dem Ureter stamme. An eine Neubildung dachte man trotz der Grösse der Geschwulst in diesem Falle wohl deshalb nicht, weil das Leiden schon ca. 10 Jahre bestand, während in dem anderen Falle natürlich die Grösse des Tumors, die Urinbeschaffenheit sehr für eine Neubildung sprach. — Irgend eine bestimmte Diagnose über den histologischen Charakter der Neubildung stellte man nicht mit Sicherheit. Doch wird man, falls der Tumor schon lange besteht und heftige Blutungen vorhanden sind, am ehesten an eine sogenannte Struma renis suprarenalis, an ein Angiosarkom denken müssen.

Da Nierengeschwülste meist nur einseitig sind — nur in einem unserer Fälle fanden sich 2 erbsengrosse analoge Geschwülstchen in der anderen Niere —, wurde die Exstirpation der Niere gemacht. In den Fällen, wo die Diagnose mit Sicherheit auf eine Nierengeschwulst gestellt war, ging man von einem hinteren Schnitt aus, der längs des Musc. sacrolumbalis geführt wurde und dann unten nach dem Nabel zu herumbog. In mehreren Fällen konnte man den Tumor exstirpiren, ohne das Peritoneum zu öffnen, in zwei anderen geschah dies entweder gleich zu Anfang oder im Verlauf der Operation, als sich herausstellte, dass die Operation sonst nicht zu vollenden war. In dem 4. Falle wurde die Operation von vorn gemacht, weil man hier wohl einen retroperitonealen Tumor annahm, jedoch nicht sicher war über den Ausgangspunkt. Nach

der Durchtrennung der Bauchwand bot sich in mehreren Fällen ein ausserordentlich blutreicher, blaurother, von strotzenden geschlängelten, leicht zerreisslichen Gefässen überzogener Tumor dem Auge dar. der mehr oder weniger mit der Umgebung verwachsen war, wodurch mehrere der Operationen äusserst blutig wurden. In 2 Fällen bestanden Verwachsungen mit der Leber, in einem dritten mit Leber und Dickdarm, ein anderer war theils mit der Leber, theils mit der Vena cava inferior in der Weise verwachsen, dass der Tumor diese, sowie die Nierengefässe umwuchert hatte und letztere dadurch obliterirt waren. Bei der Lösung der Adhäsionen mit der Leber wurde letztere eingerissen; in dem einen Falle hatte dies ein fortwährendes Aussickern von Blut zur Folge, in einem anderen jedoch ging es ohne erhebliche Blutung ab. Jenem Patienten, bei dem die grossen Gefässe umwachsen waren, musste man Geschwulstgewebe zurücklassen. In allen Fällen wurde der Stiel mehrfach unterbunden, theils mit Umstechung, und einige Male der Ureter peripher vernäht. Dann wurde die Wunde gereinigt, das Peritoneum, wenn es geöffnet war, geschlossen und die Wunde theils vereinigt, theils mit Jodoformgaze ausgestopft. — In dem letzten Falle, der aus der Privatpraxis des Prof. Rosenbach stammt, brach man die Operation ab, als man erkannte, dass beide Nieren cystisch entartet waren.

Die histologische Untersuchung ergab nun, dass 3 Strumen oder Angiosarkome, ein Carcinom, ein Sarkom und eine multiloculäre doppelseitige Cystenniere vorlagen. — Für 2 Patienten war der Blutverlust bei der Operation zu gross gewesen, sie erholten sich nicht und starben kurz danach, die anderen 3 Fälle überstanden die Exstirpation gut, sie konnten 4—5 Wochen später entlassen werden. Jener Fall aber von doppelseitiger Cystenniere ging 5 Tage nach der blossen Nephrotomie zu Grunde unter den Erscheinungen von Urämie; er hatte gewiss nur noch wenig functionirendes Parenchym in seinen Nieren, doch hatte es bis zur Operation noch ausgereicht, dann aber sistirte die Urinsecretion. Jedenfalls wirken ja bei diesen tödtlichen Fällen der Urämie nach Nierenoperation hauptsächlich die bekannten Verfettungen und Nekrosen mit, die durch den Einfluss des Jodoforms resp. des Chloroforms in den Epithelien der Harnkanälchen zu Stande kommen, wie dies neuerdings für das Chloroform von Israel wieder besonders betont wurde. Bei den 3 Fällen, welche die Operation überstanden, war die Urinmenge in den ersten Tagen etwa 400, dann stieg sie allmählich auf 1000—1600, so dass ein vollständig normales Verhältniss wiederhergestellt wurde. Aber auch von diesen 3 Personen blieb nur eine anscheinend dauernd geheilt. Eine ältere Frau mit

Carcinom der Niere musste einen Theil der Geschwulst behalten, weil er mit den grossen Gefässen verwachsen war; sie starb denn auch schon 2½ Monate später unter heftigen Schmerzen an ihrem Carcinom. Die 3. Patientin bekam ½ Jahr nach der Entlassung eine Lungen- und Gehirnentzündung und starb ebenfalls, während die 2. Patientin seit 1 Jahr und 8 Monaten sich durchaus wohl und gesund befindet. Die Geschwülste dieser beiden letzteren Patientinnen gehören in die Kategorie der Strumen resp. der Angiosarkome.

Wenn es für unser praktisches Thun und Lassen vorläufig auch ziemlich einerlei ist, welche Diagnose wir bezüglich des histologischen Charakters einer Nierengeschwulst vor der Operation stellen, so hat diese Frage sonst doch lebhaftes Interesse. Halten wir nun die histologischen Befunde zusammen mit dem Symptomencomplex, den die Kranken darboten, ergiebt sich daraus etwa eine genauere Beziehung zwischen diesen beiden? Vorläufig glaube ich diese Schlüsse nicht weiter ziehen zu können als dahin: Wenn die Tumoren sehr gross sind, so ist ein Carcinom unwahrscheinlich; und ferner: Sehr langsames Wachsthum, wie z. B. in unserem ersten Falle, spricht entschieden gegen Sarkom und Carcinom, dagegen wird es gerade bei Strumen der Niere resp. Angiosarkomen beobachtet. Grössere Blutungen treten namentlich bei den letzteren auf, aber auch bei Nierenbecken-Carcinomen und ausserdem bei jenen multiloculären Cystomen. Man kann sie also kaum nach dieser Richtung hin verwerthen. Verwachsungen, geringere Verschieblichkeit, kommen bei den verschiedenen Arten von Tumoren vor.

Fassen wir nun am Schluss dieses Kapitels unsere Resultate nochmals zusammen, so stellen sie sich folgendermaassen dar:

Es wurden bei Kindern exstirpirt 7 Nieren mit malignen Tumoren,
davon starben an der Operation . . . . . 1 = 14,3 Proc.
bei Erwachsenen 5 Nieren mit malignen Tumoren, davon starben . . . . . 2 = 40 „ } 25 Proc.

Eine multiloculäre Cystenniere wurde von Prof. Rosenbach angeschnitten; diese starb. Dabei möchte ich erwähnen, dass die Kinder alle mit Hülfe der intraperitonealen Methode, die Erwachsenen bis auf 1, der an der Operation starb, extraperitoneal operirt wurden. Die intraperitoneale Methode wurde 8 mal angewendet mit 2 Misserfolgen, die extraperitonale 4 mal mit 1 Misserfolg. Bei unseren Fällen erwuchsen also aus dem intraperitonealen Vorgehen keine grösseren Gefahren. Die definitiven Resultate stellen sich so, dass eine Frau mit Angiosarkom der Niere 1 Jahr und 8 Monate nach der Operation gesund ist. Die übrigen 8, welche die Operation

überstanden, waren alle bis auf 1 Kind, das 1 Jahr 20 Tage lebte, nach ½ Jahr todt. Während also die directen Resultate der Operation namentlich bei Kindern gar nicht so schlechte sind, ist der definitive Erfolg doch ein recht entmuthigender. Man muss sich also fragen: Lässt sich vielleicht nach dieser Richtung hin in dem operativen Vorgehen noch etwas verbessern? Dass natürlich, je früher die Diagnose gestellt, die Prognose desto besser sein wird, ist ja klar, aber das wird nur da besser werden können, wo die Zuziehung eines Specialisten leicht möglich ist; der praktische Arzt ist oft in der Palpation nicht genügend geübt. —

Es scheint mir nun in dieser Beziehung der Vorschlag Israel's beachtenswerth, dass man nämlich die ganze Capsula adiposa sorgfältig exstirpiren soll, da sie nicht selten Keime der Geschwulst birgt, besonders wenn die Capsula fibrosa durchwachsen war. „Dieser Act sollte für die Operation der malignen Nierentumoren ebenso typisch werden, wie die Ausräumung der Achselhöhle bei Mammacarcinomen," sagt er S. 323. Diese Forderung Israel's halte ich für um so berechtigter, als sie noch in bestimmten Verhältnissen ihre Begründung findet. Erstens stehen die Gefässe der Niere mit Gefässen des umliegenden Fettgewebes im vielfachen Zusammenhang, ausserdem aber liegen im Sinus renalis mehrere klappenführende Lymphgefässstämme, welche aus dem Innern der Niere hervorkommen. Leider wird man jener Forderung nicht immer vollkommen genügen können, namentlich auf der rechten Seite, wo die Vena renalis erheblich kürzer ist, wo also der Tumor der Vena cava sehr genähert ist. Zweifellos wird auch die Gefahr der Operation dadurch etwas erhöht, weil leichter Verletzungen des Peritonäums und wohl auch der grossen Gefässe vorkommen.

Pararenale Geschwulst, pararenales Hämatom.

An diese Fälle von Nierengeschwülsten schliessen sich zwanglos 2 weitere an, die zwar keine Geschwülste der Niere selbst, sondern ihrer Kapsel darstellten, jedoch im klinischen Bilde ihnen ausserordentlich glichen. Die eine ist ein Fibromyoosteosarkom der Nierenkapsel bei einem 30jährigen Mädchen, die zweite eine grosse paranephritische Blutcyste bei einem 19jährigen Mädchen. In jenem ersten Falle war schon seit 1½ Jahren in der rechten Bauchseite unterhalb des Leberrandes eine Geschwulst bemerkt worden, die spontan und auf Druck empfindlich war und als bewegliche Wanderniere angesprochen wurde. Suspect wurde die Sache erst, als Patientin seit einigen Wochen bemerkte, dass sie abmagere, und die Ge-

schwulst wuchs. Im Gegensatz hierzu hatte jene 2. Patientin sich bis vor 3 Wochen durchaus wohl gefühlt und alle ihre Arbeit als Köchin geleistet, da plötzlich bekam sie ein Gefühl von Druck und Stauung in der linken Bauchseite und wurde ausserordentlich blass dabei; wegen heftiger Schmerzen verliess sie in den nächsten Tagen das Bett nicht. Beide Patientinnen hatten im Urin nichts Abnormes bemerkt. Die Vorgeschichte der beiden Fälle bietet also ausserordentliche Verschiedenheiten dar. Man musste demnach in dem ersten Falle eine Neubildung annehmen, die mit Wahrscheinlichkeit auf die Niere zu beziehen war, indessen die plötzliche Entstehung beim zweiten Falle mehr auf eine Blutung, auf eine Blutgeschwulst hindeutete. Die objective Untersuchung ergab ganz gut genährte, aber blasse Mädchen. In beiden Fällen fand man eine Vorwölbung des Abdomens und bei der Betastung eine grosse Geschwulst, die im ersten Falle theils hart, theils weicher aus verschiedenen Knollen bestand, die ganze rechte Seite ausfüllte und dem Beckeneingang auflag, im zweiten Falle dagegen elastisch und rundlich von der Seite und oben unter dem linken Rippenbogen hervortretend, medianwärts nach unten stieg bis etwas unterhalb und rechts vom Nabel, wo sie mit einem abgerundeten Rande endigte. Ueber beiden Geschwülsten war der Percussionsschall gedämpft, ausserdem fand sich im zweiten Fall noch Dämpfung in der seitlichen Thoraxpartie und in der Nierengegend. Diese Theile sind auch etwas ausgedehnt, die entsprechenden Intercostalräume verstrichen; während man nun im ersten Falle den Tumor in die Höhe heben und seitlich bewegen konnte, verschob sich der zweite nur wenig, rückte auch bei der Athmung nur wenig nach unten. Bei der ersten Patientin konnte man mit der Hand zwischen Leber und Geschwulst eindringen. Beide Mädchen waren fieberlos, bei beiden war der Urin normal.

Danach war es ja im ersten Falle ohne Weiteres klar, dass es sich um eine theils derbe, theils weichere Neubildung handelte, zweifelhaft war nur der Ausgangspunkt. Mit der Leber hing er wahrscheinlich nicht zusammen wegen der ausgiebigen seitlichen Bewegung und weil man ihn von ihr trennen konnte; so sprachen die Erscheinungen für eine Beziehung zur Niere, was ja auch durch die Krankengeschichte wahrscheinlich gemacht wurde. Noch schwieriger war die Deutung des Befundes im zweiten Falle. Zunächst war es zweifelhaft, was für eine Geschwulst man vor sich hatte. Der Vorgeschichte nach musste man an eine Blutung denken, dafür sprach die plötzliche Bildung der Geschwulst, das spannende Gefühl, die Schmerzen, das Eintreten einer grossen Blässe bei der

University of California

Entstehung, die Fieberlosigkeit. Dabei musste es aber fraglich bleiben, ob dieses Hämatom nicht etwa combinirt sei mit einer Neubildung. Durch die objective Untersuchung erlangte man darüber keine Sicherheit, ebensowenig wie über den Ausgangspunkt. In letzterer Beziehung schwankte man zwischen der Milz und Niere, der Lage und Form nach war beides möglich. Die Blutuntersuchung wies keine Anomalie des Blutes, keine Leukämie nach. Gegen Milz sprach vielleicht die geringe Wanderung beim Athmen. In beiden Fällen war der Urin normal, gab also auch dadurch keinen Hinweis. So wurde bei beiden die Diagnose des Ausgangspunktes nicht mit Sicherheit gestellt und deshalb in beiden Fällen die Operation von vorn her vom Bauch aus mit einem Medianschnitt resp. schrägen Querschnitt gemacht. In beiden Fällen erkannte man nun sogleich nach Eröffnung des Bauches, dass es sich um einen retroperitonealen Tumor handelte. Im ersten zog über ihn das Colon ascendens hinweg, das mit dem Peritoneum, welches den Tumor überzog, abgelöst wurde. Die Ausschälung der Geschwulst sammt der Niere gelang leicht ohne erhebliche Blutung. Unten an der Geschwulst sass die intacte Niere, und oberhalb des Tumors lag die Nebenniere, so dass also der mächtige Tumor zwischen beiden sich entwickelt hatte, Die Nierengefässe wurden unterbunden und nach Vereinigung der Wunde der Bauch geschlossen. Anders zeigte sich der andere Fall. Als man nämlich nach aussen von der Umschlagsfalte des Bauchfells eine Incision in die Geschwulst gemacht hatte, erwies sich dieselbe als ein colossaler Sack, der prall mit dickflüssigem Blut und Blutgerinnseln ausgefüllt war. Es wurden 1½ Liter der blutigen Masse entleert. Die Innenfläche des Sackes hatte ein Schleimhautähnliches Aussehen, doch konnte man über die Natur des Sackes keine Klarheit gewinnen. Medialwärts sass ihm die Niere an, die einen normalen Eindruck machte, deshalb brauchte man in diesem Falle auch keine Exstirpation zu machen. Die Oeffnung des Sackes wurde in die Wunde eingenäht und der Sack drainirt die übrige Wunde geschlossen. — In beiden Fällen war der Verlauf ein fieberloser, guter, im ersten jedoch anfangs durch langanhaltendes Brechen gestört. Diese Patientin wurde nach 6 Wochen geheilt entlassen, die zweite nach 11 Wochen mit vollständig geschlossener Wunde.

Die mikroskopische Untersuchung wies im ersten Falle nach, dass es sich um ein Fibromyoosteosarkom handelte[1]), während man die Wand des Hämatoms aus gleich gerichteten kernarmen Bindegewebsbündeln zusammengesetzt fand ohne Epithel- oder Endo-

1) Der genauere Befund ist in Langenbeck's Archiv Bd. XLVIII. mitgetheilt.

thelbesatz, nur mit Auflagerung von Blut in verschiedenen Organisationsstadien. Irgend welche Geschwulstelemente fanden sich nicht. Wir müssen also für diesen Fall an der Diagnose paranephritisches Hämatom festhalten. Eine Communication mit der Niere resp. dem Nierenbecken, wie sie in den wenigen Fällen von paranephritischen Cysten von Adler Israel, Henry Maris, Thomsen u. s. w. beschrieben sind, bestand nicht, sonst wäre doch wohl auch nach der Annähung Urin aus der Fistel herausgeflossen. Eine vorgebildete Epithelcyste, in die es nachträglich geblutet, ist auch unwahrscheinlich, weil sich durchaus kein Epithel auf der Wand fand. Andererseits muss doch, um ein solches Hämatom zu Stande zu bringen, schon ein recht erhebliches Gefäss geplatzt sein, auch wenn es nicht auf einmal, sondern schubweise entstand, und dafür ist doch eigentlich die Veranlassung nicht vorhanden gewesen, wenn man nicht etwa annimmt, dass das betreffende Gefäss erkrankt war. Man könnte deshalb an ein geplatztes Aneurysma einer Nierenarterie denken, wie sie von Armstrong, Oestreich, Gruber, Hochenegg und Hahn beschrieben worden sind. Um so bemerkenswerther ist dabei, dass Patientin nach einfacher Incision und Drainirung des Sackes, bis jetzt, also 2¼ Jahr durchaus gesund geblieben ist. Die Blutung hat sich also nicht wiederholt, und so ist auch eine Blutung infolge einer Neubildung, wie es Angerer beobachtete, dadurch vollständig ausgeschlossen. Klarer wird man dadurch in der Auffassung des Processes nicht. Der Patientin mit Nierenkapselgeschwulst geht es ebenfalls gut, sie ist ohne Recidiv geblieben, die Operation wurde vor einem Jahr gemacht.

Nieren-Echinococcus.

Auch den folgenden Fall möchte ich den vorher betrachteten anreihen; er gehört zwar pathologisch-anatomisch nicht hierher, gleicht jenen Fällen aber klinisch ausserordentlich.

Schon seit ¾ Jahr hatten die Eltern bei ihrem 5 jährigen Töchterchen eine Geschwulst im Leibe bemerkt, die, nicht ohne dem Kinde Beschwerden zu bereiten, an Grösse zunahm; weiter war nichts beobachtet worden. Bei der Untersuchung fand sich auf der linken Seite eine Vorwölbung des Abdomens, als deren Ursache sich beim Betasten eine feste Geschwulst herausstellte, die die ganze Seite ausfüllte, so dass die vorn und hinten aufgelegten Hände sich den Tumor entgegendrücken konnten. Die Geschwulst schien der linken Nierengegend anzugehören, ihre Oberfläche war glatt rundlich, auf ihrer medialen Seite fühlte man einen längs verlaufenden Strang, das Colon descendens. Die Consistenz des Tumors schien eine feste zu

sein. Im Gebiet der Geschwulst fand sich Dämpfung, zwischen Rippenbogen und Tumor jedoch ein Streifen tympanitischen Klanges. Dabei bewegte sich die Geschwulst bei der Athmung nicht. Der Urin war qualitativ normal, 300 Ccm. in 24 Stunden. Nach diesem Befund lag die Diagnose Nierensarkom sehr nahe, und so wurde sie auch gestellt. Auch diese Geschwulst wurde vom Bauch aus exstirpirt, wie es bei den Nierengeschwülsten der Kinder hier gebräuchlich ist. Gleich nach Eröffnung der Bauchhöhle erkannte man, dass der Tumor ein retroperitonealer sei, das Colon descendens zog wie bei allen fest verwachsen über den Tumor weg, auf seiner medialen Seite. Eine grosse Zahl von Bauchlymphdrüsen sind röthlich und geschwollen. Die Geschwulst wird jetzt immer noch für ein Sarkom gehalten und daher die Exstirpation derselben mit der Niere vorgenommen. Diese geht ohne erhebliche Blutung vor sich; nur die Ablösung des Colon war etwas schwierig. Trotzdem ist das Kind nach der Operation collabirt, es erholt sich zwar etwas, doch stirbt es am anderen Tage plötzlich im Collaps. Die Section wies eine beginnende diffuse Peritonitis visceralis und parietalis nach; das Colon war gut ernährt geblieben. In den Lungen fand sich eine hühnereigrosse Echinococcusblase, in ihrer Umgebung bronchopneumonische Herde. Erst nach der Operation erkannte man beim Aufschneiden der Geschwulst, dass es sich nicht um ein Sarkom, sondern um einen Echinococcus der Niere handele. Die Geschwulst geht aus dem oberen Theil der linken Niere hervor, von der sie etwa zwei Drittel einnimmt, während das untere Drittel normal ist, dabei hatte sie die Grösse etwa des Kopfes eines neugeborenen Kindes. Beim Aufschneiden der Geschwulst wird zunächst das erweiterte Nierenbecken geöffnet, aus dem sich klarer Urin entleert, dann trifft man auf einen Sack, aus dem trübe, röthliche Flüssigkeit hervorstürzt mit unzähligen kirschkern- bis hirsekorngrossen durchsichtigen Echinococcusblasen. Der mannsfaustgrosse Sack ist mit einer typischen Echinococcusmembran ausgekleidet, er besteht aus einer dicken Bindegewebskapsel. Das Nierengewebe ist nach oben hin zunehmend, colossal zusammengedrückt, seine Dicke beträgt ganz oben nur wenige Millimeter. Oben im Reste des Nierenparenchyms findet sich ein kleiner Abscess. Die ganze Flüssigkeit ist eitrig getrübt. Das untere Drittel der Niere ist erhalten, der Nierenbeckensack überall vollkommen abgeschlossen gegen den Echinococcus. Scolices findet man nicht. Dieser Fall bietet mancherlei Interesse, namentlich wenn man ihn im Zusammenhang mit den malignen Tumoren der Niere und mit Rücksicht auf die Diagnose betrachtet. Die Diagnose war nicht gestellt worden. Der Befund

an dem Präparat hatte etwas durchaus Ueberraschendes, nie waren mit dem Harn Echinococcusblasen entleert worden. Das ist nach den Verhältnissen, die sich an der Niere vorfanden, sehr begreiflich. Der Echinococcussack war ja gegen das Nierenbecken ganz abgeschlossen, eigentliches Fluctuationsgefühl bot der Sack bei der Untersuchung auch nicht. Dabei handelte es sich um ein 5 jähriges Kind, kurz, es fehlte also Alles, um die Gedanken auch nur auf die Möglichkeit eines Echinococcus zu führen. Man hätte die Diagnose vielleicht stellen können, wenn man eine Probepunction gemacht hätte, man hätte in diesem Falle zwar nur eine trübe röthliche Flüssigkeit erhalten, hätte aber vielleicht aus dem Gehalt an Bernsteinsäure die Diagnose stellen können. Der Verdacht war aber in diesem Falle so wenig rege, dass man sogar bei der Operation nicht von der ursprünglichen Diagnose abging. Leider bezahlte das Kind diesen gleichsam nothwendigen Irrthum mit dem Leben, denn man hätte die Niere andernfalls nicht exstirpirt, sondern den Echinococcus entsprechend dem Leber-Echinococcus behandelt und damit das Kind aller Wahrscheinlichkeit nach vollständig wiederhergestellt. Man könnte hierdurch auf die Idee geführt werden, in allen Fällen von unsicheren Nierengeschwülsten eine Probepunction auszuführen, um so zunächst die Unterscheidung zu machen, ob es sich um einen soliden oder cystischen Tumor handele, und weiter auch um die verschiedenen Formen des letzteren zu unterscheiden. Wenn nun auch dieser Punctionsaspiration ein gewisser Werth nicht abzusprechen ist, insofern man gelegentlich Geschwulstpartikelchen erhält, aus denen eine bestimmte Diagnose zu stellen ist, so muss ich doch andererseits mich den Bedenken anschliessen, die Israel über ihren Werth hegt, wenn sie flüssige Producte liefert. Man könnte sich gelegentlich verführen lassen, auf Grund des flüssigen Inhalts etwa anzunehmen, dass der betreffende Tumor gutartig sei, und infolgedessen von einer radicalen Operation absehen. Wie fehlerhaft ein solcher Schluss wäre, das kann man aus dem zweiten unserer Fälle von Nierengeschwülsten bei Kindern sehen, wo die congenitale Cystenniere combinirt war mit Sarkombildung. Seien es also nun cystische Geschwülste oder solide, operiren muss man sie immer, man wird aber, falls durch die Punction der Schluss auf eine cystische Geschwulst gemacht ist, wohl immer den extraperitonealen Schnitt wählen, der dann ja immer ausreicht und doch weniger Gefahren bietet. Darin beruht wohl der Hauptwerth der Punction. Man wird darauf stets die blossgelegte Niere anschneiden, um nun erst die definitive Entscheidung zu treffen.

Hydronephrosen, Steinnieren, Pyonephrosen.

Wenn ich die durch mechanische Entleerungshindernisse irgend welcher Art verursachten Harnstauungsnieren, Hydronephrosen, seien es nun noch aseptische oder nachträglich inficirte, von den eitrigen Nieren- und Nierenbeckenerkrankungen mit secundärer Sackbildung scheide, so stehen mir für die erste Kategorie unter unserem Material 5 Fälle zur Verfügung, von denen einer freilich nicht operirt worden ist. In diesem Falle handelt es sich um eine intermittirende Hydronephrose bei einer älteren Frau, deren Krankengeschichte ich genauer mittheilen will.

Frau S., 48 Jahre alt. Mitte September 1884.

Will seit März dieses Jahres ein Stärkerwerden des Leibes bemerkt haben, dem eigenthümliche, ziehende Schmerzen in der linken Bauchseite vorangegangen waren. Aehnliche Schmerzen will Patientin früher schon von Beginn der Periode an gehabt haben, und zwar unabhängig von letzterer, die regelmässig war. Stuhlverstopfung, dagegen lange Zeit Bitterwasser.

Vor einigen Tagen fühlte Patientin sich ziemlich plötzlich erleichtert (wie sie meint nach Heben), gleichzeitig mit der Erleichterung trat eine sehr reichliche Urinabsonderung ein, der Urin war fast wasserklar und hell. Der Leib wurde rasch auffallend dünner. Die für einen Ovarientumor gehaltene Geschwulst scheint demnach wohl auf eine Hydronephrose zurückzuführen zu sein. Bauch jetzt leer, nirgends Dämpfung. Palpation leicht, man gelangt leicht auf die Wirbelsäule. Bei der Vaginaluntersuchung wird constatirt, dass der Uterus ganz mobil, leicht retroflectirt ist. Links fühlt man einen rundlichen Körper, der wohl Niere sein kann. Derselbe ist auch bei Untersuchung von vorn und von der Lendengegend zu fühlen, ist empfindlich auf Druck. Urin jetzt klar, ohne Eiweiss, grösste Menge 2000 Grm.

Anfang Mai 1885. Patientin fühlte sich wohl bis Februar dieses Jahres, wo allmählich wieder Schwellung in der linken Unterbauchgegend eintrat. Dabei bemerkte Patientin, dass die Urinmenge weniger wurde.

19. Mai 1885. Patientin bekam 8 Tage lang ein Diureticum, ohne dass eine wesentliche Aenderung eintrat. Heute Probepunction, circa 10 Cm. nach links von der Linea alba in der Unterbauchgegend. Es entleerte sich bräunliche dünne Flüssigkeit. Entleert werden an 1000 Grm. Die Flüssigkeit schäumt etwas. Die chemische Untersuchung hat einen so wesentlichen Gehalt an Harnstoff ergeben, dass jedenfalls eine Zumischung von Harn unzweifelhaft ist.

Es ist der Patientin mehrere Jahre hindurch gut gegangen.

Zweifellos haben wir hier eine Hydronephrose vor uns; das ging wohl sicher aus der Untersuchung der Punctionsflüssigkeit hervor und aus dem plötzlichen Verschwinden des Tumors mit gleichzeitiger reichlicher Urinabsonderung. Sie ist sehr allmählich entstanden. Wenn sie auch erst vor einem halben Jahre als Geschwulst sich be-

merklich machte, so datirt sie gewiss viel weiter zurück als ½ Jahr, vielleicht schon in die Kindheit, nur die Beschwerden traten erst neuerdings auf. Infolge einer körperlichen Anstrengung (Heben) entleerte sie sich, und nach Entleerung brauchte sie recht lange Zeit zur Füllung, erst ¾ Jahr später war sie wieder so gefüllt, dass sie Beschwerden machte. Die Bemerkung der Patientin, dass die Menge ihres Urins sich verringert habe bei dem Wachsthum des Tumors, das muss man wohl, wenn man es als richtig annehmen will, als auf reflectorischem Wege entstanden auffassen. Denn aus der langen Zeit, die der Sack zur Füllung brauchte, kann man den Schluss wohl mit allem Recht machen, dass entweder nur noch sehr wenig secernirende Substanz vorhanden war, dass also nur sehr wenig von ihr geleistet worden sein kann, oder dass das Abflusshinderniss nur gering war, so dass erst allmählich mit zunehmender Füllung die Stellung der Niere zum Ureter so verändert wurde, dass der Abschluss ein vollständiger wurde, wodurch dann die Beschwerden hervorgerufen wurden. Wurde dann diese Verdrehung etwa durch eine starke Bewegung rückgängig gemacht, so kam es zu einer Entleerung, und nun begann der Turnus von Neuem. Leider ist der Fall nicht zur Operation gekommen; es lässt sich also nichts mit Bestimmtheit über die Aetiologie sagen. Patientin war 48 Jahre alt, hatte erst in diesem Alter etwas von einer Geschwulst im Leibe bemerkt, das spricht ja gegen eine congenitale Ursache. Die Genitalorgane waren normal, eine Compression des Ureters von diesen aus war ausgeschlossen. Zweifellos war aber die Niere im gefüllten Zustand stark nach vorn dislocirt, es ist also durchaus nicht unmöglich, dass die Hydronephrose die Folge des Wanderns, der Lageveränderung der Niere war.

Der zweite Fall ist nach der Krankengeschichte sehr wahrscheinlich ein congenitaler oder wenigstens ein in der Kindheit entstandener.

T., 35 Jahre alt. 10. April 1889. Schon vor 17 Jahren hat er in der linken Regio hypochond. eine kleine Geschwulst bemerkt, welche wieder geschwunden ist. Seit etwa 4 Wochen bemerkt er in derselben Gegend eine Geschwulst, welche unter starken Fiebererscheinungen zu erheblicher Grösse herangewachsen ist.

Ziemlich kräftiger Mann. In der linken Regio hypochondric. eine kindskopfgrosse Geschwulst fühlbar, welche bis zur Mittellinie reicht. Sie fluctuirt deutlich und ist lateralwärts von einem sich deutlich abhebenden Strange (Colon) überlagert. Bauchdecken über der Geschwulst verschiebbar. Urin hat viel Urate, ist eiweissfrei.

11. April. In Narkose zunächst Eröffnung des Bauches mittelst eines

etwa 12 Cm. langen, in der Mittellinie beginnenden und quer über die Geschwulst lateralwärts verlaufenden Schnittes.

Die Rectusstümpfe werden mittelst Fäden und Klemmpincetten fixirt. Nach Durchtrennung des Parietalperitoneums liegt die wenigstens kindskopfgrosse, vom Peritoneum überzogene Geschwulst vor, welche als Nierengeschwulst imponirt. Es wird zunächst die peritoneale Bekleidung der letzteren mit den Wundrändern der Bauchdecken vernäht, wobei etwas Flüssigkeit aus einem Stichkanale absickert (es war die ganze Cystenwand durchstochen worden). Nachdem die Schlussfähigkeit der Nähte geprobt war, wird die Cyste gespalten und die Wundränder der Balgwand mit den Bauchdecken vernäht. Es entleeren sich etwa 1 ½—2 Liter einer bräunlichen, cholestearinhaltigen Flüssigkeit. Der Sack ist glattwandig und besitzt in der Tiefe an seiner hinteren Wand mehrere Fächer, welche als erweitertes Nierenbecken mit Nierenkelchen angesprochen werden. Desinfection der Höhle und Drainage. Jodoformgaze, Mooskuchenverband.

15. April. Befinden gut. Im Verband Secret. Urinmenge innerhalb 24 Stunden 800—1000 Ccm. Kein Eiweiss. Urinmenge vermehrt sich allmählich, gegenwärtig bis zu 1800 Grm. Mit Fistel entlassen.

1. Mai 1894. Patient sieht blühend und gesund aus, hat noch nicht einen Tag seine Arbeit aussetzen müssen. Der Urin ist absolut klar und frei von Eiweiss. Zwischen Nabel und Rippenbogen besteht eine etwa funfmarkstück (Silber) grosse Oeffnung in der Bauchwand, von der ein zusammengefalteter Gang in die Tiefe zur Nierengegend führt. Von der Niere fühlt man gar nichts. Aus dieser Oeffnung kommt sehr wenig klare Flüssigkeit. Die Partie des Hydronephrosensackes, die nahe der Haut liegt, ist epidermoidal.

Die Operation wies also in diesem Falle einen glattwandigen Nierensack nach mit bräunlicher cholestearinhaltiger Flüssigkeit, die nicht eitrig war. Bei der Aufnahme war Patient angeblich erst seit 4 Wochen krank. Dass eine kindskopfgrosse, bis zur Mittellinie reichende, etwa 1 ½—2 Liter Flüssigkeit enthaltende Geschwulst in 4 Wochen sich gebildet haben sollte, ist doch sehr unwahrscheinlich, um so mehr, als gar keine besondere Veranlassung zu einem so plötzlichen Abschluss der harnleitenden Wege vorhanden war. Dagegen spricht auch der Cholestearingehalt. Da Patient nun an derselben Stelle schon vor 17 Jahren eine kleine Geschwulst bemerkt hatte, die aber später verschwunden sein soll, so liegt die Annahme nahe, dass damals schon Erschwerungen für den Abfluss des Harnes vorhanden waren, dass damals schon eine Hydronephrose bestand. Und wenn er sie damals schon fühlen konnte, so muss ihre erste Entwicklung schon sehr viel weiter zurückdatirt werden. Freilich muss man sich wieder verwundern, dass Patient in der Zwischenzeit gar keine Beschwerden gehabt hat, und nun plötzlich unter heftigen Fieberbewegungen ein rasches Wachsen der Geschwulst eintrat, ohne dass etwa der Urin Erscheinungen für eine Entzündung der Niere

darbot, denn er war eiweissfrei. Man konnte vielleicht aus alledem den Schluss machen, dass die Hydronephrose jetzt vollständig abgeschlossen worden sei gegen den Ureter hin und deshalb so rasch gewachsen sei. Bei der Operation fand sich jedoch kein Erklärunngsgrund hierfür. Auch das heftige Fieber würde man verstehen können, wenn sich Eiter im Sack gefunden hätte, und würde vielleicht die Vermutung einer hämatogenen Infection aussprechen können, da irgend eine Infection Seitens der Blase nicht vorhanden war. Aber auch das war ja nicht der Fall. Da die fluctuirende Geschwulst der Bauchwand direct anlag, so wurde die Operation vom Bauch her gemacht, entsprechend der einzeitigen Leberechinococcusoperation und so eine Fistel angelegt. Diese Fistel besteht jetzt noch nach 5 Jahren mit weiter Mündung; sie führt in einen weiten stark zusammengefalteten Sack, den ehemaligen Hydronephrosensack, der jetzt nur äusserst wenig klare Flüssigkeit secernirt. Dabei ist der Urin auch ganz klar und eiweissfrei. Vielleicht besteht gar keine Communication mehr zwischen Sack und der Blase, und das Nierenparenchym ist zu Grunde gegangen. Patient befindet sich dabei ausgezeichnet und hat seinem anstrengenden Beruf ohne Unterbrechung nachgehen können. Zweifellos ist es ja eine gewisse Unbequemlichkeit für ihn, sich alle paar Tage verbinden zu lassen, aber öfters ist es kaum nöthig. Man hätte ja in diesem Falle gut und ohne besondere Schwierigkeiten die Exstirpation der Niere machen können, um so mehr, als die Urinbeschaffenheit darauf schliessen liess, dass die andere Niere gesund war. Man könnte wohl auch weiter fragen, warum wurde die Fistel nicht hinten in der Lumbalgegend angelegt, wo doch die Gefahren wesentlich geringer sind, als bei transperitonealen Methoden? Nun, zunächst war man nicht ganz sicher über die Natur der Geschwulst und über das Organ, von dem sie ausging, und deshalb wurde der transperitoneale Weg gewählt, und zweitens hatte sie sich hauptsächlich nach vorn entwickelt und lag dicht hinter den Bauchdecken, während sie in der Lumbalgegend nicht zu fühlen war. Es war also Alles viel günstiger für den vorderen Schnitt. Dazu kam weiter, dass man für den Fall einer noch communicirenden Hydronephrose annehmen musste infolge der Urinbeschaffenheit, dass der Inhalt noch aseptisch sei.

Die Beschwerden von der Fistel empfindet Patient so gering, dass er kaum zu einer zweiten Operation zu bringen wäre.

Die Fälle, in denen die Urinbeschaffenheit eine normale war, in denen also mit Sicherheit die Diagnose auf einen aseptischen Zustand des Inhalts des hydronephrosen Sackes gestellt werden konnte,

sind unter unseren Fällen selten. Normal wird wohl der Urin meist dann sein, wenn die Hydronephrose, secundäre Infection ausgeschlossen, die Folge einer congenitalen Anomalie oder einer Lageveränderung der Niere ist, nicht aber wenn sie auftritt infolge von solchen Abflussschwierigkeiten, wie sie z. B. durch Steine hervorgerufen werden. Steine machen das Nierenbecken wund, es entstehen Epitheldefecte, und hier finden dann die Bacterien, die durch die Niere ausgeschieden werden, Angriffspunkte, der Boden ist bereitet, und das Nierenbecken wird inficirt, um so leichter, wenn durch das Abflusshinderniss Harnstauung entsteht und nun der stagnirende Harn sich zersetzt. Die Diagnose solcher Beschaffenheit des Sackinhalts kann aber dadurch sehr erschwert werden, dass zugleich eine Erkrankung der Blase vorhanden ist, die eine abnorme Beschaffenheit des Urins durchaus erklärt. In diese Kategorie gehört wohl der folgende Fall.

Junger Mann. Patient ist schon wiederholt hier untersucht worden. Es hat immer Verdacht auf Nierentuberculose bestanden; es sind aber niemals Bacillen im Urin gefunden worden. 1884—1887 nach Reitstunden zeitweise Blut im Urin; 1889 ebenfalls. Im September 1889 rechtsseitige Kolik, die auch schon in der Kinderzeit dagewesen sein soll. Dreimal dauerte die Kolik 8 Tage, im Anschluss daran trat Rippenfellentzündung auf; diese soll bis Januar 1890 gedauert haben bei gleichzeitiger heftiger Entzündung des Nierenbeckens. Im Sommer 1890 Tripper mit Blasenkatarrh. Im Frühjahr 1893 kleine Stein- und Griestheilchen im Harn. Gleichzeitig Magenbeschwerden mit Ausschlag.

Status. Blasser, leidlich genährter junger Mann. „Lungenveränderungen". Trüber Harn bei nicht sehr reichlichem Sediment, wenig Eiweiss. Druckempfindlickeit im Verlauf des rechten Ureter. Vorn fühlt man hier einen etwa fingerdicken Strang. Die rechte Niere scheint vergrössert zu sein. Mit Sicherheit ist hier nichts zu fühlen.

Operation am 31. Juli 1893. Narkose. König'scher Schnitt. Freimachen der in einer dicken Fettkapsel liegenden Niere. Dieselbe fühlt sich auffallend weich an. Bei dem Versuch, sie vorzuziehen, reisst sie ein. Aus dem Loch entleert sich etwa $^1/_4$—$^1/_2$ Liter fast klare Flüssigkeit. Die weitere Auslösung des Organs, die Unterbindung des Stiels macht keine grossen Schwierigkeiten, die Blutung ist dabei mässig. Drainage. Verband. Die ausgeschnittene Niere stellt einen buchtigen Sack mit etwa $^1/_2$—1 Cm. dicken Wandungen (Rindensubstanz) dar. Keine Ulceration, glatte Wandungen.

Verlauf. Naht- und Wundeiterung. Der Harn wird allmählich sehr stark eitrig. Die langgelassenen Fäden des Stiels haften so fest, dass sie am 5. September in Narkose ausgeschnitten werden müssen. Danach scheint der Urin etwas klarer zu werden.

23. September. Kann nicht Urin lassen. Katheter.

25. September. Stinkender Abscess im Perineum eröffnet. Sofort danach kann Patient Urin lassen.

5. November. Die Nephrektomiewunde eitert wenig. Patient steht auf und geht aus.

6. Januar 1894. Urin trübe und eiweisshaltig. Das Drain war herausgerutscht. Nach Wiedereinführung wird der Urin wieder klarer.

Juni 1894. Patient hat noch eiter- und eiweisshaltigen Urin. Man findet auf der kranken Seite im Abdomen eine wurstförmige Geschwulst, die durchaus jener entspricht, welche schon früher gefühlt und als verdickter Ureter gedeutet worden war.

Wenn man diese Krankengeschichte überblickt, so kann man sich der Ueberzeugung nicht verschliessen, dass der Anfang der Krankheit des Patienten bis in die Kindheit zu datiren ist, in die Zeit, als er auf der rechten Seite Kolikanfälle gehabt hat, dass es sich also um eine Steinerkrankung der rechten Niere resp. des rechten Ureters oder eine congenitale Strictur des letzteren gehandelt hat. Zeitweise traten namentlich nach Anstrengungen Blutungen im Urin auf, dann kamen Kolikanfälle, diese machten namentlich im Zusammenhang mit den Blutungen Steinbildungen sehr wahrscheinlich, wenn auch ein Stein nicht abgegangen war, bis erst im Sommer 1893 kleine Steine und Gries im Harn erschienen. Der Urin war trübe und enthielt wenig Eiweiss. Patient hatte aber auch eine Gonorrhoe mit Blasenkatarrh gehabt. Bei der Untersuchung fand sich zweifellos eine erkrankte rechte Niere und ein erweiterter verdickter schmerzhafter rechter Ureter. Wenn nun diese Erscheinungen auch ebenso für die Diagnose Tuberculose zu verwenden waren, so waren doch keine Bacillen im Urin nachgewiesen, der Urin überhaupt ohne viel Eiweiss, mehr wie es einem mässigen Blasenkatarrh entspricht. Und ferner sprachen die Kolikanfälle sehr dagegen, jedenfalls gegen eine einfache Tuberculose, immerhin konnte man darüber im Zweifel sein. Irgend einen Anhaltspunkt über den Inhalt der Niere, ob klare Flüssigkeit, ob Eiter, war nicht zu erhalten, wenn man nicht punktiren wollte. Eine Sicherheit über die Gesundheit der anderen Niere konnte man ebenfalls nicht gewinnen, doch war sie nicht vergrössert, und es war auf der anderen Seite nie Kolik aufgetreten, ausserdem hielt sich der Eiweissgehalt in so mässigen Grenzen, dass es sehr unwahrscheinlich war, dass eine erhebliche Pyonephrose irgend einer Art auf der gesunden Seite bestehen konnte. Bei der Operation fand sich nun eine Hydronephrose mit $^1/_4$—$^1/_2$ Liter etwas getrübter Flüssigkeit, aber ohne Stein; man konnte daraus wohl mit allem Recht den Schluss machen, dass wahrscheinlich nur die eine Niere schwer verändert sei, und deshalb ruhig an die Exstirpation gehen, da doch doppelseitige Hydronephrosen selten sind, abgesehen von denen, wo eine Compression beider Ureteren statt hat. Da die Exstirpation leicht zu machen war und

wenig Gefahren bot, so nahm man von einer Fistelanlegung Abstand, freilich schaltete man damit eine nicht geringe Menge noch functionirender Nierensubstanz aus. Bei der Operation fanden sich keine Steine im Nierenbecken. Es konnte ja nun freilich schon früher ein solcher abgegangen sein, oder aber auch vielleicht unten im Ureter stecken geblieben sein. Letztere Vermuthung würde an Wahrscheinlichkeit gewinnen durch die Thatsache, dass auch der Ureter erheblich verdickt und vergrössert war. Freilich liegt es andererseits für diesen Fall nicht fern, etwa an eine tief unten sitzende angeborene oder durch einen Stein bewirkte Strictur des Ureters nahe der Blase zu denken. Dem Patienten geht es zwar gut, die Fistel, die von der Operation zurückgeblieben war, hat sich zwar geschlossen, aber bei der Untersuchung des Abdomens kommt man noch auf einen wurstförmigen Strang, der dem sackartig erweiterten Ureter entspricht. Wäre also nach der Blase zu kein Entleerungshinderniss, so ist kein Grund einzusehen, warum der Ureterstumpf eine solche Verdickung bilden sollte.

Sehr ähnliche Erscheinungen, wie der eben geschilderte Fall, bot der folgende, nur waren alle Symptome viel ausgesprochener und deutlicher und damit die Diagnose sehr viel klarer; ein Symptom fehlte freilich ganz, die Blutung.

27. Juni 1886. Frau. Patientin will vor 26 Jahren einen typischen Nierenkolikanfall gehabt haben, dem die Entleerung eines ziemlich grossen Steines folgte. Nach mehrjähriger Pause wiederholte sich der Anfall, ebenso vor 17 Jahren. Beide Male wiederum Entleerung von ungewöhnlich grossen Nierensteinen. Urin soll jedoch nie blutig gewesen sein. Seit fast 3 Jahren hat nun Patientin eine Geschwulst im Leibe bemerkt, die im Laufe der Zeit gewachsen ist, nie ganz verging, wohl aber in ihrer Grösse schwankte. Anfangs machte diese Geschwulst wenig Beschwerden, nach Verlauf einiger Monate aber traten oft Schmerzen in der linken Bauchseite ein, von denen Patientin seitdem oft befallen wurde. Dadurch kam sie in letzter Zeit sehr herunter, wurde mager und schwach, hat auch viel über den Magen zu klagen gehabt (Aufstossen, schlechter Geschmack im Munde). Im Urin in letzter Zeit niemals Blut, wohl aber seit etwa $^1/_2$ Jahr meist matschiger Satz. Kein Husten.

Status. Man sieht und fühlt in der Unterbauchgegend links einen grossen Tumor, der aus einer grossen linken und einer kleinen rechten Partie zu bestehen scheint. Tumor etwas verschieblich, verschiebt sich nicht bei der Athmung. Seine Oberfläche fühlt sich glatt an, und man hat den Eindruck der Fluctuation sowohl vorn als in der Lumbalgegend, bis wohin sich der Tumor erstreckt, der seiner Lage nach am ehesten der linken Niere entspricht. Ueber dem Tumor liegt das Colon descendens. Uterus beweglich, mit ihm hat der Tumor nichts zu thun. Was

noch besonders für eine Nierengeschwulst spricht (abgesehen von der Anamnese), ist die Beschaffenheit des Urins. Die 24stündige Menge ist etwa normal. Der Urin enthält reichlichen Bodensatz, der mikroskopisch aus Eiterkörperchen und reichlichen Cholestearinkrystallen besteht. Eiweissmenge recht beträchtlich.

Am 1. Juni Operation. Es wird ein grosser, schräg von vorn unten nach hinten oben laufender Schnitt gemacht, der etwa am Aussenrande des linken Musc. rect. beginnt und bis in die Lumbalgegend sich erstreckt. Musc. obliqui werden durchtrennt nahe dem Rippenbogen. Nach Durchtrennung der Bauchwand bis zum Peritoneum ist die Orientirung über Lage und Grösse des Tumors sofort leicht. Die linke Umschlagsfalte des Peritoneums wird geschont, es wird das Peritoneum vor dem Tumor geöffnet, nun erweist sich der cystische Tumor als retroperitonealer, vor dem das Colon verläuft. Es wird dann zunächst zur Freilegung der Cystenwand in der Lumbalgegend geschritten, die Cyste selbst hier punctirt. Es entleert sich eine grosse Menge ($^1/_2$ Eimer) weisslicher, eitriger, nicht riechender Flüssigkeit mit zahlreichen Cholestearinpartikelchen. Die Cystenwand lässt sich leicht vorziehen und abtasten, sie wird nach Umlegen von Gaze incidirt und nun der Rest des Inhalt entleert. Der eingeführte Finger findet alsbald einen losen Nierenstein von plattovaler Gestalt und der Grösse einer getrockneten Feige. Seine Extraction mittelst zweier Finger nicht gerade leicht. Dabei ist es eine grosse Erleichterung, mit der im Bauche befindlichen Hand den Stein vorzudrängen. Weiter aber constatirt die in den Bauch geführte Hand, dass der oben erwähnte Nebensack ebenfalls noch Steine enthält; auch diese werden mittelst Vordrängen vom Bauche aus mit einiger Mühe extrahirt. Sie sind ebenso gross, wie der erste. Der kleine Sack, der diese beiden fest eingeklemmten Steine birgt, entspricht wohl dem Ureteranfang. Wenigstens ist er durch Fächer vom Hauptsack getrennt. Es folgt nun zunächst die Naht der Bauchwunde, und zwar Peritoneum für sich, Muskeln für sich, Haut und Fascie für sich.

Sack nach Auswaschung in der Lumbalwunde an Haut und Muskeln fixirt. Drainage des Sackes und des Wundraumes dahinter. Antiseptischer Verband.

3. Juli. Glatter, guter Verlauf. Patientin lässt spontan Urin in verminderter Menge. Der Urin enthält noch ziemlich reichlichen Bodensatz. ist aber nicht putrid.

10. Juli. Aus der Fistel entleert sich klares, gelbliches, albuminöses Fluidum, das wie Urin aussieht. Es enthält jedoch keinen Harnstoff. Urinmenge schwankt zwischen 800—1000 Ccm. in 24 Stunden. Noch reichlich eitriger Bodensatz. Letzte Nähte weg.

12. August. Mit drainirter Fistel entlassen.

20. April 1888. Sieht gut aus, fühlt sich wohl. In der linken Bauchgegend ein grosser, harter, höckeriger, mit den Bauchdecken zusammenhängender Tumor (Fibroid).

9. März 1889. Fistel noch nicht geschlossen. Abscess in der Bauchwand links vom Nabel, von dem aus man in den Nierensack kommt, jedoch kein Stein zu fühlen. Der Hohlraum hat sich sehr verkleinert.

2. Mai 1894. Patientin ist vor Kurzem an einer Pneumonie gestor-

ben. Die Fistel war geblieben, dabei bestand aber vollkommenes Wohlbefinden.

Auch in der anderen Niere der Frau waren Steine.

Es ist dies ein Fall von sehr enormer Sackbildung, betrug doch der Inhalt über ½ Eimer Flüssigkeit in einer Niere, die seit langen Jahren wiederholt Steine producirt hatte. Auch hier fanden sich in dem Eiter sehr reichlich Cholestearinkrystalle. Die Steine waren sehr leicht, bröcklig und bestanden aus Phosphaten; ob sie etwa einen harnsauren Kern hatten, lässt sich nicht sagen, da die Präparate nicht durchsägt wurden. Vielleicht ist der Phosphattheil derselben erst secundär durch die Katarrhe des Nierenbeckens und alkalische Urinbeschaffenheit entstanden. Jedenfalls bestand also eine ausgesprochene Pyelitis calculosa. Hätte man dieser Patientin so wie bei dem vorhergehenden Fall die Exstirpation machen wollen, so würde man auf viel grössere Schwierigkeiten gestossen sein, weil der Sack doch recht gross war und doch auch recht viel Verwachsungen vorhanden sein konnten, wenn auch die Wand sich stellenweise gut hervorziehen liess. Nach Entfernung der Steine aber die Nierenwunden wieder zu schliessen, das war bei dem eitrigen Zustand des Nierenbeckens und des Urins doch sehr unsicher bezüglich des Erfolges, um so mehr, als man doch ohne Sondirung gar nicht wissen konnte, ob nicht im Ureter irgendwo eine Strictur sass, infolge des wiederholten Durchpassirens von Steinen. Vielleicht hätte man in der Weise, wie es Hochenegg[1]) vorgeschlagen hat, einen Theil des Sackes exstirpiren können, um ihn zu verkleinern.

Es war dies der Fall, in dem Herr Prof. König zum ersten Male von seinem Verfahren Gebrauch machte, durch Verlängerung des Querschnittes nach vorn zu auch die Bauchhöhle zu eröffnen, um so vom Bauch her die Niere in die Lumbalwunde hineindrängen zu können. Die Steine waren in den Ureteranfang hineingekeilt, der einen mit der Haupthöhle communicirenden Nebensack bildete, und die Schwierigkeiten, sie zu entfernen, waren recht gross. Durch dieses Verfahren wurden diese Schwierigkeiten leicht überwunden. Freilich darf man sich nicht verhehlen, dass dadurch die Gefahr erheblich erhöht wird, namentlich wenn es sich, wie in diesem Falle, um eitrige Flüssigkeit in dem Nierensack handelt. Patientin hat noch 8 Jahre bei vollkommenem Wohlbefinden gelebt und ist dann an einer Pneumonie gestorben. Die Fistel war geblieben, hatte aber der Patientin nicht viel Beschwerden gemacht.

1) Wien. klin. Wochenschr. 1891.

Weniger klar lag in folgendem Fall die Entwicklung des Krankheitsprocesses.

G. B., 22jähriger Mann, 22. September 1886. Der Vater des Patienten ist an chronischem Lungenleiden gestorben, die Mutter an Wassersucht. Vor 4 Jahren wurde Patient von einem Nierenleiden befallen, er hatte viel Blut im Urin, das sich unter der ärztlichen Behandlung nach einem Vierteljahre wieder verlor. Vor etwa 6 Monaten klagte Patient über Schmerzen in der linken Nierengegend, welche sich nach kurzer Zeit wieder verloren, aber vor circa 3 Wochen wieder einstellten, weshalb Patient das hiesige Krankenhaus aufsuchte. Vor 6 Monaten hatte er einen Hufschlag gegen die linke Nierengegend erhalten.

Status. Kleines, schwächliches Individuum. In der linken Regio lumbalis und Regio iliaca Dämpfung und vermehrte Resistenz, ebenso Schmerzempfindung. Die Untersuchung in der Narkose ergab einen etwa nierengrossen Tumor unter der Bauchdecke oberhalb der linken Spina anter. superior. Percussion der Lunge: Rechts hinten der Schall höher als links. Auscultation: Rechts hinten in der Höhe der 4. Rippe bronchiales Athmen (Exspirium) und leichtes Rasseln. Herz normal. Im Harn Albumen, Harncylinder, Eiter- und Blutkörperchen.

Am 25. September Operation in Narkose: Querschnitt einige Centimeter über der Crista ilei parallel der letzteren vom Rande des Rectus. Senkrechter Schnitt am lateralen Rande des Erector trunci. Beide Schnitte durch Bogenschnitt vereinigt. Die Bauchmuskeln werden durch verschieden oft geknüpfte Fäden markirt. Der Tumor von der Grösse eines Kinderkopfes wird aus der Kapsel und dem Peritoneum mit dem Finger herausgeschält, nachdem etwa 800 Ccm. einer weisslichen, trüb-eitrigen Flüssigkeit vermittelst Troikarts entleert worden sind. Die Art. renal. sowie einige accessorische Arterien und Ureter werden isolirt unterbunden, der Stiel etagenweise abgebunden. Die Arterien des Stieles werden ebenfalls isolirt unterbunden, und die Art. renal. noch einmal bei der Absonderung eines Stieltheiles mitgefasst. Stiel versenkt. Ausspülung mit Sublimat. Drains. Jodoform. Schluss des Muskels. Hautwunde durch Catgut- und Seidennähte. Listerverband. — Schmerzen des Patienten nach der Operation mit Morphium bekämpft.

26. September. Temperatur um ein wenig über normal. Harnmenge 800 Ccm., etwa ebenso viel als gestern. Urin etwas eitrig und eiweisshaltig.

30. September. Harnmenge immer ca. 2200 Ccm. Harn immer noch trübe, eitrig. Filtrirt kein Eiweiss.

1. October. Patient kann den Harn nicht halten infolge Ueberfüllung der Blase, er wird katheterisirt. Harnmenge 3500 Ccm. Der zuletzt entleerte Harn ziemlich klar. Kein Eiweiss. Verband wird gewechselt; ein Drain herausgenommen, in dem einen, welches nach dem versenkten Stiele führt, ein wenig Eiter. Blasenkatarrh gehoben.

4. October. Patient Morgens und Abends katheterisirt. Harnmenge 2500—3500 Ccm. Verband gewechselt, er grösste Theil der Nähte entfernt, dieselben eitern, im Uebrigen sieht die Wunde gut aus. Temperatur 38,4.

6. October. Harnmenge 1750 Ccm. Temperatur 37,8.

7. October. Patient lässt seit heute früh Urin spontan. Urin etwas

trübe. Harnmenge 1000 Ccm. Die seit ca. 8 Tagen herrschenden Diarrhöen sind trotz Opium Tannin bis heute noch nicht gewichen. Patient macht einen sehr stupiden Eindruck während der ganzen Zeit seines Hierseins; schläft mit halboffenen Augen. Temperatur 38,2 Abends.

8. October. Harnmenge 2000 Ccm., sehr trüb und etwas eitrig; viel Eiweiss, frequenter Puls, kein Fieber.

10. October. Harnmenge 1600 Ccm. Die Blase wird mit einer 1½-proc. Salicylsäurelösung ausgespült.

14. October. Harnmenge 1400 Ccm. Viel Eiweiss, jedoch keine Cylinder. Im Stuhlgang kein Blut.

16. October. Die Wunde sieht sehr schlaff aus und macht einen inficirten Eindruck. Der in den hinteren Wundwinkel eingeführte Finger constatirt einen Hohlraum, welcher mit der drainirten Höhle mittelst eines Kanals lose communicirt. Dieser Kanal wird mit der Kornzange erweitert und das geräumigere blinde Ende desselben drainirt.

17. October. Harnmenge innerhalb 48 Stunden 1400 Ccm., viel Eiweiss, Eiter.

18. October. Bedeutende Temperatursteigerung. Diarrhöen dauern fort. Harnmenge 1300 Ccm.

20. October. Harnmenge 1100 Ccm. Appetit seit einigen Tagen sehr gering. Husten, blutiger, zäher Auswurf.

23. October. Harnmenge in 24 Stunden 900 Ccm.

26. October. Patient lässt seit einigen Tagen Alles unter sich, geniesst fast nichts. Temperatur sehr niedrig, Patient hat seit dem 8. October Morgens fast immer unter 37 ° Temperatur, Abends theils unter, theils über 38 °. Heute Morgen Temperatur 36 °, diarrhöischer Stuhl, kein Blut. Abends 9¾ Uhr trat Exitus letalis ein.

Sectionsbefund. Eiterherd in der Nähe des versenkten Stieles, hühnereigrosser intraperitonealer Abscess zwischen Milz, Magen und Schwanz des Pankreas (wahrscheinlich vom ersteren ausgehend). Die rechte Niere ist von annähernd normaler Grösse, Oberfläche glatt, das Parenchym ist verschmälert, circa 1 Cm. breit, Nierenkelche und Nierenbecken dagegen stark ausgedehnt, glattwandig. Oberfläche der Niere, sowie der Durchschnitt des Parenchyms zeigen im Uebrigen keine makroskopisch sichtbaren Veränderungen. Im Becken findet sich ein erbsengrosser, schwarzer, glatter Stein von harter Consistenz. Ureter nicht ausgedehnt. Blasenkatarrh. Geschwüre im Dick- und Dünndarm (urämischen Ursprungs). Circumscripte Pneumon. croup. im rechten oberen Lungenlappen.

Die exstirpirte Niere besteht aus einem sehr grossen hydronephrotischen Sack. Alle Kelche sind stark erweitert, ebenso das Nierenbecken, so weit, dass die Nierensubstanz stellenweise auf Papierdünne reducirt ist, ihre grösste Dicke an einigen Stellen noch etwa ⅔ Cm. beträgt. Auch der Ureter ist sehr erweitert, so dass sein Lumen einem dicken Bleistift an Grösse gleicht. Im Anfangstheil des Ureter liegt ein etwa 1½ Cm. langes, festes, den Wänden adhärentes, schwarzes Blutcoagulum.

Es ist schwer, sich über die Aetiologie dieses Falles ein klares Bild zu machen. Das Wesentliche der Krankengeschichte ist kurz

folgendes: Im Alter von 18 Jahren erkrankte Patient an einem Nierenleiden, auf welcher Seite ist unbekannt; der Urin ist stark bluthaltig; nach einer vierteljährigen Dauer verschwindet das Blut; 3½ Jahr später treten nach einem Hufschlag gegen die Nierengegend Schmerzen in der linken Nierengegend auf, welche nach kurzer Zeit wieder verschwinden. 6 Monate darauf kommen sie wieder. Bei der Operation findet sich die Niere in einen sehr grossen dünnwandigen Sack verwandelt, der eine weissliche, trübe, eitrige Flüssigkeit enthält. Der Ureteranfang aber ist durch ein derbes, grosses, adhärentes Blutcoagulum verstopft. Nach der Operation bleibt der Urin, der mit dem Katheter entleert werden muss, trübe und eitrig, die Menge ist 3 Wochen lang stark vermehrt, sinkt dann bei gleichzeitigem Auftreten von Diarrhoe unter die Norm, und Patient geht unter Erscheinungen von Urämie und Pneumonie zu Grunde. Bei der Section findet sich eine Hydronephrose der anderen Seite mit Erweiterung des Nierenbeckens und einem Nierenstein, ausserdem ein Abscess in der Operationsgegend.

Wenn man dies Bild überschaut, so kommt man auf verschiedene Möglichkeiten der Entstehung. Erstens: es hat sich um eine doppelseitige Hydronephrose gehandelt, infolge von Steinbildung. Dass sich in der exstirpirten, zu einem weiten Sack ausgedehnten Niere kein Stein fand, sondern blos ein dickes, fest adhärentes altes Blutcoagulum, ist kein Beweis dagegen, denn gerade das Blutcoagulum und die früher schon aufgetretenen Blutungen weisen auf Steinbildung hin, und andererseits war Patient so stupid, dass ein Stein wohl abgegangen sein konnte, ohne dass Patient etwas davon berichtete. Der Stein der rechten Niere spricht, da er kein Phosphatstein war, sehr dafür, dass der Stein das Primäre war.

Oder es bestand auf der rechten Seite eine Hydronephrose infolge von Steinbildung. Als nun Patient einen Hufschlag gegen die linke Niere erhielt, trat eine Nierenblutung auf, die jenes Gerinnsel producirte, das den Ureter verstopfte und zur Erweiterung des Nierenbeckens u. s. w. führte. Secundär wurde dann diese so entstandene Hydronephrose inficirt. Diese Entstehung erscheint mir unwahrscheinlich, denn es ist doch kaum anzunehmen, dass das Blutcoagulum als Körper sich gehalten hätte, wo der Urin es bespülte und mit hohem Druck auf dasselbe wirkte.

Zweifellos wurde auch in der zweiten Niere trotz des Steines und trotz ihrer Erweiterung so viel Substanz erhalten, dass sie vollauf den Anforderungen genügen konnte unter normalen Verhältnissen, denn sie lieferte ja lange Zeit weit über die Norm Urin. Freilich

wurde keine qualitative Untersuchung des Harns angestellt; man weiss daher nicht, ob auch genügend Harnstoff ausgeschieden wurde. Die Verhältnisse waren aber nicht normal, die Operationswunde blieb nicht aseptisch, sie eiterte stark, machte einen inficirten Eindruck, und es fanden sich Eiterretentionen, ja sogar eine grösserer Abscess zwischen Milz, Magen und Pankreas. Es wirkten also auch noch septische Stoffe auf die Niere. Bei alledem sank aber die Harnausscheidung der Quantität nach nicht unter die Norm, jedoch traten urämische Erscheinungen auf, wie die Geschwüre im Darm beweisen. Schliesslich war es wohl die croupöse Pneumonie und die Sepsis, die ihm den Todesstoss gaben. Hätte man nun anders handeln sollen? Die Operation zeigte, dass die exstirpirte Niere kaum noch einen functionellen Werth hatte. Die Section bewies dazu gewissermaassen die Berechtigung der Operation, soweit sie die Leistungsfähigkeit der zweiten Niere anbetrifft; denn wenn auch die zweite Niere erweitert war, so war doch durchaus genügend functionirende Nierensubstanz vorhanden; freilich konnte man das vor der Operation nicht wissen. Man hatte aber auch keinen Grund, das Gegentheil anzunehmen, denn man fühlte nichts von Vergrösserung dieser Niere. Und auf der anderen Seite kam die andere Anforderung, die zweite Niere vor dem schädigenden Einfluss dieses Eitersackes zu schützen. Man kann aber darüber doch kaum zweifelhaft sein, dass es principiell richtiger gewesen wäre, wenigstens zunächst eine Fistel anzulegen, dass diese ebenso viel genützt hätte, ohne zu schaden, gerade weil man doch über die Gesundheit der anderen Niere nichts in Erfahrung bringen konnte. Vermuthlich hätte Patient dann keine Sepsis bekommen; freilich weiss man nicht, ob jener Abscess, der sich bei der Section fand, nicht schon vor der Operation bestanden resp. angelegt war.

Ich gehe nun zu einer anderen Gruppe von Sacknieren über, zu Eiterungen in der Niere und im Nierenbecken, die im Wesentlichen der Erscheinungen sehr unter einander übereinstimmen, und die ausserdem in der Aetiologie, sofern sie alle ascendirende Formen sind, und im Ablauf des Processes ausserordentlich gleichartig sind. Ich will zunächst die Krankengeschichten aufführen.

24. Juni 1886. 42jähriger Mann. Vor 3 oder 4 Jahren Gonorrhoe, infolgedessen Blasenkatarrh. Schliesslich nahm der entleerte Harn eine stinkende Beschaffenheit an, und es stellten sich deutliche Zeichen rechtsseitiger Nierenbeckenerkrankung ein; seit ½ Jahr heftige Nierenschmerzen.

Der Mann macht den Eindruck tiefen Leidens, er fiebert nur mässig, hat ab und zu Schüttelfröste. Er entleert ziemlich grosse Mengen grau-

gelben, trüben, scheusslich stinkenden Harns, welcher Eiterkörperchen, Cholestearinkrystalle, viel Eiweiss, alle möglichen Mikrobien, aber keine Tuberkelbacillen enthielt. Zu den heftigen Schmerzen, welche von der Blase nach der rechten Niere ausstrahlten, hatte sich letzter Zeit eine deutliche, neben der Leber fühlbare, etwa zweifaustgrosse fluctuirende Geschwulst gesellt. Von Zeit zu Zeit wurde statt des trüben ziemlich klarer, aber mässig eiweisshaltiger Harn entleert.

Patient hat in der letzten Zeit rasch abgenommen.

Zunächst wurde von einem retroperitonealen Lendenbauchschnitt aus die Niere zugänglich gemacht, was wegen subperitonealer Schwielenbildung und Einbettung des Colon ascendens in diese auf der Niere gelegene Schwiele ausserordentlich schwer war. Man hatte die Absicht, einen Nierenbeckenschnitt und nur in dem Fall eine Exstirpation der Niere zu machen, wenn man sich von dem Vorhandensein schwerer Jaucheherde in der Niere überzeugen würde. Gegen die Exstirpation sprach das Eiweiss in dem Harn, welches zuweilen bei Verstopfung des Ureters der pyelitischen Niere entleert wurde. Erst nachdem auch in diesem Falle das Bauchfell aufgeschnitten und die Hand in die Bauchhöhle eingeführt worden, gelang es, die sehr vergrösserte Niere so abzutasten, dass man das fluctuirende Nierenbecken nachweisen und die Niere bei gleichzeitiger intra- und extraperitonealer Arbeit bis in den Lendenantheil des Schnittes hineinzudrängen vermochte.

Dieselbe war allenthalben colossal fest durch schwieliges Gewebe fixirt, und zwar um so mehr, je näher man der Wirbelsäule kam, so dass man die Exstirpation gewiss ohne die grösste Gefahr nicht hätte ausführen können.

Nachdem die Niere so freigelegt war, dass man das Nierenbecken in das Grenzgebiet zwischen Lenden- und Bauchschnitt einzunähen vermochte, wurde nun zunächst die Bauchwunde, das Peritoneum durch besondere Nähte, ebenso die Muskeln und Haut vereinigt, darauf eine etwa zweimarkstückgrosse deutlich fluctuirende Fläche des Nierenbeckens in die Lendenwunde an der gedachten Stelle eingenäht, schliesslich auch die grosse Lendenwunde durch Nähte geschlossen und separat drainirt. Aus dem nun geöffneten Nierenbecken entleerte sich Jauche von dem Geruch der Kloakenjauche, etwa 800—1000 Ccm. Der in das Nierenbecken eingeführte Finger konnte Fremdkörper in demselben nicht entdecken. Es wurde ein Drainrohr eingelegt und bei rechter Seitenlage des Kranken mit einem Schlauch in Verbindung gebracht, welcher in ein Gefäss vor dem Bett mündete. So wurde Einfliessen von eventuell stinkendem Secret in die Wunde und in den Verband vermieden. Das Nierenbecken war übrigens mit Salicylwasser ausgewaschen worden.

Der Patient war von der dreistündigen, sehr schwierigen Operation stark angegriffen. Trotzdem erholte er sich bald, und der Verlauf ist ein ungestörter gewesen. Die Wunden sind geheilt, die stinkende Secretion aus dem Nierenbecken hat rasch aufgehört, und während der Harn aus der Blase alsbald klar geworden, nur noch geringen Eiweissgehalt zeigt, ist das Nierensecret der rechten Seite nur leicht getrübt, ohne Geruch, mit mässigen Mengen von Eiterkörperchen. So war er schon am 1. Tage

nach der Operation. Patient ist bis auf eine Fistel geheilt und so entlassen worden.

Patient hat sich im Laufe der Jahre noch 2 mal vorgestellt. Er sieht blühend aus, ist dick geworden. Der Urin zeigte noch etwas Eiweiss. Patient trägt einen Apparat, der ganz gut functionirt, so dass alles Secret aus der Fistel in ihn abfliesst. Von einer nachträglichen Exstirpation der Niere hat man mit Rücksicht darauf, dass die andere Niere nicht ganz gesund ist, und dass die Operation wegen der ausgedehnten Verwachsungen jedenfalls sehr schwierig und dadurch gefährlich ist, Abstand genommen.

13. Januar 1890. 34jähriger Mann. Von der medicinischen Klinik übernommen. Auf Tuberkelbacillen und Gonokokken wurde der Herr dort vergeblich untersucht. Vor 13 Jahren acquirirte Patient einen Tripper, 5 Jahre später entstand eine Harnröhrenstrictur. Nach Sondirung derselben bildete sich am Damm ein Abscess. Bei Oeffnung desselben soll auch die Harnröhre gespalten sein. Drei weitere am Mons veneris entstandene Abscesse wurden ebenfalls eröffnet. Der Urin ist seither trübe. Im December vergangenen Jahres stellten sich Schmerzen in der linken Nierengegend ein.

Status. Blasser, gut genährter Mann.

Patient lässt einen stark eitrigen Urin von milchweisser Farbe. Der reichliche Bodensatz ist Morgens grösser als Abends.

In der linken Nierengegend fühlt man durch die festen Bauchdecken einen etwa faustgross erscheinenden Tumor. Bei Druck auf denselben entstehen Schmerzen, welche in der Richtung des Ureters nach der Blase ausstrahlen.

Operation am 16. Januar 1890. Narkose. Im Excitationsstadium epileptiforme Zuckungen. Nachher Narkose gut. Längsschnitt neben den Rückenstreckern links. Fettkapsel der Niere stumpf durchtrennt. Andrängen der Niere von vorn gegen die Wunde. Man fühlt in derselben eine deutlich weiche Stelle. Fixation der Niere durch eine Seidennaht in dem oberen Wundwinkel. Punction mit spitzem Messer ergiebt zunächst nur Blut, beim zweiten Mal fliesst reichlich dünnflüssiger stinkender Eiter, etwa 200 Grm. Erweiterung der Punctionsöffnung. Die durchtrennte Nierensubstanz ist höchstens $^1/_2$ Cm. dick. Der Finger fühlt die Mündung des Ureters.

Ein Rohr in den Abscess. Ausspülung mit Wasser und dünner Carbollösung. Tamponade der Wunde um das Rohr mit Jodoformgaze. Watteverband.

16. Januar. Vom 3. Tage ab ist der vorn gelassene Urin fast vollständig klar, solange Patient liegt. Die Eitermenge im Verband nimmt constant ab. Am 10. Tage beginnt Patient das Bett zu verlassen, und wird zunächst einmal, später zweimal täglich mit 1proc. Carbolsäure gespült.

Der Urin wird nach dem Verlassen des Bettes wieder etwas trüber.

Patient hat nach Verlassen des Bettes keine Beschwerden mehr, fühlt sich wohl und nimmt an Gewicht constant zu. Der Urin wird jedoch nur ausserordentlich langsam klarer.

15. April. Mit Fistel und Rohr entlassen zur ambulanten Behandlung.

1. Mai 1894. Die Fistel besteht noch; aus derselben fliesst in

24 Stunden etwa 300 Grm. Urin, davon im Durchschnitt 15—20 Grm. Eiter. Der auf natürlichem Wege entleerte Urin ist klar und absolut frei von Eiweiss. Das Allgemeinbefinden ist gut. Patient hat noch nicht 1 Tag den Dienst aussetzen müssen. Die Nierenbandage functionirt gut.

14. Januar 1888. 38jährige Frau. Im 21. Jahre Rippenfellentzündung, im 31. Jahre Blasenkatarrh mit Blut im Urin und gelbem Ausfluss aus der Scheide. Der Katarrh dauerte ½ Jahr. Zu Weihnachten 1886 Schmerzen in der Nierengegend, Anschwellen der Beine, Urin blutig, Kopfschmerzen. Dies dauerte bis Ostern 1887. Seit Juli 1887 Brennen in der Scheide bei schleimig-eitrigem Secret. Urin trübe; heftiges Brennen beim Uriniren.

Patientin klagt über heftige Schmerzen im linken Bein, sie kann nicht auf der linken Seite liegen, weil sie Schmerzen in der Nierengegend hat. Im Urin viel Eiter, Menge 1000—1200 Ccm.

Mit diesen Erscheinungen wird sie in die gynäkologische Klinik hier aufgenommen. Es gelingt hier, den Blasenkatarrh zu beseitigen; doch bestanden die Schmerzen im Bein fort. Im November 1887 traten im Anschluss an einen brüsken Katheterismus (Hebamme) die Blasenerscheinungen wieder auf; es ist wieder Eiweiss im Urin und ziemlich viel Eiter.

Bei einer Untersuchung in Narkose ist weder an der Blase, noch den Ureteren, noch der Niere etwas Abnormes gefunden.

Im Januar traten zweimal Schüttelfröste mit nachfolgendem hohen Fieber auf. Der Urin war jedesmal nach diesen Anfällen besonders trübe. Wenn Patientin diese Anfälle bekam, so traten auch heftige Schmerzen im linken Bein und in der linken Bauchseite auf.

Status. Gutgenährte Frau, von etwas blasser Gesichtsfarbe. An den Lungen nichts Krankes nachweisbar, Herz gesund. Auf der linken Seite prominirt der Rippenbogen etwas. Die linke Bauchseite ist etwas voller als die rechte. Der Percussionsschall über dem Abdomen normal. Trotz des dicken Bauchfettes fühlt man in der linken Bauchseite etwa 4 Finger breit nach aussen vom Nabel in der Tiefe eine Resistenz, die schon bei gelindem Druck sehr schmerzhaft ist.

Wenn man von hinten in der Nierengegend entgegentastet, so hat man das Gefühl, als ob man einen Tumor zwischen beiden Händen habe, den man etwas verschieben kann.

Auch diese Untersuchung ist sehr schmerzhaft; es treten dabei auch Schmerzen im ganzen linken Bein auf. Letztere Schmerzen treten auch spontan plötzlich mit Heftigkeit auf und verlieren sich dann wieder, ohne dass etwa ein Zusammenhang mit der Urinentleerung sich nachweisen liess. Der Urin ist stark eiterhaltig; filtrirt enthält er viel Eiweiss. Mikroskop.: Eiterkörperchen, Epithelien der Harnwege.

Es handelt sich zweifellos um eine eitrige Erkrankung der linken Niere und des Nierenbeckens, wahrscheinlich gonorrhoischen Ursprunges.

Ob die rechte Niere gesund ist, bleibt ungewiss.

19. Januar. Narkose. Rechte Seitenlage. Genaueste Desinfection. Längsschnitt am äusseren Rand des Musc. sacrolumbalis. Vom unteren Ende des Schnittes wird ein Querschnitt parallel dem Rippenbogen nach vorn geführt, etwas über die vordere Axillarlinie hinaus. Durchtrennung

der Muskeln mit sofortiger Umstechung der Muskeln. Nachdem man noch einen Theil des Quadratus lumborum durchschnitten, dringt man stumpf in die Tiefe vor. Das Nierenkapselfett, das sehr dick ist, wird stumpf auseinandergezogen. Es gelingt nun unter starkem Gegendruck vom Bauch aus unter Rückenlage, die Niere hervorzuziehen. An der Spitze erscheint sie prall-elastisch, fluctuirend. Mit 2 Seidenfäden sticht man sie an und punctirt sie; es entleert sich eitriger Urin; das Loch wird erweitert, mit dem Finger eingegangen, man kommt in einen etwas über wallnussgrossen Hohlraum, der von der übrigen Niere abgeschlossen erscheint. Die Nierensubstanz ist an der Incisionsstelle etwa ½ Cm. dick. Solcher elastischer Stellen finden sich noch vier: eine etwa in der Mitte der Convexität, eine an der unteren Spitze und zwei an der Hinterseite. Sie werden alle incidirt; aus allen entleert sich derselbe eitrig-urinöse Inhalt. Die Hohlräume scheinen nicht mit einander zu communiciren, wenigstens nur indirect. Die Dicke der Nierensubstanz ist überall ungefähr dieselbe. Die Niere ist nur mässig vergrössert, das Nierenbecken nicht erweitert. Um diese vollständige Uebersicht über die ganze Niere zu bekommen, musste man den Schnitt nach vorn noch verlängern, ohne jedoch das Peritoneum zu eröffnen, und musste die Niere weit hervorziehen. Die Niere liegt schliesslich ganz zu Tage vor den Muskeln. Da es sehr fraglich ist, ob die andere Niere gesund ist, so kann man sich zur Exstirpation der kranken Niere, die unter anderen Umständen wohl durchaus gerechtfertigt wäre, nicht entschliessen. Man macht daher ein Loch an dem unteren Ende, zwei auf der Hinterseite mit Catgutnähten wieder zu, reponirt die Niere wieder hinter die Muskeln, näht die zwei Löcher auf der Convexität mit Seide an die Muskeln an, so dass sie klaffen. Vorn und hinten werden die Muskeln durch Seidennähte für sich genäht. In beide Nierenlöcher kommen Drains; hinter der Niere wird der durch das Loslösen entstandene Raum mit Jodoformgaze ausgestopft; ein Drain in die Wunde. Schluss der Wunde mit tiefgreifenden Seidennähten. Jodoform, Jodoformgaze, Sublimatverband.

Die Operation hat ziemlich lange gedauert, da durch das sehr reichliche Fett und ziemlich lebhafte Blutung die Schwierigkeiten grosse waren. Patientin ist ziemlich collabirt. Es handelt sich wohl nicht um eine Erkrankung des Nierenbeckens, sondern der einzelnen Kelche, die stark erweitert sind und eitrigen Urin enthalten.

22. Januar. Patientin klagte am Operationstage sehr über Schmerzen und brach mehrere Male, doch hatte sie sich Abends ziemlich erholt. Am nächsten Tage hörte das Brechen auf. Die Urinmenge betrug in den ersten 24 Stunden post oper. ca. 300 Ccm.; der Urin war etwas blutig tingirt, enthielt Eiweiss, jedoch keinen Eiter. Fieber bestand nicht. Patientin war ganz klar bei Bewusstsein. Am folgenden Tage fing Patientin an, wieder öfter zu brechen; sie lag ohne klares Bewusstsein da, gab nur auf energisches Anrufen noch Antworten wie ja und nein. Die Urinmenge betrug ca. 200 Ccm. Dabei wurde das Aussehen der Patientin immer schlechter, die Haut feucht, häufiges kaffeesatzartiges Erbrechen. Puls elend. Am nächsten Tage betrug die Urinmenge 100 Ccm. Patientin collabirt immer wieder, bis sie am 22. Januar Abends stirbt.

Die Section ergiebt ausser dem Befunde, wie er schon bei der

Operation constatirt wurde, nicht viel. In den Lungen geringe alte Phthise. Rechte Niere anscheinend gesund. Linker Ureter stark erweitert. Etwas Fettherz, kleine Leber. Die mikroskopische Untersuchung der rechten Niere hat eine fast totale Nekrose der Epithelien der gewundenen Kanälchen und der aufsteigenden Schleifenschenkel ergeben. Da gerade diese Zellen den Harnstoff zu secerniren haben, so dürfte durch diesen Befund die Urämie erklärt sein, wenn auch die Ursache für die Nierenveränderung nicht ganz klar ist. (Orth.) Doch vermuthet man, dass Jodoform die Ursache ist.

21. Mai 1894. B. L., 41jährige Kaufmannsfrau. Verheirathet, 4 Kinder, letztes vor 6 Jahren. Hat immer blass ausgesehen und war schwächlich. Vor 3 Jahren angeblich Blinddarmerkrankung. Seit 5 Jahren bemerkte sie, dass der Urin trübe wurde; ihr Mädchen behauptete, dass dies seit der letzten Geburt datire. Sie musste häufiger uriniren, jedoch liess sie nie Blut. Seit 3 Jahren wurde die Blase täglich mit allen möglichen Desinficientien ausgespült, zuletzt von ihr selbst. Ab und zu in den Leib ausstrahlende Schmerzen, seit 6 Wochen auch in der linken Seite. Die Schmerzen treten in linker Seitenlage auf, sind mässig, nicht kolikartig. Vor 6 Wochen soll ein Arzt eine Geschwulst in der linken unteren Bauchgegend gefühlt haben. Patientin hat in der letzten Zeit abgenommen. Jetzt klagt Patientin über häufiges Lassen trüben Urins. Keine Schmerzen. Sie kommt, weil sie durch die Geschwulst beunruhigt wurde, nicht weil sie Schmerzen hat. — Mittelgenährte Frau. Kein Husten. R. H. O. Resistenz vermehrt. Athemgeräusch abgeschwächt. Herz normal. Der Urin ist bald trübe, bald klarer; wird er trübe, so nehmen die Beschwerden zu. Reaction sauer. Viel Eiterkörperchen, spärliche rothe. Vereinzelte Cylinder. Keine Tuberkelbacillen. Im linken Hypochondrium fühlt man nach innen von der Medianlinie eine bis zur Nabelhöhe herabziehende Geschwulst mit rundlichem Ende. Auch rechts fühlt man die Niere, wenn auch weniger ausgesprochen, vergrössert. Fluctuation oder vorspringende Tumoren sind nicht zu fühlen. Auf einen Operationsvorschlag hin geht Patientin nach Hause, kehrt jedoch 7 Wochen später wieder zurück. Der Zustand ist im Wesentlichen derselbe. Vor einiger Zeit hat sie wieder stärkere Schmerzen in der linken Nierengegend gefühlt, rechts sei sie schmerzfrei gewesen. Die rechte Niere ist nicht mehr vergrössert zu fühlen, links findet man dieselben Verhältnisse, wie das erste Mal. Die Niere reicht bis zur Nabelhöhe. Man ist der Meinung, dass es sich um eine Pyonephrose handelt, und beschliesst, die linke Niere anzuschneiden und eventuell eine Fistel anzulegen, indem man zugleich in Aussicht nimmt, eventuell später auch die rechte Niere anzuschneiden.

Operation. Bogenförmiger Schnitt, wie gewöhnlich. Vordringen bis auf die Fettkapsel. Freilegen derselben und Blossmachen der Niere. Der untere Theil der Niere steht tiefer als normal. Die Oberfläche des sichtbaren Nierenabschnittes ist nicht ganz gleichmässig, es springt ein Theil der Convexität des unteren Endes buckelförmig vor, die Farbe ist hier etwas mehr gelbroth. Deutliche Fluctuation, die bedeckende Gewebsschicht scheint nur dünn zu sein. Fixation der Niere durch Haut-Muskel-Nierennähte. Incision: Es fliesst eine grosse Menge dünner

Flüssigkeit aus, grösstentheils Urin, der aber viel Eiter enthält. Dann werden die Ränder der Wunde noch fixirt und mit dem Finger in die Niere eingegangen. Die Nierensubstanz ist hier etwa 1 Cm. dick. Man gelangt in einen Hohlraum, der mit dem Nierenbecken communicirt. Das Nierenbecken ist gut abzutasten, ist mässig, aber deutlich erweitert und enthält einen mehr nach oben gelegenen rauhen Stein. Extraction des Steins, der dabei zerbricht, doch vollständig entfernt wird; ein Theil des Steins lag in einem Nierenkelch. Man lässt die Fistel weiter bestehen. Schluss der Wunde bis auf die Fistel. Drain bis in das Nierenbecken. Verband.

Verlauf fieberlos. Aus der Nierenfistel floss die erste Zeit kaum etwas aus, es entleerten sich noch kleine Steinfragmente.

Die Urinmenge war die ersten Tage p. op. etwas gering, doch brach die Patientin viel. Dann wurde die Menge reichlich, 1600—2000 Ccm. Der Urin enthält aber stets Eiter und Eiweiss.

31. Juli. Seit einigen Tagen steht Patientin auf.

Der Stein hat etwa die Grösse einer Haselnuss, dabei unregelmässige Form, an einer Stelle einen Fortsatz, der wohl in einem Kelch gesteckt hat. Der Stein besteht aus Phosphaten.

In den ersten 3 Fällen ist der Nierenerkrankung sicher eine gonorrhoische Erkrankung der Harnröhre mit ihren Consequenzen vorausgegangen. In dem ersten Falle bestand 3—4 Jahre vorher Gonorrhoe, Cystitis und Pyelitis. In dem zweiten war vor 13 Jahren ein Tripper dagewesen, der 8 Jahre später zu einer Harnröhrenstrictur führte, die sondirt wurde und Abscessbildung in der Umgebung der Harnröhre im Gefolge hatte. In dem dritten bestand 7 Jahre vorher ein eitriger Ausfluss aus der Scheide, ein Blasenkatarrh und Abgang von Blut durch den Urin für die Dauer eines halben Jahres. Später traten Schmerzen in der Nierengegend auf mit Oedem der Beine, blutigem Urin und Kopfschmerzen, ein halbes Jahr darauf wieder schleimig-eitriges Secret in der Scheide und Brennen in derselben, ebenso heftiges Brennen beim Uriniren, schliesslich Schmerzen in der Nierengegend, so dass Patientin nicht auf dieser Seite liegen konnte. Wieder ein halbes Jahr später bekam sie nach einem Katheterismus wieder ihren Blasenkatarrh, 2 Monate darauf traten Schüttelfröste und heftige Schmerzen in der linken Bauch- resp. Nierengegend auf. In dem vierten Falle jedoch ist der Process zwar auch unzweifelhaft wohl ein ascendirender, dass aber Gonorrhoe die Ursache abgegeben habe, das anzunehmen ist wenigstens kein bestimmter Anhaltspunkt vorhanden. Wir wissen nur, dass im Anschluss an ein Puerperium ein Blasenkatarrh auftrat, der Jahre lang vom Arzt mit allen möglichen desinficirenden Ausspülungen behandelt wurde, und dass dann seit Kurzem Schmerzen in der linken Niere auftraten. Es liegt nicht fern, anzunehmen, dass im Wochenbett

Harnverhaltung eintrat, die den Catheterismus nothwendig machte, dass durch diesen Infection der Blase eintrat, die infolge von Harnstauung, die vielleicht schon während der Schwangerschaft stattgefunden hatte, leicht den Weg nach oben fand. — Die Schmerzen, der fühlbare, fluctuirende, mehr oder weniger grosse Tumor liess in diesen Fällen über den Sitz der Affection, die Beschaffenheit des Urins, die Anamnese über ihre Natur keinen Zweifel. Zweifel aber musste bestehen über die Gesundheit der anderen Niere. Denn gerade, da man es hier mit einem ascendirenden Processe zu thun hatte, lag die Gefahr der Erkrankung beider Nieren sehr nahe. Man konnte sich in keinem Falle Gewissheit darüber verschaffen, so wichtig dies auch für die Therapie gewesen wäre, sondern musste sich damit begnügen, dass man in den ersten drei Fällen keine Erkrankung nachweisen konnte, dass in dem letzten Falle eine solche jedoch sogar wahrscheinlich war. Von diesem Factor wurde nun auch die Indicationsstellung beherrscht. Man sah von der Exstirpation ab und legte eine Fistel in der Lumbalgegend an. In den ersten beiden Fällen stiess man dabei auf einen grossen Eitersack, das sehr erweiterte Nierenbecken und die mehr oder weniger reducirte Nierensubstanz, während sich bei der dritten Patientin der Befund anders darstellte. Man kam in 5 verschiedene Hohlräume, die nicht direct mit einander communicirten, sondern nur indirect. Dieser Fall war also noch nicht so weit gediehen, wie jene. Es bestanden noch Septen zwischen den Kelchen, überhaupt spielte sich der Process hauptsächlich in den einzelnen Kelchen und der Substanz ab. In dem vierten Falle fand man einen mässig grossen Sack, der dünne eitrige Flüssigkeit und einen, wohl sicher secundär entstandenen haselnussgrossen Phosphatstein enthielt. Die Wirkung der Operation in den ersten beiden und dem vierten Falle war eine ausserordentlich prompte, der Urin wurde rasch klar, und auch das Fistelsecret zeigte bald, im letzten Falle schon nach ein paar Tagen, nur geringen Eitergehalt, es fiel eben die Wirkung der Stauung durch den entzündenden eventuell geschwürigen oder stricturirten Ureter oder den Stein weg. Nun, diese Fisteln bestehen noch nach 8 resp. 4 Jahren, ohne jedoch die Patienten, soweit sich das bis jetzt sagen lässt, zu schädigen, denn beide sind vollauf in ihrem Beruf thätig. Im zweiten Falle scheint sogar keine Communication des Pyonephrosensackes nach der Blase zu zu bestehen, da der Urin klar und absolut frei von Eiweiss ist, während aus der Fistel in 24 Stunden circa 300 Ccm. Urin mit 15—20 Proc. Eiter fliessen. Leider kam es in dem dritten Falle nicht auch zu dem günstigen Resultate. Patientin starb 3 Tage nach der Operation

unter Erscheinungen von Urämie. Bei der Section aber fand sich eine anscheinend gesunde andere Niere. Doch erwies sich diese anscheinend gesunde Niere als krank; es wurden mikroskopisch ausgedehnte Epithelnekrosen nachgewiesen, deren Ursache wohl in dem schädigenden Einfluss des Jodoform und Chloroform, der ja experimentell nachgewiesen wurde, zu suchen ist, ohne dass man etwa sagen könnte, dass diese Stoffe in diesem Falle in stärkerem Maasse angewendet worden seien, als bei jenen ersten beiden Patienten. Nicht uninteressant ist bei der dritten Patientin noch das Auftreten von heftigen Schmerzen im Beine der erkrankten Seite. Wahrscheinlich wurden sie durch den Druck der Geschwulst verursacht, wenngleich es auffallend ist, dass diese Schmerzen spontan mit Heftigkeit auftraten und wieder aufhörten, ohne dass etwa ein Zusammenhang mit der Urinentleerung sich nachweisen liess.

So gut wie ganz unklar blieb die Aetiologie der Eiterung in den folgenden 3 Fällen.

2. Juli 1887. 38jährige Frau. Patientin war früher im Wesentlichen gesund, hat achtmal geboren; alle Wochenbetten waren normal. Vor 1 1/2 Jahren soll sie eine Bauchfellentzündung gehabt haben, bei welcher auf der rechten Seite eine Geschwulst im Leibe zu fühlen war, welche sich nach Eisbehandlung und Jodpinseln allmählich auch verlor. Im Urin soll damals nichts Besonderes gewesen sein. Vor 15 Wochen erkrankte sie mit Schüttelfrost und Schmerzen auf der rechten Seite hinten neben der Wirbelsäule in der Nierengegend. Anfangs war der Urin klar, wurde aber bald trübe, und bald bemerkte Patientin auf der rechten Seite in ihrem Leibe eine Geschwulst.

Die Geschwulst wurde immer grösser; im Urin erschien viel Eiter, so viel, dass Patientin zuletzt fast nur Eiter entleerte. Patientin wurde elend und schwach. In der letzten Zeit soll die Geschwulst wieder etwas kleiner geworden sein, ebenso der Urin etwas klarer.

Status. Blasse, etwas gedunsen aussehende Frau. Ueber den Lungen nichts Abnormes zu hören. Keine Oedeme der Knöchel u. s. w. Im Urin enorme Mengen Eiters; Eiweissgehalt etwa 1/3 des Volumens. Im Bodensatz keine Tuberkelbacillen nachweisbar. Der Eiter enthält normale Eiterkörperchen.

Die rechte Seite des Abdomens hervorgewölbt durch einen grossen rundlichen Tumor, der die ganze rechte Abdominalhälfte ausfüllt. Nach oben reicht er bis an die Leber, nach hinten in die Nierengegend, nach unten bis zur Spin. ant. sup., während die äusserste Grenze nach links hin etwa 5 Cm. jenseits des Nabels liegt. Der Tumor hat eine kugelige Form, glatte Oberfläche, fluctuirt. Die rechte Nieren- und Lendengegend ist auch etwas hervorgewölbt, bei Druck auf die Geschwulst vom Abdomen her verstärkt sich dies. Der Percussionsschall über dem Tumor ist sehr abgeschwächt, tympanitisch, bei starker Percussion vollständig gedämpft bis hinten hin zur Wirbelsäule. Druckempfindlich ist die Ge-

schwulst gar nicht, ebensowenig die Nierengegend. Uterus stark retroflectirt. Auf der rechten Seite fühlt man von der Vagina aus den verdickten Ureter.

5. Juli. Da es sich also zweifellos um eine Eiteransammlung in der rechten Niere handelt, über deren Natur sich nichts Bestimmtes sagen lässt, so schreitet man heute zur Operation.

Längsschnitt am äusseren Rande des M. sacrolumbalis, von dessen unterem Ende ein Querschnitt nach vorn geht, etwa bis zur Spin. ant. sup. Nach Durchtrennung der Haut werden die Muskeln durchschnitten und sofort an Seidenfäden angeschlungen. Das perirenale Fett wird stumpf durchtrennt sammt der Fettkapsel der Niere; dies geschieht, während einer der Assistenten die Geschwulst vom Bauch aus stark in die Wunde hineindrängt. Die Niere liegt etwa in der Ausdehnung eines Thalers in der Tiefe der Wunde. Die Caps. fibrosa wird gespalten und die Niere selbst mit dem Messer punktirt. Sofort spritzt der Eiter im Strahl heraus. Die Wunde war vorher durch Jodoformgaze gegen diesen Eiter geschützt worden. Nachdem man sich durch mehrere durch die Niere gelegte Nähte der letzteren versichert hat, entleert man den ganzen Eiter (über 1 Liter) und wäscht die Eiterhöhle mit Wasser und dann mit Sublimat aus. Der Eiter sieht nicht wie tuberculöser aus, sondern wie acuter, riecht auch nach Hefe. Eine Exstirpation der Niere wäre an und für sich leicht zu machen, nach gehöriger Verlängerung des Schnittes und Ablösung des Peritoneums, ist aber nicht indicirt. Durch tiefgreifende Nähte, welche Haut, Muskeln und Niere fassen, wird die Niere an die Bauchwand befestigt und zugleich die Muskeln genäht. Drainrohr in die Niere. Schluss der übrigen Wunde mit Seide und Catgut. Sublimatverband. Die Nierensubstanz war an der Durchschneidungsstelle etwa $^3/_4$ Cm. dick.

9. Juli. Patientin hat sich, abgesehen von mässigen Chloroformbeschwerden, ziemlich gut befunden. Die Urinmenge betrug in den ersten 24 Stunden p. op. 400 Ccm., im Urin keine Spur von Eiter, kein Eiweiss, jedoch ist der Urin stark carbolig. In den nächsten Tagen schwankt die Urinmenge zwischen 400—500. Beim Verband zeigt die Wunde sich aseptisch. Die Niere wird mit Salicylwasser ausgespült; es entleert sich das Wasser fast ganz klar. Der Tumor ist im Bauch nicht mehr zu fühlen. Der Urin hat, abgesehen von der Carbolfärbung und grossem Reichthum an harnsauren Salzen, normale Beschaffenheit.

12. Juli. Die Urinmenge nimmt etwas zu (600 Ccm. pro die). Patientin befindet sich wohl. Die Wunde ist aseptisch. Aus der Niere kommt kein Eiter.

18. Juli. Die Urinmenge ist allmählich gestiegen, sie beträgt jetzt etwa 800 Ccm.; es ist kein Eiter darin. Die Wunde ist bis auf die Fistel geheilt. Nähte weg. Der Verband ist meist sehr feucht durch das aus der Niere fliessende Secret.

22. Juli. Urinmenge jetzt normal. Urin klar. Drain aus der Niere weggelassen, statt dessen Jodoformgazestreifen.

25. Juli. Patientin hatte Fieber und Schmerzen. Beim Verband zeigt sich, dass Urin und Eiter retinirt ist. Es wird wieder ein Drain eingelegt.

10. August. Aus der Fistel fliesst nicht mehr viel Urin ab. Patientin wird zu ambulanter Behandlung entlassen.

1. Mai 1894. Die Fistel besteht noch. Bei gutem Befinden ist der Urin klar, sonst trübe und mit Eiterstückchen vermischt. Im letzten Winter hatte Patientin infolge einer starken Erkältung einen Nierenkatarrh, der 6 Wochen dauerte. In dieser Zeit hatte Patientin grosse Beschwerden auf der linken Seite. Jetzt geht es Patientin gut, sie ist corpulent geworden.

K. M., 47 Jahre alt, Frau. 25. Juli 1889. Patientin will früher immer gesund gewesen sein. Hat 12 Kinder geboren. Patientin erkrankte vor 3 Wochen plötzlich und klagte über Schmerzen in der linken Bauchhälfte.

In der linken Bauchhälfte fühlt man vom Rippenbogen beginnend eine etwa faustgrosse, mässig verschiebbare solide Geschwulst mit im Ganzen gleichmässiger, etwas unebener Oberfläche. An dieselbe schliesst sich nach hinten in die Regio lumbalis hineinreichend eine etwa noch einmal so grosse fluctuirende Geschwulst an. Die solide Geschwulst fühlt sich an wie eine Steinniere. Der Urin ist trübe, flockig und enthält Eiweiss. Die mikroskopische Untersuchung ergiebt: Eiterkörperchen, Epithelien, zum Theil in Häufchen. Die Menge des Urins beträgt 750 Ccm. Patientin weiss von Gonorrhoe nichts.

Man nimmt einen paranephritischen Abscess an.

26. Juli. Längsschnitt über die fluctuirende Geschwulst durch die Lumbalmuskeln und Eröffnung derselben. Es entleert sich etwa $^2/_3$ Liter einer dünnen, nach Urin aussehenden, mit Eiter gemischten Flüssigkeit. Die Abscesswand ist glatt und von grauweisslicher Färbung, macht den Eindruck, als ob es sich um einen alten Abscess handle. Von kleinen Aussackungen (Kelchen) ist nichts zu fühlen. Ueber die Bedeutung des soliden Tumors kann nichts mit Sicherheit eruirt werden, da er sich nicht gut abtasten lässt. Ausspülen der Höhle, Drainrohr, Ausstopfen der Höhle. Verband.

6. September. Guter Verlauf. Es hat sich allmählich eine Fistel gebildet, durch die man ziemlich viel Wasser in den Sack laufen lassen kann. Die Eiterung ist mässig. Patientin befindet sich wohl.

14. September. Patientin geht auf eigene Verantwortung gegen unseren Rath nach Hause.

Bei der mikroskopischen Untersuchung findet sich in der Sackwand viel Bindegewebe mit Gefässen und glatten Muskelfasern, von specifischem Nierengewebe ist jedoch fast nichts zu sehen, ab und zu ein Glomerulu, der intact ist, im Uebrigen sklerotische Glomeruli, nur wenig Harnkanälchen. Nach dem Lumen des Eitersackes zu sitzt auf derbem Bindegewebe stark rundzelliges Granulationsgewebe auf. Viel Gefässschlingen und Rundzellen. Normales Nierengewebe beginnt erst etwa $^1/_2$—$^3/_4$ Cm. von der Abscesswand.

Von Tuberculose findet sich nichts.

M. W., 8jähriger Knabe, 28. Mai 1890. Anfang März d. J. Bruch des rechten Oberschenkels, 14 Tage später Klagen über Schmerzen in der linken Seite des Leibes, seitdem appetitlos. Seit Ende April soll der Urin starken weissen Bodensatz haben. Bei der Aufnahme in die

medicinische Klinik am 7. Mai hatte er starkes Fieber, keine Schmerzen, eitrigen übelriechenden Urin mit zahlreichen Fibrincylindern. Dieser Zustand blieb unverändert, bis in wenigen Tagen hinten entsprechend der rechten Niere ein Abscess zum Vorschein kam.

Status. Elendes, blasses, abgemagertes Kind. Keine Oedeme. Urin grün, viel Eiter, Eiweiss und Cylinder. Aufgetriebenes Abdomen. Abscess, welcher durchzubrechen droht, hinten entsprechend der rechten Niere. Abendtemperatur 39°.

Operation den 31. Mai. Querschnitt über den Abscess. Entleerung von reichlichem gelbem stinkendem Eiter; in der Tiefe fühlt man einen Tumor, anscheinend Niere. Ausspülung, dickes Rohr. Verband. Nach der Operation Temperaturabfall. Die Eitermenge nimmt zunächst rasch, später langsam ab. Der Appetit hebt sich, Abdomen etwas aufgetrieben. Zunge bleibt auffallend blass. Keine Oedeme. Secretion aus dem Rohr nur mässig, Secret riecht nicht nach Urin. Seit Ende Juni Abendtemperatur mit kurzer Unterbrechung wieder 39°. Seit Anfang Juli auffallend wenig Urin, seither 400 Ccm., wenig Eiweiss. Seit 10. Juli Urin fast klar. Eitersecretion aus dem Rohr viel stärker.

15. Juli 1890. Niere wieder freigelegt. Niere angeschnitten, es entleert sich reichlich dünnflüssiger, nicht stinkender Eiter. Nierenbecken stark dilatirt. Exstirpation der Niere. Der Stiel führt fast gar keine Gefässe. Die aus vielfachen Buchten bestehende Eiterhöhle in der Niere ist überall glattwandig. Ein harter Körper am unteren Rande der Niere, welcher vor der Exstirpation als Stein imponirte, erweist sich als eine dem Ureter angehörige Schwiele. Der Ureter ist offenbar obliterirt, da die Sonde nirgends eindringt. Bis 21. Juli Abendtemperatur zwischen 38 und 39,4°, seither normal. Urin klar, aber nur zwischen 300—400 Ccm. Seit Anfang August bis 600 Ccm. Urin wieder leicht trübe, aber ohne Eiweiss. Wunde heilt gut.

8. August. Patient hat gesunde Gesichtsfarbe, über 700 Ccm. klaren Urin, steht auf.

15. August. Kleine, anscheinend Urin entleerende Fistel. Entlassen. Sieht gesund aus.

1. Mai 1894. Patient erfreut sich des besten Wohlseins. Die Wunde hat sich nach der Entlassung rasch geschlossen.

Die Niere hat durchaus normale Form, ist vielleicht etwas mehr gebuckelt. Auf dem Durchschnitt sieht man eine grosse Zahl erbsen- bis kirschgrosser Höhlen, die umgeben sind von einer etwa ½ Cm. dicken Schicht normal aussehenden Nierengewebes, das jedoch ziemlich derb erscheint. Die innerste Schicht der Höhlen ist leicht granulirt, jedoch dünner als bei den tuberculösen. Sonst ist nichts weiter Abnormes zu sehen. Bei der mikroskopischen Untersuchung findet man eine starke Rundzelleninfiltration des interstitiellen Bindegewebes, von Glomerulis und Nierenkanälen ist nur wenig zu sehen.

In allen 3 Fällen hat die Krankheit acut eingesetzt. Plötzlich wurden die Patienten, ohne dass irgend eine Blasenaffection vorausgegangen zu sein schien, von Schmerzen in der Nierengegend, von Frost und Fieber überfallen, nur die erste Patientin machte die An-

gabe, dass sie schon 1½ Jahr früher auf der rechten Bauchseite eine Bauchfellentzündung, eine Geschwulst gehabt habe; der Urin soll damals aber normal gewesen sein. Man kann also sehr wohl daran zweifeln, ob die damalige Erkrankung mit der späteren Nierenerkrankung in irgend einem Zusammenhang stand. Die zweite Patientin hatte derartige Vorläufer nicht. Lässt man die Gonorrhoe, die doch auch bei Frauen nicht so selten ist, als mögliche Aetiologie für diese Fälle nicht zu, weil die Angaben über Gonorrhoe und die Entwicklungskette bis zu Pyelitis und Pyonephrose fehlen, so bleibt nur eine hämatogene Infection, die vielleicht einen Boden fand, der durch die vielen Schwangerschaften, die die beiden Patientinnen durchmachten, günstig vorbereitet war, sei es, dass die Nieren etwas hydronephrotisch oder durch Schwangerschaftsnephritis nicht mehr ganz intact waren.

In dem ersten Falle bestand die ganze Niere aus einem gleichmässigen, circa ¾ Cm. dicken, über 1 Liter Eiter enthaltenden Sack. Im zweiten war eine grosse mit ⅔ Liter Eiter gefüllte Höhle vorhanden, an die sich ein faustgrosser Körper, die Niere, direct anschloss. Diese Höhle musste zur Niere gehören, denn bei der mikroskopischen Untersuchung eines Stückes der Abscesssackwand fand sich Nierengewebe. Der Inhalt bestand aus einer dünnen, nach Urin aussehenden Flüssigkeit. In diesen beiden Fällen wurde eine Nierenfistel angelegt, weil man über den Zustand der anderen Niere im Ungewissen war; von einer Exstirpation sah man ab, trotzdem sie nicht schwer ausführbar war. Die erste Patientin hat ihre Nierenfistel noch heutigen Tages (von der zweiten Patientin habe ich nichts erfahren). Es sind nun fast 7 Jahre seit der Operation verflossen. Der eingelaufene Bericht über sie lautet so: Bei gutem Befinden ist der Urin klar, sonst trübe und mit Eiterkörperchen vermischt. Im letzten Winter hatte Patientin infolge einer starken Erkältung Katarrh der einen Niere, der 6 Wochen dauerte. In dieser Zeit hatte Patientin grosse Beschwerden auf der linken, also der gesunden Seite. Jetzt geht es der Patientin gut, sie ist corpulent geworden. Die Fistel besteht noch.

Hätte man in diesem Falle die Niere exstirpiren sollen? Hätte man es in jenen Fällen von gonorrhoischer Erkrankung thun sollen, in jenem Fall von Hydronephrose, oder in jenem Fall von Hydronephrose mit Steinerkrankung? Die Patientinnen leben mit ihren Fisteln alle schon eine Reihe von Jahren, sie ertragen die Fisteln ohne grosse Beschwerden (es sind auch Patienten der besseren Gesellschaftsklassen dabei), sie befinden sich alle gut und gesund und

sind leistungsfähig. Der Urin, der aus der Blase entleert wird, ist klar und ohne Eiweiss, nur im letzten Falle wird ausgesagt, dass bei schlechtem Befinden der Urin trübe und eiterhaltig sei.

Man könnte aus dieser Urinbeschaffenheit schliessen, dass die Communication zwischen Blase und kranker Niere so gut wie aufgehoben ist, also ähnlich wie in dem zuletzt mitgetheilten Falle, in dem sich eine Schwiele des Ureters fand. Damit wäre aber auch, da die Fistel für den Abfluss vollauf genügt, die Gefahr, welche der gesunden Niere aus dem Vorhandensein der kranken Niere erwüchse, beseitigt, freilich auch der Grund für ein dauerndes Bestehen der Fistel gegeben. In der That wird nur im zweiten Falle davon gesprochen, dass eine Erkrankung der anderen Niere aufgetreten sei. Diese war aber auch nur vorübergehend, sie dauerte 6 Wochen. Es muss doch zunächst durchaus zweifelhaft erscheinen, ob diese Erkrankung eine Folge davon war, dass die operirte Niere noch im Körper sich befand, weil eine Retention von Eiter nicht statt hatte. Andererseits wird wiederum durch die Thatsache, dass bei allen anderen Fällen, abgesehen von dem einen Fall, wo eine Erkrankung der anderen Niere wahrscheinlich schon vor der Operation bestand, der Urin klar, ohne Eiweiss ist, dass die Urinmenge durchaus normal ist, deutlich bewiesen, dass die nicht operirte Niere gesund ist, dass also von dieser Seite eine Contraindication gegen die Exstirpation nicht existirt.

Sehr auffallend war in dem letzten Falle die Angabe, dass Patient 14 Tage vor dem Auftreten der Nierenerkrankung einen Bruch des Oberschenkels erlitten hatte. Man hat ja nach Knochenbrüchen Eiweiss und verschiedene Arten von Cylindern im Urin für mehrere Tage auftreten sehen, dass aber wirkliche Entzündungen und zwar zu Eiterungen führende vorkommen, das ist, meines Wissens nicht beobachtet. Soll man sich nun einen Zusammenhang zwischen der Pyonephrose und der Fractura femoris denken, und welchen kann man sich denken? Den Zusammenhang könnte man sich nur so vorstellen, dass infolge der Fractur eine Anzahl Harnkanälchen durch Cylinder verstopft wurden und dass eine Infection durch Mikroorganismen, die gerade im Blute circulirten, hinzutrat, die nun einen sehr geeigneten Boden fand, da die Kokken nicht so leicht ausgeschieden wurden. Auffallend war vielleicht hierbei nur, dass die Affection nicht doppelseitig war, denn sonst würde sich Patient jetzt nach 4 Jahren wohl kaum vollkommen gesund befinden; andererseits wissen wir aber aus der übrigen Pathologie, dass die hämatogene bezw. embolische Erkrankung der Niere durchaus nicht immer

doppelseitig ist. Man fand hier nun zunächst einen grossen perinephritischen Abscess, der geöffnet wurde. Nachdem darauf alle Erscheinungen, wie Fieber, Eiterung u. s. w., sich gebessert hatten, wurde die Urinsecretion wieder sehr gering und die Eiterung aus dem Rohre sehr viel stärker, so dass eine nochmalige Operation nöthig wurde, bei der die Niere angeschnitten wurde. Es entleerte sich reichlicher dünnflüssiger Eiter, das Nierenbecken war sehr stark dilatirt, die Niere in eine vielbuchtige Eiterhöhle verwandelt. Man machte die Exstirpation des Organs, dabei zeigte sich, dass der Stiel der Niere fast gar keine Gefässe führte; am unteren Rande der Niere aber sass ein harter Körper, welcher vor der Exstirpation als Stein imponirte, der sich nun aber als eine derbe Schwiele im Ureter erwies. Man kam zu der Ueberzeugung, dass der Ureter verengert sei, da die Sonde nirgends eindrang. Unter diesen Verhältnissen hätte sich eine normale Urinentleerung nie wiederhergestellt, auch wenn die Niere nicht mehr geeitert hätte, es wäre dauernd eine Nierenfistel geblieben, eine Resection der stricturirten Stelle hätte doch auch wenig Chancen geboten, namentlich aber wäre es kaum möglich gewesen, die vielbuchtige Höhlung genügend zu entleeren. Der einzige Einwand gegen die Exstirpation, die Ungewissheit über den Zustand der anderen Niere, musste deshalb fallen, man musste es eben riskiren. Der Urin wurde nun rasch klar, er war frei von Eiweiss, seine Menge war anfangs etwas vermindert, 300—400 Ccm., doch stieg sie etwa 2 Wochen nach der Operation auf 600—700. Patient erholte sich gut und erfreut sich jetzt, 4 Jahre später, des besten Wohlseins. Die Wunde hatte sich nach der Entlassung rasch geschlossen.

An diesen letzten Fall, der schon die Ueberleitung gleichsam von der eitrigen Sackniere zu der einfachen Niereneiterung ohne erhebliche Sackbildung darstellt, möchte ich einen weiteren Fall von Niereneiterung anschliessen, in dem Steine die Ursache der Pyonephrose waren, und der gerade durch die Art und den Sitz der Steinbildung sehr viel Interesse beansprucht.

Die anderen Fälle von Steinerkrankungen der Niere sind schon vorher unter den Fällen von Sackniere, hydro- und pyonephritischer Art, mitgetheilt. Ich lasse zunächst die Krankengeschichte folgen.

11. Januar 1889. 22jähr. Mädchen. Vor ca. 1 Jahr hat Patientin einmal geschwollene Füsse gehabt, ohne sonstiges Unwohlsein. Sie wurde nicht vom Arzt untersucht; nach 14 Tagen hatte sich die Schwellung wieder verloren. Im August vorigen Jahres bemerkte sie eine Schwellung in der rechten Nierengegend auf dem Rücken. Im Clementinenhause zu Hannover wurde am 22. August 1888 ein perinephritischer Abscess der

rechten Niere geöffnet. Seitdem bestehen 2 Fisteln, aus denen ziemlich viel Eiter fliesst.

Status. Kräftige, wohlgenährte Person. Lungen gesund, Herz auch. Im Urin viel Eiter, im filtrirten Urin mässige Mengen Eiweiss. Keine Cylinder; Urinmenge normal, ca. 1300. Auf der rechten Seite des Rückens sieht man in der Nierengegend 2 Fisteln mit schlaffen Granulationen, aus denen Eiter, kein Urin abfliesst. Die Niere lässt sich nicht als vergrössert palpiren.

22. Januar. Längsschnitt am äusseren Rande des M. sacrolumbalis. Das Gewebe ist stark schwielig. Am Rande des Muskels kommt man in eine Abscesshöhle, in deren Tiefe man mit der Sonde einen Stein fühlt. Nach Erweiterung der Oeffnung, die in den Abscess führt, gelingt es mit der Kornzange einen kirschkerngrossen harnsauren Stein zu extrahiren. Derselbe ist wohl der Kern eines grösseren Steines. Man fühlt in der Tiefe weiches Gewebe, von dem man jedoch nicht entscheiden kann, ob es Niere ist. Desinfection, Ausstopfen mit Jodoformgaze; Moosverband.

23. Januar. Da Patientin heute Morgen und Abend hohe Temperatur (39,5°) hat, wird der Verband gewechselt. Die Wunde sieht durchaus gut aus. Jodoformgazetampon weg, statt dessen Drain. Moosverband. Der Urin ist stark bluthaltig. Menge 900. Eiweissmenge wie vorher.

2. Januar. Die Urinmenge hat sich immer auf der Höhe von etwa 900—1000 gehalten. Die Eiter- und Eiweissmenge ist allmählich geringer geworden. Wunde sieht sehr gut aus.

21. Januar. Es werden noch ab und zu kleine Steinpartikel aus der Niere herausgeholt. Im Uebrigen keine Veränderung.

16. März. Die Eitermenge, die sich mit dem Urin entleert, ist sich ziemlich gleich geblieben. Im filtrirten Urin nur noch sehr wenig Eiweiss. Patientin ist sehr viel dicker geworden.

29. März. Die Eitermenge nimmt entschieden ab. Nur wenig Eiweiss noch im filtrirten Urin.

16. April. Man fühlt mit der Sonde einen Stein in der Niere. Wenig Eiter, wenig Eiweiss.

20. April. Für einige Tage entlassen.

Aufgenommen am 1. Juni 1889. Die Nierenfistel besteht noch und secernirt. Die eingeführte Sonde stösst auf einen festen Körper. Die Fistel wird etwas gespalten und ein etwa bohnengrosser Stein in Trümmern unter Führung der Finger herausbefördert. Verband. Der Urin ist am ersten Tage nach diesem Eingriffe blutig und enthält Eiweiss, auch nach der Filtration.

17. Juni. Die Harnmenge hat etwas zugenommen; der Eiweissgehalt ist nur noch gering. Man entschliesst sich zur Freilegung der Niere und nach dieser Operation zur Exstirpation. Zunächst wird in Narkose die Fistel nach oben und unten gespalten, wobei sich ein kleiner im perinephritischen Bindegewebe gelegener Abscess entleert. Der Finger dringt in die Nierensubstanz ein, welche ein ganzes Lager von kleineren Steinchen zu beherbergen scheint. Bei der Unmöglichkeit, die Steine ohne die Niere herauszubekommen, wird von der Mitte des Längsschnittes ein querer, nach vorn bis etwa in die Mammillarlinie reichender, dem ersteren hinzugefügt. Bei den starken narbigen Verwachsungen ist es sehr schwer,

die Niere zu entbinden. Die Verwachsungen werden scharf getrennt, Ureter und Gefässe unterbunden und durchschnitten und hiernach die ganze Niere herausbefördert. Von der Nierensubstanz ist nicht viel übrig. Aus der Marksubstanz ragt in das Nierenbecken ein etwa fingergrosser Stein, das letztere vollkommen ausfüllend. Isolirte Muskelnaht (Obliqu. ext. u. int.). Die Hautnähte fassen die Muskeln nochmals mit; zu den ersteren Catgut, zu letzteren Seide verwandt, 2 Rohre, Jodoformgaze, Mooskuchenverband.

18. Juni. Fiebert heute Abend hoch. Verbandwechsel. An der Wunde kein Grund zu finden. Urinmenge am ersten Tage nach der Operation 400. Eiweissgehalt gering. Vor der Operation Urinmenge zwischen 800—1200.

27. Juni. Temperatur ist heruntergegangen, aber immer noch leichtes Fieber vorhanden. Befinden sonst gut. Leichte Nahteiterung. Es wird nur noch ein kurzes Rohr eingeführt, da die Secretion sehr gering gewesen. Die Urinmenge ist die gleiche geblieben; immer noch leichte Trübung nach dem Kochen.

Betreffs der Aetiologie ist nachträglich noch eruirt worden, dass die Kranke seit ihrem 15. Jahre sich in einem Dienst befunden hat, in welchem sie sehr gut gelebt, insbesondere viel Fleischnahrung zu sich genommen hat, während sie früher nur wenig Fleisch genossen hatte.

11. Juli. Befinden ist gut. Patientin ist seit 3 Tagen ausser Bett. Der Urin, dessen Menge sich vermehrt hat bis zu 500—600, ist eiweissfrei. Wunde hat sich bedeutend geschlossen und wenig secernirt. Rohr wird weggelassen. Verband.

19. Juli. Wunde hat sich eingezogen und ist bis auf eine kleine Stelle geheilt. Die Urinmenge ist allmählich bis auf 1250 Ccm. gestiegen. In der letzteren Zeit hat die Kranke einige Male leicht gefröstelt und gleichzeitig leichte Abendsteigerung und trüben Urin gehabt. Der letztere ist seit etwa 14 Tagen eiweissfrei. Entlassen.

3. Mai 1894. Patientin befindet sich sehr gut. Es ist auch nicht die Spur von dem früheren Leiden nachgeblieben.

Die in Alkohol aufbewahrte Niere ist etwas klein, am oberen Pol fehlt ein Stück, das bei der früheren Operation entfernt wurde. Das Nierenbecken ist derb und dick. Nach dem Aufschneiden sieht man deutlich die Rindensubstanz zum grossem Theil erhalten, dagegen die Nierenpapillen meist fehlend, statt dieser unregelmässige Löcher, in denen bräunliche Steine stecken. Diese Steine haben zum Theil die Form der Papillen, zum Theil sind sie rundlich oder flach-oval. Ihre Grösse differirt von der einer platten Wallnuss bis zu Stecknadelkopfgrösse. Alle Nierenbeckenkelche stecken voll, ebenso das Nierenbecken selbst. Das Nierengewebe ist sehr derb und fest, von viel Bindegewebe durchsetzt.

Die Krankengeschichte giebt einen guten Einblick in die Krankheit, es ist ihr eigentlich wenig hinzuzufügen.

In der Niere sind eine ganze Menge harnsaurer Steine entstanden, die das ganze Organ, ihre Substanz durchsetzen. Um diese Steine hat sich eine eitrige Entzündung entwickelt, die an einer Stelle zu einem Durchbruch in das perinephritische Gewebe führte; so bildete sich der perinephritische Abscess. Es sassen ausserdem noch

Steine im Nierenbecken. Der Urin enthielt daher viel Eiter und mässige Mengen Eiweiss. Als sich nach mehrfach conservativen Versuchen diese Art der Vertheilung der Steine, diese Durchsetzungen des ganzen Nierenparenchyms mit Steinen herausgestellt hatte, konnte es nur eine Indication geben, die Exstirpation des Organs. Wenn es auch trotz der Symptomlosigkeit, bei der Natur der Steine als Product einer allgemeinen Störung und bei dieser Menge von Steinen in der einen Niere anzunehmen war, dass in der anderen Niere sich auch Steine vorfinden würden, so war doch andererseits zu vermuthen, dass diese gut functioniren musste, weil die Steinniere doch kaum noch viel leistete und der Urin quantitativ normal war. Ferner lag es ausser dem Bereich jeder Möglichkeit, selbst mit Anwendung des Sectionsschnittes auch nur die meisten Steine zu entfernen bei Erhaltung der Niere. Entfernt werden mussten sie aber, hatten sie doch schon in der Niere Eiterung erzeugt, die die Substanz perforirt und sich in das perirenale Gewebe verbreitet hatte. Solange Steine in der Niere steckten, würde es geeitert haben. Der Erfolg sprach entschieden für das Verfahren. Patientin überstand den Eingriff sehr gut, und jetzt, nach 5 Jahren, befindet sie sich vortrefflich, sie hat seit jener Zeit nie irgend welche Beschwerden gehabt. Das ist wohl der sicherste Beweis, dass, wenn überhaupt, jedenfalls nur ein geringer Theil der anderen Niere auch von Steinen erfüllt sein kann, dass also auch bei derartiger Steinbildung durchaus nicht beide Nieren erheblich mit Steinen ausgefüllt zu sein brauchen, so wahrscheinlich es auch sein mag bei einer allgemeinen Ursache für die Steinbildung, wie wir sie hier doch wohl annehmen müssen. Ob die Angabe der Patientin, dass sie seit 7 Jahren sich in einem Dienst befunden, in welchem sie sehr gut gelebt, insbesondere viel Fleischnahrung zu sich genommen hat, während sie früher wenig Fleisch genossen hatte, einen Werth für die Erklärung der Steinbildung hat, möchte ich nicht entscheiden, für unmöglich halte ich es aber nicht.

Fassen wir jetzt noch einmal kurz zusammen, was uns die Krankengeschichten, die operativen Resultate und die Dauererfolge bei unseren Hydro- und Pyonephrosen lehren. Die Zahl unserer Fälle ist ja gewiss viel zu klein, um irgend etwas Allgemeines daraus schliessen zu können, immerhin scheint es mir nach unseren Erfahrungen das Richtige zu sein, da man so gut wie nie sicher weiss, ob die zweite Niere gesund ist, bei allen den Fällen, in welchen durch eine Nephrotomie vollständige freie Entleerung des Eiters erzielt wird, zunächst eine Fistel anzulegen. Hat man dann die Beweise, dass die zweite Niere gesund resp. nicht erheblich krank ist, dann kann

man, falls die Exstirpation voraussichtlich nicht auf zu grosse Schwierigkeiten stösst und aus der Fistel Beschwerden erwachsen, die Exstirpation secundär ausführen. Erzielt man jedoch keine vollständige freie Entleerung des Eiters resp. der Steine durch die Nephrotomie, wie z. B. in dem erwähnten Falle von Steinniere und dem 7. Falle, so ist die Exstirpation wohl sofort indicirt, ja nothwendig. — Von unseren 11 Hydro- und Pyonephrosen wurden 7 nephrotomirt, davon starb eine, vier nephrektomirt, davon starb eine. Jener erste Todesfall war der bei multiplen, nicht direct communicirenden Abscessen in der Niere. Er wäre wohl richtiger nephrektomirt worden, da eine freie Entleerung des Eiters durch Nephrotomie nicht gut zu erzielen war und die andere Niere vor der Operation gesund war. Ob Patient dadurch freilich dem Tode entgangen wäre, ist schwer zu sagen, da ja die Epithelnecrosen, die mikroskopisch nachgewiesen wurden, die Folge des Chloro- und Jodoforms gewesen sind. Man hätte sie wohl auch, wenn sie nicht vorher gestorben wäre, secundär nephrektomirt. Jener zweite Fall war der mit dem hydronephrotischen Sack, dessen Ureter durch ein Blutcoagulum verstopft war. Er wäre wohl richtiger, zunächst blos nephrektomirt worden, da er unter urämischen Erscheinungen zu Grunde ging, die die Folge der Krankheit auch der zweiten Niere waren. Zur Nephrektomie wäre später noch Zeit gewesen, sobald sich die andere Niere als leistungsfähig erwiesen hätte. Ich möchte überhaupt bei solchen Fällen dafür plaidiren, dass man, solange man nichts über den Gesundheitszustand der anderen Niere weiss, zunächst die Nephrotomie macht und erst später eventl. die Nephrektomie. Ich stimme darin durchaus mit Israel überein.

Perinephritische Abscesse.

An die eben besprochenen Fälle möchte ich noch einige perinephritische Abscesse anschliessen, in denen mit mehr oder weniger Sicherheit die Niere als Ausgangspunkt der Abscesse sich erwies, ohne dass jedoch an der Niere selbst irgend etwas operirt wurde. In den ersten beiden Fällen handelte es sich um doppelseitige acute hämorrhagische Nephritiden mit einseitigem perinephritischen Abscess. Die Krankengeschichte des ersten Patienten lautet:

A. S., 61 Jahre alt. 25. April 1888. Patient will früher immer gesund gewesen sein, nur zuweilen will er an „kalter Schiffe" gelitten haben. Seit Ostern Magenkatarrh, häufiger Urindrang. Harnlassen mit Schmerzen verbunden. Der Urin soll klar und eiweissfrei gewesen sein. Kein Ausfluss aus der Harnröhre. Der Arzt hat einmal katheterisirt.

Der Kranke fiebert, klagt über starken Harndrang, Brennen in der Harnröhre. Der Urin ist trübe, enthält weisse Flocken, welche

aus Eiterkörperchen bestehen. Im filtrirten Harn Eiweiss. Die Untersuchung per rectum ergiebt einen Tumor der Prostata, dessen oberes Ende nicht abzutasten ist. Die Drüse ziemlich allgemein vergrössert. Etwa in der Mitte ist eine Stelle etwas weicher. Bei Druck auf dieselbe entleert sich Eiter aus der Harnröhre. Der Kranke hat keinen Appetit.

Ausspülung der Blase mit Salicyllösung. Der Katheterismus gelingt leicht.

30. April. Fieber noch vorhanden. Mikroskopische Untersuchung des Urins ergiebt Eiterkörperchen und Plattenepithelien. Der Prostata-Tumor ist bedeutend weicher geworden, bei Druck auf denselben wieder Entleerung aus der Harnröhre.

23. Mai. Viel Eiter im Urin. Prostata-Tumor kleiner. Seit etwa 12 Tagen Schmerzen in der linken Nierengegend, wo ganz deutlich ein Tumor fühlbar ist. Die Gegend an dieser Seite unter dem Rippenbogen ist vorgebaucht, elastisch und auf Druck schmerzhaft.

Operation. Mittelst eines etwa 6 Cm. langen Längsschnittes werden die breiten Bauchmuskeln bis auf den Quadratus lumb. gespalten, von hier aus wird punktirt; es entleert sich Eiter; die Punctionsöffnung wird erweitert, und es entleert sich jetzt etwa ½ Liter nach Hefe riechenden Eiters. Man kommt mit dem Finger auf einen Körper, der kaum etwas Anderes sein kann, als die Niere; in diesem befindet sich eine Bucht, welche von unten her von einer straffen Bindegewebshaut von dem Abscessraum grösstentheils abgeschlossen wird. Diese letztere wird gespalten. Es macht also den Eindruck, als wenn es sich hier um einen geborstenen Nierenabscess handelte. Von Steinen nichts zu fühlen. Drain. Verband.

26. Mai. Temperatur jetzt normal, im Urin weniger Eiter.

5. Juni. Fieber. Verband ziemlich trocken. Im Urin sehr wenig Eiter, wenig Eiweiss. Temperatur ab und zu etwas über 38,0. In der letzten Zeit entleerte sich spontan aus der Harnröhre Eiter: im linken Prostatalappen ein etwa apfelgrosser Abscess. In der Mittellinie eine tiefe Bucht. In Narkose Spaltung des Abscesses; es entleert sich etwa eine halbe Obertasse von Eiter. Abscesssack ausgespült und drainirt.

15. Juni. Die Temperatur sank sofort nach der Operation zur Norm. Befinden besserte sich, und der Kranke stand auf. Seit dem 11. Juni ist die Temperatur wieder gestiegen. Es entleert sich spontan Eiter aus der Harnröhre. Der Zustand des Patienten verschlechtert sich zusehends. Puls schwächer. Im Laufe des heutigen Nachmittags tritt der Ex. let. ein. Kleiner perinephritischer Abscess linkerseits. Beiderseits hämorrhagische Nephritis. In der rechten Prostatahälfte ein mit der Harnröhre communicirender Abscess. Diffuse Eiterung der Prostata. Oedem der oberen Lungenlappen, rechts Bronchitis des Unterlappens. Blasenkatarrh.

Man gewinnt aus der Krankengeschichte eigentlich den Eindruck, dass Patient eine Cystitis hatte, vielleicht hervorgerufen durch den Katheterismus, dass dazu eine Vereiterung der Prostata kam, im Anschluss an welche wohl eine Nephritis sich entwickelte. Dann scheint sich schliesslich in der Rindensubstanz ein Abscess gebildet zu haben, der perforirt ist und sich in das perinephritische Gewebe

ergoss. — In dem folgenden Falle liegt die Sache insofern anders, als die hämorrhagische Nephritis gleichzeitig mit den ersten Krankheitssymptomen auftrat.

6. April 1888. 28jährige Frau, früher stets gesund. Vor 12 Wochen acut mit Gelenkschmerzen und den Zeichen hämorrhagischer Nephritis erkrankt. Seit langer Zeit fiebert Patientin (Morgens 37, Abends 39,8°). Während der ganzen Zeit viel Eiweiss und Cylinder im Urin. Vor 4 bis 5 Wochen waren noch Zeichen hämorrhagischer Nephritis vorhanden, viel aufgelöstes Hämoglobin u. s. w. Mehr und mehr klärte sich der Urin. Menge nicht erheblich vermindert, jetzt annähernd normal. Bereits vor 4—5 Wochen Druckempfindlichkeit in der Gegend der letzten linken Rippe und der Lendengegend. Diese Schmerzen nahmen mehr und mehr zu. Patientin fieberte Abends und kam dabei erheblich herunter. Wiederholt urämische Symptome: Erbrechen, Kopfschmerzen, Benommenheit. Zeitweise Oedem der unteren Extremitäten.

Jetzt Patientin schwer krank; frequente, mühsame Respiration. Kleiner, sehr frequenter Puls. Keine Oedeme.

In der linken Lumbalgegend eine deutlich sichtbare und fühlbare Geschwulst von der Grösse einer mittleren Faust. Dieselbe fluctuirt deutlich. Links hinten unten Dämpfung, etwa handhoch, in deren Bereich bronchiales Athmen. Herztöne rein. Urin etwas trübe, enthält viel Eiweiss. Temperatur Abends 40°.

7. April. Eröffnung des Abscesses in der Lumbalgegend. Etwa 1½ Liter acuten, nicht stinkenden Eiters entleert. Man kommt mit dem Finger in die Gegend der Niere, die anscheinend sehr vergrössert abzufühlen ist. Nach oben reicht der Abscess bis in die Gegend der 8. Rippe. Auswaschung. Drainage. Verband.

10. April. Pleuritisches Exsudat constatirt. Wegen Dyspnoe punctirt.

17. April. Wegen Wiederansammlung des Exsudats Rippenresection. Grosse Schwäche.

28. April. Gestorben.

Beide Patienten starben, beide hatten ausser ihrem perinephritischen Abscess noch Eiterbildungen, deren man nicht vollständig Herr werden konnte, der eine in der Prostata, die andere in der Pleura, ausserdem aber führte sie wohl die hämorrhagische Nephritis zum Tode.

In diesen beiden Fällen wurde also wenigstens nachgewiesen, dass die Niere, in deren Umgebung die Abscesse sassen, krank war, dagegen fehlt dieser Nachweis bei den folgenden Fällen so gut wie ganz, wenn es auch sehr wahrscheinlich ist, dass die Niere die Quelle der Eiterung war.

G. E., 12jährige Arbeiterstochter. Vor 6 Wochen Scharlach und Nierenentzündung durchgemacht, dann 3 Wochen lang ganz wohl. Seit 3 Wochen Schmerzen in der Lendengegend.

Status. Sieht elend aus. Rechtes Bein in der Hüfte flectirt, adducirt und nach innen rotirt, Bewegungen der Hüftgelenke frei und schmerzlos. Rechte Darmbeingrube fühlt sich voller an, als die linke.

In der Gegend der rechten untersten Rippe und darunter ist die Palpation schmerzhaft, man fühlt eine undeutliche Tiefenfluctuation, und die Gegend ist entschieden vorgewölbt. Wahrscheinlich perinephritischer Abscess.

12. Mai. Incision an der schmerzhaften Stelle. Man kommt in einen Hohlraum, aus dem sich ziemlich viel dicker weisslicher Eiter entleert. Niere nicht zu fühlen, ebensowenig Knochen. Verband.

20. Mai 1884. Fieber abgefallen. Wunde gut. Secretion reichlich. Vater nimmt das Kind nach Hause.

1. Mai 1894. Patientin leidet seit 5 Jahren öfters an Brechen. Das Erbrochene ist mit Blut vermischt. Das Brechen tritt gewöhnlich nach dem Essen auf, zugleich auch Schmerzen in der Seite.

B. M., 16jähriges Dienstmädchen. 16. December 1887.

Vor einem Monat etwa erkrankte Patientin mit Stichen in der rechten Seite ohne sonstige wesentliche Alteration des Allgemeinbefindens. Bei der Aufnahme in die medicinische Klinik, die 2 Wochen später erfolgte, wurde ein geringfügiges, rechtsseitiges, pleuritisches Exsudat diagnosticirt. Da aber bald Schmerzen in der rechten Nierengegend auftraten, die immer mehr zunahmen, und hier auch eine mässige Schwellung constatirt wurde, so findet die Aufnahme in die chirurgische Klinik statt. Urin normal.

Blasses, zartes Mädchen. An den Lungen nichts Abnormes. In der rechten Nierengegend sieht man eine geringe Hervorwölbung, die bei Betastung sehr schmerzhaft ist und fluctuirt. Schichtenweise Incision. Man gelangt in einen Abscess, der im pararenalen Gewebe liegt. Ausgangspunkt unklar. Es ist acuter Eiter. Acute Osteomyelitis des Darmbeins? Niereneiterung? Es entleert sich viel Eiter. Drain. Verband.

27. December. Wunde aseptisch, es hat sich kein Eiter mehr entleert.

8. Januar 1888. Mit geschlossener Wunde entlassen.

2. Mai. Gar keine Beschwerden, vollständig gesund.

In diesen beiden Fällen traten bei jungen Mädchen (12—16 Jahre alt), nachdem 4—6 Wochen vorher eine acute Krankheit, wie Scharlach mit Nierenentzündung oder eine Pleuro-Pneumonie, vorausgegangen war, Schmerzen in der Lendengegend auf, die allmählich sich steigerten. In der Nierengegend unter der letzten Rippe entwickelte sich dann, in beiden Fällen rechts, eine mässige, sich nach hinten vorwölbende für Druck schmerzhafte, Geschwulst, die in der Tiefe fluctuirte. In dem ersten Falle war diese Geschwulst sogar von vorn in der Darmbeingrube als stärkere Ausfüllung derselben zu fühlen. In diesem Falle hatte sie auch zu einer Flexionsstellung im rechten Hüftgelenk geführt, ohne dass etwa das betreffende Gelenk schmerzhaft gewesen wäre. Ueber die Beschaffenheit des Urins finden sich keine Notizen. Es handelte sich also um eine acut entstandene fluctuirende Geschwulst in der Nierengegend, deren Natur aus dem Verlauf des Leidens, aus dem acuten Anfang im Anschluss an eine acute Krankheit als ein acuter Abscess angenommen werden

musste. Die Frage aber, woher der Abscess stamme, war nicht mit Bestimmtheit zu beantworten. Als wahrscheinlich wurde der Lage in der Nierengegend wegen und der Anamnese nach die Niere angenommen und der Sitz des Abscesses in das perirenale Gewebe verlegt. Die Operation, die zunächst natürlich nur in der Incision der Geschwulst bestehen konnte, bestätigte wohl die Richtigkeit der Diagnose „acuter Abscess" — es entleerte sich dicker weisslicher Eiter — über den Ausgangspunkt jedoch gewährte auch sie keine Aufklärung. Der Abscess lag zwar im perirenalen Gewebe, es war jedoch die Niere nicht sicher zu fühlen; mit der Pleura schien er nichts zu thun zu haben, ebensowenig fand man aber einen kranken Knochen als Ausgangspunkt. Gegen den Darm sprach die Geruchlosigkeit des Eiters. Der Abscess heilte rasch aus, sodass die Patientinnen 3 Wochen später nach Hause entlassen werden konnten, und seitdem sind sie gesund geblieben. Es bleibt also wahrscheinlich, dass die Niere der Ausgangspunkt war. Nicht selten kommen ja nach acuten Infectionskrankheiten, wie den hier vorliegenden, metastatische Nierenabscesse verschiedener Grösse vor, die, meist in der Rinde gelegen, natürlich leicht in das perirenale Gewebe durchbrechen können, so dass sich da eine Eiteransammlung bildet, indessen die ursprüngliche Höhle sich so schliesst, dass nichts mehr von einer Communication zu finden ist.

Tuberculose der Niere. [1])

Das ganze Problem der chirurgischen Behandlung der Nierentuberculose ist immer von zwei Fragen beherrscht worden:

1. Ist die Nierentuberculose meist secundär entstanden durch Aufsteigen eines tuberculösen Processes aus der Blase bezw. den männlichen Genitalorganen, oder ist sie eine hämatogene?

2. Ist bei Tuberculose der einen Niere häufig die andere ebenfalls erheblich erkrankt?

Die Bedeutung dieser Fragen für die bis jetzt einzig mögliche chirurgische Therapie, die Exstirpation der Niere, liegt ja ohne Weiteres auf der Hand.

Schon seit einer Reihe von Jahren hat Prof. König sich immer dahin ausgesprochen, dass seiner Meinung nach die Nierentuberculose in vielen Fällen nicht durch Aufsteigen eines tuberculösen Processes verursacht, sondern hämatogen in der Niere entstanden sei. Unter

1) Die Fälle von Nierentuberculose werden in nächster Zeit von anderer Seite noch eine speciellere Bearbeitung finden.

unseren 9 Fällen von Nierentuberculose sind 6 Weiber gewesen und 3 Männer, daraus resultirt zunächst eine relative Häufigkeit der Nierentuberculose beim weiblichen Geschlecht (unter unseren Fällen). Für diese 6 Fälle kann man also nicht die Erklärung heranziehen, dass der ursprüngliche Sitz die männlichen Genitalien, Nebenhoden, Prostata gewesen sei. Bei ihnen wäre also nur denkbar, dass eine primäre Tuberculose der harnleitenden Wege, namentlich der Blase bestanden hätte. Während ein 5jähriges Mädchen gar keine Erscheinung der Blasenerkrankung hatte, geben die Krankengeschichten der 5 Frauen übereinstimmend an, dass ein Blasenkatarrh kürzere oder längere Zeit vor der Aufnahme schon bestanden habe. Eine Patientin litt schon seit 4½ Jahren an Harnträufeln, der Urin war mit Blut gemischt ohne Tuberkelbacillen, die Blasenschleimhaut aber bei der cystoskopischen Betrachtung normal. Die letzte Patientin hatte auch ein beständiges Abfliessen von Harn, verbunden mit Schmerzen in der Harnröhre; die Cystoskopie wies Blasenkatarrh nach auf der erkrankten Seite. Eine andere hatte seit einigen Jahren Blasenkatarrh, der sich in häufigem Drängen äusserte; der Urin enthielt Eiweiss und Bacillen. Bei einer Patientin war dasselbe seit 1½ Jahren der Fall. Die 5. Patientin wurde seit etwa 1 Jahr ebenfalls von einem Blasenkatarrh geplagt, dessen Zeichen tropfenweises Urinlassen und Schmerzen während und nach dem Urinlassen waren. Die Beschwerden sprachen entschieden dafür, dass wirklich ein Blasenkatarrh bestand, und die Section, die bei 2 Fällen gemacht wurde, wies nach, dass eine sehr ausgedehnte Blasentuberculose vorhanden war, ebenso wie die Cystokopie in einem Falle einen Katarrh der Blase diagnosticiren liess. In einem Falle jedoch war der cystoskopische Befund ein normaler. Man könnte ja nun denken, dass ein primärer Blasenkatarrh bestanden habe, und dass ebenso, wie bei acuten Infectionen der Niere, auch hier die Infection von unten nach oben gewandert sei. Wenn nun auch dieser Blasenkatarrh, diese Blasenbeschwerden, das erste Zeichen der Erkrankung waren, das beweist ja gar nichts, denn man weiss zur Genüge, dass Nierentuberculose, abgesehen von der Veränderung des Urins, lange Zeit ganz latent verlaufen kann, während jene Veränderung der Blase sich bald bemerklich macht. Ausserdem aber spricht Manches dawider. Erstens ist isolirte hämatogene Blasentuberculose durchaus nicht häufiger als primäre Nierentuberculose. Ueber das Vorkommen beider kann nach den Sectionsberichten gar kein Zweifel sein. Ausserdem aber kommt die acute aufsteigende Infection meist zu Stande durch eine Stauung des Harns, bei Stricturen, durch Harnretention; davon war doch eigentlich in keinem

Falle etwas vorhanden. Nur ein Fall ist einmal früher katheterisirt worden. Ferner war der Befund in den Nieren ein derartig weit fortgeschrittener, dass die Erkrankung der Nieren mindestens so alt gewesen sein kann, als die Dauer der Blasenerkrankung. Wenn man nun dazu nimmt, dass 3 von diesen 5 Patientinnen nach Entfernung der kranken Niere seit 4, 3¼ und 2½ Jahren geheilt sind, so dass sie blühend und gesund erscheinen, und der Urin klar und eiweissfrei ist, so scheinen mir im Allgemeinen die Thatsachen mehr für eine primäre Nierentuberculose zu sprechen. Bei den 3 Männern lagen die Verhältnisse nun so, dass stets Nebenhoden- und Hodentuberculose vorhanden war, dass auch die Prostata und das Vas deferens betheiligt war. In dem ersten Falle hatte Patient ein Jahr vorher eine tuberculöse Epididymitis. Die Section wies ausserdem eine sehr schwere Tuberculose der einzig vorhandenen Niere und des Ureters nach, und in der Blase war eine Strasse von verkästen Tuberkeln, die den Weg bezeichneten, den der aus dem rechten Ureter stammende Harn zunächst nahm. Der zweite Fall hatte etwa 2 Jahre vorher eine Hodenentzündung, mehrmals Harnverhaltung, dabei eine Verengerung in der Harnröhre, die beim Katheterismus nachgewiesen war. Der Urin war nach der Operation klar und ohne Eiweiss. Patient blieb 2 Jahre gesund. Der 3. Patient hatte ebenfalls eine doppelseitige tuberculöse Epididymitis. Vor längeren Jahren hatte er einen Tripper mit Hodenschwellung durchgemacht. Die Section wies ausser einer ausgedehnten Nierentuberculose noch eine schwere Tuberculose des Ureters im oberen Theil nach, während im unteren Theil sie viel geringer war und in der Blase diffus sich fand. Alle die drei Befunde sprachen also ebenfalls mehr für eine primäre Nierentuberculose. Ich möchte also nach unseren Erfahrungen, die freilich nicht an einer grossen Zahl Patienten gemacht sind, annehmen, dass das Verhältniss häufiger so ist, dass die Nierentuberculose hämatogen ist, die Blasentuberculose resp. Nebenhodentuberculose jedoch das Secundäre, dass also der Process häufiger ein descendirender als ein abscendirender ist.[1]) Das Factum, das nicht wegzuleugnen ist, dass bei Männern so häufig eine Nebenhodentuberculose bei der Nierentuberculose auch ohne Blasentuberculose vorhanden ist, das muss für den einen Theil so erklärt werden, dass die Blase widerständiger ist und die Bacillen durch die Blase durchgewandert sind, für einen anderen Theil so, dass die Neben-

1) In den letzteren wurde bei einem jungen Manne eine Niere wegen Tuberculose exstirpirt. Der Process war hier wahrscheinlich ein ascendirender. Anm. während der Correctur.

hodentuberculose secundär von einer Tuberculose der Prostata und Samenblase entstanden ist; nur für einen dritten Theil bleibt es vielleicht dabei, dass sie eine coordinirte hämatogene Localisation der Tuberculose ist, ebenso wie oft noch andere Herde bestehen, wie es ja auch eine Nebenhodentuberculose giebt ohne Blasen-, ohne Nierenerkrankung. — Wie steht es nun mit der anderen Frage? Ist die andere Niere häufig auch erkrankt? Ist ferner diese zweite Erkrankung häufig ebenfalls schwer? Mit dieser Frage hängt, wie ja ohne Weiteres klar ist, jene andere sehr innig zusammen; denn wenn die Blase häufig vor der Niere erkrankt ist, so ist auch die Gefahr einer doppelseitigen Nierenerkrankung nicht gering, da ja die Bedingungen für eine Erkrankung auf beiden Seiten gleich günstig sind. Ist dagegen die Nierentuberculose hämatogen, so ist eine doppelseitige Erkrankung nicht sehr wahrscheinlich, weil diese Erkrankung doch auf embolischem Wege zu Stande kommt, nicht blos dadurch, dass Bacillen im Blute circuliren. Freilich vergessen darf man nicht, dass die Nieren Ausscheidungsorgane sind und also nicht nur eine Erkrankung der Blutbahnen und damit des Organs selbst zu Stande kommen kann, sondern auch Bacillen, die aus der Blutbahn heraus in die Harnkanälchen gelangt sind, hier noch eine Erkrankung verursachen können.

Zur Erörterung dieser Frage stehen uns zunächst 8 Fälle zur Verfügung. Von diesen überstanden 4 die Operation gut, hatten normale Urinmenge und zeigten noch mehrere Jahre nach der Exstirpation der einen Niere nichts von einer Erkrankung der zweiten, indem sie keine Schmerzen hatten und der Urin klar, ohne Eiter, ohne Bacillen, ohne Cylinder war. 3 Fälle kamen zur Section, der Befund bei der Autopsie stellte sich so dar: „Linke Niere stark hypertrophisch und mit zahlreichen käsigen Abscessen versehen, linker Ureter und Nierenbecken in ganzer Ausdehnung erweitert, voll trüben Harns, mit Käse und Concrementen gefüllt, im Ureter kurz vor der Mündung ein incrustirtes tuberculöses Geschwür, welches den Ureter verlegt hat. Rechter Ureter voller käsiger Tuberkel, schwere Blasentuberculose". Im zweiten Fall ergiebt die Section, dass der linke Ureter total käsig tuberculös ist, die linke Niere im Dickendurchmesser vergrössert, jedoch frei von Tuberculose ist. Die Harnblase in toto von tuberculösen Geschwüren eingenommen. Im 3. Fall war in der zurückgebliebenen Niere ein etwa wallnussgrosser tuberculöser Herd, die Niere im Uebrigen ebenso wie der Ureter gesund, die Blasenschleimhaut jedoch krank. Also im ersten Fall war die Niere schwer tuberculös, im zweiten Fall gesund, im

dritten mässig krank, so dass sie immerhin noch eine gute Weile hätte vollauf ihren Dienst versehen können.

Ziehen wir also unsere 8 Fälle in Betracht, so war in 6 Fällen der Zustand der anderen Niere so, dass eine Exstirpation der kranken ohne Weiteres gewagt werden konnte. Wir wissen ja jetzt nach den schönen Untersuchungen von Tuffier, dass durchaus nicht eine ganze Niere nothwendig ist zur Aufrechterhaltung der Function, und andererseits wird durch Entfernung des verkästen Organes doch ohne Zweifel der Widerstand des Organismus gegen das Fortschreiten eines anderen Herdes erheblich grösser. Dass gelegentlich auch die gesunde durch die Operation resp. durch das dabei angewendete Jodoform und Chloroform acut geschädigt wird, dass sie nicht mehr functionirt, das muss man vorläufig vom Gesichtspunkt eines nicht vorauszusehenden Unglücksfalles betrachten, der sich bei jeder operativen Maassnahme ereignen kann. Da unsere Zahlen selbstverständlich viel zu klein sind, um irgend allgemeiner verwerthet werden zu können, so will ich, wenn auch nur ganz kurz, einige Zahlen aus anderen Arbeiten anführen.

Tuffier hatte bei seinen 56 Fällen von operativ behandelter Nierentuberculose 19 Todesfälle. Bei 12 der letzteren zeigte die Section eine doppelseitige Erkrankung. Steinthal fand unter 24 Patienten 12 mal die eine Niere gesund. Daraus kann man wohl den Schluss ziehen, dass in der Mehrzahl der Fälle wohl die zweite Niere gesund ist. Damit ist freilich für den concreten Fall nicht viel genützt, in dem es eben heisst: Ist hier die zweite Niere krank oder gesund? Immerhin ist es nicht zu leugnen, dass auch hierin Fortschritte gemacht sind. Mit ihrer ganzen Schwere trat jene Frage in einem Falle hervor, der hier vor 12 Jahren zur Beobachtung kam. Des allgemeinen Interesses wegen, das er beansprucht, will ich ihn kurz einschalten.

30jähriger Herr N. März 1880.

Seit 1 Jahr Leiden der Harnwege. Sehr häufiger Harndrang mit Schmerzen in der rechten Nierengegend. Zuweilen hört der Harnabgang auf, bei fortdauerndem Drang; das dauert eine Stunde und länger; dann wird reichlich Harn mit Erleichterung entleert, und es folgt mässiges Fieber bei dem sonst fieberlosen Kranken. Der Kranke ist aus tuberculöser Familie, bietet aber keinen Anhaltspunkt für Tuberculose, ist aber seit der Krankheit magerer geworden. Der Harn ist sauer ohne Zucker, ohne Concremente, aber mit Eiterkörperchen und Blasenepithelien und öfter mit einem feinkrümligen, mässigen Bodensatz von Blut. Die Untersuchung der Blase ergiebt keinen Stein, die Blase ist gross, aber sehr empfindlich. Der Katheter schnappt auf der rechten Seite etwa in der Gegend der Uretermündung über einen ziemlich grossen Vorsprung.

Meine (Prof. König) Ansicht war die, dass es sich um irgend ein Neoplasma handle, welches, in der Blase in der Gegend der rechten Uretermündunggelegen, hier zuweilen Verschluss des Ureters herbeiführt, dadurch auch constanten pyelitischen Katarrh herbeigeführt habe. Unterstützt wird die Diagnose dadurch, dass man hinten über der Prostata in dem Rectum ebenfalls eine harte, sehr schmerzhafte Geschwulst, zumal bei bimanueller Untersuchung fühlt. Syphilis nicht nachweisbar.

Januar 1881. Besserung, doch ist die Schwellung rechts erheblicher.

December 1882. Vor reichlich 1 Jahre stellte sich eine tuberculöse Epididymitis ein. Vor einigen Monaten wurde ein Abscess in der Lumbargegend gespalten. Doch besteht noch eine secernirende Fistel. Die Diagnose war mit Wahrscheinlichkeit auf gänzliche Verödung der linken Niere und zeitweisen Verschluss des rechten Ureters gestellt und das Leiden als ein tuberculöses angesprochen worden.

Im Bauche fühlt man jetzt unter der Leber einen tiefgelegenen, fast faustgrossen, halbkugelig nach unten ragenden Tumor. Bei der Untersuchung des Rectum fühlt man in der Gegend der Prostata rechts hinten an der Blase einige kleine, wurstförmige Verdickungen. Oedem der Beine. Leichter Ascites. Athmung sehr frequent. Abends zeitweise hohes Fieber. Häufiges Erbrechen.

21. December. Das Erbrechen scheint urämischen Ursprunges zu sein. Reichliche Urinmengen, diarrhoische Stühle.

25. December. Urämischer Anfall. Convulsionen, nachher tiefes Coma. Tod nach dem 1. Anfall.

Section: Disseminirte Tuberculose beider Lungen. Zahlreiche miliare Tuberkel in der Milz und einige grössere makroskopische in der Leber. Linke Niere und linker Ureter fehlen gänzlich, ebenso ist das linke Vas deferens nicht aufzufinden; linker Hoden etwas klein, sonst normal. Rechte Niere colossal vergrössert, vollständig tuberculös entartet. Perinephritischer, käsiger Abscess, zu dem die Fistel in der rechten Lumbargegend führte. Rechter Ureter enorm verdickt, doch zeigt sein Lumen nach der Blase zu mehrere Verengungen und Ulcera, die zur Verklebung geführt haben. In der Blase eine Strasse von verkästen Tuberkeln, die den Weg bezeichnen, den der aus dem rechten Ureter kommende Harn zunächst nahm. Tuberculose der rechten Samenblase (linke nicht sicher aufzufinden), des rechten Vas deferens und des rechten Nebenhodens.

Es handelt sich also um eine nachweisbare einseitige Nierentuberculose, die durch zeitweise auftretende Anurie complicirt war. Man fragte sich natürlich: Welcher Natur ist die Affection der zweiten Niere, wenn die Urinsecretion zeitweise ganz sistirt? Es blieben verschiedene Annahmen: Entweder der Urin stammte im Wesentlichen von der zweiten, anscheinend gesunden Niere und wurde dadurch retinirt, dass von Zeit zu Zeit sich ein Stein oder tuberculöse Massen in den Ureter einkeilten, die dann später ihre Lage wechselten, d. h. hier wohl in die Blase getrieben wurden und so die Passage wieder frei machten, oder die Einkeilung eines solchen Körpers hatte

auf der Seite der kranken Niere statt, und auf reflectorischem Wege kam es zu Anurie der anderen Niere, oder der Hauptsache nach lieferte die erste den Urin, die nachweisbar schwere tuberculöse Niere, und zeitweise verstopfte sich der Ureter, während die zweite aus irgend einem Grunde überhaupt keinen Urin absonderte. Dass beide Nieren gleichmässig noch an der Urinsecretion betheiligt wären und wiederholt gleichzeitig die Ureteren verstopft würden, das war doch sehr unwahrscheinlich. Steine fanden sich aber nicht, ausserdem kein Tumor auf der linken Seite, ebensowenig bestanden Kolikschmerzen auf dieser Seite; man nahm also mit Wahrscheinlichkeit die letztere Sachlage an und stand von einer Operation ab. Und dieser Annahme gab die Section Recht, wenn auch in einer Form, die man nicht vermuthet hatte. Heute würde man ja, statt durch scharfe Schlussfolgerungen zu einem Resultat zu kommen, einfach mit Hülfe der Cystoskopie mit Sicherheit die Diagnose darauf haben stellen können, dass aus der linken Uretermündung überhaupt kein Urin abfloss, dass also die zweite Niere nicht mehr functioniren könne. — Die operativen Maassnahmen, die ab und zu jetzt angewendet werden um die Gesundheit der anderen Niere zu constatiren, Sectio alta, Blosslegen der zweiten Niere u. s. w., die würden dem Patienten bei dem Zustande der kranken Niere durch Schädigung der Reste von normalem Nierengewebe wohl ganz direct den Tod gebracht haben. Aus demselben Grunde musste auch die einzig mögliche Operation, die in diesem Falle gegen die Anurie etwas Hülfe hätte bringen können, die Fistelanlegung, unterbleiben.

Die Diagnose auf Tuberculose der Niere war in allen Fällen aus der Entwicklung des Processes, aus dem Symptomencomplex mit Wahrscheinlichkeit gestellt worden, wenn auch nur in 4 Fällen der Nachweis von Tuberkelbacillen im Urin gelang. Manchmal machte die Exstirpation des Organs, die stets extraperitoneal ausgeführt wurde, ziemliche Schwierigkeiten, weil einerseits mancherlei Verwachsungen bestanden und andererseits die Niere meist in einen grossen mit Eiter gefüllten Sack verwandelt war, der immer zu platzen drohte. Letzteres geschah denn auch mehrere Male, trotzdem man durch grosse Schnitte sich genügend Raum verschafft hatte; man liess deshalb in einigen anderen Fällen durch Punction des Sackes den Eiter ab, während man die Wunde durch Gaze schützte, und konnte nun viel leichter mit der Niere manipuliren und ohne Gefahr des unerwarteten Platzens. Aus dem Grunde empfehlen sich auch grosse Schnitte, um so mehr, als sich ja in manchen Fällen schwere Erkrankungen des Ureters von der Niere ab finden, wie es

bei unseren Patienten mehrfach der Fall war. Bei den letzten Operationen wurde deshalb noch ein grosses Stück desselben mit exstirpirt, wenn auch immer noch ein Theil des erkrankten darin blieb. Wenn man den Schnitt weit nach unten verlängert, kann man ohne grosse Schwierigkeiten unter Ablösung des Peritoneums noch einen grossen Theil des Ureters blosslegen und wegnehmen. Für die Erzielung eines dauerhaften Erfolges ist das jedenfalls sehr wichtig. Doch gelingt es natürlich nicht immer, den Ureter in der ganzen Ausdehnung seiner Erkrankung zu exstirpiren; dann ist es zweckmässig, den Stumpf in sich zu vernähen, um so die Wunde vor Infection durch die Tuberculose des Ureters zu schützen.

Die Resultate, die hier mit der Exstirpation der tuberculösen Niere erzielt wurden, sind bezüglich der Mortalität nach der Operation keine günstigen zu nennen, was aber den Zustand der Ueberlebenden anbetrifft, recht befriedigend. Für das erste Factum giebt wohl die Thatsache eine Erklärung, dass verschiedene recht elende Individuen mit schweren sonstigen Tuberculosen operirt wurden.

Die Resultate sind folgende:

1 Pat.						starb 1 1/2 Monat nach der Operation an schwerer Lungenphthise.
1 Pat.	=	14 Tage	=	=	=	an Lungen- und Darmtuberculose, ausserdem war die Wunde eitrig.
1 Pat.	=	5 Tage	=	=	=	an acuter Nekrose eines Stückes Dünndarm.
1 Pat.	=	1 Tag	=	=	=	an Peritonitis infolge Durchbruches eines grossen Wirbelabscesses.
1 Pat.	blieb	2 Jahre	=	=	=	am Leben und starb dann an anderweitiger Tuberculose.
1 Pat.	ist	4 =	=	=	=	am Leben und gesund (ohne Eiweiss).
1 Pat.	=	2 1/2 =	=	=	=	am Leben und gesund (ohne Eiweiss).
1 Pat.	=	3 1/4 =	=	=	=	am Leben und gesund (ohne Eiweiss).

Wanderniere.[1])

In diesem Abschnitt möchte ich kurz Bericht erstatten über 12 Fälle von Wanderniere, die hier operirt wurden. Es kamen ja mehr zur Beobachtung, aber nur die Fälle wurden zur Operation bestimmt, denen Leibbinden u. s. w. für ihr Abdomen keinen Halt und

1) Dieses Kapitel habe ich Herrn Dr. Herzberg in seiner Dissertation ausführlicher bearbeiten lassen. Ich referire deshalb hier nur kurz.

damit keine Besserung verschafft hatten. Nach der Richtung der Symptomatologie bieten die Krankengeschichten unserer Patienten nichts Neues, es ist das bekannte Bild der nervösen Erscheinungen, der oft schweren Magen- und Darmbeschwerden, der Arbeitsunfähigkeit, der Schmerzen, in den verschiedenen Fällen mehr oder weniger stark ausgeprägt. Die Verlagerung der Niere nach unten war in allen Fällen leicht zu constatiren, namentlich wenn man die Patienten bei der Untersuchung stehen liess. In 11 Fällen von 12 war die rechte Niere die wandernde; das erklärt wohl zur Genüge das fast constante Symptom der Magendarmbeschwerden. Nur 1 männliches Individuum befand sich unter den Patienten.

Bei allen Patienten wurde die Annähung der Niere gemacht. Dabei hat sich allmählich auf Grund der Erfahrung ein ganz typisches Verfahren herausgebildet. Der Kernpunkt der Operation ist doch die Anlage der Fixationsnähte. Stets wurde die Niere zunächst von hinten blossgelegt und die Fettkapsel gespalten. Während man nun aber früher zaghaft war mit den Nähten, die durch die Substanz der Niere gelegt wurden, wird jetzt seit mehreren Jahren dieselbe in der Breite von 3—4 Cm. und entsprechender Dicke durch zwei Seidennähte und zwei Catgutnähte gefasst. Diese Nähte werden nun so angelegt, dass die Punkte, wo sie die ganzen dicken Weichtheile, mit Ausnahme der Haut, namentlich aber die Muskeln durchdringen, erheblich viel höher liegen, als die Durchtrittspunkte durch die Niere. Es wird also die untere Hälfte der Niere stark nach oben gehoben und hier fixirt. Das wird natürlich gethan, während eine Hand die Niere vom Bauche aus in die Höhe und in die Wunde drängt. Dann wird die Wunde mit Jodoformgaze ausgestopft, um die Narbe noch breiter und fester zu machen. Die Patienten blieben meist 4—6 Wochen liegen, eine Regel für die Nachbehandlung, welche wir für sehr wichtig halten, weil infolge dessen die durch die Operation geschaffene Fixationsnarbe auf ihre Tragfähigkeit erst in Anspruch genommen wird zu einer Zeit, wo sie schon fest und derb ist. Einen Nachtheil von dem tiefen Durchstechen der Niere haben wir nie gesehen. In den ersten Tagen nach der Operation fand sich gewöhnlich etwas Eiweiss im Harn, rothe Blutkörperchen, wachs- und körnchenhaltende Cylinder. Nach einigen Tagen war dies aber meist wieder alles verschwunden.

Die Operation wurde von allen Patienten gut überstanden, keiner starb daran, circa 6 Wochen später wurden sie entlassen. Nur eine ging an Blutung, die aus einem grossen Magengeschwür stammte, 4 Wochen nach der Operation zu Grunde. Diesen günstigen directen

operativen Erfolgen entsprach auch der Nutzen, den die Operation den Patienten für die Dauer verschaffte. Nur bei einer Patientin war keine Besserung zu verzeichnen; das war aber ein schwer hysterisches Mädchen, das später aus anderen Gründen laparotomirt wurde, wobei ein vollkommenes Festsitzen der Niere an ihrer Fixationsstelle constatirt wurde.

Ueberraschend war es in vielen Fällen, wie die Erscheinungen, welche am sichersten auf Dislocation der rechten Niere bezogen werden mussten, die der Verdauungsstörung, der Appetitlosigkeit, der Verdauungsschmerzen, des Erbrechens nach der Mahlzeit, wie diese sofort nach der Operation verschwunden waren und dadurch das Bild des anscheinend durch Erkrankung des Magens (Geschwür, Carcinom u. s. w.) hervorgerufenen Marasmus beseitigt war. Sie sind wohl auch ganz direct durch Zerrung der sich bewegenden Niere an den Befestigungsbändern des Duodenums, des Pylorus, der Leber bedingt und ihre Beseitigung durch die Fixation der Niere infolge dessen ohne Weiteres verständlich.

6 Patienten befinden sich sehr gut und arbeitsfähig, davon sind operirt:

2 vor 4½ Jahren,
1 vor 4 =
1 vor 1¾ =
1 vor 10 Monaten
1 vor 3 =

Eine weitere Patientin, die vor 3½ Jahren zur Operation kam, hat keine Schmerzen mehr, kann aber nicht viel Gehen und Stehen vertragen.

Von zwei Patientinnen, die mehrere Jahre nach der Operation gestorben sind, liess sich nur in Erfahrung bringen, dass sie von ihren Schmerzen nicht ganz befreit worden waren.

Die erste Patientin, die hier vor 7¼ Jahren operirt wurde, bekam bald nach der Entlassung ihre Beschwerden wieder, als deren Ursache sich ein sehr beweglicher Tumor, eine vergrösserte Wandermilz vorfand. Letztere wurde ihr 1 Jahr später exstirpirt, und Patientin war nun ¼ Jahr ganz frei von Beschwerden und Schmerzen. Bald darauf aber entstand wieder ein Tumor im Abdomen, der unter Erbrechen und übelriechender Darmentleerung wieder schwand. Dies hat sich seitdem noch viermal wiederholt. Der behandelnde Arzt nimmt einen abgesackten Eiterherd an, der sich von Zeit zu Zeit durch den Darm entleert. Patientin befindet sich dabei schlecht.

Ueberblicken wir noch einmal die Resultate der Operation, so

kommen wir zu der Ueberzeugung, dass in einem grossen Theile der Fälle nach der Operation die ganz erheblichen Beschwerden dauernd geschwunden sind, und wir glauben auch, dass dies durch die Operation geschehen ist. Da nun die Operation keine wesentliche Gefahr involvirt, so erscheint es mir durchaus angebracht, in allen Fällen, wo die Wanderniere erheblich den Patienten stört, die Annähung der Niere auszuführen.

Zum Schluss will ich noch eine Uebersicht geben über unsere sämmtlichen Operationen mit den Erfolgen.

Nierenexstirpationen:

		Tod im Anschluss an die Operation	Dauernd geheilt	
Geschwülste bei Kindern	7	1 (Peritonitis)	0	
Geschwülste bei Erwachsenen	5	2 (Collaps)	1	
Nierenkapseltumor bei einer Erwachsenen	1	0	1	
Echinococcus	1	1 (Peritonitis)	0	
Hydro-Pyonephrosen incl. Steinnieren	4	1 (Urämie)	3	
Tuberculöse Nieren	8	3 (Peritonitis aus anderer Ursache u. s. w. Darmnekrose, Eiterung d. Wunde	1	starb 2 Mon. später an allgemeiner Tuberculose.
			1	2 J. p. op.
			3	leben noch.
	26	8		

Von diesen wurden intraperitoneal operirt 9, davon starben 2 (an Infection 2),
" " " extraperitoneal " 17, davon starben 6 (an Infection 1).

Anlegen einer Nieren- resp. Nierenbeckenfistel.

	8	1 (Urämie)	7

Anlegen einer Fistel bei einem Hämatom.

	1	0	1

Nephrotomie.

	3	1 (Urämie)	2 später nephrektomirt.

Eröffnung pararenaler Abscesse.

	6	0	2 geheilt, 2 später nephrektomirt, 2 gestorb. an schweren sonstigen Leiden

Nephroraphie.

	12	0	11	1 starb an Magenblutung.

Probelaparotomie.

	1	0	später radical operirt.
	51	10	

(Die Krankengeschichten folgen im nächsten Heft.)

IV.

Aus der chirurgischen Universitätsklinik zu Marburg.

Die Resection der Trachea.

Eine experimentelle Studie

von

Dr. Fritz Colley,
Assistenzarzt der Klinik.

(Mit 4 Abbildungen.)

Auf der 59. Versammlung deutscher Naturforscher und Aerzte zu Berlin im Jahre 1886 sprach Herr Geheimrath Küster über Trachealstenosen. In dem officiellen Sitzungsberichte ist nur ein kurzes Referat dieses Vortrages vorhanden, und Herr Geheimrath Küster hatte deswegen die Freundlichkeit, mir bei der Anfertigung dieser Arbeit sein bisher nicht anderweitig veröffentlichtes Manuscript zur Benutzung zu überlassen, dessen Inhalt ich auszugsweise mittheile. Dieses könnte nach der eingehenden Studie Grossmann's[1]) über Trachealstenosen zwar werthlos erscheinen, doch ist die Küster'sche Arbeit nach verschiedenen Seiten hin von so völlig anderen Gesichtspunkten aufgefasst, dass sie als nicht unwesentliche Ergänzung auf diesem Gebiete angesehen werden darf.

Die Veranlassung zu diesem Vortrage war eine Verletzung der Luftröhre gewesen, deren Heilung schwierig und mühevoll war. Durch die Gesichtspunkte, welche sich bei der Behandlung dieses Falles darboten, wurde Herr Geheimrath Küster späterhin bewogen, mich mit einer experimentellen Arbeit über die Resection der Trachea zu beauftragen.

Die normale Weite der Luftröhre kann von zwei Seiten her eingeengt werden: durch Compression von aussen und durch intratracheale Processe verschiedener Art. Was die erste Gruppe anbelangt, so sind es insbesondere Geschwülste und entzündliche Processe am Halse, welche eine Schädigung der Luftröhrenlichtung herbei-

1) Trachealstenosen. Wiener Klinik 1890. Heft 3. 4.

führen können. Unter den Geschwülsten stehen in erster Linie die Kröpfe, welche theils durch directen Druck, theils durch Veränderung des Trachealknorpel störend auf den Luftkanal einwirken. Unter den entzündlichen Processen sind es vorwiegend diejenigen, welche in nächster Umgebung der Luftröhre verlaufen und als Folge intratrachealer Entzündungen zu betrachten sind. So wurde z. B. im Jahre 1879 ein Knabe mit einer Trachealcanüle in das Augusta-Hospital aufgenommen, welche er bereits seit mehreren Monaten trug, nach einer wegen Diphtherie ausgeführten Tracheotomie. Die Erweiterung der Trachea liess an Ort und Stelle kein rechtes Hinderniss erkennen. Der Knabe starb im Laufe der Behandlung ganz plötzlich an Erstickung; wie die Section ergab, infolge Durchbruchs eines peritrachealen Abscesses in die Luftröhre.

Von sehr viel grösserer Wichtigkeit als diese glücklicher Weise seltenen Erkrankungen sind die durch intratracheale Processe zu Stande kommenden Stenosen. Aetiologisch können folgende Gruppen derselben unterschieden werden:

1. Die durch Traumen erzeugten Stricturen. Schnitt-, Riss-, Quetsch- und Schusswunden, aber auch subcutane Zerreissungen, können den Anlass zu solchen Zuständen bilden. Unter den Schnittwunden sind verhältnissmässig am wenigsten bedenklich diejenigen, welche in einfacher Linie die Luftröhre durchtrennen. Viel schwieriger und complicirter sind die Verhältnisse, wenn die Trachea, wie bei Selbstmordversuchen, vielfach zerschnitten und zerfetzt ist; noch viel mehr, wenn unregelmässige Zerreissungen der Knorpelringe stattgefunden haben. Dass auch subcutane Zerreissungen der Trachea zu solchen Zuständen führen können, beweist ein im Augusta-Hospital behandelter Fall:

P. B., 15½ Jahr alt, wurde am 17. September 1884 in der Weise verletzt, dass ein im Gange befindliches Triebrad die Zipfel eines um seinen Hals geschlungenen Tuches erfasste und ihn mit grosser Gewalt gegen das Rad hinriss, so dass er heftig gewürgt wurde. Der Verletzte suchte zu Fuss nach einander drei Aerzte auf und begab sich, als er dieselben nicht antraf, ebenfalls zu Fuss ins Hospital. Hier fand man am Halse eine deutliche Strangulationsmarke, in deren Umgebung die Weichtheile stark geschwollen und schmerzhaft waren. Die Trachea lässt sich infolgedessen nicht abtasten, der Kehlkopf scheint unverletzt zu sein. Die Athmung ist erschwert, schmerzhaft, von stertorösem Geräusche begleitet. Bei leichtem Druck auf die Schnürfurche nimmt die Athemnoth zu, während ein Anziehen der Haut Erleichterung hervorruft. Patient kann sprechen und unter Schmerzen schlucken. Im Epigastrium bestehen mässige Einziehungserscheinungen. Mehrfach wurden blutige Sputa ausgeworfen.

Da die Athemnoth zunahm, zugleich sich Bindegewebsemphysem entwickelte, so wurde nach Verlauf einer Stunde unterhalb der Schnürfurche die Tracheotomie gemacht, die schliesslich nur in extremis vollendet werden konnte; doch erholte der Kranke sich bald wieder. Am nächsten Tage wurde die Wunde erweitert. Die Trachea war zerrissen, das untere Ende war stark nach abwärts gesunken. Die Trennung ging zwischen Ringknorpel und oberem Trachealring hindurch; jedoch war ein breiter Schleimhautlappen, welcher die Vorderfläche der Ringknorpelplatte bedeckt hatte, an dem unteren Luftröhrenende hängen geblieben. Dieser Lappen wurde an seiner Stelle befestigt, die Luftröhre auch im Uebrigen durch Nähte vereinigt. Das gelang vollkommen bis auf den vorderen Umfang der Trachea, in welchem ein Defect die genaue Anpassung der Ränder hinderte. Leider heilte der in den Kehlkopf hineingenähte Schleimhautlappen nicht an, weil ein Stück der Ringknorpelplatte nekrotisch wurde. Die Nähte trennten sich infolgedessen wieder, die Trachea sank herunter, und an Stelle der Verletzung entwickelte sich eine sehr feste narbige Stenose oberhalb der Stelle, an welcher die Tracheotomiewunde sich befand. Nach vielen vergeblichen Versuchen, zum Ziele zu gelangen, wurde schliesslich das Stück der Trachea, welches die Strictur beherbergte, in toto excidirt; das narbig verwachsene untere Ende wurde gelockert und mit dem oberen vereinigt. Die Heilung kam zu Stande, doch nicht völlig ideal insofern, als vorn eine kleine Luftfistel blieb von der Grösse einer Erbse, die allen therapeutischen Eingriffen trotzte.

2. Die nach Diphtherie entstandenen Stricturen. Wenn man von den oft recht erheblichen Veränderungen im Kehlkopfe absieht, so bleibt für die Luftröhre immer noch eine Anzahl sehr verschiedener Ursachen übrig, welche nicht selten zu Stenosen führen.

a) Die Granulationsstenose entsteht ausnahmslos nach Tracheotomien, am häufigsten wohl als Ausdruck des Reizes, welchen die Cantile ausübt. Sie hat ihren Sitz deshalb ausschliesslich im Bereiche der Schnittwunde, am häufigsten am oberen Wundwinkel, viel seltener am unteren, kaum jemals an den Seitenrändern. Am leichtesten entstehen solche Granulationsgeschwülste, wenn man aus irgend welchem Grunde gezwungen ist, die Cantile lange liegen zu lassen. Indessen auch ohne solche Voraussetzung können überschüssige Granulationen sich bilden genau so, wie dieselben zuweilen bei äusserer Wunde ohne ersichtliche Ursache üppiger aufschiessen. Hier liegen zweifellos individuelle Verschiedenheiten in Bezug auf die Neigung zur Gewebsneubildung zu Grunde.

Ueber die Form dieser Neubildungen ist wenig zu sagen. Sie haben mehr oder weniger Himbeerform, sind von wechselnder Grösse, sitzen zuweilen an einem ziemlich langen und dünnen Stiele. Dieser Umstand ermöglicht Selbstheilung, indem das Gebilde abreisst und

ausgehustet wird; er kann aber auch gefährlich werden dadurch, dass der Tumor in die Stimmritze geschleudert wird und einen meist tödtlich endigenden Stimmritzenkrampf erzeugt. Zuweilen findet sich ein ganzer Kranz von länger oder kürzer gestielten Granulationen.

b) Zweifellos die häufigste Stenosenform ist diejenige, welche man als submucöse Narbenstenose bezeichnen kann. Der verengernde Ring ist von normaler Schleimhaut überzogen, nur liegt dieselbe nicht glatt über der Unterlage gespannt, sondern ist, wie der Hals eines Tabaksbeutels, in Längsfalten zusammengeschoben, so dass insbesondere an der Hinterfläche der Luftröhre ein von Längsfurchen durchzogener Wulst entsteht. Das Narbengewebe, welches diese Wulstung und Faltung der übrigens normalen Schleimhaut erzeugt, liegt im Gebiete der Submucosa; hier entsteht eine starre Narbe, welche mit dem Knorpel und der die Hinterwand der Trachea bildenden Membran fest zusammenhängt und bei ihrer Schrumpfung den Knorpelring, leichter noch die knorpellose und am meisten nachgiebige Hinterwand der Luftröhre in die Lichtung hineinzieht. Dies Narbengewebe bildet sich als Folge eines entzündlichen Vorganges.

c) Die mucöse Narbenstenose gehört nach Diphtherie zu den sehr seltenen Erscheinungen, da diphtherische Geschwürsprocesse in der Trachea unter so schweren Erscheinungen zu verlaufen pflegen, dass sie wohl mit seltenen Ausnahmen zum Tode führen.

3. Die syphilitischen Stricturen kommen in jedem Lebensalter, theils infolge congenitaler, theils infolge erworbener Syphilis vor. Sie sind entweder localisirt oder breiten sich über den grössten Theil der Trachea und der Bronchien, sowie des Kehlkopfes aus und sind im letzteren Falle immer unheilbar.

4. Die Stenosen infolge von Neubildungen sind sehr seltene Vorkommnisse; beobachtet wurden bisher Carcinome und Sarkome.

Die Aufgaben der Behandlung sind diesen verschiedenen Zuständen gegenüber ausserordentlich mannigfaltig. Die dringende Lebensgefahr muss zunächst durch die Tracheotomie abgewendet werden. Von der so gesetzten Wunde aus wird man eine Anzahl der Hindernisse sofort entfernen können. Trifft man aber, wie in der Mehrzahl der Fälle, auf Veränderungen, welche nicht leicht zu beseitigen sind, so beginnt der zweite Act der Behandlung: die allmähliche Erweiterung.

Dass man aber hierbei trotz der beharrlichsten Ausdauer, trotz regelmässig fortgesetzter Dilatation mit Dupuis'schen Bolzen, trotz Schornsteincanüle und Einführung von Instrumenten vom Munde her

und von der Wunde aus oftmals nicht zum Ziele gelangt, ist eine Erfahrung, die dem Patienten sowohl, als auch dem Arzte schliesslich die Geduld rauben kann.

Da liegt denn der Gedanke nahe, die Resection der verengerten Stelle zu versuchen. Vorarbeiten auf diesem Gebiete sind in der chirurgischen Universitäts-Klinik zu Berlin gemacht worden.[1]) Ich habe nach dieser Richtung hin unter der Leitung des Herrn Geheimrathes Küster verschiedene Versuche an Hunden unternommen. Wenn ich mir nun auch sehr wohl bewusst bin, dass wegen der viel complicirteren anatomischen Verhältnisse die Ausführung beim Menschen eine schwierigere sein wird, so lehrt doch die oben beschriebene Küster'sche Operation, dass die entgegenstehenden Hindernisse technisch sehr wohl zu überwinden sind. Hiervon habe ich mich auch am menschlichen Leichnam überzeugt.

Ich theile die diesbezüglichen Versuche in zwei Gruppen. Die erstere umfasst diejenigen Fälle, bei denen eine Anzahl von Trachealringen nebst der hinteren Wand in toto herausgenommen wurde, während ich bei der zweiten Serie durch verschiedene Modificationen der Schnittführung eine Verbesserung in der Methode angestrebt habe.

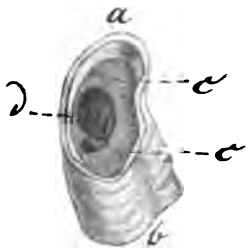

Fig. 1.
Das Lumen der Trachea ist durch einen ringförmig in das Innere hineinragenden Narbenwulst fast verschlossen. Ansicht von oben. a oberer, b unterer Luftröhrendurchschnitt, c ringförmiger Narbenwulst, d die enge Oeffnung, welche die Communication zwischen dem oberen und dem unteren Luftröhrenabschnitt vermittelt.

Es war nämlich bei den Hunden, die nach der ersten Art operirt waren, insofern eine Unbequemlichkeit aufgetreten, als stets eine, wenn auch in einzelnen Fällen nur schmale Leiste ringförmig in die Trachea hineinragte, durch welche das Lumen mehr oder minder verschlossen wurde (Fig. 1). Zuerst hatten wir versucht, nur die Schleimhaut mit feiner Seide zu nähen und die Fäden nach innen zu knüpfen; doch kamen wir bald davon ab, weil einerseits die Schleimhaut wegen ihrer geringen Festigkeit leicht riss, andererseits aber auch durch die Fäden und die daran haftenden Coagula die ohnehin schon nicht sehr weite Trachea bis zur Undurchgängigkeit verengert wurde. Durch Anwendung von Catgut, dessen Knoten an die Aussenseite der Trachea fielen, wurde diesem Uebelstande bis zu einem gewissen Grade abgeholfen, ja ich hatte

1) Die prophylaktische Resection der Trachea. Von J. Gluck und A. Zeller. Langenbeck's Archiv 1881.

sogar einzelne recht gute Resultate; doch wurde allmählich der Wunsch rege, diese circuläre Leiste, welche als durchlöchertes Diaphragma das Lumen mehr oder minder ausfüllte, in zwei Theile zu zerlegen, so dass sich die eine Hälfte des Ringes eine Strecke weit oberhalb der anderen befände.

Dieses Ziel sollte durch folgende Schnittführung erreicht werden: Das Messer wurde von vorn her nicht im rechten Winkel gegen die Trachea gesetzt, sondern derartig, dass der Schnitt schräg von oben und vorn nach unten und hinten verlief. In einer Entfernung von fünf Knorpeln weiter nach unten wurde ein zweiter Schnitt angelegt, dem ersteren parallel. Bei dem so entfernten Stück ist die Luftröhre an keiner Stelle in ihrer ganzen Circumferenz vorhanden; dadurch dass beide Schnitte schräg von oben und vorn nach unten und hinten verlaufen, sind im Ganzen zehn Knorpel durchschnitten worden; doch von jedem ist nur ein Theil excidirt, während der Rest mit den zurückbleibenden Enden der Trachea in Verbindung blieb. Wenn nun das untere Ende der Luftröhre an das obere befestigt wird, verläuft die Nahtlinie, die ja ein gut Theil länger ist, als bei der zuerst geübten Methode, von vorn und oben nach hinten und unten. Dadurch wird auch der narbige, nach innen vorspringende Wulst über einen grösseren Theil der Trachea hin verzogen, so dass die Gefahr des Verschlusses verringert wird (Fig. 2).

Fig. 2.
Durch zwei parallel von vorn und oben nach hinten und unten verlaufende Schnitte ist ein Stück der Luftröhre entfernt. Die beiden Schnittflächen sind einander genähert.

Trotz der grössten Sorgfalt gelang es indessen nicht immer, die beiden Schnitte völlig parallel zu einander zu legen, so dass die Knorpeldurchschnitte beider Enden genau an einander gepasst hätten. Die Folge davon war, dass die durchschnittenen Knorpel, weil sie nicht mit dem entsprechenden Stück des anderen Trachealendes zusammen heilen konnten, nach der einen Seite hin — sei es nach aussen oder nach innen hin — vorsprangen und dadurch das Resultat nachtheilig beeinflussen konnten.

Dieser Eventualität halfen wir durch folgende Modification ab: Der Schnitt wurde, wie es zu allererst geschehen, senkrecht zur Trachea geführt, doch nur so weit, dass das Organ zur Hälfte durchschnitten wurde. Darauf erfolgte eine Wendung des Messers, und der Schnitt wurde im rechten Winkel zu dem ersten nach unten geführt, so zwar, dass er die Trachea in eine vordere und eine

hintere Hälfte zerlegte; nachdem auf diese Weise fünf Knorpel durchschnitten waren, wurde durch eine abermalige Wendung dem Messer die ursprüngliche Stellung gegeben und nun nach hinten durchgeschnitten. Darauf wurde nach einem Zwischenraum von fünf Knorpeln nach abwärts von dem Beginn des ersten Schnittes ein zweiter angelegt, der in den verschiedenen Phasen dem ersten parallel verlief (Fig. 3). Das auf diese Weise entfernte Stück hat Bajonettform. Die Naht des oberen und des unteren Stückes lässt sich leicht bewerkstelligen. So vielversprechend diese Art zu operiren zuerst auch erschien, so haftete ihr doch ein Mangel an. Eines Morgens fand ich nämlich das betreffende Thier, welches am Abend vorher wohlauf gewesen war, todt im Stalle. Die Autopsie ergab, dass die hintere Nahtreihe gehalten und zur primären Verheilung geführt hatte, während vorn eine allmähliche Lockerung eingetreten war. Als nach Lösung des letzten Haltes das Thier weiter athmete, wurde der dem unteren Ende angehörige vordere Lappen aspirirt, legte sich wie ein Ventil vor das Lumen der Trachea und führte den Tod durch Ersticken herbei.

Fig. 3. Fig. 4.

Bei der nächsten Operation legte ich, um einem derartigen Unglück vorzubeugen, einen Silberdraht an der vorderen Wand ein. Hierdurch wurden zwar die Knorpel an einander gehalten, doch lockerten sich die Zwischenknorpelbänder. Der dadurch länger und schlotterig gewordene vordere Lappen wurde bei der Inspiration angezogen und bewirkte den Exitus gleichfalls durch Suffocation.

Es musste also die Bildung des vorderen unteren Lappens vermieden werden. Dies gelang sehr einfach dadurch, dass die Schnitte nicht von oben nach unten, sondern von unten nach oben geführt wurden. Es wurde also nach querer Durchtrennung der halben Trachea die Schneide des Messers anstatt nach unten nach oben gewandt und schliesslich nach hinten ausgeschnitten; dann wurde der zweite, diesem ersteren in den verschiedenen Stadien parallele Schnitt fünf Knorpel weiter nach oben hin angelegt (Fig. 4). Das Stück, welches entfernt wird, hat gleichfalls Bajonettform, doch hängt in diesem Falle der vordere Lappen an dem oberen Trachealende; und falls die Naht nachlässt, was ich übrigens nicht wieder gesehen habe, wird das untere Ende einfach hinabsinken; eine Ventilbildung

ist ausgeschlossen, und die Athmung wird durch die Oeffnung des unteren Endes von Statten gehen können.

Ich komme nun zur Mittheilung der einzelnen Operations-, Wundverlaufs- und Sectionsberichte. Sämmtliche Hunde wurden stets in gleicher Weise vorbereitet. Nachdem die vordere Halsgegend in hinreichender Ausdehnung rasirt und das Operationsfeld desinficirt war, wurde der Hautschnitt in der vorderen Mittellinie vom Ringknorpel bis fast zur Drosselgrube herabgeführt. Es gelingt unschwer, die Trachea in grosser Ausdehnung freizulegen, da die Glandula thyreoidea beim Hunde nicht als einheitliches Organ auf der Luftröhre lagert, sondern in zwei Drüsen getheilt beiderseits neben derselben.

Es wurde stets die Morphium-Aethernarkose angewendet und zwar so, dass je nach der Grösse des Hundes 0,05—0,1 Grm. salzsaures Morphium zehn Minuten vor der Darreichung des Aethers subcutan injicirt wurden. Der Verlauf der Narkose war stets glatt. Ein einziges Mal war ich gezwungen, eine halbe Stunde lang künstliche Athmung in Anwendung zu bringen, weil die Respiration bei kräftiger Herzthätigkeit aussetzte. Das Thier erholte sich dann wieder.

Zu Beginn der Versuche machte ich vor der Resection die Tracheotomie unterhalb der Operationsstelle, um durch eine Verstopfung der Luftröhre nach Art der Hahn'schen Tamponade das Herabfliessen von Blut zu verhindern. Es stellte sich bald heraus, dass diese Vorsichtsmaassregel, als überflüssig, unterlassen werden konnte. Die Blutung war stets sehr leicht zu beherrschen und niemals störend.

1. Versuch am 10. December 1892. Tracheotomie. Luftröhrentamponade. Resection von drei Trachealringen. Länge des herausgeschnittenen Stückes im contrahirten Zustande 14, auseinandergezogen 20 Mm. Vernähung der beiden Trachealenden durch Seidenknopfnähte, deren Knoten in das Luftröhrenlumen hineinfallen. Fortlaufende Naht der Tracheotomiewunde. Verband.

Am Tage nach der Operation befand sich das Thier in einem schlechten Zustande, nahm wenig Nahrung, erbrach viel; Athemnoth stellte sich ein. In der nächsten Zeit besserte sich das Befinden etwas; am 23. December war vollständige Heilung der Wunden eingetreten. Am 30. December trat geringe Athemnoth auf, die sich im Laufe des Tages zusehends derartig steigerte, dass ich mich zur Ausführung der Tracheotomie genöthigt sah. Darauf beruhigte sich das Thier wieder, nahm auch fleissig Nahrung. Des anderen Tages fand ich es todt im Stalle.

Die Section ergab subpleurales und interstitielles Lungenemphysem, grosse Luftblasen in dem lockeren Halsbindegewebe bis herauf zum Kieferwinkel, ebenso im vorderen und hinteren Mediastinum bis zum

Diaphragma. Beide Lungen waren fast luftleer. An der Stelle der Resection fand sich eine, die ganze Trachea umgreifende, ringförmige, narbige Einschnürung. Dieselbe ragte in das Innere als circuläres Diaphragma hinein, das in seiner Mitte eine für eine dicke Sonde eben durchgängige Oeffnung trug. Diese Falte war von glatter Schleimhaut überkleidet. Die erste Tracheotomiewunde war glatt verheilt.

Das Thier war also erstickt. Da die Passage durch die Tracheotomiecanüle vollständig frei war, nehme ich an, dass sich eine der dicken Hautfalten (es handelte sich um einen Mops) vor die Canülenöffnung gelegt hatte, und dass hierdurch der Exitus, der auf diese Weise als zufälliges Unglück aufzufassen ist, herbeigeführt wurde.

2. Versuch. Am 19. December 1892 wurde bei einem mittelgrossen Hunde die Trachea freigelegt, und darauf die ganze Wunde mit dem Thermokauter kräftig verschorft. Es sollte durch dieses Verfahren eine narbige Verwachsung der Luftröhre mit den anliegenden Theilen herbeigeführt werden, um möglichst die Verhältnisse künstlich hervorzurufen, wie sie sich bei einem Menschen vorfinden würden, an dem dieselbe Operation vorzunehmen wäre.

Am 21. Januar 1893 wurde darauf der erste Versuch wiederholt. Die Loslösung der narbig verwachsenen Trachea gelang ohne besondere Mühe. Die äussere Wunde wurde tamponirt.

Nach Verlauf von acht Tagen mussten in die vordere Wand der Luftröhre einige Nähte nachgelegt werden, da hier die Wundränder auseinandergewichen waren. Als Material wurde Seide verwandt.

Nach weiteren 14 Tagen war Heilung eingetreten bis auf eine kleine Fistel, durch welche die Sonde nicht in die Trachea gelangte.

Am 29. März, fast zehn Wochen nach der Resection, wurde folgender Befund aufgenommen: Das Thier befindet sich in gutem Ernährungszustande. Es bellt mit lauter Stimme. Am Halse, etwa in der Mitte der äusseren Narbe, befindet sich eine, für eine dicke Sonde durchgängige Fistel, die mit dem Luftröhrenlumen communicirt. Beim Verschluss dieser Fistel geht die Athmung zwar etwas schwerer und angestrengter, doch ohne besondere Mühe von statten.

Das Thier, ein kräftiger Teckel, wird vermittels Chloroform getödtet. Autopsie: Unter dem zweiten Trachealknorpel ist eine circuläre, nach innen vorspringende Leiste, die das Lumen indess nur so weit verschliesst, dass etwa noch der Kiel einer dicken Gänsefeder passiren kann. Der Ring ist an keiner Stelle unterbrochen. An seinem vordersten Theil liegt ein Seidenfaden. Derselbe ist nicht eingeheilt, sondern seine Enden liegen in einem Kanal, der mit der äusseren Halsfistel communicirt.

3. Versuch. Am 3. Juni 1893 wurden bei einem mittelgrossen Hunde wiederum vier Trachealknorpel ringförmig entfernt. Die hintere Luftröhrenwand wurde mit Catgut genäht, vorn wurde Seide verwandt. Die äussere Wunde blieb offen, aus ihr wurden die Seidenfäden herausgeleitet. Verband. Am 19. Juni, nachdem die äussere Wunde seit mehreren Tagen verheilt war, stellte sich allmählich Athemnoth ein, die nach und nach derartig zunahm, dass am 21. Juni nur durch die Tra-

cheotomie der drohende Erstickungstod abgewandt werden konnte. Der Schnitt, welcher die Trachea eröffnete, wurde so angelegt, dass er einen Ueberblick über die Stelle der früheren Operation gestattete. Auch diesmal fand sich wieder der nach innen vorspringende Ring, welcher eine dünne Sonde kaum passiren liess. Diese Leiste kerbte ich mit einem geknöpften Messer ein; darauf dilatirte ich weiter mit dem Dupuis-schen Bolzen, und schliesslich wurde eine Schornsteincanüle eingelegt. Nach Verlauf von zehn Tagen konnte die letztere entfernt werden. Doch nach kurzer Zeit stellten sich die früheren beängstigenden Zustände wieder ein, die eine abermalige Einführung nothwendig machten. Die abwechselnde Besserung und Verschlimmerung wiederholten sich fünfmal, bis ich mich schliesslich entschloss, die narbige Stenose aus der Luftröhre zu excidiren und wiederum von vorn anzufangen. Als der letzte Faden in die Trachea gelegt war, trat wiederum Athemnoth ein, und ich tödtete das Thier sofort auf dem Operationstische, um den Grund hierfür zu erfahren. Durch die Autopsie wurde wiederum die ringförmige Leiste constatirt; ausserdem hatten sich an die Fäden Blutgerinnsel gesetzt, durch welche das schon stark verengte Rohr völlig verschlossen wurde.

4. Versuch. Am 21. August 1893 wurde die nämliche Operation an einem Hunde von derselben Grösse gemacht. Als Nähmaterial wurde nur Seide gebraucht, und zwar wurde so geknüpft, dass die Knoten in das Lumen der Trachea hineinfielen. Tamponade der äusseren Wunde. Nach 14 Tagen war Heilung eingetreten, irgend welche Störungen in der Respiration bestanden nicht.

Als bis zum 24. November, also ein Vierteljahr nach der Operation, eine Aenderung im Befinden nicht eingetreten war, wurde das Thier getödtet, denn es war nicht anzunehmen, dass nun noch eine narbige Contractur irgend welcher Art eintreten würde.

Die Autopsie ergab den Erwartungen entsprechend ein recht günstiges Resultat. Verwachsungen zwischen der Trachea und den ihr anliegenden Theilen bestanden nicht. Der narbige Ring im Luftröhreninnern war kaum angedeutet. Von den bei der Operation gebrauchten Seidenfäden war nichts mehr vorhanden.

5. Versuch. Dieselbe Operation, wie soeben beschrieben, nur wurde diesmal anstatt der Seide als Nähmaterial Catgut verwendet. Der Erfolg war gleichfalls recht günstig zu nennen.

6. Versuch. Am 15. Januar 1894 wird nach typischer Freilegung der Trachea das Messer im 4. Zwischenknorpelraum eingesetzt und schräg nach hinten und unten durchgeführt, so dass im Ganzen fünf Trachealknorpel durchschnitten werden. Fünf Trachealringe unterhalb des ersten Messeransatzes wiederum Beginn eines Schnittes, der dem ersteren parallel geführt wird. Naht mit Catgut. Die Knoten werden an die äussere Seite der Trachea verlegt. Tamponade der äusseren Wunde. Verband.

Zwei Tage nach der Operation bekommt das Thier Athemnoth. Die Inspection der Wunde zeigt, dass die obersten vorderen Nähte sich gelöst haben, wodurch ein Freiwerden der schmalen oberen Zunge des unteren Trachealendes bedingt wurde, welche nun nach innen fiel und bei jeder Inspiration als Ventil wirkte. Durch Ersatz des gelösten Fadens

wurde die Athemnoth alsbald gehoben. Am anderen Morgen wurde das Thier todt im Stalle aufgefunden. Der am vorhergehenden Tage gelegte Faden hatte durchgeschnitten, und so waren die für das Ersticken günstigen Momente wiederhergestellt worden. Das Thier war der Suffocation erlegen.

7. Versuch. Am Tage nachdem der Hund des 6. Versuches gestorben war, machte ich dieselbe Operation nochmals und befestigte den Lappen des unteren Trachealendes vermittels einiger Silberdrähte an dem oberen. Wenige Tage nach dem Eingriff trat so hochgradige Athemnoth ein, dass das leidende Thier von einem Diener, der sich keinen anderen Rath wusste, in meiner Abwesenheit getödtet wurde.

Die Section ergab, dass die Silberdrähte zwar die beiden Knorpel fest an einander gehalten hatten, dass aber das Zwischenknorpelgewebe gelockert war; hierdurch war der untere Lappen schlotterig geworden und gegen das Lumen hin aspirirt. So wurde die Trachea bei jeder Inspiration nahezu verschlossen, und dies war der Grund der hochgradigen Athemnoth.

8. Versuch. Am 20. Januar 1894 wurde die Trachea in folgender Weise resecirt: Der Raum zwischen zweitem und drittem Trachealring wird bis zur Mitte hin durchtrennt. Von hier aus geht ein Schnitt im rechten Winkel senkrecht nach unten durch vier Knorpel; schliesslich wird nach hinten hin ausgeschnitten. Genau derselbe Schnitt wird nochmals ausgeführt, doch so, dass er zwischen dem sechsten und siebenten Knorpel beginnt und dementsprechend vier Ringe tiefer endigt. Dadurch wird ein Stück entfernt, welches auf dem Durchschnitt Bajonettform hat. Schliesslich werden die entsprechenden Punkte der beiden Trachealenden vermittelst Catgut mit einander vernäht. Tamponade der äusseren Wunde.

Die Heilung erfolgt prompt. In der Folgezeit waren dem Thiere irgend welche Krankheitserscheinungen nicht anzumerken. Am 5. April wurde es getödtet. Die Section ergab, dass die beiden Trachealenden bindegewebig mit einander verwachsen waren. Eine geringe Stenose bestand zwar, doch lag der vordere Theil derselben gut einen Centimeter höher, als der hintere; an dem letzteren war eine Erhabenheit kaum angedeutet. Die Verbindungslinien zwischen diesen beiden Falten waren als glatte, mit Schleimhaut überzogene Streifen erkennbar.

9. Versuch. Am 4. Mai wurde bei einem Dachshunde von mittlerer Grösse der achte Versuch mit folgender Modification wiederholt: Das herausgeschnittene Stück hatte gleichfalls Bajonettform, doch wurde diesmal der Schnitt an dem vom Kehlkopf entfernt anzulegenden Wundrande begonnen, darauf nach oben geleitet und schliesslich nach hinten durchgeführt. Der zweite Schnitt begann vier Trachealknorpel nach oben vom Beginn des ersten. Dadurch wurde am oberen Ende ein vorderer und am unteren Ende ein hinterer Lappen erzielt. Diese Modification bezweckte, die aus dem sechsten Versuche gezogene Erfahrung zu verwerthen; d. h. es sollte, wenn die Trachealnaht zufällig nicht halten würde, der vorderen Klappe des unteren Endes nicht die Möglichkeit gegeben sein, sich bei der Inspiration vor das Lumen zu legen. Zur Naht wurde Catgut benutzt; geknüpft wurde nach aussen; ganz vorn wurde ein Silberdraht eingelegt. Als derselbe drei Tage nach der Operation

entfernt werden sollte, war die ganze Wunde schon so fest verklebt, dass ich von der Herausnahme absah.

Eine Störung im Wundverlauf oder eine Behinderung der Athmung trat nicht ein. Der Hund war völlig wohl, frass gut, bellte mit lauter Stimme und bekundete durch sein ganzes Gebahren, dass er sich nicht im Geringsten krank fühlte.

Am 13. Juli Tod durch Cloroform. Herausnahme der Trachea; vorn fast in der Mitte tritt der bindegewebig völlig abgekapselte Draht in die Erscheinung. Es besteht an der Hinterwand eine in das Lumen hineinragende, nur eben angedeutete Leiste. Vorn, einen Centimeter tiefer, ist ein kaum nennenswerther kleiner Vorsprung. Die Lichtung, welche bleibt, ist so weit, dass ein dicker Bleistift mit Leichtigkeit hindurchgeführt werden kann.

Diese Versuche zeigen in ihrer fortlaufenden allmählichen Verbesserung, dass durch Technik und Methode ein gutes Resultat bei der Resection der Trachea zu erzielen ist. Wenn nun auch beim Menschen auf der einen Seite die anatomischen Verhältnisse die Operation erschweren, so ist andererseits doch auch die kindliche Luftröhre schon so bedeutend viel weiter, als die der verwendeten Hunde, dass hierdurch diese Schwierigkeiten reichlich compensirt werden.

Die Resultate meiner Versuche kann ich kurz in folgende Sätze zusammenfassen:

1. Gewisse Stricturen der menschlichen Luftröhre lassen sich nur durch Excision der verengten Stelle beseitigen.

2. Diese Excision erfolgt am zweckmässigsten derartig, dass nicht ein ringförmiges Stück der Trachea entfernt wird, sondern dass der resecirten Partie eine Bajonettform gegeben wird.

3. Durch die Entfernung eines solchen bajonettförmigen Stückes wird die spätere Narbe in einen oberen hinteren und einen unteren vorderen Theil derartig zerlegt, dass die Bildung eines ringförmigen, in die Trachea hineinragenden, durchlöcherten Diaphragmas verhindert wird.

4. Eine prophylaktische Tracheotomie ist nicht erforderlich.

Während ich mit meinen Experimenten beschäftigt war, stellte im vorigen Jahre auf dem 22. Congress Schimmelbusch zwei Kinder vor, bei denen der durch Excision der narbig verengerten Stelle hervorgebrachte Defect in der Luftröhre durch einen Hautperiostknochenlappen von der Brustwand her gedeckt worden ist.

Das Resultat war ein sehr gutes. Allein schon damals erhob Herr Geheimrath Küster das Bedenken, es könnten durch diese osteoplastische Operation am Halse und an der Brust entstellende Narben gesetzt werden, die beim weiblichen Geschlechte wenigstens ins Gewicht fallen müssten. Und da nun das definitive Resultat unserer Versuche ein sehr gutes ist, glaube ich, dass die beiden Methoden nicht mit einander concurriren, sondern sich gegenseitig ergänzen sollen.

Bei Stenosen, die mit grossen vorderen Trachealdefecten einhergehen, wo jedoch die hintere Wand erhalten ist, ist das Verfahren nach Schimmelbusch indicirt. Wenn aber bei einer in ihrer Continuität erhaltenen Trachea eine kurze, narbige Stenose vorhanden ist, die jeder anderen Behandlung trotzt, so ist in der Resection das einzige in Betracht kommende Operationsverfahren zu suchen.

V.

Protozoen in einem Leberabscess.

Von

Dr. Fritz Berndt[1]

in Stralsund.

(Mit 2 Abbildungen.)

Die Beobachtung, die ich im Folgenden mittheilen will, kann nicht Anspruch darauf machen, für oder gegen die pathogene Bedeutung gewisser Protozoen irgendwie beweisend zu sein. Abgesehen davon, dass ein einzelner Fall im Allgemeinen überhaupt nicht zur Entscheidung so wichtiger Fragen ausreicht, fällt hier noch besonders ins Gewicht, dass z. B. die ausgedehnten, auf grossem Material fussenden Arbeiten von Kartulis über Dysenterie nicht im Stande gewesen sind, seine Ansicht von der Pathogenität der Dysenterieamöben ausser Zweifel zu stellen. Seine Züchtungs- und Infectionsversuche mit denselben sind, wie Schuberg[2] in seiner kritischen Arbeit bemerkt, durchaus nicht beweisend, weil er nicht mit Reinculturen arbeitete. Andererseits erklärt sich das massenhafte Vorkommen der Amöben bei Dysenterie nach Schuberg leicht aus den günstigen Ernährungsbedingungen, die die Thierchen bei dieser Krankheit finden. Ferner sind auch bei anderen Darmkrankheiten, wie Cholera, Typhus, chron. Proctitis und Diarrhoe, von verschiedenen Forschern (Lewis, Cunningham, Bizzozero, Grassi) Amöben gefunden worden, ganz abgesehen von dem — wie es scheint — regelmässigen Vorkommen derselben beim gesunden Menschen (Schuberg). Hiernach erscheint es näherliegend, dass die Amöben bei Krankheiten des Darmtractus und deren Complicationen mehr die Rolle von zufälligen Begleitern spielen, als die von Krankheitserregern.

1) Nach einem Vortrag, gehalten im Aerzteverein des Regierungsbezirks Stralsund am 12. November 1893.

2) Die parasitischen Amöben des menschlichen Darmes. Centralbl. f. Bacteriologie u. Parasitenkunde. Bd. XIII.

Dagegen sprechen 2 Mittheilungen aus neuester Zeit auf den ersten Blick wieder für die pathogene Bedeutung der Amöben. Nasse[1]) spricht diese Behauptung nicht direct aus, sondern sagt vielmehr vorsichtig: „Ob sie wirklich die Erreger der Dysenterie und der Lebernekrosen resp. Leberabscesse sind, kann ich natürlich aus einem einzelnen Falle nicht bestimmen. . . . Wahrscheinlich erscheint es mir allerdings." Wenn man die sorgfältige Arbeit von Nasse liest, so kann man sich allerdings des Eindrucks nicht erwehren, als ob die Amöben in seinem Falle wirklich eine gewisse ätiologische Rolle gespielt haben. Namentlich das Vorkommen derselben in dem scheinbar gesunden Gewebe in der Umgebung der Hautgangrän sowie in Blut- und Lymphgefässen ist entschieden beachtenswerth. Einen sicheren Schluss lässt jedoch der Fall, wie Nasse selbst bemerkt, nicht zu. Nur möchte ich noch erwähnen, dass Nasse ausdrücklich sagt: „Eitererregend scheinen die Amöben nicht zu wirken."

Die zweite Mittheilung stammt von Posner.[2]) Er fand Amöben im Urin bei Hämaturie, die anfallsweise bei demselben Patienten fünfmal in gewissen Zwischenräumen auftrat. Jeder Anfall war begleitet von Schüttelfrost und dem Auftreten von massenhaften Amöben im Harn, die nach dem Anfall wieder verschwanden. Posner bezeichnet es als wohl zweifellos, dass die Amöben mit der Erkrankung in einem ursächlichen Zusammenhang stehen; ich kann natürlich über die Sache kein definitives Urtheil fällen, möchte aber doch bemerken, dass der Fall ganz den Eindruck einer durch acute Infection (durch Bacterien) hervorgerufenen hämorrhagischen Nephritis macht. Es würde dann das massenhafte Auftreten der Amöben, ebenso wie bei der Dysenterie, durch die günstigen Ernährungsbedingungen (zahlreiche weisse und rothe Blutkörperchen) zu erklären sein.

Der von mir beobachtete Fall nimmt insofern eine gewisse Sonderstellung ein, als die dabei beobachteten Protozoen nur zum Theil sich als Amöben bezeichnen lassen. Ein anderer Theil stimmt mit den bisherigen Beschreibungen der Amöben nicht recht überein, zeigt vielmehr eine gewisse höhere Organisation. Der Fall ist folgender:

Frau H., 39 Jahre alt, aus Stralsund, machte vor einigen Wochen nach Aussage ihres Hausarztes einen leichten Typhus durch. Sie fieberte nur etwa 10 Tage, von da hatte sie keine Temperatursteigerung mehr und befand sich völlig wohl. Dieses Wohlbefinden dauerde etwa 8 Tage. Da bekam sie plötzlich Abends einen heftigen Schüttelfrost mit hohem

1) Ueber einen Amöbenbefund bei Leberabscessen u. s. w. Archiv für klinische Chirurgie. Bd. XXXXIII, 3. S. 40.

2) Ueber Amöben im Harn. Berl. klin. Wochenschr. Nr. 28. 1893.

Fieber und Stichen in der rechten Seite. Die Schüttelfröste wiederholten sich, und nach einigen Tagen konnte der Hausarzt eine Dämpfung über den unteren Partien der rechten Lunge nachweisen, die für ein Pleuraexsudat angesprochen wurde. Da die Frau von Tag zu Tag elender wurde, und das Fieber seinen gleich anfangs remittirenden Charakter beibehielt, so machte der Hausarzt die Patientin auf die Möglichkeit einer eventuell nothwendig werdenden Operation gefasst. Bei einer zu diesem Zwecke vorgenommenen Untersuchung (22. October 1892) konnte ich folgenden Status aufnehmen:

Status. Blasse, schwächliche Frau. Temperatur Abends 39,3 (Morgens annähernd fieberfrei). Leberdämpfung vorn in der Mamillarlinie 14 Cm. breit; absolute Dämpfung beginnt vorn am oberen Ende der 5. Rippe, reicht (in der Mamillarlinie) bis zum Rippenbogen, in der Mittellinie bis 3 Finger breit über den Nabel. Die Lebergegend erscheint vorgewölbt und ist auf Druck schmerzhaft. Die Haut zeigt im ganzen Bereiche der Leberdämpfung eine teigige Schwellung. Icterus nicht vorhanden. — Hinten beginnt die absolute Dämpfung in der Höhe des Dornfortsatzes des 11. Brustwirbels. Der Dämpfungsbezirk wird also nach oben von einer Linie begrenzt, die vom Dornfortsatz des 11. Brustwirbels nach dem oberen Rande der 5. Rippe in der Mamillarlinie gezogen ist. — Untere (normale) Lungengrenze links nur $3\frac{1}{2}$ Cm. tiefer als oberer Rand der Dämpfung rechts. Man hört über beiden Lungen (rechts unten hinten etwas schwächer) reines Vesiculärathmen. Beim Aufrichten der Patientin keine Verschiebung der Lebergrenze. — Punction unterhalb der 11. Rippe hinten ergiebt Eiter.

Diagnose: Subphrenischer Abscess.

Operation (24. October 1892). In Narkose Resection eines 6 Cm. langen Stückes der 10. Rippe in der hinteren Axillarlinie. Das Zwerchfell ist nicht mit der Pleura costalis verwachsen. Man sieht nach Eröffnung der letzteren dasselbe von glänzender Pleura bedeckt, in der Wunde auf- und absteigen. Eine 4 Cm. lange Incision in dasselbe fördert etwa $1\frac{1}{2}$ Liter eines grünlichen, enorm stinkenden Eiters zu Tage. Der eingeführte Finger gelangt in eine grosse Höhle, deren seitliche und untere Wandungen aus körnigem, bröckligen Lebergewebe bestehen. Nach oben fühlt man das Zwerchfell, nach vorn ist das Ende der Höhle weder mit dem Finger, noch mit einer langen Kornzange zu erreichen. Einführung zweier dicker Drains in die Zwerchfellwunde, Umstopfung derselben mit Jodoformgaze, trockener Verband. Lagerung im Bett ganz flach, um den Abfluss des Eiters zu erleichtern; Fussende des Bettes etwas erhöht. Durch einige Aetherinjectionen wurde der Puls, der durch den plötzlich entstandenen rechtsseitigen Pneumothorax etwas schwach geworden war, wieder kräftiger.

Aus dem weiteren Verlaufe ist nur noch zu erwähnen, dass von Seiten der Pleura keine Reaction erfolgte.

Mitte December wurde ein zweiter, kleinerer Abscess (2—3 Esslöffel voll Eiter) in der Linea alba eröffnet, der jedoch nur als Theil der grossen Abscesshöhle aufzufassen ist, der durch Granulationen von der Haupthöhle abgeschlossen worden war. Sonst verlief die Heilung ungestört; die anfangs sehr reichliche Secretion wurde nach und nach geringer, am

22. März 1893 wurde Patientin geheilt entlassen. (Bei der Vorstellung im Aerzteverein am 12. November 1893 präsentirte sie sich als eine gesunde, blühende Frau).

Bevor ich den mikroskopischen Befund schildere, möchte ich noch auf einige Eigenthümlichkeiten des Falles aufmerksam machen.

Zunächst sind Leberabscesse nach Typhus an und für sich ein seltenes Vorkommniss. Eine genaue Schilderung und Zusammenstellung derselben verdanken wir Romberg.[1]) Er nennt 3 Möglichkeiten für ihre Entstehung:

1) Typhöse Ulcerationen der Gallenwege.
2) Eitrige Pylephlebitis im Anschluss an die Darmaffection.
3) Pyämische Infection von einem anderen Punkte des Körpers aus (also von einem anderen Typhusabscess).

Für 1) führt Romberg nur ein Beispiel an.[2]) Die Zweige des Duct. hepat. gingen dabei in grosse, mit gallig-eitrigem Inhalt gefüllte Höhlen über. Die meisten Fälle liefert der 2) Modus, bei dem septische Thromben in die Verästelungen der Pfortader geschwemmt werden und zahlreiche, meist kleine Abscesse bilden. Für 3) liegen ebenfalls einige Beispiele vor. Der primäre Eiterherd fand sich dabei in verschiedenen Organen (z. B. Parotis, Kehlkopf (Perichondritis laryngea), Finger- und Ellbogen, Thenar). Alle von Romberg angeführten Beobachtungen haben jedoch das Gemeinsame, dass es zur Bildung zahlreicher oder wenigstens mehrerer Abscesse gekommen war, wie das ja auch nach der Art der Infection von vornherein das Wahrscheinliche und Gewöhnliche ist.

Im Gegensatz dazu steht der von mir beobachtete Fall, in dem es sich um einen einzigen grossen Abscess handelte. Unter welche der oben genannten Entstehungsarten der Fall zu rechnen ist, soll weiter unten erörtert werden.

Die Diagnose „subphrenischer Abscess" machte im vorliegenden Fall keine Schwierigkeiten. Das remittirende Fieber und die Schüttelfröste wiesen auf einen Eiterherd im Körper hin. Die Hervorwölbung der Lebergegend, die Druckschmerzhaftigkeit derselben und das Oedem der Haut, ferner die Vergrösserung der Leberdämpfung namentlich nach oben wiesen auf die Leber als Sitz des Abscesses hin. Ein Pleuraexsudat konnte nicht vorliegen, da die Dämpfung hinten in demselben Niveau lag wie vorn und die Athmungsgeräusche über der rechten Lunge normal waren. Den letzten Zweifel be-

1) Beobachtungen über Leberabscesse beim Typhus abdominalis. Berlin. klin. Wochenschr. Nr. 9. 1890.

2) Klebs, Handbuch der pathologischen Anatomie. 1868. S. 480.

seitigte die Punction. Damit komme ich zur Schilderung des mikroskopischen Befundes des Eiters. Sowohl der Punctionseiter wie der durch die Operation gewonnene enthielt ausser weissen und rothen Blutkörperchen, Fetttröpfchen, Fettsäurekrystallen und Bacterien eigenthümliche blasse Gebilde von dem 4—12fachen Durchmesser rother Blutkörperchen. Im Wesentlichen lassen sich 2 Gruppen unterscheiden:

1. Einfach contourirte, rundliche, ovale, nierenförmige und vielgestaltige Gebilde. Einige von ihnen zeigen deutlichen Kern, z. Th. mit Kernkörperchen, andere bestehen aus einem durchweg gleichmässigen Protoplasma ohne erkennbaren Kern oder irgend welche Einschlüsse.

2. Doppelt contourirte, mit glänzendem Saum versehene Organismen in derselben Mannigfaltigkeit der äusseren Form. Von dem glänzenden Saum aus durchziehen bei einem Theil derselben glänzende Bänder das Innere, so dass das Parenchym des einzelnen Wesens in verschiedene Abschnitte getheilt erscheint. Ein Theil erscheint kernlos, ein anderer zeigt doppelt contourirte Kerne oder Vacuolen.

Unter dem Mikroskop beobachtet man, wie diese Organismen in zahlreichen Strömungen hin- und herschwimmen. Kommen sie an eine durch festliegende Blutkörperchen u. s. w. verengte Stelle, so sieht man, wie sie sich strecken und sich so weit einschnüren, dass sie sich allmählich durch die Enge hindurchwinden. Beim Anstossen an weisse Blutkörperchen u. dergl. sieht man am Rande des betreffenden Organismus eine der Form des Blutkörperchens entsprechende Einbuchtung entstehen, die jedoch beim Weiterschwimmen sich sofort wieder ausgleicht. Dabei muss ich bemerken, dass alle diese Formveränderungen durchaus passiv zu sein scheinen. Active amöboide Bewegungen der ruhenden Gebilde habe ich nicht beobachtet (Temperatur des Untersuchungszimmers 10 Grad!), Färbung mit Methylenblau gelang nicht; die Protozoen blieben so gut wie farblos, während sich die Eiterkörperchen in der Umgebung gut gefärbt hatten. In dem erwähnten kleineren, 6 Wochen nach der ersten Operation eröffneten Abscess fanden sich ebenfalls, wenn auch viel weniger zahlreich, Protozoen, jedoch waren dieselben nur etwa doppelt so gross wie ein rothes Blutkörperchen, mit einfachen Contouren, ohne Einschlüsse oder erkennbaren Kern. Passive amöboide Bewegungen wurden ebenfalls an ihnen beobachtet.

In meinem Vortrag im Aerzteverein zu Stralsund am 12. November 1893 habe ich die gefundenen Gebilde einfach im Ganzen als Amöben

bezeichnet. Die Grösse derselben würde auch ungefähr mit den von Lösch (5—8facher Durchmesser rother Blutkörperchen) und neuerdings von Posner (8—10facher Durchmesser weisser Blut-



Fig. 1.
Amöben; bei a ein rothes Blutkörperchen.

körperchen) gemachten Angaben stimmen. Auch der Bau der unter 1. geschilderten, einfach contourirten Organismen enspricht annähernd den von Kartulis, sowie von Nasse und Posner gelieferten Schilderungen ihrer Amöbenbefunde; ich glaube dieselben daher als Amöben bezeichnen zu können.

Dagegen passen die bisherigen Beschreibungen von Amöben nicht auf die unter 2. genannten, doppelt contourirten Gebilde, wie ich mich durch genauere Vergleichung überzeugt habe, und ich würde um eine Deutung verlegen sein, wenn nicht Grimm[1]) eine vor

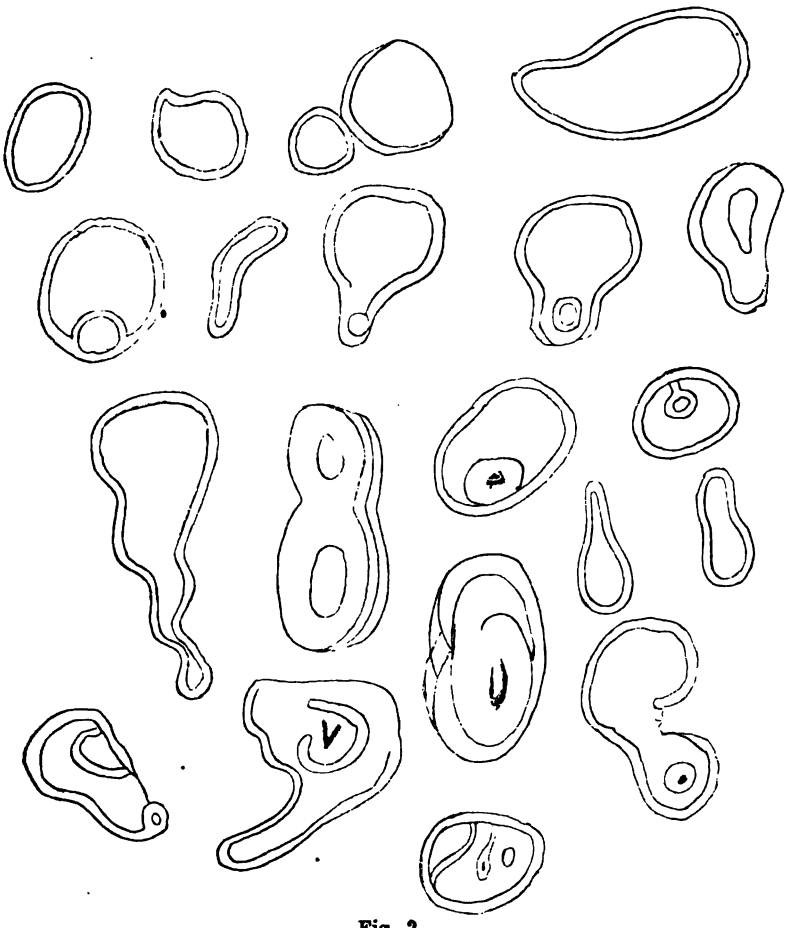

Fig. 2.
Protozoen, welche den von Grimm beschriebenen ähnlich sind.

Kurzem erschienene Mittheilung veröffentlicht hätte, in der er Protozoen aus einem Leber- und Lungenabscess beschreibt.

Es waren nach seiner Ansicht hauptsächlich Flagellaten: „das matte Parenchym des Körpers war von einem glänzenden Saum eingefasst, der sich in regelmässig geschlungenen Linien in das Innere

1) Archiv f. klin. Chirurgie. Bd. XLVIII, 22. S. 478.

hinein fortsetzte". — Der erste Blick auf die Abbildungen von Grimm überzeugte mich von der frappanten Aehnlichkeit, die die von ihm gezeichneten Organismen mit vielen von meinen, unter 2. geschilderten und abgebildeten Figuren zeigen. Dass ich keine Geisselfäden („schwanzförmiger Anhang") fand, wie sie Grimm bei seinen Organismen beschreibt, ist leicht dadurch zu erklären, dass die Thierchen offenbar schon zur Zeit der Untersuchung abgestorben waren, da sie keine active Bewegung zeigten. Auch Grimm giebt an, dass seine Protozoen, als er sie am nächsten Morgen abgestorben fand, meist ihren Anhang (Geissel) verloren hatten; „desto zahlreicher fanden sich die erwähnten kugelförmigen Bildungen (ohne Anhang und ohne Bewegung, aus glänzenden und matten Theilen bestehend)". Man vergleiche nun die von Grimm abgebildeten „kugelförmigen Gebilde" mit den Körpern seiner abgebildeten lebenden Flagellaten, sowie mit den von mir unter 2. abgebildeten Organismen, und man wird zugeben müssen, dass dieselben in ihrem Bau im Wesentlichen durchaus übereinstimmen.

Demnach glaube ich nicht fehlzugehen, wenn ich die von mir gefundenen Protozoen als ein Gemisch von Amöben und Flagellaten bezeichne.[1])

Eine kurze Erwähnung verdient vielleicht auch noch der Befund in dem Eiter des kleinen Abscesses, der, wie schon oben bemerkt, als durch Granulationen abgeschnürter Theil der grossen Höhle anzusehen ist. Die in demselben gefunden Protozoen (auschliesslich Amöben) waren nämlich so klein gegenüber den früher gefundenen, dass ich mir anfangs die Sache nicht recht zusammenreimen konnte. Nach reiflicher Ueberlegung erscheint es mir am einfachsten, diese kleinen Formen als durch ungünstige Ernährungs- und Fortpflanzungsbedingungen verkümmerte resp. degenerirte Nachkommen der grossen Amöben anzusehen.

Leider ist es mir nicht möglich, einen exacten bacteriologischen Befund mitzutheilen. Zwar hatte Herr Kreisphysikus Dr. Pogge von hier die Güte, von dem Eiter Culturen anzulegen und dieselben

---

1) Anmerkung während der Correctur: „Nach Drucklegung dieser Zeilen erhielt ich Kenntniss von der Arbeit von Celli und Fiocca (Centralblatt für Bacteriologie. Bd. XV). Danach möchte ich es für einfacher halten, wenn man die in Fig. 2 abgebildeten Organismen, trotz der Ahnlichkeit einzelner mit den von Grimm beschriebenen Gebilden, als encystirte Formen der in Fig. 1 gezeichneten Amöben auffasst. Es würde sich also in meinem Falle nicht um ein Gemisch von Amöben und Flagellaten, sondern ausschliesslich um Amöben gehandelt haben.

weiter zu beobachten. Nach einiger Zeit konnte er mir mittheilen, dass einzelne der aufgegangenen Colonien eine grosse Aehnlichkeit mit denen des Typhusbacillus hätten. Aber leider verhinderten äussere Umstände die weitere Verfolgung der Sache.

Wie sind nun die Protozoen in den Abscess gelangt?

Diese Frage deckt sich so ziemlich mit der nach dem Ursprung des Abscesses.

Von den oben erwähnten 3 Möglichkeiten (Romberg) kommen hier nur 1 und 2 in Betracht.

Entweder ist der Abscess ein embolischer, d. h. von einer infolge eines naheliegenden Typhusgeschwüres thrombosirten Mesenterialvene aus sind septische Thromben in die Leber gelangt und haben hier zur Bildung des Abscesses geführt. Zwar führt ein derartiger Vorgang erfahrungsgemäss gewöhnlich zur Bildung multipler Abscesse; aber man kann sich ja theoretisch den grossen Abscess durch Confluiren vieler kleiner entstanden denken. Gleichzeitig sind dann durch das Typhusgeschwür auch die Protozoen in die betreffende Vene gelangt und so in die Leber geschwemmt worden. — Ich muss sagen, dass mir diese Erklärung zu gezwungen erscheint. Bevor es zum Confluiren mehrerer Leberabscesse kommt, ist der Patient gewöhnlich schon seinem Leiden erlegen, und dann sind die gefundenen Protozoen auch schon einzeln zu gross, um die feinen, fast capillarartigen Ursprünge der Mesenterialvenen zu passiren, geschweige denn in so grossen Mengen (wenn man auch eine Vermehrung derselben in dem Abscess selbst zugeben muss).

Geläufiger erscheint mir die zweite Möglichkeit, dass der Abscess durch ein Typhusgeschwür der grossen Gallenwege selbst entstanden ist. Damit erklärt sich auch mühelos die Entstehung nur eines einzigen grossen Abscesses. Das Einwandern der Protozoen hat dann ebenfalls durch die Gallenwege stattgefunden, die ja weit genug sind, um selbst so grosse Organismen in erheblicher Menge durchzulassen.

Was die Entstehung des Abscesses anlangt, so ist zunächst erwiesen, dass sich in demselben Bacterien befunden haben. Ob dieselben wirklich Typhusbacillen gewesen sind, ist zweifelhaft, immerhin aber nicht unwahrscheinlich, zumal der Typhusbacillus neuerdings mehrfach in Typhusabscessen gefunden ist. Im vorliegenden Falle möchte ich den gefundenen Bacterien, ob sie nun Typhusbacillen sind oder nicht, in erster Linie eine ätiologische Bedeutung für die Entstehung des Abscesses beimessen und die gefundenen Protozoen nur als zufällige Begleiter ansehen, da eine eitererregende

Wirkung derselben bisher in keinem Falle mit Sicherheit constatirt ist (vgl. die oben citirte Angabe von Nasse) und eine solche auch nach den heutigen Anschauungen von dem Wesen der eitrigen Entzündung von vornherein unwahrscheinlich sein dürfte.

Grimm (l. c.) scheint allerdings geneigt, den von ihm gefundenen Protozoen eine ätiologische Bedeutung für die Entstehung des betreffenden Leber- und Lungenabscesses beizumessen: „. . . ich lege dabei Gewicht auf ihr gleichzeitiges Vorkommen in grosser Menge in Abscessen so entfernter und ungleichartiger Organe, wie Lunge und Leber." Dazu möchte ich bemerken, dass man doch Leber und rechte Lunge nicht gut „entfernte Organe" nennen kann. Es scheint mir nach der Krankengeschichte des Falles vielmehr zweifellos, dass die Infection der Leber durch Bacterien (Grimm giebt selbst das Vorkommen zahlreicher Bacterien in dem Leberabscess an) erfolgt ist und zwar, wie in meinem Fall, von den Gallenwegen aus, durch die dann wahrscheinlich auch die Protozoen eingewandert sind. Nach Verwachsung der Leber mit Zwerchfell und Lungenbasis ist dann der Eiter des Leberabscesses in die Lunge durchgebrochen, und damit sind dann auch die Protozoen in den Lungenabscess gekommen. Auf diese Weise lässt der Grimm'sche Fall sich nach meiner Ansicht mühelos und viel einfacher erklären, als wenn man eine doch nur supponirte Schädlichkeit der betreffenden Protozoen als ätiologisches Moment heranzieht.

VI.

Aus der chirurgischen Abtheilung der Magdeburger Krankenanstalt Altstadt.

Die Exarticulation des Unterschenkels im Kniegelenk.

Von

Dr. Rudolph Habs,
Secundärarzt.

Auf dem diesjährigen Chirurgencongress habe ich 5 Fälle von Exarticulation des Unterschenkels im Kniegelenk vorgestellt, um die mittelst dieser Operation erreichten vorzüglichen Resultate den Fachgenossen zu demonstriren und im Anschluss daran diese Operation aufs Neue zu empfehlen.

Um ein volles Urtheil über die Operation und ihre Resultate zu ermöglichen, werde ich im Folgenden das gesammte Material meines vor Kurzem verstorbenen Chefs, des Herrn Geh. Rath Hagedorn[1]), sowie noch 2 weitere, in unserer Anstalt operirte Fälle beschreiben.

---

1) Werner Hagedorn, geb. am 2. Juli 1831 zu Westhausen im Eichsfelde, studirte und cursirte in Berlin, wo er als Famulus bei Johannes Müller gründlich anatomische Studien trieb. — 1855 wurde er Assistent an der inneren Station der Magdeburger Krankenanstalt und assistirte als solcher bei allen Operationen der äusseren Station. Hier bildete er sich zum Operateur aus und wurde 1863 zum Oberarzt der äusseren Station gewählt. — 30 Jahre lang hat er diese Stelle innegehabt und Grosses geleistet. Gross war sein operatives Geschick, gross waren seine Erfolge. Er hat zuerst auf dem Continent das Lister'sche antiseptische Heilverfahren eingeführt; er hat rüstig mitgewirkt an der Verbesserung und Vereinfachung der Methode, auf seine Empfehlung sind die Moosverbände eingeführt. — Hagedorn's Tisch- und Hagedorn's Nadelhalter, seine Vorschriften für Phimosen- und Hasenschartenoperationen erfreuen sich vielfacher Anwendung.

Nicht unerwartet ereilte ihn der Tod. Von früher Jugend an mit Skoliose behaftet, hatte er seit Jahren an Athemnoth zu leiden. Im Jahre 1889 an Influenza schwer erkrankt, traf ihn, den kaum Genesenen, im October 1890 eine Apoplexie, von deren Folgen er sich nie wieder ganz erholte. Am 1. October

Die Operation ist zwar schon eine alte, aber noch immer nicht hat sie sich das Bürgerrecht bei den Chirurgen zu erringen vermocht. — Auf der Magdeburger Naturforscher-Versammlung im Jahre 1884 brach Hagedorn eine Lanze für diese Operation und stellte 4 einschlägige Fälle vor. Die von ihm erreichten Resultate fanden damals allgemeine Anerkennung, nur wurde das Bedenken ausgesprochen, es möchten diese Stümpfe mit der Zeit atrophiren und infolge dessen gebrauchsunfähig werden. Und wie man damals über den Werth dieser Operation discutirte, so schon seit Jahrhunderten. Die Kniegelenks-Exarticulation war — um diese kurze Bemerkung hier einzuflechten — schon dem Hippokrates bekannt, wurde jedoch erst Ende vorigen Jahrhunderts mehrfach ausgeführt. Ihr Hauptverfechter war Velpeau im Jahre 1830; aber kaum von diesem in die allgemeine Praxis eingeführt, wurde sie bald wieder verworfen. Hauptgrund dafür war, dass es oft zur Eiterung in den vielen Falten und Buchten der Synovialhöhle kam, ein zweiter Grund, dass die Condylenknorpel nekrotisch wurden und sich dann sehr langsam abstiessen. Zu dritt starben die zur Bedeckung des mächtigen Condylenstumpfes erforderlichen langen Hautlappen sehr leicht ab (was allerdings der damals gebräuchlichen Operationsmethode mit Wegnahme der Patella zur Last fiel), viertens waren die damals erzielten Stümpfe gewöhnlich ungenügend. Sie waren druckempfindlich und zur Verschwärung geneigt, weil ja eine Prima meist nicht eintrat und die Haut infolge dessen unverschieblich auf die Condylen aufheilte. Man ging aus diesen Gründen bald wieder zurück zu der Amputation im Oberschenkel, auch wurden in der Folgezeit mehrere neue Operationsverfahren ersonnen, die bestimmt sein sollten, die Knieexarticulation zu ersetzen.

Seit Einführung der Antisepsis hat die Frage der Kniegelenksexarticulation ein wesentlich anderes Aussehen bekommen. Die Gefahr der Eiterung und Knorpelnekrose ist jetzt fast ganz geschwunden, die des Absterbens der Hautlappen aber wesentlich geringer geworden, so dass jetzt die Frage, ob und wann wir exarticuliren dürfen oder gar müssen, sehr wohl discutabel erscheint. Die neuere Literatur beschäftigt sich denn auch mehrfach mit dieser Frage, insbesondere erwähne ich die eingehende Arbeit Ritschl's.[1])

Jetzt, d. h. seit der Einführung der Antisepsis, ist bei jeder Ab-

1893 liess er sich in Ruhestand versetzen, doch nicht lange sollte er die Ruhe geniessen. — Am 19. Juni 1894 starb er nach 10tägigem Krankenlager an einer Pneumonie.

1) Beiträge zur klinischen Chirurgie. XI. Bd. I. Heft.

setzung eines Gliedes als Grundsatz aufzustellen, dem Patienten möglichst viel von seiner Extremität zu erhalten und in möglichst brauchbarer Form. Für die Brauchbarkeit eines Stumpfes an der unteren Extremität ist Haupterforderniss, dass er eine möglichst gute Stütze mit breiter, unempfindlicher Stützfläche bietet. Ein guter Stumpf muss im Stande sein, die ganze Körperlast direct zu tragen. Die Exarticulation des Unterschenkels im Kniegelenk wird allen diesen Forderungen im hohen Maasse gerecht, wie unsere Resultate beweisen.

Das von Hagedorn angewandte Operationsverfahren war meist das von Velpeau eingeführte mit Bildung eines grossen vorderen Lappens. Man umschneidet bei gestrecktem Knie, da dann die Weichtheile am wenigsten gespannt sind, einen grossen vorderen abgestumpft viereckigen Hautlappen, indem man zunächst zwei senkrechte, von den Femurcondylen nach abwärts verlaufende Seitenschnitte macht und dieselben daumenbreit unterhalb der Tuberositas tibiae durch einen vorderen Querschnitt verbindet. Dieser, somit umschriebene, grosse vordere Hautlappen wird bis zum Ligamentum patellae herauf abpräparirt; das Ligamentum patellae und die Kapsel sammt den Seitenbändern werden in der Gelenklinie durchschnitten. Nunmehr wird der Unterschenkel stark gebeugt, es werden die Ligamenten cruciata durchtrennt und schliesslich die hinteren Muskeln und die Haut der Wade quer mittelst eines grösseren Amputationsmessers von innen nach aussen durchgeschnitten, so dass in der Kniekehle ein ganz kurzer Wadenlappen gebildet wird. Unterbindung der Poplitaea, Naht und Einlegung zweier seitlicher Drains vollenden die Operation (nur in Fall 14 und 20 legten wir kein Drain ein).

Es fällt also die Naht und damit die Narbe ganz nach hinten in die Kniekehle in die Grube oberhalb der Condylen. Die Narbe ist somit jedem Druck beim Aufstützen, sowie allen Läsionen seitens der Prothese entzogen. Heilt nun dieser Hautlappen per primam auf — und das ist jetzt beinahe die Regel —, so bleibt nicht nur die überknorpelte Gelenkfläche vollkommen erhalten, sondern es bildet sich sogar meist eine förmliche Gelenkhöhle zwischen Haut und Knorpel, so dass die Haut mit dem Knorpel gewissermaassen articulirt, d. h. an demselben in sehr ausgedehnter Weise verschieblich ist.

Bei dieser Operationsmethode bleibt die Patella dem Patienten erhalten (nur in Fall 8 wurde die Patella weggenommen und zwar, weil sie zertrümmert war). Früher hat man viel darüber gestritten, ob man die Patella erhalten solle oder nicht, jetzt wissen wir, dass das

Zurückbleiben derselben keinerlei Störungen verursacht. Sie verlässt ihren Standort in der Fossa intercondylica meist bald und wandert durch Zug des schrumpfenden Quadriceps nach oben. Ja wir legen dem Erhalten der Patella jetzt sogar ein grosses Gewicht bei, denn hierdurch wird die Ernährung des grossen Lappens gewährleistet, während in früherer Zeit, als man die Patella regelmässig mit fortnahm, es sehr häufig zu Störungen der Blutcirculation und zur Gangrän des dünnen Lappens kam.

Dass aber diese Gangrän nicht zu Stande komme, dafür kann man weiterhin noch sorgen durch einen Kunstgriff, den Kraske angegeben hat, und der darin besteht, dass man den Oberschenkel während der Nachbehandlungsperiode dauernd im Hüftgelenk extendirt, am besten durch Anlegung einer langen vorderen Schiene. Kraske hatte nämlich am Schlusse einer Operation beobachtet, dass, wenn er den Stumpf hochhielt, d. h. das Hüftgelenk flectirte, der grosse Hautlappen blass, anämisch wurde, dass aber, wenn er den Stumpf senkte, der Hautlappen seine natürliche Rosafarbe wieder annahm. Dieses Phänomen erklärt sich durch die verschiedene Spannung der Weichtheile bei den verschiedenen Stellungen, und ist daher der Stumpf nach der Knieexarticulation immer tief zu lagern im Gegensatz zu der sonst allgemein gültigen Regel.

Wie gute Resultate man nun aber mit der eben beschriebenen Methode der Kniegelenksexarticulation erreichen kann, und wie gut brauchbar ein mittelst dieser Methode geschaffener Stumpf sein kann, habe ich an den auf dem Chirurgencongress vorgestellten Fällen gezeigt.

Da, wie gesagt, in vorantiseptischer Zeit die Gefahr der Nekrose des vorderen Lappens weit näher lag, als jetzt, so sann man auf andere Methoden der Lappenbildung.

Zunächst erfand Rossi seine Methode der seitlichen Lappenbildung: er bildete zwei grosse seitliche Lappen und schlug dieselben nach der Exarticulation nach innen um, so dass also die Narbe zwischen beiden Condylen in sagittaler Richtung verlief. Diese Methode hatte den Vortheil, dass die Hautlappen nicht der Nekrose anheimfielen. Ihr Hauptnachtheil aber war, dass die vorderste Spitze der Narbe vor Druck nicht ganz geschützt war, und dass sich hier häufig ein Druckgeschwür bildete.

Bryant ersann infolge dessen seine Modification: er bildete einen herzförmigen Lappen, d. h. einen kurzen breiten vorderen Lappen, der sich in zwei seitliche spaltet. Werden hier die Lappen nach innen geschlagen und vernäht, so verläuft die Narbe an der Rück-

seite des Femur in der Längsrichtung in der Furche zwischen den Condylen und ist dort vor Druck geschützt. — Wir haben diese Methode einmal am linken Bein angewendet und mit local gutem Erfolg. Die Stützfähigkeit ist eine vorzügliche (Fall 10).

Der Vollständigkeit halber erwähne ich noch die Baudens'sche Methode mittelst Circulärschnittes und die Blandin'sche mit Bildung eines grossen Wadenlappens. Auch diese letztere haben wir einmal angewendet (Fall 12), leider kam die Narbe hier später auf die Stützfläche zu liegen und war deshalb die Operation als ein Misserfolg zu bezeichnen. Andere Operateure hingegen, z. B. Kraske, haben mit dieser Methode gute Stümpfe erzielt.

Die Auswahl zwischen diesen verschiedenen Methoden der Lappenbildung betreffend, möchte ich empfehlen, die Operation mit Bildung eines grossen Vorderlappens als Norm zu betrachten, die übrigen Methoden aber anzuwenden, wenn die Verhältnisse sie gebieten, d. h. wenn zur Bildung eines vorderen Lappens die Haut nicht hinreicht.

Wenn ich noch einige Worte hinzufügen darf über die Concurrenz der Kniegelenksexarticulation mit den Operationen von Gritti, Sabanejeff und Carden, so ist zu betonen, dass jede dieser Operationsmethoden in ihren Grenzen wohl anwendbar und anzuwenden ist, Grenzen, die hauptsächlich bestimmt werden durch die Grösse des zur Verfügung stehenden Hautmaterials. Meiner Meinung nach ist jetzt die Auswahl zwischen diesen Methoden so zu treffen, dass man, falls genügend Haut vorhanden ist, die hohe Unterschenkelamputation macht, reicht die Haut nicht, so Knieexarticulation. Ist auch hierzu nicht genug Haut vorhanden, so treten Gritti oder Sabanejeff in ihr Recht. In letzter Linie kommt erst der Carden in Betracht, insbesondere dann, wenn die Patella zertrümmert ist, und nicht genügend Haut zur Bedeckung eines Exarticulationsstumpfes zur Verfügung steht.

Nach diesen einleitenden Bemerkungen möchte ich nunmehr etwas eingehender über unser Material berichten.

Auf der Magdeburger Krankenanstalt Altstadt wurden in den letzten 15 Jahren in Summa 20 Exarticulationen des Unterschenkels im Kniegelenk ausgeführt. Eine Uebersicht über alle diese Fälle giebt Tabelle I (S. 178).

Indication zur Vornahme der Operation bildeten 3 mal Sarkome, je einmal Gangrän nach Exstirpation eines Aneurysma der Arteria poplitaea, Osteomyelitis chronica tibiae und Ulcus cruris. In den übrigen 14 Fällen wurde operirt wegen Zertrümmerung und zwar 8 mal primär, 6 mal secundär wegen eingetretener Phlegmone oder

Tabelle I.

Indication	Männer		Frauen		Summa	
	gehlt.	gest.	gehlt.	gest.	gehlt.	gest.
I. Sarkom	1	—	2	—	3	—
II. Gangrän nach Aneurysmaoperation	1	—	—	—	1	—
III. Osteomyelitis chronica tibiae	—	—	1	—	1	—
IV. Zertrümmerungen						
a) primär	8[1]	—	—	—	8	—
b) secundär						
α wegen zu grossen Defectes	—	—	1	—	1	—
β wegen Gangrän	1	—	1	—	2	—
γ wegen phlegmonöser Entzündung	2	1[2]	—	—	2	1
V. Ulcus cruris	—	—	1	—	1	—
Summa:	13	1	6	—	19	1
	44 Männer		6 Frauen		20 Summa	

Gangrän. Gestorben ist nur einer von diesen 20 Operirten (Fall 19), welcher bereits septisch zur Operation kam.

Von den Patienten gehörten 14 dem männlichen, nur 6 dem weiblichen Geschlechte an, was seine Erklärung darin findet, dass meist wegen Verletzung operirt wurde, und dass Männer den schweren Verletzungen, welche die Absetzung eines Gliedes bedingen, häufiger ausgesetzt sind, als Frauen.

11 mal wurde der linke, 9 mal der rechte Unterschenkel exarticulirt, in 2 Fällen bestand zugleich Knöchelfractur der anderen Seite (Fall 8 und 10). Bei einem dritten Patienten (Fall 13) wurde ausser der Exarticulation des rechten Beines zugleich die Unterschenkelamputation links ausgeführt.

Vier Patienten wurden im jugendlichen Alter von 2, 10, 13 und 15 Jahren operirt (Fall 1. 2. 3. 14). Zwei hatten zur Zeit der Operation das 60. Lebensjahr bereits überschritten (Fall 10 und 16).

Die Operationsmethode betreffend, betone ich noch einmal, dass wir mit Vorliebe die Operation von Velpeau mit Bildung eines grossen vorderen Lappens wählten, 18 mal unter 20 Fällen führten wir diese aus.

Wir erlebten, um dies hier einzuschalten, bei unseren 18 nach dieser Methode operirten Fällen nur zweimal (6. 17.) erheblichere Nekrose am vorderen Lappen. In weiteren 3 Fällen bestand eine circumscripte Randnekrose (Fall 4, 9 und 8, wo die Patella

1) 1 mal Operation nach Bryant [Fall 10], 1 mal nach Blandin [Fall 12].

2) Todesursache: schon vor der Operation bestehende Sepsis [Fall 19].

weggenommen war). Diese letzteren kleinen Defecte heilten alle anstandslos von selbst auf dem Wege der Granulation. Die beiden ausgedehnteren (6. 17.) mussten durch Hauttransplantation gedeckt werden. Der eine von diesen (6) führte zu leidlichem Resultat, ungenügend hingegen gestaltete sich das Resultat im zweiten Fall (17), da hier ein Theil der Narbe auf die Stützfläche der Condylen zu liegen kam. Am ungünstigsten aber ist Fall 13, in welchem der vordere Lappen zu kurz gewählt war, und wo infolgedessen die ganze Narbe auf der Stützfläche gelegen ist. Dieser Patient kann seinen Stumpf nicht zur directen Stütze verwenden, er ist vielmehr genöthigt, eine Prothese mit Beckenstütze zu tragen. Er befindet sich also in der gleichen Lage, wie ein Oberschenkel-Amputirter, nur dass er noch immer den Vortheil eines langen Hebelarmes hat und daher seine Prothese leichter und sicherer dirigiren kann! — In Fall 7 ging die ganze Naht weit aus einander, doch schloss sich die Wunde wieder vollständig auf dem Wege der Granulation.

In zwei Fällen wurde nach anderen Methoden operirt und zwar in Fall 10 nach Bryant, in Fall 12 nach Blandin.

Die Operation nach Bryant (10) führte local zu einem guten Resultat, welches aber dadurch getrübt wird, dass am anderen Bein zugleich eine Knöchelfractur besteht, so dass infolgedessen die Gehfähigkeit, zumal bei dem hohen Alter des Patienten, eine nur mässige ist.

Die Operation nach Blandin (Fall 12) führte zu einem Misserfolg, da sich hier der grosse Wadenhautlappen (es war ein blosser Hautlappen, kein Hautweichtheillappen gebildet) stark retrahirte und theilweise nekrotisch abstiess, so dass infolgedessen die Narbe auf die Stützfläche zu liegen kam.

Ueber die gesammten primären Resultate der Operationen giebt folgende Tabelle Auskunft:

Tabelle II.

Indication	gut	mässig	Misserfolg	Exitus
Sarkom	1. 2. 3	—	—	—
Gangrän nach Aneurysmaoperation .	4.	—	—	—
Osteomyelitis chronica tibiae . . .	5.	—	—	—
Zertrümmerungen, primär	6. 7. 9. 11	8. 10	12. 13	—
Zertrümmerungen, secundär . . .	14. 15. 16. 18	—	17	19
Ulcus cruris	20	—	—	—

8. 10. anderseitige Knöchelfractur. [10 nach Bryant operirt.]
12. 13. Narbe auf der Stützfläche. [12 nach Blandin operirt.]
17. Narbe auf dem Condylus internus.

Aus dieser Tabelle geht hervor, dass die bei normaler Haut vorgenommene Exarticulation (Fall 1. 2. 3. 4. 5.) stets zu vollkommenen Resultaten führte, dass hingegen die Misserfolge sich bei den wegen Verletzung operirten Fällen finden. Diese Thatsache findet ihre Erklärung darin, dass bei Verletzungen die Lebensfähigkeit des Hautlappens überschätzt wurde. Man glaubte, es würde sich mehr erhalten. Es sind also diese Misserfolge weniger der Methode als solcher zur Last zu legen, als vielmehr der schwierigen Beurtheilung über den Zustand und die Lebensfähigkeit des Lappens.

Hohes Alter (10. 16.) ist auf den Heilungsverlauf und die Stumpfbildung ohne Einfluss. Die Gehfähigkeit hingegen wurde von diesen beiden Patienten nur im beschränkten Maasse wiedererlangt.

Von unseren 19 Patienten, welche die Operation überlebten, habe ich von 16 weitere Nachrichten erhalten; und zwar wurden 11 nachuntersucht (1. 2. 3. 4. 8. 10. 11. 13. 14. 17. 20). Von 5 liegen sonstige Nachrichten vor (5. 6. 12. 15. 16.), nur 3 waren nicht aufzufinden (7. 9. 18).

Unter den 16 Patienten, von denen Nachrichten vorliegen, waren 8 vorzügliche Dauererfolge (1. 2. 3. 4. 6. 11. 14. 20). Bei 5 Patienten ist die Gehfähigkeit nur eine mässige und zwar bei zweien wegen zugleich bestehender Steifigkeit des Sprunggelenks der anderen Seite (Fall 8. 10 [1]), bei einem dritten wegen zu grosser Corpulenz (5) und bei einem vierten, weil sich auf dem Stumpfe nachträglich ein Geschwür gebildet hat (15). In Fall 16 ist die Gehfähigkeit vermindert infolge von Altersschwäche (die Patientin ist jetzt 68 Jahre alt). In drei Fällen ist der Erfolg ein ungenügender, weil die Narbe auf der Stützfläche gelegen ist (12. [2]) 13. 17).

Tabellarisch aufgestellt, stellen sich die Endresultate folgendermaassen:

	gut	mässig	ungenügend	nicht nachuntersucht
Velpeau	1. 2. 3. 4. 6. 11. 14. 20$^{\alpha}$	5$^{\beta}$. 8$^{\gamma}$. 15$^{\delta}$. 16$^{\varepsilon}$	13$^{\zeta}$. 17$^{\zeta}$	7. 9. 18. 19
Bryant	—	10$^{\gamma}$	—	—
Blandin	—	—	12$^{\zeta}$	—

α noch in Behandlung
β Corpulenz
γ Steifigkeit des anderseitigen Sprunggelenks
δ Geschwürsbildung an der Stützfläche
ε Altersschwäche
ζ Narbe auf der Stützfläche.

1) 10 Bryant.
2) 12 Blandin.

In den als gut bezeichneten Fällen hatte der Stumpf stets folgende Beschaffenheit: Das Stumpfende ist schön abgerundet und zeigt eine breite Stützfläche. Die der Stützfläche aufliegende Haut ist im hohen Maasse gegen die Condylen verschieblich und ist frei von Schwielen, Geschwüren und Narben. Die Exarticulationsnarbe liegt auf der Rückseite über den Condylen und ist so vor jedem Druck geschützt. Der Stumpf ist vollkommen unempfindlich gegen Druck, und das ist von grosser Bedeutung für seine Brauchbarkeit. Die meisten unserer Patienten konnten wenige Wochen nach erlangter Heilung auf ihren Stumpf sich stützen, sie lernten bald auf ihrer Stelze gehen, und manche erlangten nach kurzer Uebung eine staunenswerthe Ausdauer (vergl. Fall 1. 2. 3. 14 u. s. w.).

Von den Patienten, die längere Zeit in Beobachtung waren, benutzen 9 (1. 2. 3. 5. 10. 11. 13. 14. 20.) eine Prothese ohne Beckenstütze, während 3 (4. 8. 17.) ohne Beckenstütze nicht auskommen.

Im Femurumfang finden sich bei sämmtlichen Patienten starke Differenzen, welche hervorgerufen sind durch eine Atrophie des Quadriceps auf Seite der Exarticulation. Die Gebrauchsfähigkeit des Stumpfes wird aber durch diese Atrophie des Quadriceps nicht beeinträchtigt, denn es atrophiren ja nur die Theile, welche durch Wegfall des Unterschenkels ausser Function gesetzt sind.

Zum Schluss möchte ich noch an der Hand unseres Materials die Frage beantworten, ob diese Stümpfe nicht noch nachträglich der Atrophie anheimfallen. Zur Entscheidung dieser Frage können 10 von unseren Fällen dienen, bei denen ich genaue Messungen vorgenommen habe.

Krankengeschichte	Alter bei der Operation	Nachuntersuchung			
		Jahre nach der Operation	Verringerung des Condylenquermessers	Verringerung der Femurlängsaxe	
14	2	1¾	0,3	0	Während der Wachsthumsperiode operirt.
3	10	3¼	0,3	2	
2	13	13½	1,0	4	
1	15	10½	0,75	2	
11	25	2½	0,25	0	Nach der Wachsthumsperiode operirt.
13	27	2	0	0	
4	45	11	0,1	0	
17	45	8¾	1,0	0,5	
8	46	5	0	0	
10	66	2½	0	0	

Bei dreien davon waren die Querdurchmesser der Condylen 5, 2½ und 2 Jahre nach der Operation beiderseits die gleichen (8, 10, 13); bei vier Patienten war der Condylen-Querdurchmesser am exarticulirten Bein 1—3 Mm. geringer als am gesunden (3. 4. 11. 14) Bei nur drei Fällen bestand eine stärkere Differenz im Querdurchmesser, nämlich in Fall 1—0,75 Cm. und in Fall 2 und 17—1,0 Cm. und zwar 10½, 13½ und 8 Jahre nach der Operation!

Wie kommen nun diese Grössenunterschiede zu Stande?

Die geringen Differenzen von wenigen Millimetern erklären sich wohl durch Schrumpfung der Weichtheile, durch Fehlen der Gelenkbänder und Fehlen der zum Pes anserinus gehörigen Muskelansätze. Vielleicht schwindet auch (nach dem Wolff'schen Gesetz der Transformation der Knochen) der äusserste Theil der Condylenknochen, weil sie ihres statischen Momentes, des Zuges der Gelenkbänder verlustig gegangen sind.

Wie aber jene 3 stärkeren Unterschiede? — Das Nächstliegende wäre wohl, dass man an eine Atrophie durch Schrumpfung denkt! und dies ist wohl bei Fall 17, der seinen Stumpf zum Gehen nicht gebraucht hat, das Wahrscheinliehste. In den beiden übrigen Fällen ist aber wohl nur durch Zurückbleiben im Wachsthum der Grössenunterschied zu Stande gekommen. Beide diese Patienten sind nämlich im jugendlichen Alter von 13 resp. 15 Jahren, also in der Wachsthumsperiode operirt. Leider wurden damals keine genauen Maasse genommen. Beide Patienten sind aber intelligent und geben positiv an, dass die Stümpfe noch dieselbe Form und dieselbe Grösse haben, wie bald nach der Operation, als zum ersten Male die Prothese angelegt wurde. Beide haben ihren Stumpf ständig zur Stütze gebraucht, so dass füglich von einer Inactivitäts-Atrophie nicht die Rede sein kann. Bei diesen beiden Patienten haben wir übrigens auch eine Verkürzung in der Längsaxe des Oberschenkelknochens auf Seite der Exarticulation, und zwar beträgt diese Verkürzung — 2 resp. 4 Cm.

In Fall 4, welcher gleichfalls über 10 Jahre in Beobachtung war, der aber zur Zeit der Operation in einem Alter von 45 Jahren stand, also die Wachsthumsperiode schon hinter sich hatte, finden wir ein derartiges Zurückbleiben nicht! Patient hatte sich immer auf seinen Stumpf gestützt. Seine Condylentheile zeigen beiderseits fast die gleichen Querdurchmesser (9,3 und 9,2 Cm.); die Femurlänge ist beiderseits dieselbe. Wir sind also wohl berechtigt, aus dem Vergleich dieses, nach der Wachsthumsperiode, mit jenen beiden während der Wachsthumsperiode Operirten zu schliessen, dass nur

durch Zurückbleiben im Wachsthum in jenen beiden Fällen der Grössenunterschied der Condylentheile zu Stande gekommen ist, nicht aber durch Schrumpfung.

Dass aber dieses Zurückbleiben im Wachsthum für die Gebrauchsfähigkeit des Stumpfes nicht von Belang ist, das geht hervor aus der vorzüglichen Gehfähigkeit unserer Patienten!

Weiterhin aber lehrt ein Vergleich zwischen den einzelnen Patienten, welche nach der Wachsthumsperiode operirt wurden, insbesondere zwischen Fall 4 und Fall 17, dass der Stumpf seine Grösse und Gestalt behält, wenn er zur Stütze regelmässig gebraucht wird (4. 8. 10. 11. 13.), dass er hingegen atrophirt (17), wenn er zur Stütze nicht benutzt wird.

Wir können also jetzt mit Fug und Recht behaupten, dass mittelst der Exarticulation des Unterschenkels im Kniegelenk sich gute und dauernd gute Resultate erzielen lassen, und möchte ich daher diese Operation für geeignete Fälle aufs Neue empfohlen haben! Die Operation ist es werth, dass sie häufiger angewendet werde, als es bislang geschah.

Krankengeschichten.

I. Sarkom (1 Mann, 2 Frauen, sämmtlich geheilt).

*Fall 1[1]). Hannover, Heinrich, 15 Jahre, Schmiedelehrling aus Ivenrode, aufgenommen am 5. November 1883 wegen Sarkom der rechten Tibia. Exarticulation am 8. November 1883; entlassen am 13. Januar 1884 als geheilt.

Patient erlitt am 1. Januar 1883 einen Schlag mit dem Beilrücken gegen die vordere Kante des rechten Schienbeines. Am 18. August 1883 wurde er wegen wallnussgrosser Auftreibung in der Mitte des rechten Schienbeines aufgenommen. Aufpinselung von Jodoform-Collodium und Jodkali innerlich bewirkten erhebliche Besserung, und wurde Patient am 25. August in die Heimath entlassen. — Am 5. November wurde er wieder aufgenommen mit einem exulcerirten mannsfaustgrossen Osteosarkom in der Vorderseite der rechten Tibia. Am 8. November wurde der Unterschenkel im Kniegelenk exarticulirt mittelst eines grossen vorderen und kleinen hinteren Lappens. Die Heilung war reactionslos, und wurde Patient am 13. Januar 1884 entlassen. Der Stumpf war vorzüglich, Patient geht mit Stelzfuss ausgezeichnet. —

Nachuntersuchung am 18. April 94, 10½ Jahre nach der Operation. Allgemeinbefinden vorzüglich. Patient trägt eine Prothese ohne Beckenstütze und geht meilenlange Wege, ohne auszuruhen. Beim Aufstützen hat er im Stumpf keinerlei Schmerzen; die Narbe ist

1) Die mit einem Stern bezeichneten Fälle sind 1894 auf dem Chirurgencongress vorgestellt. Siehe Verhandlungen S. 40 ff.

schmal, liegt an der Rückseite des Stumpfes 4 Cm. oberhalb der Stützfläche und ist mit der Unterlage nirgends verwachsen. Der die Stützfläche bedeckende Hautlappen ist gegen den Knochenstumpf im ausgedehnten Maasse verschieblich; Geschwüre oder Schwielen haben sich an der Stützfläche nie gebildet. Der grösste Querdurchmesser der Condylen beträgt rechts 8½, links 9¼ Cm. Die Länge des Oberschenkels (vom Trochanter major bis Gelenkspalt) beträgt rechts 47, links 49 Cm. Die Patella ist weit in die Höhe gewandert, ihre untere Kante liegt 8½ cm. oberhalb der Stützfläche, sie ist im ausgiebigen Maasse verschieblich. Der Umfang des Oberschenkels (15 Cm. oberhalb des Gelenkspaltes) beträgt rechts 32, links 44 Cm.

*Fall 2. Täger, Ottilie, 13 Jahre alt, aus Suderode a. H., am 22. December 1880 aufgenommen wegen Sarkom des linken Schienbeines. Exarticulation am 28. December 1880; 30. Januar 1881 geheilt entlassen.

Patientin wurde am 11. October 1880 aufgenommen wegen eines „Knochen-Aneurysma" der rechten Tibia. Am 11. October Entfernung der Geschwulst. Die Tibia ist in weiter Ausdehnung usurirt und wird abgemeisselt. Am 21. October 1880 geheilt entlassen. Am 22. December wieder aufgenommen mit derben Sarkomknoten in der Narbe; 28. December 1880 Exarticulation des Unterschenkels mittelst kleinen hinteren und grossen vorderen Lappens. Reactionslose Prima. 30. Januar 1881 vollkommen geheilt entlassen mit vorzüglichem Stumpf.

Nachuntersuchung am 18. April 94, also 13½ Jahre nach der Operation. Allgemeinbefinden vorzüglich. Patientin trägt seit 12 Jahren einen von ihrem Bruder, einem einfachen Klempner, gefertigten künstlichen Fuss, der die alleinige Stütze des Stumpfes bildet. Die Hülse der Prothese reicht nur bis zur Mitte des Oberschenkels; an der Aussenseite ist ein Fortsatz der Hülse durch ein Gelenk mit einem Beckengurt verbunden. Patientin geht ohne Stock weite Wege über Berg und Thal (von Suderode nach Ballenstedt, von Suderode nach dem Hexentanzplatz und zurück), sie tanzt bisweilen die halbe Nacht hindurch, ohne einen Tanz auszusetzen. Beim Aufstützen hat sie keinerlei Empfindlichkeit im Stumpf. Die Narbe ist schmal, liegt an der hinteren Fläche des Stumpfes und ist gut verschieblich. Der vordere Lappen ist gegen die Condylen gut verschieblich und zeigt weder Schwielen noch Geschwüre. Der grösste Querdurchmesser der Condylen beträgt rechts 9, links 8 Cm. Der linke Oberschenkel ist um 4 Cm. verkürzt, die Patella weit in die Höhe gewandert. Der Quadriceps zeigt hochgradige Atrophie. Patientin giebt positiv an, dass der Stumpf noch genau dieselbe Form und Grösse habe, wie kurz nach der Operation, als zum ersten Male die Prothese an-

gelegt wurde. Der Stumpf sei nicht weiter gewachsen, aber auch nicht geschrumpft; sie merke dies genau an ihrer Prothese, deren Hülse exact nach der ersten gearbeitet sei.

Fall 3. Wiesner, Emilie, 10 Jahre alt, aus Wanzleben, aufgenommen am 27. October 1890 wegen Sarcoma melanodes der linken Wade. Exarticulation am 28. October 1890; Abgang am 4. December 1890 als geheilt.

Seit 5 Jahren bestehendes, in der letzten Zeit rasch wachsendes kinderfaustgrosses Melanosarkom der Mitte der linken Wade, ausgehend von der Fascia, mit Haut und Muskeln nicht verwachsen; Leber nicht vergrössert. 28. October 1890 Exarticulation des Unterschenkels mittelst eines grossen vorderen und kleinen hinteren Lappens. Reactionslose Prima, 4. December 1890 vollkommen geheilt entlassen. Patientin geht mit ihrem Stelzfuss vorzüglich.

Nachuntersuchung am 19. December 93, 3¼ Jahr nach der Operation. Allgemeinbefinden vorzüglich. Patientin geht weite Wege ohne Stock; sie trägt eine Prothese ohne Beckenstütze und hat beim Aufstützen keinerlei Empfindlichkeit. Sie ist von Morgens 6 bis Abends 8 Uhr auf den Beinen, besucht regelmässig die Schule, spielt wie die übrigen Kinder, geht aber nicht so schnell wie diese. Mehrfach hat sie eine Strecke von 2 Meilen in einem Tage zurückgelegt. Die Narbe liegt an der Rückseite des Oberschenkels, innen 5, aussen 3 Cm. oberhalb der Stützfläche. Die Narbe ist linear und nirgends verwachsen. Der Hautlappen ist gegen den Femurstumpf in ausgedehntem Maasse verschieblich und zeigt weder Schwielen noch Geschwüre. Der grösste Querdurchmesser der Condylen beträgt rechts 8,3, links 8,0 Cm.; der Umfang des Oberschenkels rechts 38, links 28 Cm., die Länge des Oberschenkels rechts 38, links 36 Cm. Der Quadriceps ist fast ganz geschwunden; die Patella weit in die Höhe gewandert, ihr unterer Rand steht 7 Cm. oberhalb der Stützfläche.

II. Gangrän nach Aneurysmaoperation (1 Mann geheilt).

*Fall 4. Koch, Karl, 45 Jahre alt, Arbeiter aus Neuhaldensleben. Aufnahme am 16. April 1883 wegen eines Aneurysma arteriae popl. sinistrae traumaticum. Exstirpatio 17. April; Gangraena cruris. Exarticulatio am 16. Mai 1883; Abgang 8. Juli 1883 als geheilt.

Am 5. April 1883 Schuss in die Kniekehle mit einem kaum kirschkerngrossen Projectil. Eine Viertelstunde lang starke Blutung, Patient stürzt unmittelbar nach der Verletzung nieder und klagt sofort über heftige Schmerzen, besonders in der Fusssohle. Carbolumschläge; die Schmerzen bleiben. Am 16. April Aufnahme. Kleine pulsirende Geschwulst am oberen Winkel der linken Kniekehle, in welcher man Schwirren fühlt und lautes Sausen hört. Die Einschussöffnung ist zerfetzt und schmierig belegt; kein Fieber. 17. April Mittags unter Esmarch'scher Blutleere Spaltung des Schusskanals, Arteria poplitea wird doppelt unterbunden.

Sie zeigt an der Rück- und Vorderseite je ein kleines Loch, Vena popl. blutet stark aus einer seitlichen Oeffnung und wird auch doppelt unterbunden. Die zwischen den Ligaturen liegenden Stücke der Arterie und Vene werden excidirt, die Blutgerinnsel ausgeräumt. Drainage, Naht, Mooskissenverband, Volkmann'sche Schiene. Nachmittags Kälte-, Abends Hitzegefühl im Fuss. 19. April kein Gefühl im Fuss; 21. April Bein von der Mitte des Unterschenkels an abwärts gefühllos, kühl, bläuliche Flecken der Haut. 16. Mai Exarticulation des mumificirten Unterschenkels mittelst grossen vorderen und kleinen hinteren Lappens. Wundverlauf fieberfrei. Eine kleine Partie des Wundrandes, entsprechend der äusseren Ecke des vorderen Lappens, wird nekrotisch. Am 8. Juli 1883 wird Patient entlassen. Die Exarticulationswunde ist linear vernarbt; die Wunde, welche von der Aneurysma-Operation herrührte, ist noch nicht ganz geschlossen. Patient geht gut mit einer Prothese ohne Beckenstütze.

Nachuntersuchung am 18. April 94, 11 Jahre nach der Operation: Allgemeinbefinden gut. Patient arbeitet in einer Ofenfabrik und ist einziger Ernährer seiner Familie. Er trägt eine Prothese mit Beckenstütze, wobei er sich aber hauptsächlich auf die Condylen stützt, was er dadurch erreicht, dass er ein vielfach zusammengefaltetes Tuch auf das Stützleder der Prothese legt. Ermüdet ihn jedoch der Stumpf, so nimmt er das Tuch fort und reitet dann auf seinem Tuber ischii. Beim Aufstützen auf den Stumpf hat er keinerlei Empfindlichkeit. „Da können Sie mit einem Hammer gegen schlagen!" sagte er mir, als ich nach der Empfindlichkeit fragte. Die Narbe liegt an der Rückseite des Oberschenkels 2 Cm. oberhalb der Stützfläche, ist schmal, nirgends adhärent. Die zweite, von der Aneurysma-Operation herrührende Narbe liegt 5 Cm. oberhalb dieser ersten, verläuft in der Längsaxe des Femur, ist 3 Cm. lang und mit der Unterlage verwachsen. Der vordere Lappen ist gegen die Condylen gut verschieblich. Vor einem halben Jahre hatte sich auf dem Condylus externus ein kleines Geschwür gebildet infolge Durchreibens, dasselbe ist ohne Narbe geheilt. Der grösste Querdurchmesser der Condylen beträgt rechts 9,3, links 9,2 Cm. Die Länge der Oberschenkel ist beiderseits dieselbe. Die Musculatur des linken Oberschenkels ist sehr atrophisch. Die Patella ist weit in die Höhe gewandert, ihr unterer Rand steht 5 Cm. oberhalb der Stützfläche.

III. Osteomyelitis chronica tibiae (1 Frau geheilt).

Fall 5. Körtge, Dorothea, 48 Jahre alt, unverehelicht, aufgenommen 15. October 1879 wegen Osteomyelitis der linken Tibia. Exarticulirt am 1. December 1879; Abgang am 11. Februar 1880 als geheilt.

Seit 30 Jahren bestehende Osteomyelitis der linken Tibia mit bedeutender Zerstörung des Knochens, vielen Fisteln und weitgehender Hautnekrose. 16. October Sequestrotomie. Da keine Neigung zur Knochen-Neubildung und Consolidation bestand, wurde am 1. December 1879

die Kniegelenks-Exarticulation ausgeführt. Der Verlauf war reactionslos, der Erfolg ein vorzüglicher.

Patientin wurde am 20. September 1884, also 5 Jahre nach der Operation von Hagedorn auf der Magdeburger Naturforscher-Versammlung vorgestellt (siehe Verhandlung S. 223). „Der Stumpf zeigt keine wesentlichen Veränderungen; die Frau hat die erste Zeit anhaltend ohne jede Stütze mit ihrem Stelzfuss gehen können, ist aber in den letzten Jahren so corpulent und stark geworden, dass der Stumpf die ganze Last der schweren Frau nicht anhaltend tragen kann, weshalb sie bei längerem Gehen die Krücke zu Hülfe nimmt."

IV. Zertrümmerungen.

a) primär (8 Fälle, sämmtlich Männer, geheilt).

Fall 6. Kaiser, Gustav, 27 Jahre alt, Kutscher, aufgenommen 2. April 1881 wegen Zertrümmerung des rechten Unterschenkels. Exarticulation am 2. April 1881; Abgang am 10. September 1881 als geheilt.

Patient wurde, als er mit seinem Wagen das Eisenbahngeleise passiren wollte, vom Zuge erfasst und sein rechtes Bein zwischen Locomotive und Wagen zerquetscht. Status: Zermalmung des rechten Unterschenkels mit Schrägfractur der Tibia, mehrfacher Fractur der Fibula, Muskeln und Haut der Wade vollkommen zerquetscht. Haut an der Vorderseite sugillirt, aber anscheinend noch lebensfähig. Sofort Exarticulatio mit grossem vorderen und kleinem hinteren Lappen. Im weiteren Wundverlauf trat Randgangrän des vorderen Lappens ein. Am 2. Mai machte eine Eiteransammlung in der Bursa des Quadriceps mehrfache Incisionen und Drainage nothwendig. Langsame Heilung, wiederholte Transplantationen an der Nahtlinie. Am 10. September 1881 wurde Patient entlassen mit vollkommen geheiltem Stumpf. Die Narbe liegt unmittelbar hinter der Stützfläche und ist mit der Unterlage leicht verwachsen. Patient geht gut mit einer einfachen Stelze.

Patient starb 1889, Todesursache unbekannt. Er ist in den 8 Jahren viel theils mit, theils ohne Stock spazieren gehend gesehen worden.

Fall 7. Kirchstein, Eugen, 40 Jahre alt, Wagenmeister, aufgenommen am 12. Januar 1889 wegen Zertrümmerung des linken Unterschenkels. Sofort Exarticulation; Abgang am 8. Juni als vollkommen geheilt.

Patient ist unter einen Waggon gerathen; Zertrümmerung des linken Fusses und der unteren Hälfte des Unterschenkels. Sofort Exarticulation mittelst grossen vorderen und kleinen hinteren Lappens. Wundverlauf: Die Lappen gehen an der Nahtlinie so weit aus einander, dass eine Nachamputation fast nothwendig erscheint, doch schliesst sich der Defect wider Erwarten rasch auf dem Wege der Granulationsbildung, und kann Patient am 8. Juni 1889 vollkommen geheilt entlassen werden mit gutem, brauchbarem Stumpf.

Eine Nachuntersuchung war nicht möglich, da Patient von hier nach Potsdam verzogen, daselbst aber nicht angemeldet ist.

Fall 8. Brühl, Karl, 46 Jahr alt, aus Osehersleben, aufgenommen am 24. October 1888 wegen complicirter Splitterfractur des rechten Unterschenkels. Exarticulation am 24. October 1888; Abgang am 26. Januar 1889 als fast geheilt.

Patient ist am 24. October 1888, 9 3/4 Uhr Vormittags von einer Welle erfasst und herumgeschleudert. Status: Complicirte Splitterfractur des rechten Unterschenkels mit Zerreissung der Muskeln und Gefässe, Splitterung der rechten Kniescheibe, Fractur des linken inneren Knöchels, Hautwunde vor dem unteren Drittel der linken Tibia, Contusion der linken Thoraxhälfte. Sofort Exarticulation im rechten Kniegelenk mittels eines grossen vorderen Lappens und mit Wegnahme der zertrümmerten Patella. Wundverlauf: Die Wunde bricht am äusseren Condylus auf. Ein fünfmarkstückgrosses Stück des Lappens wird nekrotisch; langsame Heilung des Defectes durch Granulationen. Patient wird am 26. Januar 1889 fast geheilt entlassen mit noch nicht ganz überhäuteter Wundfläche am Condylus externus. Im Herbst 1889 erst schliest sich dieser Defect.

Nachuntersuchung am 28. December 1893, also 5 Jahre nach der Operation. Allgemeinbefinden gut. Patient kann nur mit Stock gehen, er trägt eine Prothese mit Beckenstütze und stützt sich nur wenig direct auf den Stumpf. Die Narbe liegt an der Rückseite des Oberschenkels innen 3 1/2, aussen 1 Cm. oberhalb der Stützfläche. Sie ist schmal, an der Innenseite gut verschieblich, an der Aussenseite in Ausdehnung eines Markstückes mit dem Knochen verwachsen; mehrfach haben sich an dieser Stelle Geschwüre gebildet. Die Querdurchmesser der Condylen betragen beiderseits 9,3 Cm., die Länge des Oberschenkels beiderseits 43 Cm. Die Patella fehlt. Patient klagt viel über Kriebeln in den fehlenden Zehen. Der Umfang des Oberschenkels beträgt rechts 35, links 39 Cm. Das linke Sprunggelenk ist wenig beweglich; die Narbe vor der linken Tibia ist fest mit dem Knochen verwachsen, rechts besteht eine reponible Leistenhernie.

Der Erfolg ist also ein wenig befriedigender, da einmal die Narbe am Condylus externus auf der Stützfläche liegt und zu Geschwürsbildungen Veranlassung giebt, und da zweitens durch die linksseitige Knöchelfractur die Gehfähigkeit herabgesetzt ist.

Fall 9. Seifert, Emil, 34 Jahr, Arbeiter aus Magdeburg-Neustadt, Aufnahme am 15. September 1890, wegen Zermalmung des linken Unterschenkels, Quetschung beider Nates. Sofort Exarticulation; Abgang am 23. December 1890 als geheilt.

Von der Eisenbahn überfahren. Status: Kolossale Hautablösung und Muskelzertrümmerung beider Nates; Zertrümmerung des linken Unterschenkels bis zum oberen Drittel. Sofort Exarticulation im linken Kniegelenk bei mangelhafter Haut. Die Exarticulation wurde gemacht, da eine Tuberstütze in Zukunft nicht möglich erschien, wegen der daselbst be-

findlichen Verletzungen. Im weiteren Verlaufe ging die Naht über dem Condylus internus aus einander; langsame Heilung der Exarticulationswunde auf dem Wege der Granulation. Wiederholte Transplantationen der Hautdefecte an den Nates. Am 23. December 1890 wird Patient geheilt entlassen. Der Stumpf ist gut geformt, die Narbe ist linear und verläuft dicht hinter der Stützfläche, am Condylus internus ist die Narbe mit dem Knochen verwachsen. Der Defect an den Nates ist vollkommen überhäutet. Vier Wochen nach der Entlassung geht Patient mit einer Prothese ohne Beckenstütze von Magdeburg nach Neustadt, einen halbstündigen Weg hin und zurück mit geringen Beschwerden.

Eine spätere Nachuntersuchung war nicht möglich, da Patient nicht aufzufinden war.

Fall 10. Meier, Wilhelm, 66 Jahre alt, Bahnwärter aus Väthen, aufgenommen am 20. Mai 1891 wegen Zermalmung des rechten Unterschenkels. Sofort Exarticulation; entlassen am 20. Juni 1891 als geheilt.

Patient war am 20. Mai 6 Uhr Vormittags von der Eisenbahn über die Mitte des rechten Unterschenkels gefahren. Status: Complicirte Unterschenkelfractur rechts; aus der Mitte der Tibia fehlt ein 8 Cm. langes Stück, die Muskeln sind stark zerquetscht, der linke äussere Knöchel ist gebrochen. Sofort Exarticulation im rechten Kniegelenk mittelst zweier seitlicher Lappen, da die Haut an der Vorderseite stark gequetscht ist (Methode Bryant). Ausstopfen der Wunde mit Jodoformgaze, keine Naht. Der Wundverlauf war fast fieberfrei, höchste Temperatur am 24. Mai Abends 38,5°. Die Wunde schliesst sich nach Secundärnaht und wird Patient am 28. Juni 1891 fast geheilt entlassen mit einer kleinen offenen Stelle am anderen Wundwinkel. Nach einem Vierteljahr erst ist die Wunde ganz geschlossen.

Nachuntersuchung am 28. December 1893, 2½ Jahre nach der Operation. Der 69jährige Patient bewegt sich nur mit Mühe an 2 Stöcken vorwärts. Allgemeinbefinden gut. Patient trägt eine Prothese ohne Beckenstütze. Die Narbe liegt an der Rückseite des Oberschenkels, verläuft in der Längsrichtung, ist 9 Cm. lang, ihr unterster Punkt liegt 3 Cm. oberhalb der Stützfläche. Die Narbe ist schmal und gut verschieblich. Die grossen Hautlappen sind gegen die Gelenkknochen in ausgedehnter Weise verschieblich. Geschwüre oder Schwielen finden sich nicht an der Stützfläche, wohl aber ein leichtes Ekzem. Der Querdurchmesser der Condylen beträgt beiderseits 27 Cm., die Länge der Oberschenkel 44 Cm. Die Patella ist etwas in die Höhe gewandert, ihr unterer Rand liegt 2½ Cm. oberhalb der Stützfläche. Der Femurumfang beträgt rechts 35½, links 44 Cm.; der linke Fuss ist in seiner Beweglickkeit etwas beschränkt. Patient klagt ab und zu über Schmerzen im äusseren Knöchel.

Der Erfolg ist also ein mässiger, einmal wegen des hohen Alters des Patienten und zweitens wegen der zugleich bestehenden linksseitigen Knöchelfractur.

*Fall 11. Heinecke, Karl, 25 Jahre alt, Wagenputzer aus Buckau, aufgenommen am 12. September 1891 wegen Zerschmetterung des linken Unterschenkels. Sofort Exarticulation des linken Kniegelenkes; entlassen am 28. October 1891 als geheilt.

Am 12. September 1891 wollte Patient auf einen im Fahren befindlichen Eisenbahnzug aufspringen, er griff fehl, glitt aus, und das Trittbrett des nächsten Wagens zersplitterte ihm das linke Bein. Sofort Exarticulation des Unterschenkels mittelst grossen vorderen Hautlappens. Reactionslose Prima. Am 28. October wird Patient fast geheilt entlassen mit kleiner Granulationswunde an Stelle der Drains, die sich nach weiteren 6 Wochen überhäutet.

Nachuntersuchung am 18. April 1894, 2½ Jahr nach der Operation. Allgemeinbefinden gut, 180 Pfund Körpergewicht. Patient trägt einen künstlichen Fuss ohne Beckenstütze, mit welchem er ohne Stock gut gehen kann. Der Stumpf ist nicht druckempfindlich. Die Narbe liegt an der Rückseite des Oberschenkels 4 Cm. oberhalb der Stützfläche, ist schmal und gut verschieblich. Der grosse Hautlappen lässt sich gegen den Femurstumpf gut verschieben. An beiden Condylen finden sich leichte Schwielen; der grösste Querdurchmesser der Condylen beträgt rechts 9¼, links 9 Cm. Die Oberschenkel sind beide gleich lang, der Umfang derselben beträgt rechts 46, links 39 Cm. Die Patella ist weit in die Höhe gewandert, ihr unterer Rand liegt 6 Cm. oberhalb der Stützfläche. Am Ischiadicusstumpf findet sich ein haselnussgrosses Neurom, das auf Druck sehr schmerzhaft ist, spontan jedoch nicht. Die Tragfähigkeit ist eine ausserordentliche, was daraus hervorgeht, dass Patient, dessen Körpergewicht über 180 Pfund beträgt, im Stande ist, centnerschwere Säcke eine Treppe hinauf zu tragen.

Fall 12. Otto, Andreas, 45 Jahre alt, Arbeiter aus Cracau, aufgenommen am 27. Juli 1891 wegen Zermalmung des linken Unterschenkels. Sofort Exarticulation; entlassen am 8. November 1891 als geheilt.

Patient wurde am 27. Juli Nachmittags von einem Rollwagen überfahren. Status: Hochgradige Anämie. Der linke Unterschenkel zermalmt, das Schienbein dicht oberhalb des Knöchels, das Wadenbein mehrfach fracturirt, Haut an der Vorderseite des Unterschenkels bis zum Ligamentum patellae total zerquetscht. Haut der Wade völlig von der Musculatur abgelöst; Wadenmusculatur zerfetzt, Arteria poplitea zerrissen. Oberflächliche Lappenwunde am Kopf. Sofort Exarticulation des Unterschenkels mittelst grossen hinteren Lappens (Methode Blandin). Wundverlauf: 27. Juli Nachmittags Pulsus nullus. Collaps, subcutane Kochsalzinfusion, Camphor subcutan, Einwicklung der Extremitäten (Autotransfusion), Erholung. 28. und 29. Delirium tremens durch Chloral überwunden, geringes Fieber, Patient erholt sich allmählich. Von dem Hautlappen stossen sich grosse Partien nekrotisch ab, die Wunde heilt langsam durch Granulation. Am 9. November wird Patient als geheilt entlassen. Die Narbe beginnt auf der Mitte des inneren Condylus und verläuft nach

vorn und aussen zur Vorderseite des äusseren. Sie ist 17 Cm. lang, fest mit der Unterlage verwachsen und liegt am innern Condylus mitten auf der Stützfläche.

Nachuntersuchung am 14. Juli 1892 (11½ Monat nach der Operation). Lage der Narbe schlecht, Patient klagt über Druck beim Aufstützen, sowie über periodisch auftretende Schmerzen im linken Oberschenkel. Der linke Oberschenkel zeigt erheblichen Muskelschwund. Patient geht mit Stock und trägt eine Prothese mit Beckenstütze.

Der Ausgang ist als Misserfolg zu bezeichnen insofern, als die Narbe auf der Stützfläche des inneren Condylus zu liegen kommt.

Fall 13. Voigt, Hermann, 27 Jahre alt, Wagenschieber aus Wilhelmstadt, aufgenommen am 2. December 1891 wegen Zertrümmerung beider Unterschenkel. Sofort Exarticulation im linken Knie, Amputation des rechten Unterschenkels; entlassen am 1. Juni 1892 als geheilt.

Patient war am 2. December von einem Eisenbahnwagen schräg über beide Unterschenkel gefahren. Status: Starke Zertrümmerung der Knochen und ausgedehnte Zerquetschung der Weichtheile beider Unterschenkel. Viel Erbrechen, Puls klein, sehr beschleunigt. Subcutane Kochsalzinfusion, sodann Exarticulation im linken Kniegelenk mittelst eines mässig grossen vorderen und kleinen hinteren Lappens; Amputation des rechten Unterschenkels etwa in der Mitte. Nach Beendigung der Operation Einlauf von Kochsalzlösung mit Cognac ins Rectum, Camphor subcutan, Puls hebt sich. Wundverlauf fast fieberfrei, höchste Temperatur am 7. December 38,4°. — Am 30. Januar 1892 Abtragung des in der Nahtlinie sich tief einschlagenden Hautrandes und Naht. 6. Februar: die Nähte schneiden durch, die Wunde heilt per granulationem. Entlassen am 1. Juni 1892 als geheilt. Die Narbe am Exarticulationsstumpf verläuft quer über den Condylen unmittelbar hinter der Stützfläche, ist schmal und am Condylus internus verwachsen. Patient trägt rechts einen künstlichen Fuss mit beweglichem Knie, links einen Stelzfuss mit Beckenstütze und geht mit 2 Stöcken unbeholfen.

Nachuntersuchung am 17. Januar 1894 (2 Jahre nach der Operation). Allgemeinbefinden gut. Patient geht mit seinen beiden Prothesen gut umher, im Zimmer ohne Stock, auf der Strasse benutzt er einen Stock. Auf seinen Stumpf vermag er sich nicht zu stützen, da er in der am Condylus internus verwachsenen Narbe heftige Schmerzen empfindet. Der vordere Lappen ist gegen die Condylen wenig verschieblich. Geschwüre haben sich nie gebildet, weil Patient sich nicht auf den Stumpf stützt. Er trägt hier einen Stelzfuss mit Beckenstütze. Die Querdurchmesser der Condylen betragen beiderseits 9 Cm. Die Länge des Oberschenkels ist beiderseits die gleiche; der Umfang des Oberschenkels beträgt rechts 35, links 32 Cm. Der rechte Unterschenkelstumpf ist 14 Cm. lang, die

Narbe leicht excoriirt. Patient trägt dort einen künstlichen Fuss mit beweglichem Kniegelenk, welcher an eine Oberschenkelhülse ohne Beckenstütze befestigt ist.

Der Erfolg ist ein schlechter, wegen der ungenügenden Lage der Narbe.

b. Secundär.

α. wegen zu grossen Hautdefects (1 Fall, Mädchen geheilt).

*Fall 14. Zwingmann, Erna, 2 Jahre alt, aus Magdeburg, aufgenommen am 5. Juli 1892 wegen Zertrümmerung des linken Unterschenkels. 9. August 1892 Exarticulation; 25. September geheilt entlassen.

Patientin wurde am 5. Juni 1892 Nachmittags, als sie auf der Strasse spielte, von einem schweren Lastwagen überfahren. Status: Die Haut am linken Oberarm im unteren Drittel und am ganzen linken Vorderarm ist unterminirt und stark gequetscht. An zwei ca. 5 Cm. langen Wunden über dem Oberarm und der Innenfläche des Vorderarmes tritt das Unterhautzellgewebe hervor. Die Knochen sind intact. Der linke Unterschenkel ist direct über der Tuberositas tibiae gebrochen, die Haut darüber gequetscht. Die Haut und Muskeln der linken Fusssohle sind von dem Spalt zwischen grosser und zweiten Zehe bis zum Hacken gespalten. Der Metatarsalknochen der grossen Zehe nahe am Metatarso-Phalangealgelenk fracturirt. Die Wunden am Oberarm werden mit Gaze ausgestopft und trocken verbunden. In die Fusssohle wird eine Naht gelegt und ein trockner Verband mit Schiene angelegt. — 12. Juli. Beginnende Gangrän der Rückseite des linken Unterschenkels, besonders in der Gegend der Fractur, dabei hohes Fieber (um 39° C.). Die Haut der Wade stösst sich in grosser Ausdehnung ab, die Zehen werden nekrotisch, ebenso die Ferse und ein Theil der Haut vor der Tibia. — 9. August Exarticulation mittelst grossen vorderen und kleinen hinteren Lappens. Fortlaufende weitfassende Naht, kein Drain, trockener Verband. Wundverlauf: vollkommen fieberlos; reactionslose Prima. — 25. September 1893 vollkommen geheilt, auch die Wunden am linken Vorderarm sind gut geheilt.

Nachuntersuchung am 18. April 1894 (1¾ Jahre nach der Operation). Allgemeinbefinden gut. Das Kind geht vorzüglich ohne Stock auf einer einfachen Stelze; es ist den ganzen Tag auf den Beinen und spielt mit seinen Gefährten, als fehle ihm nichts; es kann sogar tanzen und tanzt gern Ringelreihe mit seinen Gespielen. Das Kind trägt eine Prothese ohne Beckenstütze; der Stumpf ist absolut nicht druckempfindlich. Die Narbe liegt an der Rückseite des Oberschenkels, hoch über den Condylen. Der grosse vordere Lappen ist in ausgedehnter Weise gegen den Femurstumpf verschieblich; Geschwüre haben sich nie an der Stützfläche gebildet. Der Querdurchmesser der Condylen ist rechts 0,3 Cm. geringer als links; die Länge

der Oberschenkel ist beiderseits dieselbe, ebenso der Femurumfang. — Die Patella ist nicht in die Höhe gewandert, sondern an ihrer normalen Stelle vor den Condylen fixirt. —

β. Wegen Gangrän (2 Fälle, 1 Mann, 1 Frau, beide geheilt).

Fall 15. Will, Julius, 30 Jahre alt, Arbeiter aus Schindelmühl, aufgenommen am 10. September 1885 wegen einer vereiterten, complicirten linksseitigen Unterschenkelfractur. Exarticulation am 10. September 1885; Abgang am 25. October 1885 als geheilt.

Patient wurde am 2. September überfahren. — Bei der Aufnahme fand sich eine starke Zerschmetterung des linken Unterschenkels in der Mitte, die Wunden sind vereitert, der Fuss ist kalt mit den Zeichen beginnender Gangrän. 10. September Exarticulation des Unterschenkels mittelst grossen vorderen und kleinen hinteren Lappens. Prima intentio; 25. October 1885 Patient vollkommen geheilt entlassen.

Briefliche Nachricht am 16. Januar 1894 (8¼ Jahre nach der Operation): „Theile mit, dass ich

1. mich nicht direct auf den Stumpf stützen kann, ich muss einen Stock haben;

2. beim Gehen habe ich Schmerzen;

3. zeitweise, ja oft habe ich in dem Stumpf Schmerzen — Reissen —;

4. gehen kann ich am Tage nicht lange, höchstens ½ Stündchen, auch nur mit einem Stock und unter Schmerzen. Schliesslich möchte ich noch bemerken, dass schon seit langer Zeit ein Stellchen unten am Stumpf von der Grösse eines Zehnpfennigstückes offen ist.

Julius Will."

Fall 16. Rosenbaum, Henriette, 62 Jahre alte Ehefrau aus Suderode a. Harz, aufgenommen am 25. Mai 1889 wegen hochgradiger Weichtheilquetschung der rechten Wade mit Gangrän des Fusses. Sofort Exarticulation des rechten Unterschenkels mit grossem vorderen Lappen; Abgang am 19. Juli fast geheilt. —

11. Februar 1894 (5¾ Jahre nach der Operation) briefliche Nachricht vom Hausarzt. Allgemeinbefinden gut, aber Altersschwäche. — Patientin geht mit einer Stelze ohne Beckenstütze in ihrer Wohnung theils mit, theils ohne Stock umher. Auf der Strasse benutzt sie eine Krücke; die Stützfähigkeit ist vorzüglich, ebenso die Lage und Beschaffenheit der Narbe.

γ. Wegen Phlegmone (3 Männer, 2 geheilt, 1 gestorben).

Fall 17. Winkelmann, Heinrich, 45 Jahre alt, Aufseher aus Hadmersleben, aufgenommen am 13. März 1885 wegen complicirter Fractur des linken Unterschenkels. Exarticulation am 16. März 1885; entlassen am 30. August als geheilt.

Am 12. März 1885 Zertrümmerung des linken Unterschenkels durch Darauffallen eines Baumstammes. Bei der Aufnahme Splitterbruch mit

verdächtigem Aussehen der Wundränder. Conservative Behandlung versucht, Vereinigung der Tibia mit Silberdraht. Die Wunde wird septisch, deshalb am 16. März Exarticulation im linken Kniegelenk mittelst grossen vorderen und kleinen hinteren Lappens. — Wundverlauf: Keine Prima. Die Wunde eitert, der Lappen wird theilweise gangränös, der entstandene Defect muss durch Transplantation gedeckt werden.

Briefliche Nachricht am 3. Januar 1894 ($8^3/_4$ Jahre nach der Operation) vom Hausarzt: „Sein Allgemeinbefinden ist recht gut. Arbeitsfähigkeit höchstens $^1/_2$, wenngleich er hier als Aufseher nur 2 Mark pro Woche weniger verdient (statt 12 nur 10 Mark). Er geht ohne Schmerzen am Stock und stützt die Rumpflast nicht auf die Condylen (weil die Narbenhaut in der ersten Zeit immer abscheuerte), sondern auf einen lederüberzogenen eisernen Ring von 15 Cm. Breite, der die Mitte des Oberschenkels umfasst. Für den richtigen festen Sitz sorgt er selbst durch Umwickeln mit Watte und mehreren Calicobinden. Er geht am Stock 2—3 Kilometer, in der Stube ohne Stock. Der Stelzfuss ist ein schwerer, ganz ungeschickter Apparat mit Beckengürtel und Schulterriemen. Die Narbe, 5 Cm. breit und 4 Cm. lang, liegt in der Mitte auf Cond. internus und externus, sieht etwas nach vorn und setzt sich hinten, aber etwas nach aussen in einem 7 Cm. langen schmalen Streifen fort und seitlich aussen circa 4 Cm. lang. Diese Narbe, auf den Condylen liegend, ist nicht verschieblich, während die beiden Streifen sich mit der Haut verschieben lassen. Geschwüre oder Schwielen bestehen nicht, da er den Stumpf ja auf die Condylen nicht stützt, sondern auf die Mitte des Oberschenkels. Querdurchmesser der Condylen links 7, rechts 8 Cm. Länge des Femur differirt vielleicht um 0,5 Cm. Patella steht hoch und fest fixirt, keine Neuralgien, Beweglichkeit in der Coxa normal. Femurumfang 15 Cm. oberhalb der Condylen rechts 39, links 26 Cm."

Fall 18. Splitt, Johannes, 36 Jahre alt, Arbeiter aus Wolmirsleben, aufgenommen am 7. November 1883 wegen vereiterter complicirter Fractur des rechten Unterschenkels. Sofort Exarticulation; Abgang am 23. April 1884 als geheilt.

Am 5. November 1883 ist dem Patienten eine circa 2 Ctr. schwere Kohle aufs rechte Bein gefallen. Ohne Verband bis 6. November Abends. Aufnahme am 7. November Abends. Complicirte Unterschenkelfractur rechts in der Mitte, der obere Tibiastumpf ragt zu einer grossen vorderen Wunde heraus. An der Aussenseite über der Fibulafractur eine kleine stark blutende Wunde, der ganze Unterschenkel bis zum Kniegelenk stark sugillirt, die Wunden schmierig belegt. Sofort Exarticulation mittelst grossen vorderen und kleinen hinteren Lappens. An beiden Lappen ist die subcutane Fettlage noch stark sugillirt; trotzdem Prima intentio. Am 23. April

1884 wird Patient entlassen mit gutem Stumpf und vorzüglich gelegener Narbe. Patient geht mit einem Stelzfuss ohne Beckenstütze.

Nachuntersuchung nicht möglich, da Patient unbekannt verzogen ist.

Fall 19. Schultz, Wilhelm, 56 Jahre alt, Ziegeleiverwalter aus Hohenwarsleben, aufgenommen am 12. Januar 1893 wegen complicirter Fractur des rechten Unterschenkels. Sofort Resection der Fragmente und Knochennaht. 25. April Refractur, Septicämie. 29. April Exarticulation; 12. Mai Exitus an Septicämie.

Patient ist am 11. Januar 1893, 2 Uhr Nachmittags 3 Meter hoch von einem Boden gefallen; das rechte Bein schlug beim Auffallen auf die Kante einer Rampe. Abends 10 Uhr Nothverband. — 12. Januar 11 Uhr Vormittags Aufnahme. — Sofort Narkose: An der Innenseite der rechten Tibia, handbreit über dem Malleolus internus, kleine Wunde (Durchstich des oberen Tibiafragmentes). Schrägbruch der Tibia von vorn oben nach hinten unten. Die Vorderfläche des Unterschenkels zeigt eine zweite Durchstichsöffnung vom unteren Fragment. Ein längliches Knochenstück an der hinteren Tibiakante liegt ganz locker und wird entfernt. Die vorspringenden Knochenenden sind vom Periost entblösst und werden abgesägt, so dass ein 2 Cm. langer Defect entsteht. 2 Silberdrähte lagern die Knochenenden gut an einander, Hautnaht, Kissenverband, Volkmann'sche Schiene. 12. Januar Abends beginnendes Delirium, 4 Gr. Chloral, 13., 14., 15. Abends je 2 Gr. Chloral. 20. und 21. Januar: Patient delirirt wieder, geht zum Bett heraus, reisst den Verband ab. Chloral, Beruhigung. 3. Februar: Os ist zum Theil frei vom Periost, etwas Dislocation der Fragmente. — Temperatur Abends um 38°; Wunde reinigt sich allmählich. — 25. April. Spontane Fractur des noch nicht fest consolidirten Unterschenkels im Bade. 29. April 1893: Patient hat deutliche Zeichen der Septicämie: Oedem bis zum Oberschenkel, Durchfälle, Delirien, kein Albumen. — 29. April Versuch der Amputatio cruris, jedoch Musculatur und Subcutaneum ödematös und missfarbig, daher Exarticulatio genu mit grossem vorderen und kleinem hinteren Hautlappen unter Digitalcompression. Fixation des Lappens durch einige Hautnähte. — Unter mässigem Fieber (zwischen 38 und 39°) bei Diarrhöen und Delirien allmählicher Kräfteverfall. Oedem des Oberschenkels, Penis, des Bauches und beider Beine treten auf, ebenso vielfach Petechien. — Urin immer eiweissfrei. 12. Mai 1893 Exitus an Septicämie. — Obduction: Schlaffe Musculatur. Beiderseitige Schrumpfniere. Fettleber. Beiderseitige pleuritische Adhäsion. Lungenödem, rechte obere Lungenlappen graue Hepatisation. Pericarditis. Keine metastatischen Abscesse.

V. Ulcus cruris (1 Frau geheilt).

Fall 20. Krause, Wilhelmine, 52 Jahre alt, aus Magdeburg, aufgenommen am 15. März 1894 wegen Ulcera cruris dextri mit Elephantiasis. Exarticulation am 31. April 1894; Prima intentio, noch in Behandlung.

Seit dem 24. Lebensjahre bestehende Geschwüre am rechten Unterschenkel. Bei der Aufnahme findet sich ein colossales, fast circuläres Unterschenkelgeschwür, nur an der Rückseite eine kleine Hautbrücke. Am ganzen Unterschenkel diffus vertheilte, runde zehnpfennigstückgrosse

Narben, von denen verschiedene am vorderen unteren Rande des zu bildenden Exarticulationslappens, sowie eine grössere an dessen Aussenseite liegen. Starke elephantiastische Schwellung des Fusses. 31. März 1894 Exarticulation im Kniegelenk mit Bildung eines grossen vorderen Lappens. — Der grosse Lappen enthält an seinem Rande und besonders an der Aussenseite mehrere Narben. Die Wunde heilt prima, am 13. August 1894 Stumpf gut geheilt. Haut des vorderen Lappens verschieblich. Die Narbe liegt ganz an der Rückseite 4 Cm. oberhalb der Stützfläche, ist schmal und nicht verwachsen; die Patella ist weit in die Höhe gewandert. Patientin geht in einem Gehstuhl mit einer einfachen Hobelspahn-Prothese, die nur bis zur Mitte des Oberschenkels reicht; sie stützt sich fest auf ihren Stumpf und hat beim Aufstützen keinerlei Schmerzen. —

VII.

Ueber die Epidermoide (sogenannte Epithelcysten).

Von

Dr. med. Felix Franke,
Oberarzt am Diakonissenhause Marienstift zu Braunschweig.

Erwähnend, dass Dermoide, Atherome und andere Epidermisgeschwülste häufig noch mit einander verwechselt werden, geht Blumberg in seinem Aufsatze „Ueber sogenannte traumatische Epithelcysten" (Diese Zeitschr. Bd. 38, H. 6, S. 605) hauptsächlich auf die Besprechung der weder als Dermoide noch als Atherome (Follicular- bezw. Retentionscysten) zu bezeichnenden Epithelcysten der äusseren Haut ein, indem er dabei insbesondere auf die Arbeit von Garrè, „Ueber die traumatischen Epithelcysten der Finger", und von Reverdin, „Des kystes épidermiques des doigts" zurückgreift, aber auch die Literatur weiter zurück verfolgt. Dabei vergleicht er ähnliche, an anderen Stellen beobachtete Epithelgeschwülste, die Cholesteatome des Ohrs, Perlgeschwülste des Gehirns und Epithelialtumoren im Auge mit ihnen und stellt sie schliesslich alle gleich: „Die ‚sogenannten ‚kystes épidermiques des doigts', die ‚traumatischen Epithelcysten der Finger', das ‚Dermoid' und ‚Atherom' in der Hohlhand sind nichts Anderes als ‚Cholesteatome, Perlgeschwülste'." Wenn er nun aber glaubt, damit etwas Neues gesagt zu haben, so muss ich leider bemerken, dass er sich irrt. In meiner im Jahre 1887 im 34. Bande des v. Langenbeck'schen Archivs erschienenen Arbeit aus dem Jahre 1885: „Ueber das Atherom, besonders mit Bezug auf seine Entstehung" (das „Epidermoid") habe ich zuerst in ausführlicher Weise nachgewiesen, dass es eine grosse Anzahl von Epithelcysten der Haut giebt, die fälschlich Atherome und auch Dermoide genannt werden, habe mich dabei auch auf die Besprechung der Perlgeschwulst, des Cholesteatoms eingelassen und zu dem von mir abgegrenzten Epidermoid auch die Epithelcysten der Finger gerechnet, bin auch auf die experimentelle Seite der Frage, die Blumberg erörtert, sowie, allerdings nur oberflächlich, auf die Epidermis-

cysten im Auge eingegangen, sie ebenfalls als Epidermoide, nicht Dermoide (Virchow) betrachtend. Die einschlägige Literatur habe ich, abgesehen von den „Epithelcysten des Auges" und den „Cholesteatomen" des Ohres, die ich mit Rücksicht auf den Zweck meiner Arbeit nur gestreift habe, sorgfältig berücksichtigt. Hätte Blumberg meine Arbeit durchgesehen, so hätte er sich die Mühe, die das Studium der Literatur erfordert, zum grössten Theil sparen können. Er hätte auch gefunden, dass ich das von Wernher beschriebene „eingebalgte Epitheliom" der Hohlhand schon vor ihm als Epidermoid aufgefasst habe. Schon 1890 habe ich ferner in einer Arbeit, die ich unter dem Titel „Dermoid oder Epidermoid?" in der Wiener klinischen Wochenschrift (Nr. 36, 1890) veröffentlicht habe, gezeigt, dass die von Weil bezw. Chiari als Dermoid bezeichnete Epidermisgeschwulst der Hohlhand kein Dermoid sein kann, sondern ein „Epidermoid" sein muss. Endlich habe ich mich in einer im 121. Bande des Virchow'schen Archivs erschienenen Arbeit: „Beiträge zur Geschwulstlehre". „1. Carcinomatös entartetes Epidermoid des Daumenballens. Zugleich ein weiterer Beitrag zur Entstehung der sogenannten Atherome", nochmals über die Epidermisgeschwülste der Finger und Hohlhand, die ich schon in meiner ersten Arbeit unter Beschreibung einer von mir untersuchten derartigen Geschwulst kurz erwähnt habe, ausgesprochen, und zwar ausführlicher, und sie als von den Dermoiden und Atheromen abzugrenzende Geschwülste hingestellt. Ich und nicht Garrè, wie ich diesem schon in einer privaten Zuschrift mitgetheilt habe, bin demnach der Erste in Deutschland, der diese Geschwülste richtig als besondere Epidermisgeschwülste erkannt und über ihre Entstehung genaue Untersuchungen angestellt hat. Freilich bin ich dabei zum Theil zu etwas anderen Schlüssen als Garrè gelangt, wie ich gleich zeigen werde.

Ich ergreife nämlich in dieser Angelegenheit nochmals das Wort, nicht besonders, um mein Recht wahrend öffentlich Prioritätsansprüche geltend zu machen, — das beweist meine private Zuschrift an Garrè —, sondern mich treiben in der Hauptsache sachliche Gründe. Während ich in meiner ersten Arbeit, die sich hauptsächlich mit einer eingehenden Untersuchung der „Atherome" und Abgrenzung der Gruppe der „Epidermoide" befasst, die Epidermiscysten der Finger und Hohlhand, ohne genauer auf ihre Entstehung im Einzelnen zu achten, als Epidermoide congenitaler Anlage bezeichnete, habe ich in dem im Virchow'schen Archiv 1890 veröffentlichten Aufsatze die inzwischen von Reverdin, der meine erste Arbeit wohl nicht genau kannte, ausgesprochene Ansicht, dass diese Ge-

schwülste durch ein Trauma hervorgerufen seien, eine Ansicht, die nach ihm auch Garrè für alle Fälle vertritt, einer sorgfältigen Untersuchung unterzogen. Und ich glaube nachgewiesen zu haben, dass ein Trauma vielleicht für einen Theil der Geschwülste und höchst wahrscheinlich nur für den kleineren Theil in Anspruch zu nehmen ist, für die übrigen Fälle aber vollständig an den Haaren herbeigezogen und aus der Luft gegriffen ist. Man sehe die einzelnen von beiden Autoren angeführten Fälle und auch die sonst in der Literatur verzeichneten, auch meine Fälle, darauf hin einmal genau an. Daher ist auch ein neuerer Bearbeiter des Gegenstandes, Labougle[1]), der 42 Fälle von Epithelcysten der Finger zusammengestellt und genau auf ihre Aetiologie untersucht hat, zu dem Ergebniss gekommen, dass nur 16 mal in diesen 42 Fällen eine Verletzung die Geschwulst verursacht haben kann, während er sie für die übrigen 26 Fälle vollständig ausschliessen muss. Bezüglich dieser huldigt er der Ansicht, dass sie embryonal angelegt sind, indem Epithelzellenhaufen oder -streifen, welche ja bei der Bildung der Finger durch Anlage von Interdigitalfalten in die Tiefe wachsen, abgeschnürt wurden. Sie gingen nicht durch Aufsaugung zu Grunde, wie es wohl mit vielen derartigen abgeschnürten Epithelkeimen der Fall ist, sondern erhielten sich als selbständige Gebilde, die zu irgend einer Zeit oder auf irgend einen Reiz hin (z. B. stumpfes, nicht verwundendes Trauma, wie in meinem Falle) zu wachsen begannen. Er stimmt also mit der schon früher von mir geäusserten Behauptung überein, dass diese Geschwülste zum grossen Theil auf embryonale Anlage zurückzuführen sind. Die von ihm angegebene Entstehungsart der Geschwülste aber, deren Möglichkeit ich nicht leugne, kann nicht für alle diese Geschwülste gelten, da die Bedingungen für sie nicht immer gegeben sind, z. B. wenn die Geschwülste gar nicht an den Fingern oder nahe den Fingern sitzen, wie in dem einen meiner Fälle. Dann bleibt eben nichts übrig, als die von mir angenommene Entstehungsweise anzunehmen, auf die ich immer wieder hinweisen muss, dass nämlich Epithelzapfen, die ursprünglich für die Bildung von Drüsen bestimmt sind, abgeschnürt werden. Diese abgeschnürten embryonalen Zellenhaufen können erhalten bleiben und im extrauterinen Leben von selbst oder auf irgend einen Reiz hin, z. B. Stoss, häufigen Druck, also ohne äussere Verletzung, durch welche ein Epidermisstückchen in die Tiefe verpflanzt werden könnte, sich weiter entwickeln. Es würde zu weit führen, meine Ansicht hier noch

1) Pathologische Anatomie und Pathogenese der Epidermiscysten der Hand. These. Bordeaux 1893.

einmal auseinanderzusetzen; ich muss in dieser Beziehung auf meine ausführlichen Darlegungen in meinen genannten Arbeiten verweisen. Nur will ich kurz erwähnen, dass diese Entstehungsweise, die von mir für die Mehrzahl der subcutanen Epidermisgeschwülste, sogenannte Atherome, nachgewiesen und in verschiedene Lehrbücher als wohlbegründet aufgenommen worden ist[1]), durchaus nicht so wunderbar ist, wie ich dort ebenfalls gezeigt habe. Erweist sich nun diese Erklärung als die einfachste und wahrscheinlichste für die erwähnten Epidermisgeschwülste, so liegt doch kein Grund vor, sie nicht anzuwenden auf die Geschwülste, sobald sie an der Hand oder den Fingern sitzen. Sollen diese eine Sonderstellung einnehmen? Doch höchstens eine solche wie die des Kopfes, auf dem die „Atherome" mit Vorliebe entstehen, für deren Auftreten aber es doch Niemandem einfällt stets ein Trauma anzunehmen. Und gerade auch für diesen habe ich nachgewiesen, dass die Mehrzahl der Geschwülste nicht als Retentionsgeschwülste aufzufassen sind. Selbstverständlich lasse ich die Erklärung Garrè's gelten für alle die Geschwülste, für die eine Verletzung als Entstehungsursache nachgewiesen werden kann.

Nun muss ich auch nochmals auf den Namen der Geschwülste zurückkommen. Ich habe sie „Epidermoide" genannt und glaube immer noch mit diesem Namen das Richtige getroffen zu haben. Er ist bezeichnend für die Geschwülste mit Rücksicht auf jede Art ihrer Entstehung, mag die Epidermis während des embryonalen, mag sie während des extrauterinen Lebens (durch Trauma) in die Tiefe verpflanzt und abgeschnürt sein und sich weiter entwickelt haben. (Wäre ein ganzes Hautstück in die Tiefe verpflanzt und zur Entwicklung gelangt, so hätten wir ein Dermoid.) Der Name besteht auch zu Recht für alle Zustände und Formen der Geschwülste, mögen sie noch fest, wie immer im Anfang, mögen sie im Innern verflüssigt, zur Cyste umgewandelt sein, wie meist im späteren Verlaufe. Weder der Name Epithelcyste, noch Epithelperle oder Perlgeschwulst sind in jeder Hinsicht bezeichnend. Wie reimt sich der Name Epithelcyste auf eine wallnussgrosse Geschwulst, die, wie ich gesehen habe (vgl. meine Abbildung in v. Langenbeck's Archiv Fig. 16 und 18, vgl. auch Fig. 23, Beschreibung unter Nr. 8 und 11), noch vollständig fest war und durchaus nichts „Cystöses" an sich hatte. Oder passt „Epithelperle" oder „Perlgeschwulst" auf eine im Innern erweichte derartige Geschwulst besser als „Epidermoid"?[2])

So wäre es in der That angebracht, endlich, nachdem die von mir aufgestellte Behauptung, dass diese Geschwülste keine „Atherome" sind, als richtig anerkannt ist, auch den von mir schon längst nach älterem Vorbild wiederholt und dringend vorgeschlagenen, einzig richtigen Namen Epidermoid für sie, d. h. alle weder zu den Dermoiden, noch zu den durch Retention entstandenen Epidermisgeschwülsten (Follicularcysten) zu rechnenden gutartigen Epidermisgeschwülste anzunehmen.

1) z. B. König, Tillmanns, Klebs u. A.

2) Audry und Lacroix sprechen von „epidermoiden" Tumoren der Hand und Finger (Midi Medical. 19. Nov. 1892.)

VIII.

Aus dem pathologischen Institut zu München.

Ueber Stichverletzungen des Rückenmarkes, experimentelle und klinische Untersuchungen.

Von

Dr. Enderlen,

Assistent der chirurgischen Klinik zu Greifswald.

(Hierzu Tafel I. II.)

Einleitung.

Die Veranlassung zu den folgenden Untersuchungen gab ein auf der chirurgischen Klinik in München beobachteter Fall von Stichverletzung des Rückenmarks.

Bei näherem Nachsehen in der Literatur fand sich zwar eine ziemliche Anzahl von solchen Läsionen der Medulla spinalis verzeichnet, doch konnte, wie es ja in der Natur der Sache liegt, nur in ganz wenigen Fällen die Obduction und die mikroskopische Untersuchung stattfinden.

Da nun auch mir ein menschliches Rückenmark mit Stichverletzung zur mikroskopischen Untersuchung nicht zu Gebote stand, so suchte ich auf experimentellem Wege der Frage näher zu treten.

In erster Linie lag daran, das Verhalten des Rückenmarks bei einer aseptisch beigebrachten und steril erhaltenen Verletzung zu constatiren; erst im Weiteren konnten etwaige Complicationen in Betracht gezogen werden, wie sie bei epi- und subduraler Blutung und deren Organisation möglich waren.

Dieser Reihenfolge gemäss wurden die Versuche angestellt, und entsprechend derselben soll darüber referirt werden. Zum Schlusse werde ich die mir in der Literatur zugänglichen Fälle von Rückenmarksstichen kurz anführen.

Meinen hochverehrten Lehrern, Herrn Obermedicinalrath Bollinger und Herrn Prof. Angerer, sage ich für das Entgegenkommen, welches sie der Arbeit brachten, meinen ergebensten Dank.

University of California LIBRARY

Ueber die seitliche Degeneration bei Rückenmarksstichen.

Im Folgenden sollte untersucht werden, ob infolge eines Stiches in das Rückenmark nur die direct getroffenen Theile Veränderungen zeigen würden, oder ob die Degeneration auch auf den übrigen Querschnitt übergreifen könne.

Bevor ich zur Beschreibung der Versuchsanordnung gehe, möchte ich noch das Referat einiger Arbeiten über die traumatische Degeneration bringen.

Schiefferdecker[1]) gebraucht zum ersten Male die Bezeichnung „traumatische Degeneration". Diese wird nach ihm durch die Verletzung des Markes bedingt. Sie fehlt nie bei einer Rückenmarksdurchschneidung und setzt sich constant nur 4—6 Mm., langsam an Intensität abnehmend, nach beiden Seiten hin fort. Das Bild der Degeneration ist oberhalb und unterhalb der Durchschneidung ganz gleich, auch in Bezug auf die topographische Vertheilung. Diese Degeneration ist schon nach 2 Tagen bemerkbar, bleibt eine Zeit unverändert, bis die auftretende Bindegewebsbildung das Bild umgestaltet.

In dem unterhalb gelegenen Stücke fand Schiefferdecker hin und wieder und zwar besonders in den Seitensträngen Stellen, welche ähnliche Degeneration darboten, wenn auch nicht in so hohem Grade, wie die dicht an der Wunde gelegenen Partien.

Weiss[2]) beobachtete nach Hemisectionen manchmal beträchtliche Zerstörungen in der ganzen, oder grössten Ausdehnung des betreffenden Rückenmarksquerschnittes.

Singer[3]) fand bei Hunden die traumatische Degeneration 1 Cm. nach oben, 1,5 Cm. nach unten sich erstreckend. Er beschreibt sie folgenderweise:

Die weisse Substanz erscheint durchsetzt von zahlreichen unregelmässig zerstreuten Lücken, in denen Nervenfasern fehlen und durch glasige, oft einen unverhältnissmässig grossen Raum einnehmende Klumpen ersetzt sind. Die Hinterstränge werden von dieser Erkrankung nicht betroffen. Weiter von der Schnittstelle tritt das Bild der traumatischen Degeneration zurück; die colossalen Klumpen verschwinden, und die degenerirten Nervenformen erscheinen auf dem

1) Ueber Regeneration, Degeneration und Architektur des Rückenmarkes. Virchow's Archiv. Bd. LXVII. 1876.

2) Untersuchungen über die Leitungsbahnen im Rückenmarke des Hundes. Sitzungsberichte der Wiener akad. mathematisch-naturwissenschaftlichen Klasse. Bd. LXXX. 1879.

3) Ueber secundäre Degenerationen im Rückenmarke des Hundes. Sitzungsberichte der kaiserl. und königl. Akademie der Wissenschaften in Wien. III. Abth. Octoberheft. Bd. LXXXIV. 1881.

Fig. 23.



Fig. 11.

Fig.

Fig. 6

Fig. 20.

Fig. 24.

Fig. 14.

Fig. 16.

Fig. 8.

Fig. 4.

Fig. 13.

1.

Fig. 10.

Fig. 22.

a

b

Fig. 18.

c

Fig. 5





Fig. 9.

Fig. 2



Fig. 3.

g. 15.

Fig. 19.

Fig. 21.



Fig. 17.

12

University of California
LIBRARY

Querschnitte als glänzende, durchsichtige Scheiben, die aber den Querschnitt der normalen Nervenfäser nicht so bedeutend überschreiten. Reste des Axencylinders sind innerhalb derselben oft nachzuweisen. In etwas älteren Stadien der Erkrankung (6—8 Wochen) erscheinen die interstitiellen Septa deutlich verbreitert.

Kusmin[1]) fand, als er 4 Hunden das Rückenmark mit Ausnahme der Hinterstränge durchschnitt, erst eine mit Bestimmtheit zu constatirende Empfindlichkeit und eine vollständige Paralyse der hinteren Extremitäten und des Schwanzes; nach 3—5 Tagen schwand die Sensibilität gewöhnlich. In diesen Fällen zeigte die mikroskopische Untersuchung dann auch, dass die hinteren Stränge degenerirt waren.

Israi und Victor Babes[2]) injicirten Hunden durch die Lücken zwischen den Dornfortsätzen der Wirbelsäule Oleum Sinapis mittelst Pravaz'scher Spritze, um den Einfluss traumatischer Entzündung im Rückenmarke auf die Entstehung von Hautkrankheiten zu studiren. Hier interessirt nur das Ergebniss der mikroskopischen Untersuchung.

Nach 6—10 Wochen fanden sie das Bild der Sklerose, zugleich in jedem Falle oberhalb der Läsion in dem Vorderhorne derselben Seite Höhlenbildung.

Im Beginne der Degeneration der Nervenfasern traten zunächst Oedem der Markscheide und innerhalb derselben eigenthümliche hyaline Gebilde auf, welche nach Art der Markscheide durch Hämatoxylin blau gefärbt werden; hierauf folgte Hypertrophie oder Atrophie des Axencylinders, dessen scholliger Zerfall, Umwandlung der Markscheide in eine hyaline Masse und endlich vollständiges Verschwinden derselben.

Hofrichter[3]) fand bei einem Myxosarkom der Cauda equina die traumatische Degeneration oberhalb der Stelle, wo das Sarkom in die Rückenmarkssubstanz eingedrungen war. Abweichend von Schiefferdecker, welcher die traumatische Degeneration nach 4—5 Wochen nicht mehr sah, konnte sie Hofrichter noch nach einem Jahre nachweisen.

Fürstner und Knoblauch[4]) fanden nach halbseitiger Durch-

1) Experimentelle Untersuchungen über die Leitungsbahnen im Rückenmarke des Hundes. Medicinische Jahrbücher. Wien 1882. S. 362.

2) Vierteljahrsschrift für Dermatologie und Syphilis. Bd. IX. 1882.

3) Ueber aufsteigende Degeneration des Rückenmarkes. Inaug.-Dissertation. Jena 1883.

4) Ueber Faserschwund in der grauen Substanz und über Kerntheilungsvorgänge im Rückenmarke unter pathologischen Verhältnissen. Archiv f. Psychiatrie und Nervenheilkunde. Bd. XXIII. Heft 1883.

trennung des Rückenmarks über den ganzen Querschnitt ausgedehnte Myelomalacie kurz ober- und unterhalb der Durchschneidungsstelle.

Kostjurin[1]) sah bei seinen Durchschneidungen des Lendenmarks an Hunden, dass sich die Läsion auf die nächste Umgebung der Operationsstelle erstreckte.

Loewenthal[2]) beobachtete ebenfalls traumatische Degeneration, die meist in kurzer Entfernung (3—8 Mm.) von der Wunde schwand. Die Vertheilung der Erscheinungen derselben war weder ober- noch unterhalb der Wunde genau localisirt. Auch in den einzelnen Fällen wechselte sowohl Intensität als auch Ausdehnung der traumatischen Degeneration.

Homén[3]) traf nach Halbschnitten im Rückenmarke in den ersten Tagen viel ausgesprochenere Functionsstörungen, als später. Je weniger ausgedehnt die Verletzung war, desto rascher gingen anfängliche Lähmungserscheinungen zurück. Er trennt die entzündliche oder traumatische Degeneration, die sich 1—1½ Cm. zu beiden Seiten der Wunde erstreckte, scharf von der secundären Degeneration. Als Symptome der ersteren führt er Folgendes an: Lacunen, welche oft glasige, ein wenig glänzende Schollen enthalten, sich durch Reagentien nicht färben; Schwund oder Schwellung der Axencylinder, Vermehrung der Kerne. Ausserdem fand Homén rundliche, fast homogene Massen, deren Durchmesser auf Querschnitten 40 μ und mehr betrug, die er aus den Axencylindern entstehen lässt. Nie fand dieser Verfasser eine Röhre, in welcher nur die Markscheide oder ein kleinerer oder grösserer Theil dieser angegriffen war, ohne dass gleichzeitig der Axencylinder erkrankt gewesen wäre, während das Gegentheil oft der Fall war. Nach 2 Monaten konnte man alterirte Nervenfasern nicht immer leicht von der Neuroglia unterscheiden; der ganze Nervenquerschnitt, welcher oft erweitert war, bildete eine fast homogene, leicht körnige Masse. Die Neuroglia war sichtlich verdickt, besonders erschienen die Knotenpunkte der Fasern geschwellt und färbten sich stärker. In einigen derselben konnte Homén Spuren von Mitosen entdecken, theils Tochterfiguren, jedoch niemals in exacter Form.

---

1) Ueber den Einfluss von Verletzungen des unteren Rückenmarkes auf den Stoffwechsel im Thierkörper. Inaug.-Dissertation. Petersburg 1884.

2) Des dégénérations secondaires de la moelle épinière consécutives aux lésions expérimentales médullaires et corticales. Genève 1883.

3) Experimenteller Beitrag zur Pathologie des Rückenmarkes (speciell mit Rücksicht auf die secundäre Degeneration). Fortschritte der Medicin. 1885. Nr. 9.

In einer anderen Ortes veröffentlichten Arbeit[1]) gelangt er zu denselben Resultaten.

Barbacci[2]) erklärt, dass die traumatische Degeneration vom einen zum anderen Falle rasch wechselt, so dass bisweilen schon 1½—2 Mm. oberhalb der Verletzung jede Spur derselben schwinden kann, andere Male ihre Erscheinungen bis 1½ Cm. oberhalb nachzuweisen sind. Bei halbseitiger Durchschneidung des Rückenmarks fand Barbacci auch auf der unverletzten Hälfte degenerirte Fasern im Hinterstrange und zwar je höher nach oben, desto mehr, so dass an einer bestimmten Stelle oft in beiden Strängen gleich viele waren. Er nimmt deshalb an, dass in verschiedenen Höhen des Rückenmarks Fasern aus einem Hinterstrange in den anderen übergehen.

Bei Thieren fand Barbacci in der grauen Substanz oft selbst unmittelbar oberhalb der Verletzung nicht den beim Menschen so „eigenthümlichen granulösen Zustand der Nervensubstanz", ebensowenig das Verschwinden oder die Atrophie der zelligen Elemente. Dagegen beobachtete er fast beständig eine starke Verdünnung des Reticulum nervosum, am deutlichsten ausgesprochen in der Nähe der hinteren Hörner. Die Alterationen der grauen Substanz bestanden in seinen Beobachtungen nur bis zu geringer Entfernung oberhalb des verletzten Punktes fort.

Keresztszeghy und Hanuss[3]) vollführten an Hunden vollkommene Durchtrennungen des Rückenmarkes. 30 Stunden nach der Operation fanden sie in der Nähe der Durchschneidungsstelle Degeneration zahlreicher Nervenfasern.

Eigene Versuche.

Bei meinen Versuchen verfuhr ich nun folgendermaassen:

Unter den nöthigen Cautelen wurde bei Kaninchen ein Theil der Lendenwirbelsäule freigelegt, dann diese trepanirt und durch die Dura eine chirurgische Nähnadel in das Rückenmark eingestossen. Auf diese Weise konnte stets eine grosse Blutung vermieden werden. Ein Ausweichen der Medulla, wie es Fürstner und Knoblauch (l. c.) angeben, kam nicht vor. Nach gesetztem Trauma

1) Contribution expérimentale à la pathologie et à l'anatomie pathologique de la moelle épinière. Travail de l'Institut pathologique de Helsingfors 1885.

2) Die secundären systematischen aufsteigenden Degenerationen des Rückenmarkes. Centralblatt für allgemeine Pathologie und pathologische Anatomie. Bd. II. Nr. 9. 1891.

3) Degeneration und Regeneration am Rückenmarke des Hundes. Beiträge zur pathologischen Anatomie und zur allgemeinen Pathologie. Bd. XII. 1893.

erfolgte erst Muskel-, dann Hautnaht. Da letztere genügend sorgfältig angelegt wurde, war ein Verband überflüssig.

Was nun das Verhalten der Thiere nach der Verletzung anlangt, so zeigten sie meist nur 1—3 Tage Lähmungserscheinungen, dann schwanden letztere vielfach; in selteneren Fällen blieben sie bestehen.

Zu bemerken wäre noch, dass nur das Rückenmark solcher Thiere in die folgende Versuchsreihe aufgenommen wurde, bei welchen keine Infection der Wunde stattgefunden hatte.

Nach Ablauf der bestimmten Zeit wurden die Kaninchen mittelst Chloroforminhalation getödtet. Bei der Herausnahme des Rückenmarkes wandte ich die möglichste Vorsicht an, um Quetschungen und Zerrungen zu vermeiden.

Die Stichstelle selbst war in Fällen von kurzer Versuchsdauer gut aufzufinden und wurde mit Tuschestrichen markirt. Schwieriger, ja unmöglich, gestaltete sich das Aufsuchen, wenn ich die Thiere erst längere Zeit nach dem Eingriffe opferte. Hier wurde nun oberes und unteres Ende der Trepanöffnung auf der Dura markirt und das zwischenliegende Stück des Rückenmarkes in Serien geschnitten; so konnte auch in diesen Fällen die Operationsstelle nicht verlustig gehen.

Die frischen Objecte wurden in Müller'scher Flüssigkeit fixirt, später, um das Serienschneiden zu erleichtern, in Paraffin eingebettet. Die Schnitte behandelte ich mit Hämalaun-Eosin, wässriger Congorothlösung, Urancarmin (Schmaus) Black-blue Pikrinsäure und Uran black-blue (letzteres nach der Angabe von Schmaus wie Urancarmin bereitet). In einigen Fällen benutzte ich die von Marchi und Algeri[1]) angegebene Methode, welche bei Verwendung kleinster Organstücke sehr gute Resultate gab. Die Pal'sche Färbung kam nur bei Präparaten, die einer längeren Versuchsdauer entstammten, in Anwendung.

Bei der Beschreibung der seitlichen Degeneration hielt ich mich im Grossen und Ganzen an die Bezeichnungen Vorder-, Seiten- und Hinterstrang. Nur wo die Deutlichkeit es erforderte, legte ich das Schema eines menschlichen Rückenmarkes zu Grunde. Ich glaubte mir diese Willkür erlauben zu dürfen, da es sich nur um die Umgebung der Verletzung handelte, nicht aber um Bestimmung von Leitungsbahnen. Dieses Vorgehen ersparte in manchen Fällen eine weitläufige Erörterung und veranschaulicht die Localisation der Degeneration besser als viele Worte.

---

1) Revista sperimentale di freniatria e di med. legale 1887.

Schliesslich noch eine formelle Bemerkung: Da sich die Wundränder des Rückenmarkes nach der Verletzung an einander lagern, so kann von einem Stichkanale im strengsten Sinne des Wortes keine Rede sein; wenn daher dieser Ausdruck manchmal gebraucht wird, so ist er dahin zu verstehen, dass die verletzte Rückenmarkpartie damit gemeint ist.

Ich gehe nun zu der Beschreibung der einzelnen Versuche über.

2. Tag. 1 Cm. und ½ Cm. oberhalb der Stichstelle findet sich keine Veränderung.

In einer Entfernung von ca. 3 Mm. sind im mittleren Drittel des linken Goll'schen Stranges einzelne gequollene Axencylinder eingestreut, und zwar auf dessen medialer Seite; desgleichen lassen sich im linken Seitenstranggrundbündel und Gowers'schen Bündel, jedoch auf deren laterale Partien beschränkt, vereinzelte gequollene Axencylinder constatiren. Rückt man der Verletzungsstelle noch 1 Mm. näher, so beobachtet man, dass zu der oben erwähnten Quellung der Axencylinder im mittleren Drittel des Goll'schen Stranges Erweiterung der Gliamaschen getreten ist, welche etwas mehr als die halbe Breite des Bündels einnimmt. Im Seitenstranggrundbündel und Gowers'schen Bündel hat die Zahl der gequollenen Axencylinder entschieden etwas zugenommen, ganz vereinzelte tauchen auch in dem linken Vorderstrange auf. An der Glia ist keine Veränderung zu constatiren.

Ein Schnitt, welcher etwa ¼ Mm. von der Stichstelle entfernt ist, bietet folgende Veränderungen: Das oben beschriebene Degenerationsfeld hat an Ausdehnung gewonnen, es nimmt die vordere Hälfte des linken Goll'schen und Burdach'schen Stranges ein und greift mit einem schmalen Streifen auf den rechten Goll'schen Strang über. Nach aussen und vorn zu ist die degenerirte Partie von einem schmalen Saume erhaltener Axencylinder umgeben.

In der Pyramidenseitenstrangbahn, dem Seitenstranggrundbündel, dem Gowers'schen Bündel beobachtet man, namentlich in den lateralen Theilen, reichliche Quellung der Axencylinder, starke Erweiterung der Gliamaschen; im rechten Seitenstranggrundbündel lässt sich nur bei einer geringen Zahl von Axencylindern die erwähnte pathologische Veränderung constatiren.

Die Stichstelle selbst ist infolge des gut erhaltenen Blutergusses leicht erkennbar.

Durchtrennt sind beide Hinterstränge bis auf eine schmale Schicht des rechten Burdach'schen Stranges (lateral), ferner linkes Hinter- und Vorderhorn. Auf der rechten Seite ist die Form der grauen Substanz ohne Alteration geblieben; in den hinteren Partien des rechten Vorderhornes sind mehrere kleine Blutungen zu constatiren. Die in der Umgebung der Verletzungsstelle gelegenen Regionen der weissen Substanz zeigen vorwiegend links bis zur Peripherie Degenerationserscheinungen. Auf der linken Seite ist nur mehr eine schmale Randzone des Gowers'schen Bündels erhalten; sonst findet man allenthalben stark gequollene

Axencylinder (die Quellung nimmt nach der Peripherie hin an Intensität zu) neben erweiterten Gliamaschen.

Die Degeneration überschreitet, wie schon erwähnt, die Mittellinie und geht auch auf die rechte Seite über. Von dieser ist hauptsächlich die vordere Hälfte in Mitleidenschaft gezogen, die Peripherie wieder mehr, als die medial gelegenen Theile. In der hinteren Hälfte des Seitenstranggrundbündels und der Pyramidenseitenstrangbahn finden sich nur spärliche gequollene Axencylinder; weite Gliamaschen nur im medialen Rande der Pyramidenseitenstrangbahn. Die Kleinhirnseitenstrangbahn ist vollkommen intact.

½ Mm. nach abwärts sieht man in den Hintersträngen, an der Basis des linken Vorderhornes, in der hinteren Partie beider Vorderstränge und an der Aussenseite des rechten Vorderhornes kleine Blutextravasate. Die Gestalt der grauen Säulen ist unverändert. Weite Maschen und degenerirte Axencylinder sind auf der ganzen linken Rückenmarkshälfte reichlicher an den Randpartien, als gegen die Mitte zu. Rechts findet man die Degeneration nur in der vorderen Hälfte der Vorderstrangbahn und im vorderen Drittel des Seitenstranggrundbündels.

1 Mm. nach abwärts von der Verletzung sind die Degenerationserscheinungen schon bedeutend zurückgegangen, weite Maschen und degenerirte Axencylinder finden sich im vorderen Drittel vom linken Goll'schen und Burdach'schen Strange; erstere allein im linken Seitenstranggrundbündel, im linken Vorderstrange und sehr spärlich in der rechten Pyramidenvorderstrangbahn.

2½ Mm. unterhalb der Verletzung sind normale Verhältnisse zu constatiren.

4. Tag. Der Stich tritt an Stelle des rechten Burdach'schen Stranges ein, geht nach vorn und etwas nach aussen und endigt etwa in der Mitte des rechten Vorderhornes. Lateral hat er noch die inneren Partien des rechten Hinter- und Vorderhornes ergriffen, medial geht er in den dorsalen Theilen noch etwas auf den linken Goll'schen Strang über; der Centralkanal ist intact geblieben. Im ganzen Bereiche des Stiches sind weite Gliamaschen, stark gequollene Axencylinder und Fettkörnchenzellen. Was den übrigen Querschnitt anlangt, so ist die linke Rückenmarkshälfte bis auf den Vorderstrang intact, und auch hier finden sich nur in der dorsalen Hälfte weite Maschen und gequollene Axencylinder; die rechte Seite weist letzteren Befund in ziemlich ausgedehnter und intensiver Weise allenthalben auf. Die Reste der grauen Substanz auf der rechten Hälfte sind etwas kernreicher; an den noch bestehenden Ganglienzellen (Härtung in Müller'scher Flüssigkeit!) ist kein abnormer Befund zu erheben.

5. Tag. Etwa 3 Mm. oberhalb der Verletzung sieht man in der vorderen Hälfte des linken Goll'schen und Burdach'schen Stranges einen rundlichen Herd, welcher durch weite Gliamaschen und mässig gequollene Axencylinder imponirt. Von der grauen Substanz ist er nach aussen und vorn durch eine schmale Leiste gut erhaltenen Gewebes geschieden, nach hinten reicht er fast bis zur Grenze von vorderer und hinterer Hälfte der oben erwähnten Stränge; nach rechts greift er mit einem schmalen Saume auf den Goll'schen Strang über. Der übrige Querschnitt ist ohne

Veränderung. Nach einem weiteren Millimeter reicht das Degenerationsfeld in seinen vorderen Theilen bis zur grauen Substanz. 0,7 Mm. von der Stichstelle entfernt hat das Bild eine bedeutende Aenderung erfahren, die Degeneration ist viel ausgedehnter geworden. Im linken Goll'schen und Burdach'schen Strange, namentlich an der Grenze gegen die graue Substanz, finden sich sehr weite Gliamaschen und stark gequollene Axencylinder. Am weitesten sind die Maschen im vorderen Drittel des Burdach'schen Stranges. Im linken Hinterhorne, dessen Form vollkommen erhalten ist, sind nur mehr vereinzelte Ganglienzellen zu erkennen; im Vorderhorne finden sie sich besser erhalten. Der Process hat sich aber auch noch weiter nach aussen erstreckt. In der linken Pyramidenseitenstrangbahn sind einzelne Axencylinder in grosse homogene Schollen umgewandelt. In den medialen Theilen des linken Seitenstranggrundbündels sind wenige und nicht beträchtlich gequollene Axencylinder; reichlich finden sich dagegen letztere neben weiten Gliamaschen in dem linken Vorderstrange und in einem schmalen Bande des rechten Vorderstranges, welches der vorderen Incisur direct anliegt. Die Intensität der Degeneration steht derjenigen der linken Seite nach.

Rechtes Vorder- und Hinterhorn lassen keinen pathologischen Befund erheben; nur die medialen Partien des rechten Goll'schen Stranges zeigen die schon oft erwähnten Veränderungen der Axencylinder in ganz leichtem Grade.

Der oberste Rand des Stiches tritt an der Stelle der linken hinteren Wurzel ein; er umfasst ihre ganze Breite, durchdringt, allmählich schmäler werdend, die Spitze des Hinterhornes und endigt als schmaler Streifen im hinteren Drittel des linken Vorderhornes. Die Form des dorsalen Hornes ist namentlich in seinen hinteren Theilen verändert, hauptsächlich ist der Breitendurchmesser reducirt. Ganglienzellen sind nicht mehr aufzufinden, der ganze Bereich des Stiches ist von Detritus eingenommen. An letzteren schliesst sich nach beiden Seiten, allmählich an Intensität abnehmend, Degeneration an. Diese erstreckt sich auf den linken Goll'schen und Burdach'schen Strang in deren ganzer Ausdehnung. Rechts sind von diesen Bündeln nur die vorderen $^2/_3$ ergriffen und zwar vorwiegend die Glia, weit weniger die Axencylinder. Weiter ist die linke Pyramidenseitenstrangbahn stärker betheiligt, im geringem Grade das linke Seitenstranggrundbündel (nur das innerste Drittel); stärker hinwieder, sowohl in Bezug auf die Axencylinder, wie auf die Glia, der linke Vorderstrang und ein Theil des rechten Vorderstranges. Letzterer wird nach aussen und rückwärts vom rechten Vorderhorne begrenzt, nach innen vom Sulcus longitudinalis anterior, nach vorn durch eine Linie, welche von der Grenze des mittleren und äusseren Drittels der vorderen Incisur nach der Spitze des rechten Vorderhorns gezogen wird. Hinten sind vorwiegend die Gliamaschen, vorn die Axencylinder verändert.

Der Stich endlich hat Folgendes getroffen: Linken Burdach'schen Strang, linkes Hinter- und Vorderhorn. In letzterem reicht er bis zur Spitze und lässt nur das äussere Drittel frei. Sämmtliche Ganglienzellen sind zerstört, an Stelle der grauen Substanz ist Detritus und das bei der Operation ergossene Blut getreten. An den Stichkanal schliesst sich wieder die Degenerationszone an, die aus linkem Hinterstrang, linker Pyramiden-

seitenstrangbahn, linkem Seitenstranggrundbündel (nur die innersten Partien), linkem Vorderstrang und dem medialen Drittel des rechten Vorderstranges besteht.

Nach abwärts taucht bald wieder die Form der rechten grauen Substanz auf. Vom Vorderhorne ventralwärts verschmälert sich der Degenerationsstreifen, in den Seitensträngen werden die gequollenen Axencylinder seltener, am längsten hält sich die Degeneration im linken Hinterstrange; in letzterem ist sie noch 4 Mm. unterhalb des Traumas in Form eines kleinen ovalen Herdes nachweisbar. In einer Entfernung von 1 Cm. herrschen wieder normale Verhältnisse.

8. Tag. Etwa 4 Mm. oberhalb der Einstichstelle sind weder an der grauen, noch an der weissen Substanz pathologische Veränderungen zu erkennen.

In einer Entfernung von etwa ½ Mm. erscheint im vorderen Drittel des linken Hinterstranges, das genannte Gebiet fast vollkommen einnehmend, ein ovaler Degenerationsherd. In ihm ist vorwiegend die Glia ergriffen, weniger die Axencylinder; letztere zeigen nur ganz geringgradige Quellung. Die graue Substanz der linken Seite bietet keinen abnormen Befund. In der linken Pyramidenseitenstrangbahn finden sich nur vereinzelte gequollene Axencylinder, ohne Betheiligung der Glia. Nach vorn zu, in der Kleinhirnseitenstrangbahn, dem Seitenstranggrundbündel, dem Vorderstrange, sind ziemlich viele Axencylinder, welche sich in Quellung befinden; an den Randpartien ist letztere reichlicher und intensiver. Die direct der grauen Substanz anliegende Zone ist frei.

Auf der rechten Seite lässt sich ebenfalls Degeneration constatiren, in dem Vorderstrange in gleicher Ausdehnung wie links, im Seitenstranggrundbündel bedeutend spärlicher, weniger intensiv, ebenfalls in den lateralen Theilen. Dorsalwärts nimmt sie sehr rasch ab, ungefähr von der Mitte des Seitenstranggrundbündels.

¼ Mm. proximal der Verletzung sieht man, dass sich das Feld im Hinterstrange vergrössert hat; es nimmt die vordere Hälfte desselben ein und ist bis zur Mitte des rechten Goll'schen Stranges vorgedrungen. Im linken Hinterhorne sind die Ganglienzellen nur mehr schwer erkennbar. Die Verhältnisse der übrigen weissen Substanz haben gegenüber dem oben geschilderten Präparate keine Aenderung erfahren.

Der Stich selbst imponirt bei makroskopischer Betrachtung als eine seichte Delle, in welche die Meningen eingeschoben sind. Bei der Färbung mit Urancarmin besitzt er nahezu dieselbe Tinction, wie die graue Substanz. Vis à vis der Einstichsstelle finden wir auf derselben Rückenmarkshälfte nahe der vorderen Incisur ein kleines Dreieck, welches denselben Farbenton aufweist, wie der Stichkanal, dessen Basis an der Peripherie liegt.

Mikroskopisch findet man die Meningen entsprechend der Richtung des Traumas etwas ventralwärts verlagert. Die Nadel nahm ihren Weg durch beide Hinterstränge, linkes Hinter- und Vorderhorn und beendigte ihn in der Mitte der Peripherie des linken Vorderstranges. Der letztgenannten Stelle entspricht das oben genannte Dreieck, in welchem sich rothe Blutkörperchen, Leukocyten, Fettkörnchenzellen und blutkörperchenhaltige Zellen finden. Aehnliche Befunde, nur mit ausgedehnteren

Blutresten, zeigt der Stich in seinem übrigen Verlaufe. Die Ganglienzellen der linken grauen Substanz sind vollkommen zu Grunde gegangen, die der rechten Seite sind mehr oder minder gut erhalten; ersteres ist in den lateralen, letzteres in den medialen Theilen der Fall.

Bei Besichtigung des übrigen Querschnittes beobachtet man in der weissen Substanz zu beiden Seiten des Stiches stark erweiterte Gliamaschen und beträchtlich gequollene Axencylinder; letztere auch in der ganzen Peripherie, links zahlreicher als rechts.

Der oben angegebene Befund kehrt in mehreren Präparaten derselben Serie wieder, dann nimmt die Ausdehnung der Degenerationszone ziemlich rasch ab; so bekommen wir in einem Schnitte, welcher $^1/_3$ Mm. von der Verletzungsstelle entfernt ist, folgende Verhältnisse: Die Form der grauen Substanz ist vollkommen gut erhalten, die Ganglienzellen sind erkennbar. Diejenigen Partien, welche der Lage nach sich senkrecht unterhalb des Stiches befinden, zeichnen sich vor den anderen durch grosse Weite der Gliamaschen und starke Quellung der Axencylinder aus. Es sind dies linker Goll'scher und Burdach'scher Strang, das vordere Viertel des rechten Goll'schen Stranges, ferner ein Streifen, welcher etwa durch die Mitte des linken Vorderstranges zieht, bis zu der Peripherie des letzteren. Zahlreichere gequollene Axencylinder und auch weite Gliamaschen trifft man ferner in beiden Vordersträngen, spärlicher im Seitenstranggrundbündel, links wie rechts.

Bei 1 Mm. Entfernung nach abwärts sind die Hinterstränge wieder intact, bis auf ein kleines rundliches Degenerationsfeld, welches das vordere Viertel des linken Goll'schen und Burdach'schen Stranges einnimmt. Sonst sehen wir eine mässige Anzahl gequollener Axencylinder in beiden Vordersträngen (ventral reichlicher als dorsal) auf dem übrigen Querschnitte in den Randpartien; die beiden Pyramidenseitenstrangbahnen sind ohne Veränderung.

Nach einem weiteren Millimeter ergiebt die Untersuchung in dem linken Hinterstrange nur ganz vereinzelte gequollene Axencylinder, linkes Hinter- und Vorderhorn sind intact in der Form, die Ganglienzellen gut erhalten. An das linke Vorderhorn schliessen sich nach vorn und aussen 2 kleine bohnenförmige Herde an, welche neben sehr weiten Gliamaschen einzelne gequollene Axencylinder besitzen; letztere sieht man auch in sehr geringer Menge in dem linken Vorderstrange.

Ca. 5 Mm. unterhalb sind keine degenerativen Processe mehr wahrzunehmen.

II. Tag. Ca. 1 Mm. oberhalb der Stichstelle finden wir die Form der grauen Substanz in keiner Weise alterirt, ebensowenig die ihr zunächst gelegenen Theile der weissen Substanz. Erst die äusserste Partie des linken Seitenstranggrundbündels und das Gowers'sche Bündel weisen Veränderungen auf. Letztere bestehen in Auflockerung der Gliamaschen und in Quellung der Axencylinder.

Geht man $^1/_2$ Mm. weiter nach abwärts, so ergiebt sich nur eine geringgradige Erweiterung des Degenerationsprocesses; derselbe erstreckt sich nunmehr in der oben angedeuteten Weise nach rückwärts bis zur Pyramidenseitenstrangbahn, ventral bis in das Gebiet der vorderen Wurzel; er nimmt wie oben die peripheren Theile ein.

Bei 1/4 Mm. Entfernung beginnt der pathologische Befund in der hinteren Partie des linken Seitenstranggrundbündels. In der Mitte des letzteren haben die degenerativen Erscheinungen an Ausdehnung und Intensität zugenommen; man findet gequollene Axencylinder auch in der Nähe der grauen Substanz, wenn auch nicht so stark gequellt wie am Rande. Hier hat die Quellung einen ziemlich hohen Grad erreicht, namentlich im Bereiche der vorderen Wurzeln, weniger stark in der lateralen Hälfte des Vorderstranges. Entsprechend der Veränderung der Axencylinder ist diejenige der Glia, welche sich in mehr oder minder weiten Maschen kundgiebt.

Der Stich wird makroskopisch durch die dunklere Färbung der betreffenden Stelle markirt. Mikroskopisch findet man, dass er im Bereiche der linken Kleinhirnseitenstrangbahn eindringt, wobei noch ein kleines Stück des Gowers'schen Bündels getroffen wird. Das Ende der Verletzung befindet sich an der Basis des linken Vorderhornes. In letzterem sind die Reste von kleinsten Blutungen nachzuweisen, ausserdem besteht an dessen lateralem Rande entschiedene Kernvermehrung (die Zellen sind einkernig, keine Leukocyten), was bei einem Vergleiche mit der rechten Seite leicht zu constatiren ist. Die Zahl der Ganglienzellen hat im ventralen und dorsalen Horne bedeutend abgenommen.

Im Stichkanale finden sich blassgefärbte gequollene Axencylinder und weitmaschige Glia. Die Ränder desselben, namentlich der nach vorn gelegene, sind zellreich. Die Zellvermehrung erstreckt sich von ihm nach vorn, dem äusseren Drittel des Seitenstranggrundbündels entsprechend, bis zum linken Vorderstrange. In der linken Pyramidenseitenstrangbahn sind mehrere blasse, gequollene Axencylinder, ebenso im Seitenstranggrundbündel und im Vorderstrange; neben ihn weitmaschige Glia.

12. Tag. 3 Mm. von dem Stiche nach oben entfernt ist kein abnormer Befund zu erheben; geht man 1/2 Mm. weiter, so findet man im rechten Hinterstrange, von der Mitte nach vorn zu, gequollene Axencylinder in erweiterten Gliamaschen. Von ersteren lassen sich vereinzelte auch im linken Goll'schen Strange nachweisen. Im linken Hinterhorne, von dessen Mitte bis zur Basis, besteht ein schmaler Herd, in welchem sich nur einzelne gequollene Axencylinder und spärliche Reste von Glia vorfinden. An den Ganglienzellen des Hinterhornes ist bei Black-blue-Färbung nichts Besonderes zu bemerken.

Reducirt sich die Entfernung auf 2 Mm., so hat sich das Degenerationsfeld auch auf das linke Vorderhorn erstreckt und zwar bis zu der Grenze von mittlerem und vorderem Drittel. In seinem Bereiche sind keine Ganglienzellen mehr zu finden; die umliegenden erscheinen bedeutend kleiner, als die entsprechenden der rechten Seite. 1/4 Mm. oberhalb der Verletzung zeigen die medialen Partien der Goll'schen Stränge etwa bis zur Mitte mässig weite Gliamaschen und geringe Quellung der Axencylinder. Von hier nach vorn treten beide bedeutend stärker auf und erstrecken sich links auf den medialen Rand des Goll'schen, rechts auf beide Hinterstränge. Der Herd in der linken grauen Säule hat sich nur wenig vergrössert, ist allenthalben von einem schmalen Saume erhaltenen Gewebes umgeben. Vom rechten Hinterhorne sind die dorsalen 2/3 ohne

Veränderung, dann kommt ausgedehnte Degeneration, welche nur eine kleine Haube des Vorderhornes intact lässt.

In der linken Pyramidenvorderstrangbahn sind sehr spärliche Axencylinder in Quellung, reichlicher in der rechten Pyramidenvorderstrangbahn und im rechten Vorderstrange; weniger wieder im medialen Rande des rechten Seitenstranggrundbündels.

An der Stelle des Einstiches finden wir nur mehr die Peripherie der Seitenstränge, die dorsalen Theile der Hinterhörner und Hinterstränge in Continuität. Auch die erhaltene weisse Substanz führt einzelne degenerirte Axencylinder.

3 Mm. abwärts besteht keine Structurveränderung mehr.

14. Tag. Bei einer Entfernung von ca. 1,8 Mm. finden wir degenerirt: die vordere Partie des linken Burdach'schen und Goll'schen Stranges, den ganzen rechten Hinterstrang, eine kleine mediale Zone des linken Hinterhornes, rechtes Hinter- und Vorderhorn bis auf kleine Reste des letzteren.

Im linken Vorderstrange finden sich einzelne gequollene Axencylinder und weite Gliamaschen. Sehr weite Maschen und starke Quellung der Axencylinder begegnet man im ganzen rechten Seitenstrange. Am hochgradigsten ist letztere in dessen Peripherie, weniger im Vorderstrange.

Nun nimmt die Degeneration an Ausdehnung und Intensität rasch zu, so dass sie 1 Mm. oberhalb der Verletzung schon beide Hinterstränge ergriffen hat; auf der rechten Seite sind ihr verfallen: Hinter- und Vorderhorn, der ganze Seitenstrang, die Gegend der vorderen Wurzel, in geringerem Grade der Vorderstrang und die Pyramidenvorderstrangbahn. Links in mittlerer Intensität: Pyramidenvorderstrangbahn, Vorderstrang und das Gebiet der vorderen Wurzel. Ein ganz kleines Degenerationsfeld von Dreieckform befindet sich an der Aussenseite des linken Vorderhornes; die Basis ist das äussere Drittel des Vorderhornes, die Spitze liegt in der Mitte einer Linie, welche vom Mittelpunkte zur Peripherie gezogen wird.

An der Stichstelle selbst ist nur mehr die linke Kleinhirnseitenstrangbahn deutlich zu erkennen, und auch hier finden sich reichlich weite Gliamaschen und gequollene Axencylinder.

Ca. $^1/_2$ Mm. nach abwärts ist wieder die Form des Rückenmarkes zu erkennen. In ziemlicher Ausdehnung sind degenerirt: die Hinterstränge, die beiden Hinterhörner, weniger die Seitenstränge, am wenigsten die Vorderstränge.

1 Mm. unterhalb findet sich in der vorderen Hälfte des rechten Hinterstranges weitmaschige Glia, ebenso in der rechten Pyramidenseitenstrangbahn, Kleinhirnseitenstrangbahn und im Vorderstrange; an den Randpartien des letztgenannten treten gequollene Axencylinder auf; vereinzelte auch im rechten Seitenstranggrundbündel, neben erweiterten Gliamaschen.

An der Basis des linken Hinterhornes ist ein kleiner ovaler Degenerationsherd; ausser diesem sind die bekannten Veränderungen im Gebiete der linken vorderen Wurzel und in den vorderen Partien des Vorderstranges.

Bei einer Entfernung von 2 Mm. fehlt ein pathologischer Befund.

18. Tag. 1 Cm. oberhalb der Einstichstelle ist keine Veränderung zu constatiren.

Bei 3/4 Cm. treten im vorderen Drittel des linken Burdach'schen und Goll'schen Stranges, ebenso im rechten Goll'schen Strange gequollene Axencylinder auf; die Gliamaschen sind daselbst erweitert. Ausserdem findet sich Quellung der Axencylinder in der rechten Kleinhirnseitenstrangbahn, im rechten Gowers'schen Bündel, im Gebiete der rechten vorderen Wurzel und im rechten Vorderstrange; auf der linken Seite im Vorderstrange (Peripherie), in der Gegend der vorderen Wurzel und sehr spärlich im Gowers'schen Bündel.

Die Gliamaschen sind in den eben genannten Partien erweitert.

In der grauen Substanz ist keine Aenderung der Structur zu bemerken.

Etwa 1/4 Mm. oberhalb der Verletzungsstelle sind schon bedeutende Veränderungen wahrzunehmen. Im rechten Goll'schen und Burdach'schen Strange finden sich ziemlich viele, jedoch mässig gequollene Axencylinder. Das rechte Hinterhorn erscheint aufgelockert, die Ganglienzellen sind klein. In der rechten Pyramidenseitenstrangbahn, der Kleinhirnseitenstrangbahn und der hinteren Partie des Seitenstranggrundbündels constatirt man ausserordentlich weite Maschen der Glia mit mehr oder weniger gequollenen Axencylindern. Diese trifft man auch im rechten Gowers'schen Bündel und im Gebiete der rechten vorderen Wurzel. Auf der linken Hälfte finden sich ebenfalls geschwellte Axencylinder und erweiterte Maschen der Glia, jedoch in geringerem Grade als rechts. Ihr Vorkommen beschränkt sich auf Goll'schen und Burdach'schen Strang, Kleinhirnseitenstrangbahn und das Gebiet der vorderen Wurzel. Die Stichstelle selbst bietet folgendes Bild:

Die linke Rückenmarkshälfte ist in ihrer Form vollkommen erhalten, die Degeneration weist dieselbe Ausdehnung auf, wie sie für 1/4 Mm. Entfernung oben angegeben wurde. Auf der rechten Hälfte ist das Vorderhorn in seiner Form erhalten, die hintere Säule ist in dem Stichkanale zum grössten Theile aufgegangen. An Stelle derselben sieht man ein ziemlich weites Maschenwerk mit spärlichen Kernen, welches von den Hintersträngen kaum zu trennen ist. Quellung der Axencylinder und grobmaschige Glia finden sich in der Pyramidenseitenstrangbahn, Kleinhirnseitenstrangbahn, in den hinteren Partien des Seitenstranggrundbündels, in dem Gowers'schen Bündel und in der Gegend der vorderen Wurzel; spärlich im Vorderstrange und in äusserst geringer Anzahl in der Pyramidenvorderstrangbahn.

1/4 Mm. unterhalb der Verletzung wird die Form des rechten Hinterhornes schon wieder deutlich, nur in seiner vorderen Hälfte finden sich noch die oben beschriebenen Veränderungen. Auf der linken Hälfte hat die Zahl der pathologischen Axencylinder abgenommen, links ist keine merkbare Verringerung eingetreten. Die Ganglienzellen der rechten grauen Säulen haben entschieden an Menge abgenommen.

Von der eben beschriebenen Stelle nach abwärts verlieren die pathologischen Veränderungen ziemlich rasch an Ausdehnung und Intensität, so dass ca. 4 Mm. unterhalb der Verletzung wieder normale Verhältnisse vorhanden sind.

20. Tag. In einer Distanz von 3 Mm. ist kein abnormer Befund zu erheben; rückt man auf 1 Mm. heran, so findet man ganz vereinzelte gequollene Axencylinder im linken Gowers'schen Bündel und nahe den Austrittsstellen der vorderen Wurzeln.

Bei $^1/_2$ Mm. Entfernung sieht man an der Grenze von linkem Vorder- und Hinterhorne ein kleines Häufchen Blutpigment, welches einen schmalen, vielfach unterbrochenen Streifen in das ventrale Drittel des Hinterhornes aussendet. Das Pigment liegt frei, nirgends an Zellen gebunden, im Gewebe. In der Umgebung besteht geringe Kernvermehrung. Die Ganglienzellen sind in der vordersten Partie des Vorderhornes deutlich erkennbar; an Stelle der Pigmentanhäufung fehlen sie vollkommen.

Gequollene Axencylinder finden sich auf dem übrigen Querschnitte in mässiger Anzahl und zwar im linken Gowers'schen Bündel, im Gebiete der vorderen Wurzel und im Vorderstrange, nahe dessen Peripherie.

Der Stich tritt an Stelle der linken hinteren Wurzel ein und reicht bis nahe zur Mitte des linken Vorderhornes. Das Hinterhorn ist vollkommen in demselben aufgegangen; von der dorsalen Hälfte der Vordersäule sind nur mehr die medialen Theile erhalten. Im Stichkanale lassen sich nur mehr äusserst spärliche Zerfallsproducte nachweisen; an manchen Stellen ist er von reichlichen Kernen und jungen Gefässen ausgefüllt. Seine Umgebung ist zellreich; nach aussen bis fast zur Mitte der linken Rückenmarkshälfte, medialwärts bis nahe an den linken Goll'schen Strang. Vom Stiche nach beiden Seiten hin nimmt der Kernreichthum langsam ab. Auf der übrigen linken Rückenmarkshälfte finden sich namentlich in der Pyramidenseitenstrangbahn sehr weite Gliamaschen und gequollene Axencylinder. Weniger intensive Degeneration weist das Gowers'sche Bündel und das Gebiet der vorderen Wurzel auf.

Etwa $^1/_4$ Mm. unterhalb der Verletzung ist die rechte Rückenmarkshälfte vollkommen frei, links erstreckt sich die Degeneration auf die Pyramidenseitenstrangbahn, die medialen Theile des Seitenstranggrundbündels, Hinterhorn, laterale Hälfte des Vorderstranges und auf den Bereich der vorderen Wurzeln.

Bei 1 Mm. Entfernung ist die graue Substanz unverändert; einzelne pathologische Axencylinder sind nur mehr in den lateralen Theilen des linken Seitenstranggrundbündels und im Gebiete der vorderen Wurzel enthalten.

In einer Entfernung von 2 Mm. herrschen normale Verhältnisse.

23. Tag. In einer Entfernung von etwa $2^1/_2$ Mm. treten einzelne gequollene Axencylinder und erweiterte Gliamaschen in beiden Vordersträngen auf. Der übrige Querschnitt zeigt normale Verhältnisse.

$1^1/_2$ Mm. oberhalb hat sich die Degeneration auf den ganzen Bereich der Vorderstränge und der Pyramidenvorderstrangbahnen ausgebreitet; rechts sind ihre Erscheinungen ausgeprägter, als auf der linken Seite. In den Hintersträngen scheint die Glia unverändert.

Bei 1 Mm. Distanz sehen wir in der dorsalen Hälfte des rechten Vorderstranges und der Pyramidenvorderstrangbahn sehr weite Gliamaschen mit geschwellten Axencylindern; links in geringerer Ausdehnung. Nach vorn zu nimmt die Intensität langsam ab. Im linken Hinterhorne liegen einzelne Blutpigmenthäufchen regellos zerstreut; am medialen Rande

des ventralen Drittels befindet sich ein kleiner rundlicher Herd, in welchem das Gewebe stark aufgelockert ist und weite Maschen aufweist; zwischen letzteren liegen einzelne verquollene Axencylinder. In den Hintersträngen ist derselbe Befund zu erheben, wie er oben angegeben wurde.

Der obere Rand des Stichkanales verläuft durch den Goll'schen und Burdach'schen Strang, durchsetzt den Centralkanal, geht auf den rechten Vorderstrang und die rechte Pyramidenvorderstrangbahn über und endigt etwa in deren Mitte. In seinen medialen Theilen finden sich spärliche Reste von Gliagewebe ohne Axencylinder. Letztere tauchen erst nahe dem Rande auf und in den demselben anliegenden Gebieten. Rechts hört die Degeneration an der grauen Substanz und nahe dem Austritte der vorderen Wurzel auf, links am medialen Theile des Vorderhornes und etwas nach einwärts von der Abgangsstelle der vorderen Wurzel.

Die grösste Breite des Stiches umfasst beide Hinterstränge, die inneren Hälften der Basis beider Hinterhörner, die Vorderhörner bis auf je einen schmalen lateralen Saum und beide Pyramidenvorderstrangbahnen bis zur Peripherie. In der Mitte findet man, wie auch schon oben angegeben wurde, Gliareste und ganz vereinzelte Axencylinder. Häufig sind letztere in den dem Stiche anliegenden Theilen.

½ Mm. unterhalb sind die beiden Hinterstränge in ziemlicher Ausdehnung degenerirt, ebenso das rechte Hinterhorn; die beiden Vorderhörner sind unverändert; in beiden Vordersträngen und Pyramidenvorderstrangbahnen sind erweiterte Gliamaschen und gequollene Axencylinder.

3 Mm. nach unten fehlt ein pathologischer Befund.

26. Tag. 1½ Mm. nach oben von dem Stiche ist im linken Seitenstranggrundbündel, hart an die graue Substanz anstossend, ein rundlicher Herd, welcher etwa die Hälfte der Aussenseite des linken Vorderhornes einnimmt. Hier sind abnorm weite Gliamaschen und äusserst stark gequollene Axencylinder.

Etwa ½ Mm. nach abwärts taucht auch im vorderen Drittel des linken Keilstranges ein ähnlicher Degenerationsherd auf; nur sind die Gliamaschen hier nicht so stark erweitert, auch die Axencylinder weniger stark gequollen.

Der Stich tritt am Sulcus longitudinalis posterior ein und hat eine ziemlich breite Ausdehnung. Die Hinterhörner sind in ihrer Form erhalten, vom linken Vorderhorne ist die mittlere Partie zum Theil zerstört, vom rechten etwa das mediale Drittel. Beiderseits neben dem Stichkanale, nach aussen zu rasch abnehmend, finden sich weite Gliamaschen und gequollene Axencylinder; einzelne derselben trifft man auch in beiden Vordersträngen.

Ca. ¼ Mm. nach abwärts sind das rechte Vorder- und Hinterhorn in ihren Formen vollkommen erhalten, ebenso das linke Hinterhorn; im linken Vorderhorne ist noch die mediale Hälfte zerstört; erweiterte Maschen finden sich auf der linken Hälfte, ebenso gequollene Axencylinder; wenig betheiligt ist die rechte Pyramidenseitenstrangbahn, Kleinhirnseitenstrangbahn und die hinteren Partien des Seitenstranggrundbündels.

Die vorderen Theile zeigen noch ziemlich weite Maschen und dementsprechend auch gequollene Axencylinder.

In einer Entfernung von 2½ Mm. ist das Rückenmark normal.

30. Tag. (Pal'sche Färbung.) In einem Schnitte, welcher dem Rückenmarke nahe der Verletzungsstelle entnommen ist, fällt bei allgemeiner Betrachtung auf, dass rechtes Vorder- und Hinterhorn die der linken Seite an Grösse übertreffen. Die Masse der weissen Substanz erscheint auf beiden Seiten annähernd gleich. Während in der rechten grauen Substanz die Ganglienzellen in ihrer Anzahl keine Verminderung erfahren haben, sind auf der linken Seite nur in den medial gelegenen Theilen einzelne kleine Ganglienzellen zu entdecken, und auch diese haben offenbar an Deutlichkeit eingebüsst. Auch in der Menge der Markscheiden finden sich Differenzen; rechts beobachtet man ein verhältnissmässig dichtes dunkelblau gefärbtes Netz derselben, links fehlt dieses; nur an dem medialen Rande des linken Vorderhornes ist eine geringe Anzahl ziemlich schwach gefärbter Markscheiden.

In der weissen Substanz der rechten Rückenmarkshälfte finden wir ein kleines querovales Feld im hinteren Drittel des Seitenstranges gelegen, welches die gleichmässige Markscheidentinction nicht aufweist. Es bestehen in dem blassgelben Gewebe nur sehr spärliche und regellos eingestreute blaue Ringe; am geringsten ist ihre Anzahl im dorsalen Ende des Feldes, nach vorn zu werden sie etwas reichlicher. Aehnliche Verhältnisse zeigen die hinteren Drittel beider Burdach'schen Stränge; die Goll'schen Stränge bieten nur wenige und kleine Lücken in der Markscheidenfärbung.

Vom lateralen Ende des linken Vorderhornes zieht ein schmales Band, in welchem die Markscheiden vollkommen fehlen, nach vorn und aussen zur Peripherie. In den medial und lateral anliegenden Partien fehlen ebenfalls an vielen Stellen die Markscheiden. In einiger Entfernung von dem ehemaligen Stiche stellen sie sich in zunehmender Anzahl wieder ein.

Präparate, welche mit Black-blue tingirt sind, ergeben über die Ausdehnung der Degeneration keine weiteren Aufschlüsse.

35. Tag. Der Stich dringt etwas nach aussen von dem linken Hinterhorne ein und geht schief nach vorn und lateral, so dass er im vorderen Drittel des linken Seitenstranges die Peripherie erreicht. Gekennzeichnet ist er durch weite Gliamaschen, namentlich in seiner Mitte; an den Rändern werden dieselben enger. Zwischen den einzelnen weiteren Maschen befindet sich ein ziemlich dichtes Netz offenbar gewucherter Gliafasern, mit Vermehrung der Gliakerne. Letztere haben, namentlich an der Eintrittsstelle des Stiches, eine numerische Zunahme erfahren. Gequollene Axencylinder sind nur in ganz vereinzelten Exemplaren anzutreffen.

Auf dem übrigen Querschnitte finden sich ebenfalls noch einzelne Veränderungen; vor Allem gequollene Axencylinder und zwar in den hinteren Partien des rechten Seitenstranges und in beiden Vordersträngen, allenthalben jedoch in geringer Anzahl.

Weiter wäre noch ein kleiner querovaler Degenerationsherd anzuführen, welcher sich im vorderen Drittel des linken Hinterstranges vorfindet und einerseits bis zur grauen Substanz, andererseits bis zur Medianlinie reicht. Gegen die Umgebung ist er ziemlich scharf abgegrenzt. In seinem Inneren sieht man nur spärliche stark geblähte Zellen, von welchen einzelne fast die Grösse einer Leberzelle erreichen; bei letzterem

ist der Kern blass, das Plasma dunkler tingirt; bei anderen hinwieder, die weniger geschwellt sind, liegt der gut gefärbte Kern wandständig, das Plasma hat weniger Farbstoff aufgenommen.

Resumé.

Fasst man die aus der mikroskopischen Untersuchung gewonnenen Resultate zusammen, so ergeben sich wohl folgende Schlüsse:

1. Die Degeneration beschränkt sich nicht auf die direct von dem verletzenden Instrumente getroffenen Partien, sondern sie erstreckt sich auch noch auf die seitlich gelegenen Theile.
2. Die Degeneration richtet sich nach keinem bestimmten Gesetze in Betreff der Ausdehnung; sie wechselt von Beobachtung zu Beobachtung. Einmal sind die dem Stiche nahegelegenen Partien ergriffen, dann wieder die entfernteren. Es besteht nur insofern eine grosse Regelmässigkeit, als einer ausgedehnteren Verletzung auch eine ausgebreitetere Degeneration folgt.
3. Im Laufe der Zeit nimmt die Anzahl der gequollenen Axencylinder ab, doch sind solche verhältnissmässig noch lange nachzuweisen (am 35. Tage noch).
4. Infolge der Verletzung tritt Vermehrung und Wucherung der Neuroglia auf.
5. Die graue Substanz nimmt kurz ober- und unterhalb des Stiches wieder ihr normales Verhalten an. In ihr tritt Kernvermehrung ein. Im Stichkanale und in dessen Umgebung gehen die Ganglienzellen zu Grunde.
6. Unabhängig von der Verletzungsstelle finden sich im Rückenmark kleine Degenerationsherde, theils in der Seite des Stiches, theils in der anderen Hälfte der Medulla.
7. Was das Aufhören der Degeneration in den einzelnen Strängen anlangt, so sind in vielen Fällen die Hinterstränge schon frei davon, während in den übrigen Bahnen noch einzelne gequollene Axencylinder und weite Gliamaschen sich vorfinden. In einer anderen allerdings geringeren Zahl von Beobachtungen besteht das umgekehrte Verhältniss.

Eintritt der Quellung.

Ich gehe nun zu den Beobachtungen über die Zeit des Eintrittes der Quellung der Axencylinder.

Wie aus den Befunden vom 2. Tage hervorgeht, besteht zu dieser Zeit schon eine vollkommen deutliche Quellung der Axen-

cylinder, sowohl im Bereiche der Verletzung, als auch in deren Umgebung. Es war nun von Interesse, zu untersuchen, wann sich der Beginn der Quellung einstelle. Zu diesem Zwecke opferte ich Thiere 2, 3, 4, 6 und 8 Stunden nach der Verletzung. Fixirt wurde in Müller'scher Flüssigkeit und, um die Quellungserscheinungen schöner und deutlicher zu bekommen, in Celloidin eingebettet. Von der Stichstelle fertigte ich manchmal Längs- und Querschnitte an.

Schon nach 2 Stunden gelingt es, einzelne gequollene Axencylinder in erweiterten Gliamaschen zu entdecken. Wir vermissen dabei allerdings die grossen homogenen Platten und Tafeln, wie sie zu späteren Zeiten constatirt werden, sondern bemerken nur mässige Verbreiterung. Die stärkst geschwellten Axencylinder hatten einen Durchmesser von 5,26 μ. Die Markscheide ist bei diesen Exemplaren meist als blasser Ring noch erkennbar.

Nach 3 Stunden hat die Zahl der gequollenen Axencylinder entschieden zugenommen, ebenso die Intensität der Quellung. Der Durchmesser vorwiegend afficirter Axencylinder beträgt nunmehr 21,5 μ.

Bei den letztgenannten ist die Markscheide meist nur mehr mit Mühe als blasser Hof erkennbar; diejenigen Axencylinder, welche weniger geschwellt sind, lassen dieselbe deutlicher wahrnehmen. Was nun die pathologischen Axencylinder anlangt, so können wir verschiedene Arten derselben unterscheiden. Die einen stellen eine gleichmässig stark tingirte homogene Masse dar, meist von rundlicher oder ovaler Form. Andere hinwieder besitzen eine buchtige Peripherie. Eine dritte Art ist blass, erscheint entweder gleichmässig granulirt, oder führt einzelne intensiver gefärbte Stellen neben den wenig tingirten ziemlich hellen Granulis.

Auf Längsschnitten bieten die veränderten Axencylinder ein ziemlich wechselndes Verhalten. Von einem mehr oder minder breiten, ziemlich gleichmässigen Bande gehen sie rascher oder langsamer in ampullenartige Verbreiterungen über, um von diesen wieder auf ihr früheres Maass, oder nahezu auf dasselbe herabzugehen; einzelne wiederholen den eben beschriebenen Vorgang mehrmals. Aus den letzteren Angaben geht hervor, dass sich die Veränderung der Nervenfasern, wie auch schon aus dem Früheren ersichtlich ist, eine Strecke weit hinzieht.

Sind 4 Stunden zwischen Verletzung und Tod verstrichen, so finden wir nahezu dieselben Veränderungen, wie sie eben angegeben wurden; vielleicht ist eine grössere Anzahl von Axencylindern der Quellung anheimgefallen. Eine bestimmte Angabe möchte ich hierüber nicht machen, da die Ausdehnung der Verletzung sich in diesem Falle hochgradiger erwies, als in dem vorhergehenden. Ganz sichere Behauptungen wären wohl nur bei vollkommen gleich grossen Stichverletzungen möglich; dies ist jedoch ein Postulat, welchem ich nicht gerecht werden konnte.

Der Durchmesser der am intensivsten geschwellten Axencylinder beträgt 26 μ; es hat demnach gegen früher, das heisst gegen 1 Stunde vorher, eine mässige Verbreiterung der Axencylinder stattgefunden.

Nach 6 Stunden ist sowohl die Quellung der Axencylinder, als auch die Erweiterung der Gliamaschen deutlich.

Beachtenswerthere Differenzen treten uns bei einem Rückenmarke von 8stündiger Versuchsdauer entgegen. Hier finden wir, entsprechend der Verletzungsstelle, reichlich gequollene Axencylinder, die zum Theile ziemlich dicht, manchmal aber auch in einiger Entfernung von einander gelagert sind. Einzelne derselben sind mit einem Durchmesser von 31,5 μ ausgestattet. Das Glianetz hat viel von seiner Regelmässigkeit eingebüsst. Einzelne Maschen sind stark erweitert, andere weniger; die Bälkchen lassen vielfach Verbreiterung erkennen.

Es tritt demnach schon 2 Stunden nach der Verletzung Quellung der Axencylinder ein, die sowohl an Ausdehnung, als auch an Intensität allmählich zunimmt.

Nebenbei möchte ich noch erwähnen, dass sich in allen Fällen ein Bluterguss vorfand, der allerdings je nach der Ausdehnung der Verletzung wechselte.

Hammond [1]) vermisste denselben trotz „Herumwühlens" mit der Nadel in dem Rückenmarke.

Nachdem die seitliche Degeneration, welche einem Rückenmarkstiche folgt, festgestellt war, versuchte ich es, auf die histologischen Details näher einzugehen. Das Hauptaugenmerk richtete ich auf etwaige Regenerationserscheinungen.

Regeneration.

Wie aus der später folgenden Literatur ersichtlich ist, sind die Ansichten, ob und in wieweit eine Regeneration des Centralnervensystems nach Verletzungen stattfindet, noch ziemlich getheilt. Während die Einen, z. B. Klebs (l. c.), demselben eine verhältnissmässig hohe Restitutionsfähigkeit zuerkennen, wird sie von Anderen geleugnet. Namentlich betreffs der Regeneration von Ganglienzellen höher organisirter Thiere bestehen Differenzen.

Untersucht man die einem Kaninchenrückenmarke beigebrachte Stichwunde 4 Wochen nach der Verletzung mikroskopisch, so findet man bei Weigertfärbung im ganzen Bereiche der von dem Messer direct getroffenen Partie und auch über diese hinaus Untergang der nervösen Elemente, sowohl in der grauen wie in der weissen Substanz. Eine kernfärbende Methode ergiebt Vermehrung der Glia und Bildung von Sternzellen.

Wenn nun nach einseitiger Stichverletzung des Rückenmarkes die betroffene Hälfte weniger Ganglienzellen zeigte, als die andere intacte Seite, so konnte doch immerhin eine theilweise Regeneration

1) Report of cases of traumatic injury to spinal cord. Referat. Centralbl. f. Chirurgie. Nr. 12. 1894.

der Ganglienzellen stattgefunden haben, ohne dass die ursprüngliche Zahl erreicht wurde.

Es schien mir daher von Interesse, schrittweise so weit als möglich die Heilung von Rückenmarkstichen zu verfolgen. Im Laufe der Untersuchungen kam ich zu drei Serien von Thieren: Kaninchen, Mäusen und Hunden.

Die Resultate bei Kaninchen sollen nur anhangsweise, summarisch ohne Angabe der einzelnen Befunde aufgeführt werden. Bei diesen fixirte ich die Operationsstelle, wie ich gleich hier vorwegnehmen will, ausschliesslich in 6 proc. Sublimatlösung. Hierzu zwang der Umstand, dass sich bei längerer Versuchsdauer die Stichstelle makroskopisch nicht mehr finden liess. Ich musste daher das ganze der Trepanationsöffnung entsprechende Rückenmarksstück (fast 1 Cm. lang) zur Durchsuchung heranziehen. Solch grosse Organpartikel liessen aber eine Fixirung in Flemming'schem Gemische nicht zu. Ausserdem ist die Consistenz des Kaninchenrückenmarkes zu gering, um so dünne Scheiben aus demselben zu entnehmen, wie sie für die eben genannte Flüssigkeit erforderlich sind.

Die Medulla der Mäuse bot zwar dem Eindringen der Osmiumsäure keine Hindernisse, hatte aber die unangenehme Eigenschaft, dass das Gewebe im Laufe der Behandlung sehr brüchig wurde, manchmal auch trotz grösster Vorsicht zum Theile zerfiel, so dass die Orientirung beim Schneiden erschwert und die Bilder mehrfach gestört wurden. Aus Opportunitätsrücksichten wurde das Rückenmark der Mäuse in Längsschnitte zerlegt. Auf diese Weise bekam ich die Stichstelle leichter zu Gesicht und war ausserdem nicht auf lückenlose Serien angewiesen. Die Resultate dieser Reihe sollen ebenfalls nur zusammenfassend wiedergegeben werden.

Weitaus bessere Chancen als die eben genannten bot das Hunderückenmark; erstens erlaubte sein grösseres Volumen einen ausgedehnteren Stich, was das Auffinden der Verletzungsstelle bei der Obduction des Markes bedeutend erleichterte; zweitens liess seine derbe Consistenz es zu, aus der Wunde und deren Umgebung kleine schmale Scheiben auszuschneiden, welche dem Eindringen der Osmiumsäure kein Hinderniss in den Weg legten.

Die Operation führte ich unter den erforderlichen Cautelen der Aseptik aus. Nach Durchtrennung der Weichtheile wurde der Wirbelkanal mit einer schneidenden Knochenzange eröffnet (letztere erwies sich praktischer als der Trepan); dann wurde das epidurale Fett entfernt, und erst als die Dura vollkommen freilag, mit sehr spitzem

Messer in das Rückenmark eingestochen. Hierauf folgte die exacte Naht der Wunde.

Die Lähmung, welche der Verletzung folgte, besserte sich nach 2—3 Tagen bedeutend, vorausgesetzt, dass nur eingestochen wurde. Führte ich das Messer, nachdem es in das Rückenmark getaucht war, nach aussen, vollbrachte also eine theilweise Durchtrennung, so blieb die Lähmung zum grossen Theile bestehen. Es ist dies wohl so zu erklären, dass bei dem erstgenannten Modus viele Fasern nur verschoben, verlagert werden, dass sie sozusagen ausweichen, während sie im zweiten Falle durchtrennt werden. Auch die Blutung ist je nach Art der Verletzung verschieden; beim einfachen Einstechen besitzt sie sehr geringe Ausdehnung, während sie beim Durchschneiden beträchtlicher ist.

Die Dura lässt nach breiterem Einstiche und mehrtägiger Versuchsdauer ein feines blassgraurothes Knötchen auf ihrer Aussenfläche erkennen, welches auf den Sitz der Wunde hinweist. In einem Falle, als eine ganz geringgradige Verletzung stattgefunden hatte, war nach 9 Tagen weder an der Dura, noch am Rückenmarke makroskopisch irgend eine Spur davon zu entdecken; sogar das Suchen mit der Lupe fiel negativ aus.

Die Medulla war gewöhnlich an der Stichstelle auf dem Durchschnitte blassgrauroth, anscheinend etwas weniger consistent, als in den übrigen Theilen. Manchmal bezeichnete auch ein feiner rother Streifen den Weg, welchen das Instrument genommen hatte.

Die dem Rückenmarke entnommenen, kaum 1 Mm. dicken Scheiben wurden, wie schon erwähnt, in Flemming'scher Flüssigkeit fixirt, später mit Holzessig nachbehandelt und in Paraffin eingebettet. Zur Tinction der 3 μ dicken Schnitte diente 1 proc. wässrige Safraninlösung, zur Differenzirung eine dünne (strohgelbe) wässrige Pikrinsäurelösung. Nebei legte ich zum Vergleiche eine Scheibe aus der nächsten Umgebung des Stiches in Sublimat und färbte später mit Hämalaun-Eosin oder nach Heidenhain. Es liegt nicht in dem Interesse der Sache, von jeder einzelnen Tinction die Resultate zu geben; ich möchte nur bemerken, dass sie sich gegenseitig in guter Weise ergänzen. Bezüglich der Mitosenfärbung lieferten die osmirten Stücke die besten Bilder.

Bevor ich auf die mikroskopischen Details eingehe, möge die mir zugängliche Literatur, welche auf das Thema involvirt, hier Platz finden. Das Gehirn glaubte ich mit hereinbeziehen zu müssen, da doch manche Analogie zwischen seinen Elementen und denen des Rückenmarkes besteht.

Valentin[1]) fand bei Hunden Regeneration der Ganglien, ebenso Walther[2]), während Schrader[3]) die Resultate von Valentin nicht bestätigen konnte.

Flourens[4]) fand keine Proliferation von Nervenzellen.

Brown-Séquard[5]) sah bei Tauben und Meerschweinchen eine anatomische und functionelle Regeneration des Rückenmarkes; auch konnte er Neubildung von Ganglienzellen in demselben constatiren.

Demme[6]) hält eine Regeneration auch grösserer Substanzdefecte des Rückenmarkes für möglich.

Tigges[7]) beobachtete bei Meningitis tuberculosa und purulenta, bei Dementia paralytica und Carcinom, dass die Ganglienzellen einer activen Ernährungsstörung mit Kernvermehrung unterliegen können. Auch bei experimentell erzeugter Meningitis konnte er in Kaninchenhirnen Kernvermehrung der Ganglienzellen wahrnehmen.

Heinrich Müller[8]) fand bei Untersuchungen über die Regeneration des Schwanzes von Tritonen und Eidechsen, dass sich auch der betreffende Rückenmarkstheil anatomisch wiederhergestellt hatte.

Meynert[9]) wies auf progressive Veränderungen der Nervenzellen hin; ferner beschrieb er[10]) progressive Vorgänge bei Typhus, Blödsinn, Syphilis. Mit seinen Resultaten stimmen die von Hoffmann[11]) und von Jolly[12]) überein.

Voit[13]) trug bei einer Taube die Grosshirnhemisphären ab und beobachtete nach 5 Monaten an Stelle derselben zwei weisse Halb-

1) De functionibus nervorum cerebralium. Bernae 1839.

2) De regeneratione gangliorum. Inaug.-Diss. Bonnae 1853.

3) Experimenta circa regenerationem in gangliis etc. Göttingae 1850.

4) Recherches expérimentales sur les propriétés et les fonctions du système nerveux dans les animaux vertébrés. Paris 1842.

5) Experiences sur les plaies de la moelle épinière. Gaz. Méd. de Paris 1849. No. 12. — Régénerations des tissus de la moelle épinière. Gaz. Méd. de Paris 1850. No. 13. — Sur plusieurs cas de cicatrisation de plaie faites à la moelle épinière avec retour des fonctions perdues. Gaz. Méd. de Paris 1850. No. 31.

6) Militärische Studien. 1861. S. 56.

7) Archiv für Psychiatrie. Bd. XX. Heft 4. S. 313. 1863.

8) Ueber Regeneration der Wirbelsäule und des Rückenmarkes bei Tritonen und Eidechsen. Abhandlungen der Senckenberg'schen naturforschenden Gesellschaft. Bd. V. Frankfurt 1864—65.

9) Ein Fall von Sprachstörung. Wiener med. Jahrb. 1866. S. 152.

10) Vierteljahrsschrift für Psychiatrie. 1868. S. 385.

11) Ebenda. Heft 12. 1869.

12) Ueber traumatische Encephalitis. Studien aus dem Institut für experimentelle Pathologie. Wien 1869.

13) Sitzungsberichte der königl. bayr. Akademie der Wissenschaften. 1868. Bd. II. S. 105.

kugeln von der Consistenz des Gehirnes, dazwischen ein Septum; in jeder der Halbkugeln befand sich eine Höhlung. Mikroskopisch zeigten sich Nervenfasern und Ganglienzellen.

Masius und Vanlair[1]) kamen in ihren Arbeiten zu dem Resultate, dass das Rückenmark von Fröschen die Fähigkeit besitzt, Substanzdefecte durch Nervenfasern und zahlreiche Ganglienzellen auszugleichen und damit den anatomischen Bau und die physiologischen Eigenschaften wiederzugewinnen.

Vulpian[2]) schnitt Meerschweinchen und Tauben im Dorsaltheile des Markes die eine Hälfte des Rückenmarkes in der Länge von 1½ Cm. aus; das entfernte Stück war durch ein halbdurchscheinendes, zähes Gewebe ersetzt.

Popoff[3]) fand in 12 Gehirnen Kerntheilung einzelner Ganglienzellen, sowohl bei Eintritt von Wanderzellen in dieselben, als auch unabhängig von letzteren. Zu ähnlichen Resultaten gelangt er auch in einer späteren Arbeit.[4])

Dentan[5]) constatirte bei 7 operirten jungen Hunden viermal Wiederkehr der motorischen Functionen des Rückenmarkes. Zwei zeigten sie ausgesprochen, zwei weniger deutlich. Die sensiblen Functionen blieben verloren. Mikroskopisch fand er in dem Narbengewebe zwischen beiden Stümpfen Nervenfasern.

Fleischl[6]) beschrieb Spaltung der Pyramidenzellen bei der Entwicklung von Hirntumoren.

Lubimoff[7]) sah Theilung von Ganglienzellen, eine Folge der vermehrten Füllung der Blutgefässe; er stellte diesen Befund in 14

1) Anatomische und functionelle Wiederherstellung des Rückenmarks beim Frosch. Centralblatt für die medicinischen Wissenschaften. Nr. 9. 1869, und Récherches expérimentales sur la régéneration anatomique et fonctionelle de la moelle épinière. Mém. couronnés et publiés par l'académie royale. T. XXI. Bruxelles, Mars 1870.

2) Archives de Physiologie normale et pathologique. 1869. Ref. Schmidt's Jahrbücher 1871.

3) Ueber Veränderungen im Gehirne bei Abdominaltyphus und traumatischer Entzündung. Virchow's Archiv. LXIII. Bd. S. 421. 1872.

4) Ueber Veränderungen im Gehirn bei Abdominaltyphus und Flecktyphus und bei traumatischer Entzündung. Virchow's Archiv. Bd. LXXXVII. 1882.

5) Quelques récherches sur la régéneration fonctionelle et anatomique de la moelle épinière. Diss. inaug. Berne 1873.

6) Mittheilungen aus dem pathologischen Institut. Medicinische Jahrbücher von Stricker. 1872. S. 207.

7) Studien über die Veränderungen des geweblichen Gehirnbaues und deren Hergang bei der progressiven Paralyse der Irren. Virchow's Archiv. 1873. Bd. LVII. S. 371.

Fällen fest. Beim grössten Theile der Fälle erschien Einschnürungs- und Theilungslinie in der Mitte der Kerne, so dass die entstehenden Kerne gleich gross wurden.

Robinson[1]) beobachtete, als er bei Fröschen einen Faden durch die Aortenwand gezogen hatte, Schwund des eigenthümlichen grobkörnigen Aussehens der Ganglienzellen, Furchenbildung auf der Oberfläche und endlich Zertheilung des Leibes in kleine Abschnitte. Die Theilung betraf entweder die ganze Zelle, oder es wurde nur ein Theil derselben durch Furchung ausgestossen.

Lange[2]) findet unter den hauptsächlichsten histologischen Veränderungen des interstitiellen Gewebes in der weissen Substanz eine einfache Hypertrophie desselben. Die Zellen des interstitiellen Gewebes treten mehr hervor, als in der Norm; entweder sind die Kerne oder die Zellen vergrössert, mit oder ohne Formveränderung. Die Septen verdicken sich und verdrängen die Nervenfasern. Die Vermehrung der Masse des Bindegewebes kommt namentlich durch Verdickung der Zellenausläufer zu Stande.

Ceccherelli[3]) glaubt nach dem Befunde, welchen er an einem Kaninchenhirn 74 Stunden nach der Verletzung erhob, schliessen zu dürfen, dass die Ganglienzellen im Entzündungsherde umgestaltet werden, dass sich ihre Kerne vermehren und sie endlich durch Theilung in kleinere Elemente übergeführt werden.

Eichhorst und Naunyn[4]) stellten nach Durchstechung des Rückenmarkes von Hunden Rückkehr der willkürlichen Bewegungen fest; ausserdem konnten sie in der Rückenmarksnarbe doppelt contourirte Nervenfasern nachweisen.

Piccolo und Santi Sirena[5]) fanden nach theilweiser oder totaler Rückenmarksdurchschneidung keine Neubildung nervöser Elemente. Zellen und Fasern degeneriren nach ihnen bis auf eine gewisse Entfernung vom Schnitte auf- und abwärts in gleicher Weise. Das Epithel des Centralkanales bleibt so ziemlich unverändert.

---

1) Ueber die entzündlichen Veränderungen der Ganglienzellen des Sympathicus. Wiener medicinische Jahrbücher. 1873. Heft 4.

2) Ueber chronische Rückenmarksentzündung. Kopenhagen 1874.

3) Ein Beitrag zur Kenntniss der entzündlichen Veränderungen des Gehirnes. Wiener medicinische Jahrbücher. 3. u 4. Heft. S. 343.

4) Ueber die Regenerationen und Veränderungen im Rückenmarke nach streckenweise totaler Zerstörung desselben. Archiv für experimentelle Pathologie. Bd. II. 1874.

5) Sulle ferrite dol midollo spinale. Giornale die Scienze naturali ed. cron. Vol. II. 1875. Ref. Schmidt's Jahrb. 1876.

Schiefferdecker[1]) sah bei seinen Versuchen weder physiologische noch histologische Regeneration entstehen. Die von Dentan, Eichhorst und Naunyn angegebenen motorischen Functionen erklärt er nur als Reflexbewegungen, welche er bei allen seinen Hunden fand. In Schnitten von den verschiedenen Narben konnte er absolut keine Regeneration nachweisen, keine einzige Nervenfaser entdecken. Oberer und unterer Rückenmarksstumpf sassen in der Narbe wie in einer Art „Doppelbecher", aus welchem sie leicht herausgezogen werden konnten.

Erb[2]) berichtet, dass bei einfacher Stich- oder Schnittverletzung die mehr oder weniger tiefe und breite Wunde mit geronnenem Blute angefüllt und verklebt ist; die Schnittränder quellen dabei häufig über die Pia vor. Nach einigen Tagen sind die Wundränder noch mehr gewulstet, braunroth, manchmal mit Eiterbelag versehen; die Umgebung der Verletzung ist hyperämisch, mehr minder erweicht, von kleinen Blutungen durchsetzt. Die Meningen sind geröthet und entzündet, mit faserstoffig eitrigem Exsudate belegt, von Capillarhämorrhagien durchsetzt; in grösserer Entfernung getrübt, verdickt, adhärirend; die Spinalflüssigkeit vermehrt, getrübt, röthlich. Es ist nach Erb wahrscheinlich und bei Thieren vielfach, beim Menschen jedoch nicht hinreichend constatirt, dass in günstigen Fällen Verheilung der Wundränder und Ersatz durch eine zunächst bindegewebige Narbe stattfindet; ob und wie weit eine Restitution eintritt, ist nicht genügend festgestellt. An die Verletzung schliesst sich meist bald eine traumatische Myelitis an; hierbei handelt es sich zumeist um eine Myelitis transversa, die sich fast immer über den ganzen Querschnitt erstreckt, aber meist nur eine geringe Längsausdehnung erreicht.

Weiss[3]) fand nach Hemisection des Rückenmarkes bei 18 Hunden niemals eine Wiederherstellung des Zusammenhanges zwischen den durch den Schnitt lädirten Nervenbahnen.

Vulpian[4]) spricht sich in seiner ersten Vorlesung dahin aus, dass er nicht an eine Regeneration des Rückenmarkes glaube.

Eichorst[5]) kommt auf Grund von 3 Versuchen, in welchem

1) Ueber Regeneration, Degeneration und Architektur des Rückenmarkes. Virchow's Archiv. Bd. LXVII. S. 542. 1876.

2) Handbuch der Krankheiten des Nervensystems. 2. Aufl. S. 327. 1878.

3) Untersuchungen über die Leitungsbahnen im Rückenmarke des Hundes. Sitzungsberichte der Wiener akad. mathematisch-naturwissenschaftlichen Klasse. Bd. LXXX. 1879.

4) Maladies du système nerveux. Paris 1879.

5) Ueber Regeneration und Degeneration des Rückenmarkes. Zeitschrift für klinische Medicin. 1880.

er jungen Hunden das Rückenmark vollkommen durchtrennt hatte, zu dem Resultate, dass eine anatomische und functionelle Regenerationsfähigkeit des Rückenmarkes bestehe, und dass diese verhältnissmässig bald und hochgradig eintreten könne. Eine Regeneration von Ganglienzellen konnte er nicht mit Sicherheit feststellen.

Osawa[1]) sah bei seinen zahlreichen Untersuchungen niemals Regeneration der verletzten Marktheile eintreten.

Kahler[2]) fand nach Quetschung der hinteren Nervenwurzeln bei Hunden, dass sich die ausserhalb des Rückenmarkes liegenden Antheile derselben regeneriren, die Rückenmarksfasern jedoch nicht.

Fraisse[3]) beobachtete die Regeneration des Rückenmarkes von Lacerta agilis; Mitosen traten dabei in der ersten Zeit nicht auf, dagegen massenhaft nach 3—5 Tagen.

Bizzozero[4]) führt an, dass Mondino mitotische Theilung der Nervenzellen des grossen und kleinen Gehirnes fand, nachdem er das Organ mit einer vorher durch Wärme sterilisirten Stahlspitze verletzte.

Torre stiess nach ihm auf indirecte Kerntheilung der Nervenfasern nach vorläufiger Trennung derselben von den Nervencentren, Cattani auf indirecte Theilung der Nervenzellen der sympathischen Ganglien und der Kerne der sympathischen Fasern.

Friedmann[5]) fand Schwellung der Axencylinder schon bei ganz leichten Verletzungen als erste und intensivste Erscheinung; erst nachher treten Veränderungen am Bindegewebsapparat und Körnchenzellen auf. Schon nach 24 Stunden fand Friedmann die Quellung der Axencylinder. Späterhin treten körnige helle Anhäufungen im Inneren der Axencylinder auf, die nicht als Anfangsstadien der Kernbildung, wie Unger meinte, aufzufassen sind, sondern als central beginnende Verfettungen.

Im weiteren Verlaufe zerfallen die Axencylinder sehr häufig in mehrere, hinter einander, auch wohl neben einander liegende rundliche Schollen, die, wenn sie körnig werden, auch an das Aussehen von Körnchenzellen erinnern können. Solche homogene Schollen findet

1) Untersuchungen über die Leitungsbahnen im Rückenmarke des Hundes. Inaug.-Diss. Strassburg 1882.

2) Ueber die Unheilbarkeit gewisser Rückenmarkserkrankungen. Prager med. Wochenschr. Nr. 9. 1884.

3) Die Regeneration von Geweben und Organen. Kassel und Berlin 1885.

4) Ueber die Regeneration der Elemente der Gewebe unter pathologischen Bedingungen. Centralblatt für die medicinischen Wissenschaften. 1886. S. 81.

5) Ueber progressive Veränderungen der Ganglienzellen bei Entzündungen, nebst einem Anhang über active Veränderungen der Axencylinder. Archiv für Psychiatrie und Nervenheilkunde. Bd. XIX. 1887.

man auch einzeln zwischen grösseren Haufen von Körnchenzellen, aber leicht von ihnen unterscheidbar, wenn auch in Grösse und Form ähnlich.

Die Substanz der homogenen Axencylinder wird nach Friedmann oft ziemlich früh grobkörnig.

Coen[1]) brachte Kaninchen und Meerschweinchen Stiche in das Gehirn mit glühender Nadel bei.

Er unterscheidet um den Stich herum 3 Zonen: 1. eine nekrotische, 2. eine fettige Degeneration, 3. ein Gebiet entzündeten Hirngewebes. Entzündung und Nekrose sind von kurzer Dauer, dagegen persistirt die fettige Degeneration und schreitet sogar weiter. Producte derselben sind auch noch nach 2 Monaten nachweisbar.

Die Narbe, welche an Stelle der Verletzung entsteht, wird durch Proliferation der präexistirenden zelligen Elemente der Neuroglia und des perivasculären Gewebes gebildet. Erstere vermag sich durch indirecte Kern- und Zellbildung zu vermehren.

Bei den Ganglienzellen konnte Coen Wucherung constatiren; vom 4.—6. Tage fand er mehrfach Mitosen derselben; in der Narbe jedoch fehlten Ganglienzellen vollkommen.

Klebs[2]) giebt an, dass bei Hirnwunden die Spinnen- und Sternzellen nicht ausgiebiger entwickelt sind, als dies sonst der Fall ist; wo Hirnsubstanz fehlt, fehlen sie ebenfalls, da keine Veranlassung zu ihrer Bildung vorhanden ist; nur bei der multiplen Hirnsklerose können sich dieselben Elemente in übermässiger Weise entwickeln bis zur völligen Verdrängung der nervösen und gliösen Substanz.

Für die Neuroglia nimmt er ein sehr hohes Reproductionsvermögen an, indem nach ihm Theilungen ihrer Zellen nach dem karyomitotischen Typus schon nach 24 Stunden unschwer nachzuweisen sind und die Vermehrung der Kerne, welche nunmehr in grossen Haufen bei einander liegen, nicht übersehen werden kann. Betreffs der Ganglienzellen äussert sich Klebs dahin, dass er an ihnen progressive Vorgänge beobachtet habe.

Luigi Caporaso[3]) fand, dass nach Abtragung eines Stückes von dem Rückenmarke beim Triton ein regressiver Process in dem stehen gebliebenen Stumpfe eintritt; auf diesen folgen Regenerationsvorgänge, eingeleitet durch eine Wucherung der Epithelzellen des Stumpfes.

---

1) Ueber die Heilung von Stichwunden des Gehirnes. Beiträge zur pathologischen Anatomie und Physiologie. Bd. II. Heft 1. S. 109. 1888.

2) Allgemeine Pathologie u. s. w. 1889.

3) Rigenerazione del midollo spinale della corda dei tritoni. Beiträge zur patholog. Anatomie und zur allgemeinen Pathologie (Ziegler). Bd. V. S. 92. 1889.

Die Ganglienzellen des neugebildeten Rückenmarkes, das ursprünglich nur aus Epithelzellen besteht, bilden sich durch Differenzirung aus den neuentstandenen Epithelzellen.

Francotte[1]) fand nach vollständiger Durchschneidung des unteren Theiles des Dorsalmarkes nach 1½—2 Monaten bedeutende functionelle Regeneration.

Sanarelli[2]) stach bei seinen Experimenten glühende Nadeln in das Gehirn und sah nach 3 Tagen Karyokinese in allen fixen Zellen und zwar in Nervenzellen, Neurogliazellen und in den Gefässendothelien. In dem Narbengewebe fand er keine neuen Nervenzellen. Er glaubt, dass die Karyokinese der Nervenzellen atypisch sei und zur Entstehung von Riesenzellen führe. Die Vermehrung der Gliazellen in der Nähe des Narbengewebes soll zur Bildung eines dichten Glianetzes führen.

Weigert[3]) findet Vermehrung der Glia erst nach Zugrundegehen des Parenchyms, ähnlich wie es bei Leber, Niere u. s. w. der Fall ist; es tritt Wucherung infolge Verminderung des Wachsthumswiderstandes auf. Je mehr Nervenmaterial zu Grunde gegangen, je längere Zeit verstrichen ist, desto reichlicher finden sich neue Gliafasern und Zellen.

Barfurth[4]) constatirte eine Regeneration des Rückenmarkes bei Frosch und Tritonenlarven vom 2. Tage an. Es fand eine Regeneration in morphologischer Beziehung statt, weil Barfurth die Entstehung des regenerirten Theiles aus den Elementen des alten Medullarrohres direct verfolgen konnte. Ob auch eine physiologische Wiederherstellung erfolgte, stellte Barfurth nicht fest. Nebenbei beobachtete er eine eigenthümliche kolbenartige Erweiterung am untersten Ende des Medullarrohres.

Kahlden[5]) findet, dass die Narbe ausschliesslich aus Bindegewebe zusammengesetzt ist, dass ferner die Erweichung der Gehirnsubstanz in der Peripherie der eigentlichen Narbe nach 2 Jahren

1) Régéneration des fonctions du train postérieur chez deux chiens ayant subi une section totale de la moelle épinière à la partie inférieure de la région dorsale. Annales de la Société medico-chirurgicale de Liège. p. 383. 1889.

2) Atti della R. accad. dei Lyncei. Ser. 4. Vol. 7. 1890.

3) Zur pathologischen Histologie des Neurogliafasergerüstes. Centralblatt für allgemeine Pathologie u. s. w. Bd. I. Nr. 23. 1890, und Anatomischer Anzeiger. Nr. 19. 1890.

4) Zur Regeneration der Gewebe. Archiv für mikroskopische Anatomie. Bd. XXXVII. 1891.

5) Ueber die Heilung von Gehirnwunden. Centralblatt für allgemeine Pathologie und pathologische Anatomie. Bd. II. Nr. 18. 1891.

noch nicht abgeschlossen ist, dass sie jedoch keinen progredienten Charakter besitzt.

Friedmann[1]) erkannte bei experimenteller acuter Encephalitis vom 2. Tage an progressive Veränderungen in den Gliazellen. Diese fanden ihren Ausdruck in der Veränderung des feinen Gerüstwerkes der Kerne.

Fürstner und Knoblauch[2]) fanden bei halbseitiger Durchtrennung des Rückenmarkes schon nach einigen Tagen Mitosen und zwar in den Zellen der weissen und grauen Substanz. Als die Verfasser den Versuch machten, das Rückenmark nur mit einer Nadel zu durchstechen, missglückte derselbe. Darauf hin stiessen sie nach Schlitzung der Dura eine glühende Nadel in das Rückenmark. Die mikroskopische Untersuchung der Verletzungsstelle ergab in allen Präparaten vom 2.—12. Tage Mitosen. Am 2. Tage war von letzteren nur eine kleine Anzahl zu constatiren; dann nahmen sie bis zum 8. Tage an Menge zu, am 10. Tage waren sie selten, nach weiteren 2 Tagen sehr spärlich. Neben Karyokinesen fanden Fürstner und Knoblauch noch indirecte Fragmentirung. Letztere trat in grösster Zahl an Präparaten vom 2. Tage auf, mit der Zunahme der Leukocyten schwand sie. Die Mehrzahl der Kerntheilungsfiguren wiesen die Zellen des Stützgewebes in der grauen und weissen Substanz des Rückenmarkes auf; zahlreiche Mitosen zeigten auch die Endothelien der kleinen Blutgefässe, namentlich in den späteren Tagen. In den Ganglienzellen fanden die Verfasser niemals Vorgänge, welche auf Proliferation gedeutet hätten. Alle Vorgänge, welche sich an den Kernen der Ganglienzellen constatiren liessen, waren regressiver Natur.

Fragmentirung fanden Fürstner und Koblauch häufig in Wanderzellen, welche das Gewebe nahe dem Stichkanal durchsetzten, dann in Gliazellen der grauen und weissen Substanz, bei den Gefässendothelien liess sich keine Fragmentirung constatiren. Mitosen derselben traten erst vom 6. Tage an auf. Sämmtliche Karyokinesen waren in der durch das Trauma hervorgerufenen Reactionszone.

Die Profilerationsvorgänge werden nach den beiden Autoren durch die Fragmentirung eingeleitet und dann allmählich durch mitotische

---

1) Ueber die histologischen Veränderungen bei den traumatischen Formen der acuten Encephalitis. XI. Wanderversammlung der südwestdeutschen Neurologen und Irrenärzte; ferner: Ueber die degenerativen Veränderungen der Ganglienzellen bei acuter Myelitis. Mendel's neurologisches Centralblatt. 1891.

2) Ueber Faserschwund in der grauen Substanz und über Krankheitsvorgänge im Rückenmarke unter pathologischen Verhältnissen. Archiv für Psychiatrie und Nervenheilkunde. Bd. XXIII. Heft 1. S. 134. 1891.

Kerntheilung ersetzt. Eine Betheiligung der Ganglienzellen an der Profileration fand nicht statt.

Turner[1]) nahm an fünf Affen halbseitige Durchschneidungen des Rückenmarkes vor. Nach längstens 127 Tagen wurden die Thiere getödtet. Niemals konnte Turner in der Narbe Regeneration von Fasern beobachten.

Bei mikroskopischer Betrachtung des Rückenmarkes nach halbseitiger Durchschneidung fand Barbacci (l. c.) Enger- und Dichterwerden der Neurogliamaschen und Verbreiterung der Trabekel. Ausserdem beobachtete er bedeutende Zunahme der Bindegewebskerne in der degenerirten Area. Die Untersuchung auf Mitosen fiel negativ aus; niemals konnte Barbacci „wirkliche echte karyokinetische Figuren" entdecken. Als Erklärung für den Misserfolg führt er erstens den chronischen Verlauf des Processes an, weiter glaubt er der Alkoholfixation ebenfalls einige Schuld beimessen zu dürfen.

Keresztszeghy und Hanuss[2]) durchschnitten bei Hunden das Rückenmark mit seinen Häuten vollkommen.

Die Ganglienzellen fanden sie in den ersten Tagen nach der Operation mehr aufgequollen, als in späteren Stadien. Ihr Protoplasma zeigte häufig eine deutlichere Körnung, oder es war in eine homogene Masse umgewandelt. Die Kerne waren dabei meist deutlich wahrnehmbar, theils waren sie nicht mehr zu erkennen. Niemals fanden sie auch nur eine Spur von activer Veränderung an den Ganglienzellen.

Im Epithel des Centralkanales konnten sie ebenfalls nie active Veränderungen nachweisen. Letztere fanden sie nur in den Gliazellen, den Piasepten und den Gefässendothelien. Die Intensität und Ausdehnung der Gliawucherung bezeichnen sie als „keine allzu lebhafte". An den Nervenfasern fanden sie nur degenerative Veränderungen.

Wenn wir aus dem Obigen die Verletzungen allein in Betracht ziehen, so handelte es sich um Durchquetschungen, halbseitige und vollkommene Durchschneidungen, nie aber um einfache Stichverletzungen. Die Experimente von Fürstner und Knoblauch (l. c.) sind den letzteren nicht zuzurechnen, da mit glühender Nadel eingestochen wurde, wodurch die Verhältnisse wohl complicirter gelagert wurden. Eingangs erwähnte ich, dass das klinische Bild bei Stich und theil-

1) On hemisection of the spinal cord. Brain 1891.

2) Ueber Degenerations- und Regenerationsvorgänge am Rückenmarke des Hundes, nach vollständiger Durchschneidung. Beiträge zur pathologischen Anatomie und zur allgemeinen Pathologie. Bd. XII. S. 33. 1893.

weiser Durchtrennung variirte; ebenso konnten im Heilungsverlaufe Differenzen gegenüber den Befunden nach Halbseitenläsion eintreten, da kleine Wunden eher zu einer vollkommenen Restitution neigen, als grössere Defecte. Inwieweit der Ausdruck Restitution Berechtigung hat, dürfte aus den folgenden Beobachtungen hervorgehen.

2. Tag. Der Stich hat weisse und graue Substanz getroffen. In seinem Bereiche (ich rechne hierzu auch noch die anliegenden Partien) besteht starke Auflockerung des Gewebes, in den Säulen allerdings weniger, als in der weissen Substanz. In letzterer stösst man auf abnorm weite Gliamaschen, stark gequollene Axencylinder und auf einzelne Fettkörnchenzellen. Das Fett ist in diesen in Form kleinerer oder grösserer rundlicher Partikelchen um den Kern herum gelagert, manchmal ist die ganze Zelle von dicht gelagerten schwarzen Körnern erfüllt, welche den übrigen Inhalt vollkommen überdecken. Die wenig gequollenen Axencylinder liegen als graubraune Scheiben in den ebenso gefärbten, mehr oder minder verbreiterten Markscheiden. Bei den höheren Graden der Quellung sind beide in eine Masse verschmolzen. Diese, meist rundlich oder oval, ist entweder gleichmässig graubraun granulirt, oder mit einzelnen schwarzen Körnchen (Fett) besetzt, oder auch mit Vacuolen versehen, welche vorwiegend eine rundliche Form besitzen. Die Menge dieser Vacuolen ist wechselnd; manchmal lässt sich nur eine constatiren, dann treten wieder 5—7 an Zahl auf. Sie sind an keinen bestimmten Ort gebunden, sondern finden sich sowohl wandständig, als auch central.

Der Bluterguss, welcher sich innerhalb sehr bescheidener Grenzen bewegt, zeigt keinerlei nennenswerthe Veränderungen; eine Leukocytenvermehrung besteht nicht. Die Endothelkerne der erhalten gebliebenen Gefässe bieten vorwiegend Vermehrung des Chromatins, ausserdem auch ganz spärliche, erst nach langem Suchen auffindbare Mitosen (Knäuel und Aequatorialplatte).

Wir kämen nunmehr zu dem Verhalten der Glia und Ganglienzellen. Hierbei muss ich bemerken, dass es ziemlich schwierig ist, in der Stichstelle selbst die ersteren sicher als solche zu erkennen, da, wie schon früher erwähnt, eine starke Lockerung des Gewebes infolge der Verletzung eintrat. Es ist daher z. B. bei einer einzelnen ausser allem Connex liegenden Zelle nicht in jedem Falle mit Bestimmtheit ihre Abstammung anzugeben. Diejenigen Kerne nun, welche ich mit Wahrscheinlichkeit als der Glia entstammend ansehen durfte (ich zog diesen Schluss aus dem Vergleiche mit sicher constatirten Gliazellen und aus dem Zusammenhange mit dem Gliagewebe an einer oder an mehreren Stellen), waren gebläht und chromatinarm.

Einen weitaus besseren Einblick in die Verhältnisse gewährt die graue Substanz ganz nahe dem Stiche, die ja ebenfalls in Mitleidenschaft gezogen ist. Diese habe ich nun auch in allen Beobachtungen vorwieged berücksichtigt.

Hier begegnen wir mehreren Arten von Vorgängen, die sich im Allgemeinen unter drei Gesichtspunkte rubriciren lassen:

1. regressive, 2. progressive, 3. derartige, welche sozusagen eine Mittelstufe zwischen beiden darstellen.

Betrachten wir die vorgenannten bei den Gliazellen!

Im gut erhaltenen Kerne liegen ein oder zwei Chromatinkörner, welche nach aussen feine Chromatinstreifen aussenden, die ein feinkörniges Aussehen besitzen; daneben findet sich häufig an verschiedenen Stellen achromatische Substanz vielfach in Netzform angeordnet. Hier nun haben wir die Kerne gebläht, mit Einbuchtungen versehen; sie erlitten demnach an ihrer regelmässigen Form eine Einbusse. Aber auch die Structur hat Veränderungen eingegangen. In den ausgeprägten degenerativen Formen verlor das Chromatinkorn in den Anfängen an Grösse und Färbbarkeit, die ausstrahlenden Fädchen sind wenig tingirt. Im Weiteren kann es dann zu einem vollkommenen Schwunde des Kornes kommen, es ziehen dann nur einzelne regellose achromatische Netze bildende Fäden von der Peripherie nach dem Centrum zu. Zwischen dem ersten und dem letzten Befunde bestehen noch mehrfache Uebergänge, indem das grosse Korn anscheinend in mehrere Partikelchen zerfallen kann, welche dann regellos im Kerne liegen, manchmal durch feinkörnige Streifen unter einander oder mit der Peripherie verbunden. Vielfach sieht man diesen Kernen intensiv gefärbte Fettkörnchen haubenartig aufsitzen.

Rein progressiv glaube ich diejenigen Formen nennen zu dürfen, bei welchen das Chromatin sich zu einem mehr minder dichten Netze angeordnet hat, wobei an den Kreuzungspunkten Verdickungen entstanden; ferner gehören hierher noch diejenigen, welche Knäuel, Aequatorialplatte oder eine Tonne darbieten. Auffallend an den Karyokinesen ist, dass keine Schleifen bestehen, sondern nur dicke plumpe Stäbchen, welche oft unter einander verklumpt sind, an ihren Enden manchmal auch knotige Auftreibungen zeigen. Dies ist namentlich in den früheren Stadien der Mitose der Fall. Weiter erscheint mir erwähnenswerth, dass sich vielfach aberrirende Chromosomen constatiren lassen, die in der achromatischen Spindel oder weit ausserhalb derselben gelegen sein können.

Ob diese Figuren vollkommen zu den normalen gerechnet werden dürfen, wie dies Kronbecher (Centralblatt für pathologische Anatomie. 1894) annimmt, oder ob hier eine Störung der Mitose vorliegt, möchte ich dahingestellt sein lassen; wahrscheinlicher erscheint mir die letztere Annahme. Für diese dürften auch die weiter unten zu erwähnenden Befunde sprechen. Nebenbei wäre noch eine Möglichkeit ins Feld zu führen, nämlich die, dass es sich um Artefacte handle, dass die Chromosomen beim Schneiden diese angeführte abnorme Lagerung annahmen.

Was nun die Menge der karyokinetischen Figuren anbelangt, so fand ich als ungefähre Durchschnittszahl aus vielen Schnitten vier in einem Präparate.

Neben diesen sozusagen reinen progressiven Formen begegnet man aber auch solchen, die, wie schon erwähnt, auf einer Art Mittelstufe zwischen den oben geschilderten stehen dürften. Am plausibelsten für diese gleich zu beschreibenden Bilder scheint mir die Annahme, dass infolge der Reaction auf die Verletzung wohl ein Ansatz zur Proliferation, zur Mitose stattfand, dass aber dann irgend welche schädlichen Momente einwirkten, welche der fortschreitenden Entwicklung hindernd im Wege standen, oder gar die progressive Tendenz in eine regressive umwandelten. In diese Kategorie möchte ich Kernbilder hereinbeziehen, wie sie

Tafel I. II, Fig. 18—20 dargestellt sind. Man sieht z. B. ein grosses und zwei kleinere Chromatinkörner nahe der Peripherie des Kernes; die letztere wird von vielen plumpen kurzen Stäbchen eingenommen, welche theils die Kernmembran zu decken scheinen, also parallel mit dieser verlaufen, theils aber auch in verschiedenem Winkel zu ihr gestellt sind. Eine weitere Modification wäre die, dass die Kernwandung stellenweise eine Unterbrechung erleidet, ferner, dass allenthalben im Inneren plumpe Stäbchen auftreten, die manchmal durch feine Fäden unter einander verbunden sind. In solchen Fällen existirt das früher erwähnte grössere Korn nicht mehr. Dann kann es noch dazu kommen, dass die Kernmembran vollkommen schwindet und die Stäbchen, welche vielfach Ausbuchtungen zeigen, plump sind, fast nach Art eines Knäuels gelagert erscheinen.

Es obliegt uns noch die Aufgabe, das Verhalten der Ganglienzellen zu erwähnen.

In mehreren Exemplaren tritt neben der Schwellung des Kernes etwas Chromatinvermehrung zu Tage. Von einer bedeutenden Zunahme ist dabei nicht die Rede, doch ist sie sicher zu constatiren; Mitosenbildung konnte ich auch bei genauestem Zusehen nicht entdecken, ebensowenig irgend welche Vorstadien zur Karyokinese. Die Bilder machen den Eindruck (wie auch schon von einzelnen Gliaformen angegeben), dass wohl manchmal Ansätze zu einer Chromatinvermehrung, die man im Sinne eines progressiven Processes deuten könnte, bestanden, dass aber Verhältnisse existirten, welche letztere unterdrückten. Sei es nun, dass die Zellen direct durch das Trauma Veränderungen erlitten hatten, die eine vollkommene Theilung nicht mehr zuliessen, sondern nur deren Beginn, oder dass chemische Einflüsse auf die sich zur Vermehrung anschickenden Zellen einwirkten und es nur bei den ersten Anfängen beliessen.

In ziemlicher Anzahl finden sich nun Ganglienzellen, die entschieden degenerativer Natur sind. Man vermisst z. B. in der nächsten Umgebung des gut erhaltenen Kernes die Granulirung. Diese ist nur mehr an dem Rande der Zelle als schmälerer oder breiterer Saum erhalten, während die Zwischenpartie ein homogenes Aussehen angenommen hat und nur hier und da von kleinen Granulis durchsetzt ist.

Weiter liegen manchmal die Verhältnisse so, dass an der Peripherie der Zelle die Granulirung besteht, dann folgt nach innen zu die homogene Schicht, darauf die gut erhaltene Kernmembran; im Inneren des Kernes fehlt aber der Nucleolus, und seine Stelle nimmt ein feines Chromatinnetz ein. In wieder anderen Zellen beobachtet man bei sehr undeutlicher verwaschener Contour und vollkommenem Fehlen des Kernes Nissl'sche Körner im ganzen Zellbereiche, oder die ganze Ganglienzelle ist homogen bis auf einzelne unregelmässige Granula am Rande; es kann aber auch vorkommen, dass bei Schwund des Kernes und spärlicher Granulirung der Peripherie central kleine Vacuolen auftreten.

Schliesslich sah ich neben undeutlichen Zellgrenzen, spärlichen peripherischen Körnern, theilweisem Schwunde der Kernmembran manchmal das Kernkörperchen gut erhalten, von spärlichem Chromatinnetze umgeben; manchmal bestand aber auch schon Zerfall des Nucleolus.

Der Centralkanal bietet nichts Besonderes.

Kurz zusammengefasst bekommen wir für den zweiten Tag dreierlei

Processe: 1. degenerative; daran betheiligen sich vorwiegend Axencylinder und Ganglienzellen; 2. progressive; diese dehnen sich auf die Gefässendothelien und Gliazellen aus; besonders reichlich sind sie, wie bereits erwähnt, nicht; 3. haben wir Formen, welche zwischen den eben genannten Kategorien stehen, welche möglicher Weise als gestörte progressive Vorgänge anzusehen sind; diese treffen wir bei Ganglien- und Gliazellen.

3. Tag. Am Orte der Verletzung hat keine besondere weitere Veränderung stattgefunden, wenigstens messe ich der geringgradigen Vermehrung der Leukocyten keine hervorragende Bedeutung bei. Neben diesen begegnet man Fettkörnchenzellen, gequollenen Axencylindern (wovon einzelne in fettiger Degeneration begriffen sind) und weiten Gliamaschen. Einzelne Gefässendothelien, sehr spärliche Gliazellen (soweit sie als solche mit einiger Sicherheit diagnosticirt werden können) führen Mitosen.

Auch in diesem Falle bietet die dem Stiche anliegende graue Substanz klarere und leichter zu deutende Bilder. Die Degenerationsformen der Glia (Quellung der Kerne, Abnahme und unregelmässige Anordnung des Chromatins, Zerfall der grossen Chromatinkörner, Faltung und Einbuchtung der Kernmembran) sind gegenüber dem 2. Tage in geringerer Anzahl vertreten.

Sonst zeigen viele Gliakerne neben Volumzunahme Vermehrung des Chromatin, also die Anfänge zu progressiven Vorgängen. Auch Mitosen, sowohl in reiner Form, als auch solche, bei welchen wohl irgend eine Störung unterlief (aberrirende Chromosomen, knotenförmige Verdickung der Enden), sind etwas reichlicher, als 24 Stunden früher zu constatiren. Bei ihnen fallen wieder die dicken plumpen kurzen Stäbchen auf, die vielfach unter einander verklumpt sind. Eine Auflösung dieser verbackenen Chromatinmassen in einzelne Exemplare ist nicht möglich, selbst wenn die Entfärbung mit Pikrinsäure und Alkohol ziemlich weit getrieben wurde. Deutlich waren jedoch dabei die achromatischen Fäden, zwischen welchen, wie schon erwähnt, manchmal regellos Chromosomen auftraten.

Was nun diejenigen Kernstructuren anlangt, welche ich als gestörte progressive Vorgänge bezeichnete, so bekommt man entschieden den Eindruck, dass eine geringere Menge als Tags zuvor existirt; man sieht auch bei diesen kurze, plumpe Chromatinstäbchen, theils nur in der Nähe der Kernwandung (wobei letztere mehr oder minder ausgedehnt geschwunden ist), theils auch im Inneren des Kernes, ohne bestimmte Anordnung.

Als Nebenbefund wären noch Blutpigment führende Zellen zu erwähnen.

Da die Ganglienzellen gegenüber dem 2. Tage keine besonderen Veränderungen aufweisen, so kann ich füglich auf die von dieser Zeit gegebenen Details verweisen; höchstens wäre anzuführen, dass einzelne Zellen, die ganz homogen erscheinen, Fettkörnchen enthalten.

Recapitulirt hätten wir nach dem oben Gesagten wieder die drei Kategorien:

1. progressive Formen in den Gefässendothelien und Gliazellen, reichlicher als am 2. Tage;

2. gestörte progressive Vorgänge in Glia- und Ganglienzellen (in geringerer Anzahl als 48 Stunden nach dem Stiche);

3. regressive Bilder, die gegenüber der früheren Beobachtung ebenfalls etwas abgenommen haben.

4. Tag. Der Stich hat in diesem Falle auch den Centralkanal erreicht. Die Epithelkerne sind in ihrer Mehrzahl chromatinreicher, doch ohne Mitosen. Von letzteren sind einzelne in Zellen, welche nahe dem Epithel des Centralkanales liegen, zu sehen.

In dem Stichkanale begegnen wir den Fettkörnchenzellen, Axencylindern, die in verschiedenem Maasse gequollen sind, weiten Gliamaschen, vereinzelten Leukocyten und Mitosen. Bei letzteren ist kaum mit Sicherheit ihre Provenienz anzugeben. Nur so viel glaube ich behaupten zu können, dass die Karyokinesen mit schlanken Schleifen dem Bindegewebe, die mit den plumpen Stäbchen der Glia angehören. In den Gefässen und Piasepten sind nur wenige Kerne in indirecter Theilung begriffen.

In dem Abschnitte der grauen Substanz, welcher der Verletzungszone entspricht, begegnen wir reichlichen gequollenen Gliakernen; es hat entschieden eine deutliche Vermehrung derselben stattgefunden. In den meisten ist das Chromatin vermehrt; wir bekommen ein mehr oder minder feines Netzwerk, dann Verdickung an den Knotenpunkten der Maschen und Vorstadien zur Knäuelform. Daneben sieht man auch ruhende Kerne mit grossem Chromatinkorne und einzelnen feinen Fäden. Aber auch die Degeneration macht sich noch vielfach bemerkbar; das eben erwähnte Chromatinkorn ist zerfallen, die Fäden, welche von den Trümmern ausgehen, äusserst spärlich; die Kernmembran an manchen Stellen eingezogen, buchtig. In den vorgeschrittenen Fällen ist letztere kaum noch zu constatiren; von ihr werden dann nur mehr feinste, blass gefärbte Chromatinkörnchen umschlossen.

Andererseits trifft man eine mässige Anzahl Mitosen, die grossentheils einzelne Störungen (aberrirende Chromosomen, starke Verklumpung, knotige Anschwellung der Enden) präsentiren. Schliesslich sind noch die sogenannten gehemmten progressiven Formen anzuführen; diese sind gegenüber dem 2. Tage bedeutend in der Minderzahl. Es bestehen kurze, plumpe Stäbchen, die nur am Rande oder auch central gelegen sind, wobei die Kernmembran theilweise, bei reichlicher Stäbchenbildung auch ganz geschwunden sein kann. Manchmal scheinen längere Fäden den Kern zu durchziehen, bei verschiedener Einstellung lösen sich diese aber wieder in die kurzen Stäbchen auf. Die Chromatinvermehrung ist in manchen Fällen so reichlich und so ausgesprochen, dass man versucht ist, diese Formen als Vorstadien von Knäueln, oder als gestörte Knäuel anzusehen.

Die Ganglienzellen besitzen fast durchwegs vergrösserte Kerne, einzelne auch Vermehrung des Chromatins im Nucleus. Die Mehrzahl dagegen weist Alteration der Structur auf. Bei einigen folgt nach aussen vom Kerne eine homogene Zone, dann erst eine Körnerschicht, welche am Rande abgelagert ist; die Körner sind jedoch hier nicht so massenhaft aufgespeichert, dass von einem Verdrängen der früher central stehenden nach der Peripherie zu die Rede sein kann; sie finden sich hier ungefähr in der Menge, wie man sie in normalen Zellen zu sehen gewohnt ist. Es ist daher wohl die Annahme gerechtfertigt, dass die homogene Masse zum Theil wenigstens aus den Granulis stammt.

Bei anderen Zellen wieder vermisst man die Zellmembran, das Plasma fehlt in mehr oder minder ausgedehnter Weise und sitzt manchmal nur mehr als kleine Haube dem Kerne auf. Dann kann Kern und Zellmembran gut erhalten sein, das Plasma bis auf kleine Granulareste vollkommen homogen erscheinen; im Weiteren tauchen dann in dieser gleichmässigen Schicht Fettkörnchen auf, daneben noch spärliche Vacuolen. Einzelne Ganglienzellen lassen auch im Kerne Veränderungen erkennen, die vorwiegend im Zerfalle des Nucleolus und der Chromatinfäden bestehen. Immer aber wird der Kern erst ergriffen, wenn die übrige Zelle schon weitergehende Veränderungen erlitten hat. Das Ende der Degeneration besteht anscheinend darin, dass die ganze Zelle in eine schollige Masse umgewandelt ist. Diese hinwiederum kann vollkommen homogen oder aber fein granulirt erscheinen.

Wichtig und erwähnenswerth für den 4. Tag erscheint mir Folgendes: Die Degeneration hat nicht weiter zugenommen; an den Ganglienzellen lassen sich die Endstadien derselben gut erkennen. Es hat eine Vermehrung der Gliazellen bereits stattgefunden, die offenbar (auf Grund der Mitosen) noch im Fortschreiten begriffen ist. In einzelnen Ganglienzellen ist wohl Chromatinvermehrung, doch nie eine Karyokinese zu constatiren. Diejenigen Kernformen, welche eine Zwischenstufe unter den progressiven und regressiven Erscheinungen einnehmen, sind weniger reichlich als am 2. und 3. Tage vertreten.

5. Tag. Bei schwacher Vergrösserung imponirt der Stich als schwarzgrauer Streifen, der nach den Rändern zu abblasst. Die nähere Besichtigung ergiebt, dass er diese Tinction zahlreichen Körnchenzellen mit intensiv geschwärzten Körnern verdankt, ausserdem reichlich gequollenen Axencylindern, die grauschwarz erscheinen. Letztere in abnorm weite Gliamaschen eingeschlossen begegnet man auch an Stellen, die entfernt von der Verletzung gelegen sind, manchmal in einer Schicht sonst normalen Gewebes. Ausser den eben erwähnten Elementen bestehen ziemlich reichliche neu entstandene Capillaren, die von der Pia hereinziehen und zwischen den Fettkörnchenzellen, Gliaresten und gequollenen Axencylindern gelegen sind. Die von früher vorhandenen alten Gefässe haben vielfach Mitosen ihrer Endothelkerne aufzuweisen. Der Bluterguss, welcher bei dem Trauma stattgefunden hatte, bietet keine nennenswerthen Veränderungen.

Neben den Mitosen der Gefässendothelien trifft man auch ganz vereinzelte, die nach ihrem Verhalten (plumpe kurze Stäbchen) den Gliakernen angehören werden.

In der grauen Substanz trifft man einzelne Gliakerne, deren Membran eingebuchtet ist, welche nebenbei spärliche Chromatinreste in Form von Körnchen oder von Fäden führen können; kurz und gut, die Zeichen der Degeneration an sich tragen, welche bei verschiedenen Kernen in variirendem Grade ausgeprägt ist. Daneben sind Zellen der Glia mit ruhenden Kernen, ferner solche, bei welchen letztere gebläht sind und Chromatinvermehrung besitzen, weiter einzelne mit Karyokinesen. Die Zahl der letzteren hat gegenüber dem 4. und 3. Tage entschieden abgenommen, selten sind sie noch nicht geworden. Auch die Folgen der indirecten Kerntheilung, neue Gliakerne, sind zu beobachten und zwar reichlicher als an den vorhergehenden Tagen.

Diejenigen Formen, welche wir als gestört progressive Vorgänge ansprachen, sind in Minderzahl vertreten; dagegen findet sich eine ziemliche Reihe von solchen Kernen, welche auch nach richtiger genügender Differenzirung eine diffuse blassrothe Färbung zeigen und nebenbei reichlich Chromatin in Gestalt feiner Körnchen führen.

Unter den Ganglienzellen existiren neben solchen von unverändertem Aussehen viele, bei welchen der Kern sehr stark gebläht ist, so dass er nahezu die ganze Zelle ausfüllt und ihn das Plasma nur als schmaler blasser Saum umgiebt, der entweder hell homogen, oder dunkel und gekörnt erscheint. Im Kerne selbst beobachtet man dabei einen oder zwei gut tingirte Nucleoli, welche durch ein mehr minder dichtes Chromatinnetz unter einander und mit der Kernwandung verbunden sind. Diese Formen sind ziemlich reichlich vertreten. Daneben begegnet man auch Exemplaren, in welchen neben dem geblähten Kerne im homogenen Plasma Fettkörnchen liegen, welche die Osmiumsäure intensiv geschwärzt hat. Wieder andere Ganglienzellen führen in undeutlich begrenztem homogenem Plasma einen chromatinarmen Kern mit buchtiger Wandung. Manchmal hat es bei den letztgenannten Exemplaren den Anschein, als ob ein Austritt des Nucleolus stattgefunden hätte, da derselbe nicht mehr in dem Rahmen des Kernes gelegen ist, sondern ausserhalb desselben. Richtiger, glaube ich, dürfte die Annahme sein, dass es sich dabei um ein Kunstproduct handelt, dass das Kernkörperchen beim Schneiden einfach aus seiner Lage herausgeschleudert wurde.

Das Epithel des Centralkanales bietet nichts, was der Erwähnung werth wäre.

Während am vorhergehenden 4. Tage eine verhältnissmässig rege Betheiligung der Glia an den progressiven Vorgängen zu constatiren war, scheint mir für diesen Zeitpunkt ein gewisses Nachlassen daran eingetreten zu sein; dafür spricht, wie schon oben bemerkt, die Abnahme der Karyokinesenzahl. Ein vollkommener Stillstand ist natürlich nicht eingetreten, wie aus dem früher und eben Gesagten hervorgeht. Bemerkenswerth erscheint der Antheil der Gefässe, welche zahlreiche Sprossen nach der Wunde hin lieferten, ferner die Resorption, worauf die zahlreichen Fettkörnchenzellen hindeuten.

Von den Ganglienzellen wäre nur die starke Quellung der Kerne, die fettige Degeneration und die Schrumpfung (Faltung der Kernwandung, Schwund des Chromatin) hier noch anzuführen.

7. Tag. Im Stichkanale selbst haben gegenüber dem 5. Tage keine Veränderungen Platz gegriffen. Die Leukocyten zeigen geringgradige Vermehrung. Das Gegentheil ist mit den Fettkörnchenzellen der Fall, ihre Zahl ist etwas im Schwinden begriffen. Wir finden Exemplare, in denen der Kern von dem intensiv gefärbten Fette vollkommen überdeckt, dann solche, bei welchen er gut sichtbar ist, und endlich einige, die um den gut tingirten Nucleus herum einen halbmondförmigen Hof wenig geschwärzter Fettkörner besitzen.

Sonst bestehen die weiten Gliamaschen fort, nebenbei gequollene Axencylinder, in welchen ganz vereinzelte schwarze Körnchen, offenbar Fett, vorhanden sind; neben den letzteren tauchen manchmal Vacuolen auf. Karyokinesen kann man im Stiche nur nach längerem Suchen ent-

decken; die wenigen, welche existiren, gehören der Adventitia der Gefässe an. Auch bei diesen fällt der Unterschied gegenüber denjenigen der Glia auf. In denselben haben wir schlanke Chromosomen, welche Schleifen bilden und keinen Zweifel aufkommen lassen, dass sie reinen Mitosen entsprechen; die plumpen Chromatinstäbchen der Glia erlauben, wie erwähnt, nicht immer solch sichere sofortige Schlüsse.

In der grauen Substanz aus der Umgebung des Stiches findet man ebenfalls Mitosen, sowohl in den Gefässen, wie auch in der Glia. Gegenüber den früheren Tagen fällt auf, dass sie in sehr geringer Zahl vertreten sind; es scheint sonach die Ansicht berechtigt, dass die Stufe der höchsten Regenerationsintensität bereits überschritten und die Regenerationsprocesse in ruhigere gleichmässigere Bahnen eingelenkt sind. Dies giebt sich auch in dem sonstigen Verhalten der Glia kund. Wir bekommen neben den verhältnissmässig reichlichen neugebildeten Gliakernen viele zu Gesicht, welche sich offenbar im Ruhezustande befinden. Ganz abgeschlossen ist, wie ausdrücklich betont werden soll, der Process natürlich nicht; darauf deuten die oben erwähnten Mitosen und diejenigen Gliakerne hin, welche vergrössert sind und Chromatinvermehrung (vom einfachen Netzgerüste bis zum Knäuel) bieten.

Auch die Degeneration ist noch nicht vollkommen abgelaufen; auf sie weisen diejenigen Formen hin, bei welchen Zerfall des grossen Chromatinkornes statt fand, oder bei denen nur noch minimale Chromatinreste von einer buchtigen Kernmembran umschlossen werden, die wieder manchmal Lücken aufweist. Hier und da tauchen auch solche Kerne auf, die in der Mitte eingeschnürt sind, oder zwei durch eine mehr minder breite Brücke verbundene Theile aufweisen.

In beiden Hälften liegen dann Chromatinkörner, von einem feinen chromatischen Netze umgeben. Ich glaube, es muss unentschieden gelassen werden, ob hier ein reiner Degenerationsprocess vorliegt, oder ob diese Figuren mit Theilungsvorgängen etwas zu thun haben.

Selten sind die Kerne, in welchen die öfter citirten kurzen Stäbchen peripher, oder am Rande und central gelegen sind, wobei die Kernmembran in verschiedener Ausdehnung erhalten sein kann.

Das Epithel des Centralkanales ist ohne Veränderungen.

Weitaus überwiegt die Degeneration bei den Ganglienzellen. Hier sehen wir wieder die verschiedenen Stufen der Zellleibsveränderungen, vom centralen Homogenwerden bis zum totalen, mit Fettkörncheneinlagerung oder auch mit Vacuolenbildung. Neu ist bei einzelnen Zellen die Erscheinung, dass die Kernmembran vielfache Einbuchtungen zeigt, dabei schmal und langgestreckt erscheint, mit wechselndem Chromatingehalte. In spärlichen Fällen ist der zackige buchtige Kern, der wohl Schrumpfung erlitten hat, auf einer Seite durch eine grössere Vacuole (Kunstproduct?) vom Plasma getrennt.

Zum Schlusse habe ich noch einer Ganglienzelle Erwähnung zu thun, welche dadurch auffällt, dass sie bei gut erhaltenen Grenzen und unverändertem Plasma zwei dicht neben einander liegende, jedoch deutlich trennbare, Kerne mit gut erhaltenen Kernkörperchen aufweist. Die Kerne liegen so ziemlich im Centrum der Zelle, so dass eine Täuschung etwa durch eine der Ganglienzelle anliegende andere Zelle ausgeschlossen ist;

ebenso kann man aber auch ein Darunter- oder Daraufliegen mit Sicherheit negiren.

Trotz eifrigen Suchens gelang es nicht, mehrere ähnliche Exemplare aufzufinden; ich möchte daher aus der Existenz dieser einen Zelle durchaus keine Schlüsse ziehen, nur deren Vorhandensein constatiren.

Das Resumé für den 7. Tag wäre demnach: Vermehrung der Gliazellen, allmähliche Rückkehr zum Ruhezustande, Abnahme der Degeneration, mit Ausnahme derjenigen der Ganglienzellen, proliferative Processe in den Gefässwandungen.

9. Tag. An der Stelle, wo die Dura durchstochen war, befindet sich Granulationsgewebe, welches in geringem Grade ventral, also nach dem Rückenmark zu gewuchert ist. An vereinzelten Partien ist Fibrillenbildung zu bemerken. Irgend welche bestimmte Anordnung der Fibrillen oder der Spindelzellenzüge ist nirgends zu constatiren, es herrscht allenthalben Regellosigkeit.

Von diesem Granulationsgewebe aus ziehen Gefässe nach der ehemals gesetzten Wunde; sie sind nicht mehr so zahlreich wie am 5. Tage. Der Verlauf der Verletzung ergiebt sich aus den weiten Gliamaschen, Gliaresten, gequollenen Axencylindern und Fettkörnchenzellen. Die beiden letztgenannten sind in bedeutend geringerer Anzahl vertreten, als an den früheren Tagen. Bei den Fettkörnchenzellen vermissen wir ausserdem noch in vielen Fällen die intensive Schwärzung der Körner. Am Rande des Stiches trifft man in dem speciellen Falle zwei kleine ziemlich umschriebene Erweichungsherde. In der Mitte begegnet man nur äusserst selten einem Gliakerne, der in Degeneration begriffen ist; gar keinem, welcher sich in mitotischer Theilung befindet.

Karyokinesen sind auch in der Umgebung der Verletzung nur nach langem Suchen zu constatiren und zwar nur in den Kernen der Glia. Viele der letzteren sind im Ruhezustande; viele besitzen eine blasse Rothfärbung (bei vollkommener Differenzirung) und in dieser reichliche, stark tingirte Chromatinkörner. Nebenbei beobachtet man noch einzelne geblähte Kerne, in welchen sich mehr minder zahlreiche kurze dicke Chromatinstäbchen finden, die regellos neben einander liegen.

Spricht nun der Fund von vielen ruhenden Kernen dafür, dass die Hauptreaction als abgelaufen zu betrachten ist, so deuten andererseits die wenigen Karyokinesen und die zuletzt angeführten Kernformen darauf hin, dass noch kein vollkommener Stillstand eingetreten ist.

An den degenerirten Axencylindern bemerkt man ab und zu in den homogenen Scheiben, die sie darstellen, Fettkörnchen und Vacuolen.

Dann wären noch vereinzelte Zellen von rundlicher Form, ziemlich grossem Kerne und schmalem Plasmasaume erwähnenswerth; sie tragen Blutpigment.

Von den Ganglienzellen sind einzelne unverändert; andere lassen einen grossen, offenbar geblähten Kern erkennen, auf dessen einer Seite die Granula in Dreieckform dachziegelartig über einander gelagert sind, wobei die Spitze des Dreieckes an den Kern zu liegen kommt.

Sehr häufig finden wir die Veränderung, dass um den Kern herum (der geblähl oder gequollen und chromatinarm sein kann) eine schmale Plasmaschicht gelagert ist, die entweder homogen oder fein granulirt er-

scheint. Manchmal liegen um den buchtigen Kern nur mehr Reste von Plasma. In anderen Fällen ist die Zellgrenze gut angedeutet, aber zwischen ihr und dem Nucleus fehlt die zusammenhängende Plasmaschicht; an deren Stelle entdeckt man nur spärliche Plasmafäden, die von der Kernwandung nach der Peripherie der Zelle ziehen; zwischen diesen Fäden sind in ganz vereinzelten, so beschaffenen Exemplaren Fettkörnchen gelagert. Im Innern des Kernes kann der Nucleolus und das Chromatinnetz unverändert sein, oder beide sind in verschiedenem Grade der Degeneration anheimgefallen.

Summa Summarum: Abnahme der neugebildeten Gefässe, der gequollenen Axencylinder, der Fettkörnchenzellen, der Degenerationserscheinungen in der Glia, der progressiven Vorgänge. Quellung und fettige Degeneration der Ganglienzellen; Pigmentzellen.

11. Tag. In kurzer Entfernung von der Verletzungsstelle ist die Pia kernreicher; je näher man an erstere heranrückt, desto mehr nehmen die Kerne zu und damit auch die Breite der Pia. Entsprechend dem Einstiche besteht ein gefässreiches Gewebe, das aus Rund- und Spindelzellen zusammengesetzt ist, also Granulationsgewebe. Hier und da findet man in demselben noch Mitosen, die sich durch schlanke Chromosomen auszeichnen. Nach innen gegen die weisse Substanz zu nimmt der oben genannte Zellreichthum ab, es tauchen dafür erweiterte Gliamaschen, gequollene Axencylinder (allerdings weniger als in den früheren Tagen), ferner vermehrte Gliakerne auf; auch die Gefässe nehmen centralwärts an Menge ab. In der Mitte des Stiches trifft man noch eine mässige Menge Fettkörnchenzellen und spärliche Leukocyten.

In der grauen Substanz haben bei den Gliazellen die Degenerationserscheinungen sehr beträchtlich abgenommen, man beobachtet nur mehr vereinzelte regressive Formen. Neben den reichlichen, neugebildeten, jungen Gliazellen finden sich noch äusserst spärliche Mitosen, die an ihrem charakteristischen Aussehen leicht als der Glia angehörig zu erkennen sind. Auch die Kerne sind noch nicht vollkommen geschwunden, welche mehr minder reichliche Chromatinstäbchen bergen; die Zahl dieser Formen ist verschwindend klein.

Hat man von den Präparaten, welche vom 7. Tage stammen, schon den Eindruck erhalten, dass die Hauptreaction abgelaufen, so ist dies mit dem heutigen Tage um so mehr der Fall. Auf die Fortdauer der Heilungsbestrebungen weisen die erwähnten indirecten Kerntheilungsfiguren hin.

An den Ganglienzellen beobachtet man noch die verschiedenen regressiven Vorgänge: allmähliches Homogenwerden vom Centrum nach der Peripherie, bei entsprechendem Schwunde der Granula; Einbuchtungen der Kernmembran, Abnahme des Chromatins, Zugrundegehen der Kernwandung. Zwei Kerne in einer Zelle konnte ich nirgends feststellen.

Das Ergebniss der Untersuchung dürfte wohl dahin zu formuliren sein, dass von der Pia aus junge Gefässe nach der ehemaligen Verletzungsstelle ziehen, viele neugebildete Gliazellen vorliegen, einige noch im Entstehen begriffen sind; dass ferner die Degeneration sich vorwiegend auf die Ganglienzellen erstreckt, während sie bei den Gliazellen bedeutend

an Ausdehnung und Intensität verlor; endlich als Gesammteindruck, dass die Rückkehr zur Ruhe im vollen Gange ist.

13. Tag. Die Ausdehnung des Stiches ist in dieser Beobachtung ziemlich gering. An seiner Stelle sind in dem stark gelockerten Gewebe nur mehr sehr spärliche gequollene Axencylinder anzutreffen, die als sehr blasse feingranulirte Scheiben erscheinen, deren Rand buchtig ist. Einzelne, die in der Nähe der Verletzung liegen, sind in ihrer Form besser erhalten, etwas dunkler, und tragen Fettkörnchen, welche meist am Rande sitzen.

Von den Gliazellen befinden sich die meisten im Ruhezustande, einzelne sind gebläht, mit vermehrtem Chromatingehalte, eine verschwindend kleine Zahl weist Mitosen auf. Die Fettkörnchenzellen sind sehr spärlich vertreten.

Die Ganglienzellen bieten nicht viel Erwähnenswerthes. Infolge der geringgradigen Verletzung zeigt eine ziemlich geringe Anzahl derselben Veränderungen. Einige sind bei gut erhaltenem Kerne homogen, andere mit Fettkörnchen besetzt; manchmal liegen nur einzelne von den letzteren in der sonst vollkommen homogenen Zelle.

Am Centralkanale konnte ich keine Veränderungen feststellen. Es war ja wohl im Früheren kurz von ihm die Rede; einmal erwähnte ich, dass einzelne Epithelzellen desselben, resp. deren Kerne, Chromatinvermehrung aufwiesen; nie aber fanden sich, wie ich hier zusammenfassend bemerken möchte, Mitosen.

Am meisten beachtungswerth für diesen Tag ist das Auftreten von spärlichen Spinnenzellen und zwar vorwiegend in der Nähe der Pia, weit weniger im Inneren. Leider erlaubte keines der Bilder irgend welchen Schluss auf ihre Herkunft zu ziehen.

15. Tag. In diesem Falle hatte ich nach dem Einstechen das Messer nach aussen geführt, also eine partielle Durchtrennung vollbracht. Es trat das ein, was schon Eingangs erwähnt wurde: die nach der Verletzung constatirten Lähmungserscheinungen gingen zwar etwas zurück, doch nicht so weit, dass von einer bedeutenden Besserung, geschweige denn Heilung, die Rede sein konnte.

Entsprechend der ausgedehnteren Rückenmarkswunde findet sich auch eine breitere Degenerationszone vor. Im Stiche selbst beobachten wir eine starke Auflockerung des Gewebes, weite Gliamaschen oder Reste derselben, gequollene Axencylinder (letztere bestehen in geringerer Anzahl, als an den vorhergehenden Tagen), wenige Fettkörnchenzellen, junge Gefässe und einzelne Leukocyten.

Diese Befunde sind nun nicht befremdend; es tauchen aber zwischen den oben angeführten Zellen noch anders geartete auf, die wir bis zum 11. Tage vermissten, und deren Auftreten wir erst am 13. Tage constatirten. Sie besitzen Sternform, haben lange Fortsätze, einen schmalen Plasmasaum, welcher einen grossen Kern mit einem umfangreichen Kernkörperchen umgiebt. (In einzelnen Kernen bemerkt man 2 Nucleoli.) Vielfach sieht man, dass diese Sternfiguren mittelst ihrer langen Fortsätze unter einander im Zusammenhange stehen, namentlich da, wo sie stärker gehäuft sind. Einen Zusammenhang mit den Gefässwandungen konnte ich nicht nachweisen, öfters beobachtete ich, dass eine derartige Zelle nahe

neben einem gequollenen Axencylinder lag. Die Zahl dieser Elemente hat gegenüber dem 13. Tage zugenommen.

An den Ganglienzellen sind noch vielfach die schon öfter angeführten Degenerationserscheinungen zu constatiren, allerdings nicht mehr in der Häufigkeit wie anfangs.

Die Gliakerne sind vermehrt, Mitosen derselben nur ganz vereinzelt zu constatiren; sehr selten taucht im Gesichtsfelde ein etwas gequollener und chromatinarmer Kern auf und erinnert daran, dass die Degeneration auch mit diesem Tage ihr Ende noch nicht vollkommen erreicht hat.

In Schnitten, die nicht vollkommen differenzirt sind, treten schmale, meist schlangenartig gewundene Fäden auf, welche den Gliazellen anzuliegen scheinen. Hier und da sind sie zu mehr oder minder dichten Knäueln gelagert, so dass man geneigt ist, sie für Mitosen zu halten. Die letztere Annahme wird jedoch durch genügend entfärbte Präparate illusorisch gemacht. Am ehesten dürften diese Fäden als Gliafasern anzusprechen sein.

Am bemerkenswerthesten dürfte wohl die Anwesenheit der Spinnenzellen sein, in zweiter Linie käme dann das Fortbestehen der Degeneration in Glia- und Ganglienzellen, die Abnahme der gequollenen Axencylinder und Fettkörnchenzellen und die spärlichen Mitosen der Gliazellen.

20. Tag. Das nun zu beschreibende Rückenmark bot schon bei makroskopischer Betrachtung einen auffallenden Befund. Querschnitte der Verletzungsstelle und deren allernächster Umgebung zeigten Höhlenbildung in geringer Längsausdehnung (höchste Höhe ca. 1 Mm., grösste Breite ca. 2 Mm.). Das Gewebe, welches die Höhle umgab, war von blassgraurother Farbe.

In Schnitten ist die erwähnte Bildung ebenfalls schon makroskopisch zu constatiren. Die Höhle liegt nahezu quer in der dorsalen Rückenmarkshälfte, etwas in die ventrale hinüberreichend, sie greift auf beide Seiten über. Die Form ist unregelmässig oval, misst im transversalen Durchmesser 2 Mm., im sagittalen 1 Mm. Die noch erhaltene Rückenmarksubstanz umgiebt den Defect ringförmig, wobei die schmälere Partie des Ringes entsprechend der Lage der Höhle sich dorsal befindet. Am einfachsten wird es wohl sein, die grösste und die kleinste Ausdehnung des Spaltes anzugeben. Die erstere nimmt ein: die ventralen $^2/_3$ der Hinterhörner, die dorsale Hälfte der Vordersäulen, das innere Drittel beider Seitenstränge. Die letztere beschränkt sich auf einen schmalen Streifen im linken Goll'schen Strange, in dessen mittlerem Drittel.

Mikroskopisch sieht man den Hohlraum scharf und glattrandig gegen das Gewebe abgegrenzt, der Centralkanal ist in demselben aufgegangen. In anderen Präparaten ist die Höhle durch einen Gewebssporn in 2 Theile getheilt, in dem einen derselben beobachtet man noch eine kurze Strecke weit das Epithel des Centralkanales. Dort, wo die Höhle ihrem Ende zugeht, ist sie durch eine Gewebsbrücke von dem Centralkanale getrennt; letzterer ist, wie ich mich aus Vergleichen mit dem Rückenmarke von Thieren aus demselben Wurfe überzeugen konnte, nicht erweitert.

An der Eintrittsstelle des Stiches sieht man in der schmalen Rückenmarkszone ziemlich dichte breite Gliabalken, die etwas gekörnt sind und nahezu radiär gegen die Höhle hinziehen; dazwischen liegen einzelne Ge-

fässe eingestreut. Von gequollenen Axencylindern fehlt hier jede Spur. Diese tauchen erst am Rande der Gliawucherung und in weiterer Entfernung auf, allerdings gegen früher in Minderzahl. Neben ihnen constatirt man (in der Nähe der Verletzung) Spinnenzellen, Gliazellen; letztere befinden sich, wie zu erwarten, vorwiegend im Ruhezustande; ganz wenige besitzen Chromatinvermehrung, und nur bei 2 Zellen konnte man in vielen durchsuchten Schnitten mitotische Theilung feststellen.

Letzteres spricht entschieden dafür, dass die Gliawucherung auch zu dieser Zeit ihr Ende noch nicht erreicht hat.

Fettkörnchenzellen sind vom Schauplatze vollkommen verschwunden.

Von den Ganglienzellen kann ich berichten, dass ihre Zahl am Rande der Höhle vermindert ist, dass aber diejenigen, welche noch vorhanden sind, zum grössten Theile gut erhalten erscheinen. Eine verschwindend kleine Anzahl zeigt Degeneration (homogenes Plasma, Schwund des Nucleolus und des Chromatins).

Die Partie, welche auf der anderen Seite der Höhle der Fortsetzung des Stiches entspricht, bietet eine beträchtliche Vermehrung der Spinnenzellen, der Gliakerne und Fasern; die letzteren sind an dieser Stelle nicht so breit, wie an der Eintrittsstelle der Verletzung, dagegen dichter gefügt.

Die erwähnte Höhlenbildung kann man in dreierlei Weise deuten:

1. als Erweichungsherd,
2. als Hydromyelie,
3. als Oedemspalte.

Für die erste Auffassung liesse sich geltend machen, dass seiner Zeit eben die entsprechende Rückenmarksmasse zerstört und diese im Laufe der Zeit resorbirt wurde. Gegen diese Annahme spricht aber meines Erachtens der scharf abgeschnittene Rand des Defectes, das vollkommene Fehlen von Erweichungserscheinungen in demselben; ausserdem noch die vollkommene Resorption, welche in diesem Falle eingetreten wäre. Die Zeit von 20 Tagen dürfte wohl hierfür zu kurz bemessen sein, einzelne Reste der Erweichung müsste man noch finden. Letzteres gelingt bei Erweichungsherden im Kaninchenrückenmarke noch nach 30 Tagen.

Die Hydromyelie, von welcher man annehmen müsste, dass sie mit Divertikelbildung einhergehe, schliesst das Verhalten des Centralkanales aus; dieser ist, wie schon erwähnt, in der Nähe des Höhlenendes durchaus nicht erweitert, er ist nur an der Stelle der grössten Ausbreitung in derselben aufgegangen.

Der Meinung, dass infolge der Verletzung Blut- und Lymphstauung erfolgte mit consecutivem Oedem; dass dieses wiederum Zerreissung, Spaltbildung, die in den Centralkanal eindrang, bedingte, scheint nichts im Wege zu stehen.

Ich möchte daher die in Frage stehende Höhle für eine Oedemspalte erklären.

Für den 20. Tag dürften wir wohl notiren: Vermehrung der Glia, Breiterwerden der Gliabalken, Zunahme der Spinnenzellen, äusserst spärliche proliferative Vorgänge in den Gliazellen, vereinzelte gequollene Axencylinder, wenige degenerirte Ganglienzellen, keine Fettkörnchenzellen, Oedemspaltenbildung. Dass letztere constant eintreten müsse, soll hiermit nicht gesagt sein, diese ist nur für den vorliegenden Fall gültig.

Zu erwarten ist nach dem Gesehenen eine weitere Zunahme des Gliagewebes, wahrscheinlich auch noch der Spinnenzellen, Schwinden der degenerirten Axencylinder und Ganglienzellen.

Epikrise.

Wie aus den Beobachtungen hervorgeht, reagirt das Rückenmark auf eine Stichverletzung zunächst mit Degenerationserscheinungen. Hierfür sprechen die Quellung der Axencylinder, die weiten Gliamaschen, die Fettkörnchenzellen, das Schwellen der Gliakerne mit Abnahme ihres Chromatingehaltes einerseits, andererseits die Zellschrumpfung; ferner führe ich noch ins Feld das Homogenwerden der Ganglienzellen, die Verfettung derselben, ihren allmählichen Zerfall. Diese Erscheinungen spielen sich aber nicht nur in dem direct getroffenen Bezirke ab, sondern auch in dessen näherer oder weiterer Umgebung.

Für letztere Erscheinung lassen sich nun verschiedene Argumente beibringen. Es könnte sich bei der Verletzung für die Umgebung um eine Art von Commotion handeln, welche die Quellung bedingt; es ist aber auch möglich, dass die infolge des Einstiches frei werdende Lymphe[1]) sich in das anliegende Gewebe ergiesst und diesen Effect hervorbringt, oder dass der Bluterguss Bedingungen setzt, welche diese Veränderungen auslösen. Die Blutung nun allein möchte ich hierfür nicht verantwortlich machen; sie besitzt, wie erwähnt, nur geringe Ausdehnung. Aber auch die erst angeführten Factoren für sich genügen nicht zur befriedigenden Erklärung. Dagegen scheint der Erklärung weniger im Wege zu stehen, dass das Zusammenwirken der drei Momente dieses Resultat hervorbringt. Es würden sich vielleicht die Elemente, welche infolge der Commotion alterirt sind, erholen können, wenn auf sie nicht Lymphe und Bluterguss schädigend einwirkten. Dabei sind wohl zweierlei Einflüsse in Betracht zu ziehen: erstens mechanische (Blut- und Lymphergus verursachen eine gewisse Raumbeschränkung), zweitens chemische, die ebenfalls von Blut und Lymphe ausgehen.

Die Zeichen der Degeneration dauern ziemlich lange fort, noch am 20. Tage sind ihre Spuren nachzuweisen; allerdings bedeutend spärlicher, als in der ersten Zeit nach dem Trauma. Die Endproducte der Degeneration fallen den Fettkörnchenzellen anheim.

An diese regressiven Vorgänge möchte ich nun die Processe anreihen, welche im Früheren als „gestört progressiv“ bezeichnet wurden. Hierbei geschah schon dessen Erwähnung, dass entweder die Zelle

1) Vgl. Rumpf, l. c.

ursprünglich so alterirt wurde, dass sie eine reine Mitose nicht mehr produciren konnte, oder dass die oben citirten Schädigungen auf die Theilungsvorgänge störend einwirkten. Die Möglichkeit ist ja zuzugeben, dass die Formen, welche unter der obigen Bezeichnung zusammengefasst sind, nur die ersten Anfänge, Vorstufen von Mitosen darstellen. Die Entscheidung der Frage, welche Ansicht die richtigere sei, möchte ich nicht mit Bestimmtheit fällen.

Progressive Vorgänge beobachten wir in den Gefässen, Piasepten und in der Glia. Die Mitosen der letzteren trugen alle die Eigenthümlichkeit an sich, dass die Chromosomen kurz, plump und dick waren, im Gegensatze zu den schlanken Chromatinschleifen des Bindegewebes. Manchmal war das Chromatin auch so gelagert, dass man von aberrirenden Schleifen sprechen konnte; ob dabei in einigen Fällen nicht ein Kunstproduct vorlag, dürfte ebenfalls nicht ganz sicher zu entscheiden sein.

Der Höhepunkt der Regenerationsthätigkeit ist mit dem 5. Tage überschritten, von da an werden die Spuren derselben langsam seltener, sind aber am 20. Tage noch nicht ganz von der Bildfläche verschwunden.

Was schliesslich die Ganglienzellen anlangt, so erwähnte ich schon, dass manche Formen derselben (Chromatinvermehrung) auf progressive Vorgänge hindeuten. Wie erinnerlich, konnten wir auch eine Ganglienzelle mit 2 Kernen constatiren (7. Tag). Es gelang aber nie, eine karyokinetische Figur in einer Ganglienzelle nachzuweisen. Ebensowenig konnte man von einer Vermehrung der Ganglienzellen sprechen, die bei den Gliakernen evident war.

Ich möchte der Anschauung Raum geben, dass öfter von anderer Seite mit Unrecht von Mitosen der Ganglienzellen die Rede war, und dass wohl solche der Glia dafür gehalten wurden.

Wenn wir demnach von einer Regeneration im Rückenmarke überhaupt sprechen wollen, so kann sich diese nur auf die Glia und die bindegewebigen Elemente beziehen, nicht aber auf Axencylinder und Ganglienzellen.

Der Verlauf eines Rückenmarkstiches dürfte sich nach dem Angeführten etwa folgendermaassen gestalten:

Am 2. Tage bestehen neben den Degenerationserscheinungen, die sich mehr minder breit über den Bereich der eigentlichen Verletzung erstrecken, schon die Anfänge proliferativer Processe. An den letzteren betheiligt sich die Glia und das Bindegewebe. Die Ganglienzellen bieten wohl manchmal Chromatinvermehrung, doch nicht so weit, dass sie indirecte Kerntheilungsfiguren lieferten.

Nach weiteren 24 Stunden sind die Mitosen und auch die gestörten progressiven Formen reichlicher geworden, die Degeneration bewegt sich so ziemlich im gleichen Rahmen, wie am Tage vorher.

Am 4. Tage scheint die Höhe der regenerativen Thätigkeit der oben genannten Gewebe erreicht zu sein; gegen den Stich hin ziehen von der Pia ausgehend junge, neugebildete Gefässe. In dem Rayon der Verletzung findet man fettige Degeneration der Axencylinder und Ganglienzellen.

Mit dem Eintritte in den 5. Tag macht sich ein geringer Rückgang der progressiven Erscheinungen bemerkbar, nur die Gefässneubildung scheint bisher noch in unvermindertem Maasse fortzubestehen. Mit diesem Tage hat sie nach meinen Präparaten so ziemlich ihr Maximum erreicht, denn nach einer Woche ist kein neuer Zuwachs von Blutbahnen zu constatiren. Die Regeneration, soweit man überhaupt von ihr sprechen darf, weist mit diesem Termine schon eine deutliche Abnahme auf. Noch evidenter wird letztere am 9. Tage; dieser bringt überdies einen Rückgang in der Bildung von Fettkörnchenzellen, ausserdem eine Minderung des Fettes in denselben.

Nach 11 mal 24 Stunden sehen wir eine ziemliche Menge neugebildeter Gliazellen; daneben noch vereinzelte Mitosen, die auf ein Fortbestehen der Vermehrung hindeuten.

Die gestörten progressiven Formen vermisst man vom 11. Tage an; diese sind schon nach einer Woche ziemlich spärlich vertreten; ob dieser Befund mit der fortschreitenden Resorption des Blutergusses und der Lymphe oder mit der Gefässneubildung in Einklang oder Zusammenhang gebracht werden kann, wage ich nicht zu entscheiden. Sollten die beiden erstgenannten einen störenden Einfluss ausüben, so würde ihr Schwinden das Cessiren der gestörten progressiven Formen erklären.

Vom 13. Tage an treten Stern- und Spinnenzellen auf, die an Menge zunehmen, wie die Glia, deren Balken sich verbreitern; der Erfolg hiervon ist am 20. Tage ein dichtes derbes Glianetz, vermehrte Gliakerne, vereinzelte Mitosen der Gliakerne; daneben bestehen noch wenige degenerirte Axencylinder und Ganglienzellen, ausserdem spärlichere Gefässe als Ende der ersten Woche.

Anhang.

Hier sollen die bei Mäusen und Kaninchen erhaltenen Resultate nur zusammenfassend wiedergegeben werden, da sie sich zum grossen

Theile mit den bei Hunden erzielten decken. Ich beginne mit den erstgenannten Thieren, den Mäusen:

Am 2. Tage findet man neben den bekannten Degenerationserscheinungen in der weissen und grauen Substanz vereinzelte Glia- und Ganglienzellen, die vermöge des vermehrten Chromatingehaltes ihrer Kerne auf proliferative Processe hinweisen. Mitosen fehlen zu dieser Zeit.

Letztere sind auch 24 Stunden später nicht aufzufinden, es ist nur vielfach eine Vermehrung des Chromatins aufgetreten. Die Leukocyten haben eine geringe Zunahme erfahren, ebenso die Fettkörnchenzellen. Die Degeneration giebt sich unverändert durch gequollene Axencylinder, weite Gliamaschen und verschieden veränderte Ganglienzellen kund.

Erst am 4. Tage treten spärliche Gliamitosen auf; daneben bestehen allerdings Kernbilder, welche als die ersten Anfänge derselben zu deuten sind. Was die Ganglienzellen anlangt, so soll gleich hier zusammenfassend bemerkt werden, dass sich bei ihnen vorwiegend Degenerationserscheinungen vorfanden, selten Chromatinvermehrung, nie mitotische Theilung.

Nach Ablauf von weiteren 24 Stunden ist eine deutliche Vermehrung der directen Kerntheilungsfiguren eingetreten, sowohl in der Glia, wie auch in den Gefässen. Dies dürfte für die Richtigkeit der früheren Annahme sprechen, dass viele Kerne sich im Vorstadium der Mitose befinden.

Schon am 6. Tage ist wieder eine starke Abnahme der Karyokinesen zu constatiren. Andererseits wird eine Vermehrung der Gliakerne deutlich, ebenso Gefässwucherung, die 24 Stunden vorher weniger ausgesprochen war.

Für den 8. Tag lassen sich keine weiteren Veränderungen eruiren.

Erst nach 9 mal 24 Stunden macht sich eine Abnahme der Fettkörnchenzellen bemerkbar, ausserdem vermisst man die Mitosen vollkommen. Neben den vermehrten Gliakernen, die sich im Ruhezustande befinden, existiren einzelne, welche gebläht und ziemlich chromatinarm sind.

Für den 11. und 12. Tag ist bemerkenswerth, dass die Fettkörnchenzellen stark abgenommen haben, ebenso, dass die Gefässe im Schwinden begriffen sind; es besteht reichliche Vermehrung der Gliakerne.

Das Facit wäre demnach Vermehrung der Glia, erst Gefässneubildung, dann Schwund derselben, Degeneration der Axencylinder und Ganglienzellen.

Gegenüber dem Hunderückenmarke ist das späte Eintreten und rasche Aufhören der Mitose hervorzuheben.

Kaninchen.

Bei den folgenden Beobachtungen wurden die Stiche parallel zur Längsaxe geführt (die Fläche des Messers sagittal gestellt); auf diese Weise glaubte ich die Verletzungsstelle leichter finden zu können, was auch der Fall war.

Die Folgen des Eingriffes sind zunächst ein Bluterguss und Degenerationserscheinungen an der Glia, den Ganglienzellen (soweit dies bei Sublimatfixirung zu constatiren ist) und den Axencylindern. Hierbei wird zuvor der Axencylinder, dann erst die Markscheide ergriffen. Von progressiven Vorgängen sind am 2. Tage vereinzelte Spuren zu entdecken, und zwar Chromatinvermehrung der Glia und Endothelkerne; Mitosen finden sich nur in den Piasepten. Dann treten die letzteren auch in den Gefässen und in der Glia auf (3. Tag); neben denselben bestehen noch gestörte progressive Formen und Fettkörnchenzellen. Die letztgenannten nehmen am 4. Tage zu, die Axencylinder zeigen vorgeschrittenen Zerfall; die Mitosen werden spärlicher.

Am 8. Tage constatirt man Vermehrung der Gliakerne, sehr selten Karyokinesen derselben, manchmal Schwellung der Kerne und Chromatinvermehrung. Neben Blutpigmentzellen besteht Gefässneubildung in der Nähe der Pia.

Die Zunahme der Gliakerne wird mit dem 11. Tage noch deutlicher, ebenso das Schwinden der indirecten Kerntheilungsfiguren, der Fettkörnchenzellen und der degenerirten Axencylinder. Die Gefässe haben keine nennenswerthe Zunahme erfahren, neu sind hinzugetreten Stern- und Spinnenzellen.

Am 16. Tage existiren nicht mehr so viele gequollene Axencylinder, wie in der vorhergehenden Untersuchung; ebenso sind die Fettkörnchenzellen in geringerer Menge vertreten. Die Glia dagegen hat eine Zunahme erfahren, ausserdem weist sie noch ganz vereinzelte Mitosen auf; die Spinnenzellen sind etwas reichlicher geworden.

Derselbe Modus tritt uns in Präparaten vom 24. Tage entgegen.

Der 32. Tag bringt eine bedeutende Vermehrung der Glia, welche nunmehr ein derbes dichtes Netz bildet; einzelne Gliabalken sind verbreitert, die Gliakerne zeigen Vermehrung; die Grösse der einzelnen Exemplare und deren Chromatingehalt sind wenig differirend. Am Centralkanal vermisst man Wucherungserscheinungen; nahe dem Rande des Stiches kommen Blutpigment führende Zellen zu Gesicht. Die Gefässe sind in Abnahme begriffen, gequollene Axencylinder zur Seltenheit geworden; Fettkörnchenzellen fehlen vollkommen.

Dem Hunderückenmarke gegenüber ergiebt sich als Differenz die spärlichere Mitosenbildung, welche im Vergleiche mit den Mäusen wieder etwas reichlicher ist.

Im Folgenden versuchte ich es, den Einfluss, welchen eine stärkere Blutung im Wirbelkanale auf das Rückenmark ausübt, festzustellen.

Leyden[1]) äussert sich über die Blutungen der Rückenmarkshäute folgendermaassen: Nicht leicht ist das Blut so massenhaft angehäuft, dass die Dura abgehoben und comprimirt erscheint.

Vulpian[2]) sagt, dass Blutungen bei Rückenmarksoperationen

1) Klinik der Rückenmarkskrankheiten. Berlin 1874.

2) Maladies du système nerveux. Paris 1879. 6. Leçon.

an Thieren wenig ausmachen, weil die Weite des Wirbelkanales eine Compression ausschliesse.

Kahler[1]) hebt S. 198 ganz besonders hervor, dass er an denjenigen Stellen, „wo kein Wachs, oder welches nur in dünner Lage das Rückenmark bedeckte", nie Veränderungen fand.

Wenn nun ähnliche Verhältnisse mit Blut geschaffen werden konnten, so mussten etwaige Veränderungen der Rückenmarksubstanz (da die Compression fehlte) seinem Einflusse zugeschrieben werden. Ein Theil des eingebrachten Blutes wurde ja sicher resorbirt, der Rest aber blieb an Stelle der Injection liegen und wurde organisirt. Letzterer Vorgang konnte dann etwaige Wirkungen auf das Rückenmark entfalten. Inwieweit diese Annahme berechtigt war, werden die später anzuführenden Versuche zeigen.

Zunächst soll noch kurz die Operationsmethode angegeben werden.

Nach Freilegung eines Theiles der Lendenwirbelsäule wurde der Kanal mittelst Trepan auf 1½—2 Cm. Länge eröffnet; dann führte ich eine stumpfe gebogene Canüle in denselben ein, indem ich mich hart an den Wirbelbogen hielt; jetzt erst wurde die mit Blut gefüllte Spritze aufgesetzt und etwa 10 Ccm. davon langsam eingespritzt. Das Blut entnahm ich steril aus der Carotis des betreffenden Versuchsthieres (es kamen nur Hunde in Anwendung), wenn die Trepanöffnung schon angelegt war. Die Gerinnung, welche zum Theil dabei auftrat, war für meine Zwecke nur von Vortheil, da hierdurch die Resorption entschieden verlangsamt wurde.

Eine Compression konnte auf diese Weise ebenfalls vermieden werden, da ein Plus von dem, was der Wirbelkanal fassen konnte, sofort durch die Trepanöffnung abfliessen musste. Auf keinen Fall konnte die kleine Blutmenge, welche hierbei eingeführt wurde, den Druck der Cerebrospinalflüssigkeit überwinden und comprimirend einwirken.

Während der Injection wurde das Thier elevirt gehalten, um den Abfluss des Blutes möglichst zu vermeiden; auch beim Vernähen der Muskel- und Hautwunde blieb es in dieser Stellung.

Die ersten 2 Tage nach dem Eingriffe bestanden geringgradige Lähmungserscheinungen, die dann rasch schwanden.

In einem Versuche, der aber nicht unter die anzuführenden Beobachtungen fällt, habe ich mit spitzer Canüle in das Rückenmark eingestochen und etwas Blut injicirt. Die Veränderungen, welche

---

1) Veränderungen im Rückenmarke infolge geringgradiger Compression. Zeitschrift für Heilkunde. Bd. III. 1882.

hierbei zu Stande kamen, sind so hochgradig, die Gewebszertrümmerung so ausgedehnt, wie es bei obiger Methode nie vorkommen kann.

Beobachtung I.

Injection von ca. 10 Ccm. Blut in den Rückenmarkskanal. Die ersten Tage geringgradige Lähmungserscheinungen der hinteren Extremitäten, dann rasch zunehmende Besserung.

Das Thier wurde 7 Tage nach der Operation getödtet.

Die gesetzte Wunde war ohne Reaction; die Dura auf $2^1/_2$ Cm. Länge mit Fibringerinnseln bedeckt, namentlich proximal von der Trepanationsstelle, entsprechend der Richtung der Injection. Die Consistenz des Rückenmarkes bot keine Abweichung; auf Querschnitten war die Medulla blass, ohne weitere Veränderungen (Härtung in Müller'scher Flüssigkeit).

Mikroskopische Untersuchung: Der gesetzte Bluterguss bietet nichts Besonderes. Die rothen Blutkörperchen sind gut kenntlich, von einer mässigen Menge weisser durchsetzt. Das Fibrinnetz ist ziemlich grobmaschig; ausserdem bemerkt man nahe der Dura Rund- und Spindelzellen, ferner junge Gefässe, welche das Granulationsgewebe regellos durchziehen.

In der Dura sind die Lymphspalten offen, nirgends ist eine Leukocytenanhäufung wahrnehmbar. Man bemerkt nur eine geringgradige Zellvermehrung, welche von den Endothelien ausgeht. In dem Rückenmarke selbst finden sich nur in einem kleinen Felde, welches lateral vom Eintritte der rechten hinteren Wurzel liegt, vereinzelte gequollene Axencylinder und erweiterte Gliamaschen. Auf dem übrigen Querschnitte bestehen keinerlei pathologische Veränderungen.

Auch die Behandlung nach Marchi liess keine ausgedehntere Degeneration nachweisen.

Beobachtung II.

Injection von etwa 10 Ccm. Blut in den Wirbelkanal. Geringgradige Lähmung. Der Hund wurde nach 8 Tagen getödtet. Hautwunde ohne Reaction. Auf der Dura in etwa 2 Cm. Länge fibrinöser Belag. Auf frischen Querschnitten entsprechend der Auflagerung ist kein besonderer Befund zu erheben.

Härtung in Müller'scher Flüssigkeit. — Mikroskopischer Befund:

In dem Blutergusse ziemlich gut erhaltene rothe Blutkörperchen, weisse Blutscheiben, an einzelnen Stellen ein dichtes Fibrinnetz, nahe der Dura zahlreiche Spindelzellenzüge, von einkernigen Rundzellen durchsetzt, ausserdem junge Gefässe.

Die Dura und die Meningen sind von Rundzellen durchsetzt, auch an denjenigen Stellen, wo sich das später zu beschreibende Oedem des Rückenmarkes nicht vorfindet.

Das Rückenmark selbst ist im Ganzen offenbar gequollen.

Die linke Rückenmarkshälfte ist vollkommen intact, ebenso der rechte Hinter- und Vorderstrang. Die ventrale Hälfte des rechten Vorderhornes ist entschieden verschmälert. Ganglienzellen sind daselbst nicht nachzuweisen; an den Stellen, wo sie zu erwarten wären, bestehen nur weite Gliamaschen. Von dem rechten Hinterhorne ist nur das mittlere Drittel und der mediale Saum des dorsalen Drittels erhalten. Die zwischen den intacten Partien der grauen Substanz gelegene Zone weist bis zum Centralkanale hin keine geordnete Gewebsstructur auf. An ihrer Stelle liegen rothe Blutkörperchen, diffus blass gefärbte körnige Measse, Fettkörnchenzellen, ausserdem grosse geblähte Zellen, wohl der Glia angehörig, mit mehr oder minder intensiv tingirten Kernen, welche bald central, bald in der Peripherie der Zelle liegen; daneben bemerkt man noch sehr stark geschwellte Axencylinder.

In dem ganzen rechten Seitenstrange fallen vor Allem die Gefässe auf. Bei der Färbung mit Hämalaun stechen ihre ziemlich dunkel tingirten Endothel- und Muskelkerne scharf gegen das übrige ziemlich blasse Gewebe ab. Um einzelne Gefässe herum besteht in leichtem Grade Anhäufung von einkernigen Rundzellen.

Die Kerne der Neuroglia sind ebenfalls ziemlich gut tingirt, an einzelnen Stellen scheinen sie etwas vermehrt zu sein. Die Gliamaschen sind vielfach erweitert, die Trabekel verbreitert. Manchmal ist die Glia homogen, sowohl einzelne Maschen, als auch grössere Strecken derselben. Unveränderte Glia ist nur in ganz wenigen und kleinen Herden zu entdecken, und hier finden sich dann auch noch gut erhaltene Axencylinder; sonst bemerkt man mehr oder minder starke Quellung der letzteren, welche bis zur Schollenbildung von beträchtlichem Umfange fortgeschritten ist.

Nebenbei sei bemerkt, dass Bacterienfärbung ein negatives Resultat ergab.

Beobachtung III.

Es wurden etwa 10 Ccm. Blut in den Wirbelkanal injicirt; leichte Lähmungserscheinungen; Thier nach 12 Tagen geopfert. Bei der Section fanden sich reichlich fibrinöse Auflagerungen auf der Dura. Das Rückenmark war auf dem Querschnitte blass, die weisse Substanz nicht überquellend.

Fixirung in Müller'scher Flüssigkeit. — Resultat der mikroskopischen Untersuchung:

Auf der Dura ist der Bluterguss in Organisation, entsprechend der seit der Injection verstrichenen Zeit. In der inneren Hälfte der Dura sind Spindelzellen, ausserdem einzelne schmale Blutstreifen. Auf dem Querschnitte ist kein abnormer Befund zu erheben, mit Ausnahme des hinteren Drittels des rechten Seitenstranges, wo der Bluterguss am ausgedehntesten aufgelagert ist. Hier finden wir etwa bis zur Mitte von der Peripherie nach der grauen Substanz hin einzelne gequollene Axencylinder und erweiterte Gliamaschen.

Wenn wir das Ergebniss der drei Versuche betrachten, so ist dasselbe in zwei Fällen wenigstens ein sehr bescheidenes zu nennen, da wir nur

kleine Herde mit den beschriebenen Erscheinungen der Quellung fanden. Einen directen Zusammenhang zwischen Rückenmark und Bluterguss konnte ich bei keinem der Versuchsthiere nachweisen, indem nie Verwachsungen der Medulla mit den Meningen an der betreffenden Stelle bestanden.

Bei dem Falle, welcher ausgedehntere Quellung aufweist, könnte nun der Einwand gemacht werden, dass eine directe Verletzung des Markes vorliege. Dem kann ich entgegenhalten, dass ich mit grösstmöglicher Vorsicht operirte, dass sich ferner in keinem der zahlreichen von den verschiedensten Partien untersuchten Schnitte eine Läsion der Dura vorfand. (In dem Eingangs erwähnten Versuche war die Verletzung leicht zu constatiren.) Gegen eine eitrige Myelitis spricht sowohl der makroskopische als auch der mikroskopische Befund, ausserdem noch das negative Resultat der Bacterienfärbung.

In diesen eben angeführten Fällen ist Druck auszuschliessen; andere Ursachen, wie congestives Oedem, oder die chemische Wirkung der Resorptionsstoffe, die etwa in Betracht gezogen werden könnten, sollen später erörtert werden. Da die Organisation eines epiduralen Blutergusses ohne weittragenderen Einfluss auf das Rückenmark war, versuchte ich es, der Blutung analoge Verhältnisse s u b d u r a l zu erzeugen.

Einzelne diesbezügliche Angaben finden sich bei V u l p i a n (l. c.). Dieser brachte 25 Grm. Blut in den Subarachnoidealraum bei einem Hunde in der Gegend des unteren Dorsalmarkes. Sofort nach der Injection leichte Paraplegie, mit Erhaltung der Sensibilität und der Reflexbewegungen in den hinteren Extremitäten. Nach 24 Stunden Paralyse der hinteren Extremitäten, ferner eine bedeutende Herabsetzung der Sensibilität; die Reflexbewegungen waren erhalten. Am 3. Tage derselbe Zustand; nach 4mal 24 Stunden trat der Tod ein. Er schliesst daraus, dass eine Blutung in den Rückenmarkshäuten sich nicht in der ganzen Ausdehnung des Kanales ausbreitet, und dass keine allgemeine Compression daraus resultirt.

Die experimentelle Arbeit von H a y e m über Blutungen in den Rückenmarkshäuten war mir leider in keiner Weise zugänglich.

Von einer Blutinjection, wie in den vorhergehenden Versuchen, glaubte ich absehen zu müssen, weil dabei doch sehr leicht eine Läsion des Markes zu Stande kommen konnte. Ausserdem wäre eine Taxirung der Menge der zu injicirenden Flüssigkeit mit Schwierigkeiten verbunden gewesen, die wohl eine grössere Reihe von Vorversuchen bedingt hätte. Als ein zur Erzeugung von Organisationsvorgängen geeignetes Material erschien mir das Hollundermark. Dieses bot ausser-

dem noch die Annehmlichkeit, dass es für Fixation und Schneiden keine Hindernisse versprach.

Die Versuchsanordnung war folgende: Nachdem die Dura in der üblichen Weise freigelegt war, wurde sie mit einem scharfen Häkchen vorsichtig aufgehoben und mit einem Scheerenschlage eröffnet, wobei sich Cerebrospinalflüssigkeit unter ziemlichem Drucke entleerte. Unter die aufgehobene Dura brachte ich sodann ein kleines steriles Hollundermarkplättchen; letzteres wurde nach der üblichen Methode einem grösseren Hollundermarkstücke mit sterilen Instrumenten entnommen und kam mit keinem Desinficiens in Berührung. Da ich mich beim Einlegen des Plättchens hart an die Dura hielt, konnte ich jede Quetschung des Rückenmarkes selbst vermeiden. Ich bemerke ausdrücklich, dass kein forcirtes Schieben nothwendig war, das Stückchen rutschte fast von selbst durch die Duralwunde. Um einem Herausschwemmen des Fremdkörpers zu begegnen, wurde er so gelagert, dass die Duralwunde senkrecht zur Mitte seiner Längsaxe zu liegen kam. Die harte Rückenmarkshaut legte sich alsdann glatt über das Hollundermark ohne jede Spur von Spannung.

Die Vereinigung der Weichtheile ging sodann in der üblichen Weise vor sich, erst tiefe Muskel-, dann Hautnähte. Gleich nach Anstellung des Versuches wurden bei Gehversuchen die hinteren Extremitäten von dem Hunde hin- und hergeworfen, aber nur in leichtem Grade. Schon am 2. Tage trat bedeutende Besserung ein, nach 4 mal 24 Stunden bemerkte man nur mehr eine geringe Steifheit der Hinterbeine beim Gehen.

Im Folgenden führe ich nun das Resultat des Versuches über subdurale Organisation (mit Hollundermark) an.

Hund am 9. Tage nach dem Eingriffe getödtet.

Haut- und Muskelwunde ohne Reaction; auf der Dura keinerlei Auflagerungen. Auf eine Durchschneidung des Rückenmarkes an der Operationsstelle wurde verzichtet, um den Situs nicht zu stören.

In Schnitten ist das Hollundermark makroskopisch als blasses kleines Rechteck leicht zu erkennen. Es ist allenthalben von Gewebe eingeschlossen. Irgend welche Formveränderung des Rückenmarkes, eine Abplattung ist nicht zu constatiren.

Mikroskopisch sieht man das Hollundermark nach aussen von der Dura umgeben. An der Stelle, wo letztere bei der Operation eingeschnitten wurde, besteht statt ihrer ein derbes Fibrinnetz mit einzelnen Spindel- und Rundzellen. An den kurzen Seiten des Rechteckes findet sich gut ausgebildetes Granulationsgewebe; zwischen den Spindel- und Rundzellen des letzteren stösst man auf verhältnissmässig reichliche Blutreste und auf einzelne junge Gefässe.

Arachnoidea und Pia, die am inneren Rande liegen, bieten Kern-

vermehrung mässigen Grades. Von allen Seiten sind in die äussere Schicht des Hollundermarkes Wanderzellen eingedrungen. Ganz am Rande finden wir reichliche Riesenzellen mit vielen Kernen; mehr nach innen stösst man auf einkernige Zellen und auf solche mit gelapptem Kerne. Einzelne derselben sind mit Blutpigment beladen, andere vollkommen frei.

Das Pigment liegt an manchen Stellen in kleinen Häufchen, nicht an Zellen gebunden, im pflanzlichen Gewebe.

Das Hollundermark findet man über dem Eintrittspunkte der rechten hinteren Wurzel, dem rechten Burdach'schen und Goll'schen Strange und zu einem kleinen Theile noch über dem linken Goll'schen Strange. Auch mikroskopisch ist eine Impression des Rückenmarkes nicht nachzuweisen, letzteres hat allenthalben seine normale Rundung behalten.

Wenn wir nun die dem Fremdkörper entsprechende Partie des Rückenmarkes betrachten, so finden wir Folgendes:

Die Pia ist in seiner Ausdehnung der weissen Substanz adhärent. Vom rechten Hinterhorne ist bis zu seiner Basis nur mehr der laterale Rand erhalten. Aber auch hier sind einzelne Veränderungen zu constatiren. Vor Allem beobachtet man deutliche Kernvermehrung, die von der Peripherie gegen die Basis hin in Zunahme begriffen ist. Die Kerne sind theils rund, klein, stark tingirt, theils oval, etwas grösser als die eben genannten und von blasser Farbe. Sie gehören wohl zum grössten Theile der Neuroglia an. Weiter fand in den perivasculären Räumen der Blutgefässe Kernvermehrung statt. Die Neuroglia zeigt manchmal erweiterte Maschen, und diese schliessen gequollene Axencylinder ein; neben diesen Partien finden sich aber auch Stellen mit normalen Verhältnissen. Gegen die Basis des Hinterhornes zu wird die Glialockerung häufiger und ausgedehnter, die Quellung der Axencylinder bedeutender. Einzelne der letzteren zeigen ein homogenes Aussehen, andere erscheinen granulirt.

Entsprechend dem rechten Burdach'schen und Goll'schen Strange und dem medialen Theile des linken Goll'schen Stranges ergiebt die Beobachtung Quellung der Axencylinder und Markscheiden; in den stärkeren Graden sind beide, Axencylinder und Markscheide, in eine homogene Masse verschmolzen; ausserdem begegnet man erweiterten Gliamaschen. Dieser Befund herrscht in den lateralen Theilen des rechten Burdach'schen Stranges und in den medialen Partien des linken Goll'schen Stranges vor. In der Mitte zwischen den eben genannten Zonen ist die Quellung weniger stark hervorspringend, dagegen haben sich reichlich epithelioide Zellen, die als Fettkörnchenzellen zu deuten sind, eingestellt; die Gefässwandungen haben auch hier, wie in der grauen Substanz, Kernvermehrung erfahren. Im rechten Vorderhorne, ebenso in der grauen Substanz der linken Seite, sind die Ganglienzellen ohne Veränderung (Härtung in Müller'scher Flüssigkeit). Im rechten Hinterhorne konnte ich nur ganz aussen an seiner Basis Ganglienzellen entdecken. Sie waren etwas kleiner und blasser tingirt, als die auf der linken Seite gelegenen, besassen aber einen deutlichen, gut erhaltenen Kern, auch hatte ihre Form keine Aenderung erlitten. In den übrigen Theilen des rechten Hinterhornes fiel die Suche nach ihnen negativ aus.

Auf dem übrigen Querschnitte findet sich noch bemerkenswerthere

Quellung der Axencylinder in weiten Gliamaschen in den dorsalen Partien beider Seitenstränge (links etwas mehr als rechts). Ausserdem trifft man noch einzelne pathologische Nervenfasern in den mittleren und vorderen Theilen beider Seitenstränge und in den Vordersträngen.

Die rechte hintere Wurzel zeigt in dem eben beschriebenen Schnitte keine Veränderung; dies ist jedoch bei einem Präparate von einer anderen Partie der Operationsstelle der Fall, wo das Hollundermark derselben dicht anlag. In dieser sieht man eine mässige Anzahl mehr oder weniger veränderter Blutkörperchen. Die Axencylinder sind vorwiegend in körnige Massen zerfallen, manchmal besteht noch eine Andeutung ihrer Form, in den seltensten Fällen sind sie intact. Die Markscheiden zeigen theils Quellung, theils umgeben sie die geschwellten Axencylinder als blasse Ringe, theils sind sie mit ihnen in eine homogene Masse verschmolzen, oder auch mit ihnen körnig zerfallen. Da nun auch der übrige Theil des Schnittes Verschiedenheiten zeigt, so sollen diese angeführt werden.

Die eine Hälfte des Hollundermarkes liegt über dem rechten Seiten-, die andere über dem rechten Hinterstrange. Demgemäss findet sich Quellung im hinteren Drittel des rechten Seitenstranges. Der Durchmesser der am stärksten gequollenen Axencylinder beträgt 58 μ. Ebenso finden sich die bekannten Degenerationserscheinungen im rechten Burdach'schen Strange. Von dem Goll'schen Strange ist dieser durch ein ziemlich breites Piaseptum geschieden. An dieses nun schliesst sich, auf beide Goll'sche Stränge ausgedehnt (nicht mehr im Bereiche des Hollundermarkes), ein Degenerationsstreifen an, welcher von der Peripherie bis zur grauen Substanz reicht und sich gegen letztere zu etwas verschmälert. In dem dorsalen Drittel des letzteren sind theils weite Gliamaschen mit verbreiterten Trabekeln, theils ein dichteres Glianetz, welches sich intensiv tingirt hat.

Ventralwärts werden die Maschen wieder zusehends enger, auch nimmt die Breite der Trabekel etwas ab; nur die Knotenpunkte stechen noch stärker hervor. Die Axencylinderquellung ist im Ganzen gering, grössere Exemplare fehlen vollkommen.

Wir finden also im Hollundermarke Organisationsvorgänge, im entsprechenden Rückenmarkstheile Degenerationserscheinungen (Quellung der Axencylinder und Markscheiden, Fettkörnchenzellen u. s. w.). Bei längerer Versuchsdauer, glaube ich, wäre es infolge von starker Quellung wohl auch noch zur Erweichung gekommen.

Man kann nun geltend machen, dass es sich hier nur um ein Analogon des Kronthal'schen Versuches (allerdings subdural ausgeführt) handle. Dem entgegen kann ich anführen, dass ich bei der Operation sowohl directe Verletzung, als auch, durch Wahl eines kleinen Stückes, einen Druck auf das Mark zu vermeiden suchte. (Die Länge betrug etwa $^1/_2$ und die Breite etwas über $^1/_2$ Mm., die Dicke ungefähr $^1/_4$ Mm.) Erstere hätte eine mehr minder starke Blutung und Gewebszertrümmerung im Gefolge gehabt, welche beide mikroskopisch nachzuweisen gewesen wären. In allen Präparaten (es wurde die ganze fragliche Stelle geschnitten) fehlten aber die oben erwähnten Erscheinungen.

Eine wirkliche Compression hätte hochgradigere Erscheinungen veranlassen müssen, ausserdem fehlte eine Impression.

Dies konnte ich durch einen Versuch nachweisen, in welchem ein voluminöseres Hollundermarkstückchen eingeführt wurde. Auch hierbei liess ich die nöthigen Cautelen nicht ausser Acht, um ja eine Verletzung des Rückenmarkes zu vermeiden.

Der Hund zeigte kurz nach der Operation leichte Lähmungserscheinungen der hinteren Extremitäten, die nach 3 mal 24 Stunden einem spastischen Gange wichen; am 4. Tage wurde das Thier getödtet.

Die Besichtigung der Dura ergab nichts Besonderes, eine frische Untersuchung des Markes wurde aus dem schon erwähnten Grunde unterlassen. Die Betrachtung der Schnitte mit freiem Auge ergab einen vom vorhergehenden Falle deutlichen Unterschied. Während dort das Rückenmark seine Form rein erhalten hatte, fand man hier an der Stelle, wo der Fremdkörper eingeführt war, eine deutliche Impression in der Medulla.

Mikroskopisch liess sich ebenfalls keine Verletzung constatiren. Entsprechend dem Hollundermarkplättchen, welches den linken Hinterstrang um etwa 1/4 in seiner Ausdehnung verschmälerte, besteht in letzterem Quellung der Axencylinder, Erweiterung der Gliamaschen, spärliche Bildung von Körnchenzellen; ausserdem starke Stauung in den Gefässen und, aus letzterer resultirend, Blutung im linken Hinterstrange (in der dorsalen Hälfte, von der Peripherie ventralwärts abnehmend). Zu einer ausgedehnteren Quellung mit etwa folgender Erweichung war die genügende Zeit nicht gegeben, da der Hund, wie schon erwähnt, am 4. Tage nach der Operation geopfert wurde.

Im Ganzen und Grossen haben wir ziemliche Uebereinstimmung in beiden Versuchen. Abweichend sind nur Blutstauung und die Impression, welche im zweiten Falle vorlagen.

Für die erste Beobachtung bleiben demnach nur drei Möglichkeiten übrig: die Stauung, die Organisation und ein hierdurch hervorgebrachtes congestives Oedem.

Versuche mit Organstückchen.

Nachdem das Einlegen von Hollundermarkplättchen mit keinen besonderen Schwierigkeiten verbunden war, suchte ich statt derselben ein Organstückchen unter die Dura einzuführen. Am geeignetsten hierzu erschienen Nierenpartikelchen, theils wegen der festeren Consistenz, theils auch wegen der guten Schnittfähigkeit im eingebetteten Präparate. Es wurde in dem jeweiligen Falle ein möglichst kleines Nierenstückchen steril einer eben getödteten Maus entnommen und dieses in den Duralsack gebracht. Auch hierbei kam die möglichste

Vorsicht in Anwendung, um eine Verletzung des Rückenmarkes zu vermeiden.

Es bestand bei diesem Vorgange die Absicht, Resorptions- und Organisationsvorgänge in ausgedehnterer Weise, als dies mit dem Hollundermarke möglich war, anzuregen.

Die Hunde waren vom 2. Tage an (nach der Operation) völlig munter, ihr Gang ohne Störung.

Bei der Section war die Duralwunde stets gut auffindbar, noch klaffend, die Ränder etwas injicirt. Proximal und distal von der Wunde fanden sich etwa $1^1/_2$ Mm. lange, kaum $^1/_2$ Mm. breite dunkle Partien, welche den schwach durchscheinenden Nierenstückchen entsprachen. Irgend welche Hervorwölbung der Dura wurde durch dieselben nicht bedingt. Auf Durchschnitte des frischen Organes musste Verzicht geleistet werden, um das jedenfalls nur schwach fixirte Partikelchen nicht aus seinen Verbindungen zu reissen.

Da es nur darauf ankam, etwaige Quellungserscheinungen zu constatiren, so wurde zur Härtung Müller'sche Flüssigkeit verwendet.

Beobachtung I.

Versuchsdauer 3 Tage, Behandlung der Stücke nach **Marchi**, mit folgender Boraxcarminfärbung.

Bei makroskopischer Betrachtung sieht man das vom Carmin ziemlich gut tingirte Nierenstückchen unter der Dura liegen. Der Rückenmarksquerschnitt hat einen blassgrauen Ton, bis auf die Hinterstränge und die dorsale Partie beider Vorderstränge, welche eine braunschwarze Färbung angenommen haben.

Mikroskopisch finden wir in der Niere verschiedenen Kerngehalt; einzelne Glomeruli sind vollkommen kernlos, besitzen ein blassgraugelbes Aussehen; bei ihnen ist auch nach stärkster Abblendung eine Zellstructur nicht mehr erkennbar. Andere Stellen weisen vereinzelte blasse Kerne, auf wenig tingirtem, ebenfalls nicht differenzirbarem Grunde, auf; wieder andere zeigen das mikroskopische Bild der Niere nahezu unverändert.

Pia und Arachnoidea sind dort, wo sie der Niere anliegen, kernreicher, als in den übrigen Theilen; die Kerne liegen in den Spalten.

In beiden Hintersträngen, namentlich aber im rechten Burdach'schen Strange, befinden sich viele degenerirte Nervenfasern, deutlich kennbar an den schwarzgefärbten Markscheiden. Bei manchen Fasern ist nur ein Theil derselben von der Degeneration ergriffen, so dass der schwarze Ring nicht vollkommen zu Stande kommt; das Schlussstück hat dann die graue Färbung der intacten Scheiden. Der Durchmesser der schwarzen Ringe ist ziemlich wechselnd, ausserdem sind viele Markscheiden bedeutend von der Ringform abgewichen.

Aehnliche Verhältnisse trifft man auch im dorsalen Drittel beider Vorderstränge und zwar auf beiden Seiten in ziemlich gleicher Ausdeh-

nung und Intensität. Eine etwas grössere Ansammlung von degenerirten Fasern bietet noch das innere Drittel des linken Seitenstranges. Ausserdem finden sich auf dem übrigen Querschnitte der weissen Substanz noch einzelne schwarze Punkte eingestreut, auf welche jedoch nach den allgemein gemachten Beobachtungen kein Gewicht zu legen ist.

Die graue Substanz weist nur wenige pathologische Fasern auf; in ihr ist etwas Kernvermehrung aufgetreten; die Ganglienzellen sind schwer erkennbar.

Beobachtung II.

Versuchsdauer 3 Tage.

Auf der Dura ein mässiger Bluterguss, mit Fibrinfäden untermischt. Die Dura selbst ohne Entzündungserscheinungen, über der Niere prominent; letztere liegt auf dem Querschnitte in 1 1/2 Mm. Länge, kaum 3/4 Mm. Dicke dem Rückenmarke auf, ohne eine Impression in demselben hervorzurufen. Die Niere als solche ist nur mehr schwer erkennbar, da die Structur grossentheils verwischt ist; weitaus die grössere Partie besitzt keine Kerne mehr, die Zellen sind in eine homogene Masse umgewandelt, in den Gewebslücken ist reichlich Blut angesammelt. Von den weichen Häuten ausgehend ist Organisation des Fremdkörpers eingetreten, wenigstens an den Randpartien. Irgend welche Verlagerung, Compression oder Thrombose von Gefässen der Häute, fehlt vollkommen.

An einer kleinen umschriebenen Stelle, entsprechend dem inneren Rande des rechten Vorderhornes, ist zwischen Niere, weichen Häuten und Rückenmark keine stricte Grenze mehr zu ziehen. Hier finden sich sehr weite Gliamaschen, die Trabekel sind entschieden verbreitert. In den weiten Maschen liegen geschwellte Axencylinder, deren Markscheiden nicht mehr kenntlich sind. Von der Peripherie nach dem Centrum zu nimmt die Veränderung der Rückenmarksubstanz rasch ab, in der Mitte des rechten Burdach'schen Stranges hört sie vollkommen auf. Der rechte Goll'sche Strang besitzt nur einen ganz schmalen, intacten Saum, welcher am Sulcus longitudinalis posterior gelegen ist. Aehnliche Erscheinungen, wie sie oben geschildert wurden, trifft man nur noch in einem kleinen Dreiecke im hintersten Theile des rechten Seitenstranges, dicht dem Hinterhorne anliegend. (Die Basis des Dreieckes beträgt 0,1 Mm., die Höhe ebensoviel.)

Die Quellung beginnt, um es kurz zu sagen, an der Peripherie, 0,1 Mm. nach vorn vom Eintritte der rechten hinteren Wurzel, und endigt nahe dem Sulcus longitudinalis posterior. Sie entspricht der Ausdehnung des aufgelegten Nierenstückchens und wird von letzterem nur nach der Mittellinie zu etwas überragt.

Der übrige Querschnitt ist vollkommen frei von Quellungserscheinungen; der Centralkanal ohne Abweichung.

Ausser dem eben erwähnten Schnitte erscheint mir noch ein anderer der Erwähnung werth zu sein. Dieser stammt aus der Partie, wo die Dura eingeschnitten wurde, wo aber das Nierenpartikelchen nicht lag. Statt des letzteren sehen wir einen Bluterguss, in der Ausdehnung der Incision (etwas ausserhalb des Eintrittes der rechten hinteren Wurzel beginnend, bis zum Sulcus longitudinalis posterior). Zwischen den rothen

und weissen Blutzellen findet sich ein ziemlich dichtes Fibrinnetz. Die Hauptsache aber ist, dass sich auch hier in den peripherischen Theilen der weissen Substanz Quellungserscheinungen eingestellt haben, und zwar nahezu in der gleichen Ausdehnung und Intensität, wie oben angegeben.

Beobachtung III.

Dieser Fall lieferte das überraschende Resultat, dass, obwohl in manchen Schnitten eine flache Delle im Rückenmarke zu constatiren ist, doch keine Spur von einer Quellung besteht. Das Nierenstückchen ist hier mit der Dura verwachsen, mit den weichen Häuten dagegen hat es keine Verbindung eingegangen.

In anderen Präparaten, wo die kleinste Partie des Nierenstückchens liegt (kaum $^1/_3$ so gross, als die Stelle desselben, welche eine Impression bewirkte) und wo absolut keine Delle nachzuweisen ist, findet sich ein kleines Quellungsfeld, in der Form eines gleichseitigen Dreieckes von 0,3 Mm. Länge; die Basis liegt an der Peripherie, die Spitze ist nach dem Centrum zu gerichtet. Dieser Herd ist im lateralen Theile des linken Goll'schen Stranges gelegen; die über ihm gelegenen Meningen sind etwas infiltrirt. Der Rest des Rückenmarksquerschnittes weicht in keiner Beziehung von der Norm ab.

Epikrise.

Es obliegt uns nun die Aufgabe, die Frage zu beantworten, auf welche Art und Weise die früher erwähnten Erscheinungen zu Stande kommen, ob nur eine Ursache dieselben hervorruft, oder eine Combination von mehreren.

Wenn wir den einen Versuch mit Hollundermark, bei welchem eine unzweifelhafte Compression stattfand, als nicht in den Bereich der jetzigen Erörterungen gehörig, ausser Acht lassen, bleiben uns noch vier Beobachtungen zur Discussion. Wie aus den einzelnen Protokollen ersichtlich ist, geben sie nicht in allen Punkten übereinstimmende Resultate. Gehen wir ohne Rücksicht auf die nebensächlichen Befunde direct auf die Hauptpunkte ein!

In einer Beobachtung ergiebt schon die makroskopische Durchmusterung mancher Schnitte eine kleine flache Delle in der Rückenmarksubstanz, die entsprechend der Lage des Nierenstückchens sich bildete. Die mikroskopische Untersuchung lieferte in Bezug auf Quellungserscheinungen ein negatives Resultat; sie zeigte nur die schon mit blossem Auge constatirte Impression, ausserdem aber ein wohlerhaltenes, in keiner Weise pathologisch verändertes Rückenmark, nebenbei noch die Verwachsung des fremden Organstückes mit der Dura.

Wir haben demnach, um es kurz zu sagen, eine Impression des Rückenmarkes ohne Quellungserscheinungen vor uns. Im Weiteren beobachteten wir aber bei demselben Versuche, nur an einer anderen Stelle des Rückenmarkes, einen der abgelaufenen Zeit entsprechend veränderten Bluterguss, in dem durch die Verletzung gesetzten Duraldefecte. Neben ihm war keine Spur der eingeführten Niere zu entdecken, ebensowenig eine Formveränderung, eine Einbuchtung des Rückenmarkes, kein einziges Zeichen, welches die Annahme einer Compression zulässig erscheinen liesse. Trotzdem bemerken wir Quellungserscheinungen, welche allerdings in geringer Ausdehnung, doch sehr der Beachtung werth, aufgetreten sind.

Wir sehen also Quellung der Rückenmarksubstanz, entsprechend dem Bereiche eines kleinen intrameningealen Blutergusses.

In einem Punkte herrscht eine vollkommene Uebereinstimmung, wenn man die Resultate der einzelnen Experimente unter einander vergleicht, handelt es sich nun um den pflanzlichen Fremdkörper, das Hollundermark, oder um den thierischen, die Niere, oder um den Bluterguss allein. In jedem Falle, wo diese eintrat, bewegt sie sich innerhalb leicht bestimmbarer Grenzen, sowohl in der Flächen- als auch in der Höhenausdehnung. Es ist nie der ganze Querschnitt des Rückenmarkes betroffen; auch in der Höhenausdehnung ist ihm ein baldiges Ziel gesteckt. Concis ausgedrückt: es besteht nur eine Quellung in Herdform.

Bevor wir zur weiteren Beantwortung der oben gestellten Frage gehen, dürfte es von Interesse sein, die Ergebnisse von Kahler, Baumbach, Rosenbach und Schtscherbak und Kronthal mit den von uns erhaltenen zu vergleichen, um etwa daraus Manches, was für die Erklärung wichtig und belangvoll ist, zu schöpfen.

Die Arbeit von Schmaus[1]) liegt ausserhalb des Rahmens unserer Untersuchungen, da sie vorwiegend über das Vorkommen intraspinaler entzündlicher Processe bei den Compressionsdegenerationen handelt.

Kahler (l. c.) injicirte Hunden flüssig gemachtes Wachs in den Wirbelkanal und zwar in solchen Mengen, dass die erstarrte Masse auf weite Strecken die Dura bedeckte und zwar in Schichten von 2—5 Mm. Dicke. Er fand bis zum 10. Tage nur Veränderungen an den Nervenfasern; diese bestanden in einer in Herden oder auch an einzelnen Exemplaren auftretenden hochgradigen Anschwellung des

1) Die Compressions-Myelitis bei Caries der Wirbelsäule. Habilitationsschrift 1889.

Axencylinders, die mit Zerfall desselben zu einzelnen Fragmenten einherging. Unter Veränderung des Aussehens des gequollenen Axencylinders und seiner Bruchstücke und unter Vacuolenbildung in demselben fand ein successives Verschwinden der Nervenfasern statt, das von Körnchenzellenbildung begleitet wurde. Bei längerer Versuchsdauer fand Kahler einmal Höhlenbildung, welche mit dem Centralkanale in Verbindung stand.

Die Deutung, welche Kahler seinen Ergebnissen giebt, citire ich möglichst getreu nach seinen Worten:

Es ist, als ob eine schädliche Substanz chemisch auf die Nervenfasern einwirke, sie erst zur Anschwellung und zum Zerfall in einzelne Fragmente bringe und letztere dann successive verändere und schliesslich zerstöre. Dieses Agens können wir in den Gewebssäften selbst suchen.

Wie bei den Versuchen von Rumpf fanden sich auch in unserem Falle als Vorläufer der völligen Zerstörung bedeutende Anschwellung des Axencylinders und Zerfall desselben in einzelne Stücke.

Wir hätten somit in den Veränderungen, die das Rückenmark an der Stelle einer zwar geringen, aber bleibenden Compression erleidet, die Folge einer Einwirkung der Gewebssäfte auf die nervösen Elemente zu erblicken.

Die allseitig von den Gewebssäften umspülte Nervenfaser muss durch einen Mechanismus gegen die abträgliche Wirkung der Lymphe geschützt sein; wir bezeichnen ihn als den Einfluss der trophischen Centren und wissen, dass für sein Functioniren eine ungestörte Leitung in der Nervenfaser die wesentlichste Bedingung darstellt.

Bei dem Versuche der Erklärung des Zustandekommens der zerstörenden Einwirkung der Gewebssäfte müssen wir bedenken, dass die normalen Abflusswege der Lymphe aus den adventitiellen Lymphräumen in den Subarachnoidealraum und jene aus den sogenannten Saftbahnen in den unter der Pia gelegenen sogenannten epicerebralen Raum führen. Eine vor Allem die Rückenmarkshüllen treffende Compression des Rückenmarkes wird somit in erster Reihe zu einer Behinderung des Lymphabflusses und zu einer Stauung der Gewebssäfte führen müssen.

Durch die Compression selbst können auf mechanischem Wege Läsionen der Nervenfasern zu Stande kommen, welche durch Beseitigung des Einflusses der trophischen Centren an umschriebenen Strecken der Nervenfasern einen für die Einwirkung der Lymphe günstigen Status schaffen.

Wie schon Eingangs bei dem Referate der Kahler'schen Arbeit hervorgehoben wurde, handelte es sich stets um Injection ziemlich

bedeutender Mengen von Wachs, das in dünneren und dickeren Platten (bis zu 5 Mm.) die Dura bedeckte. Kahler hebt aber, wie auch schon einmal anderwärts citirt, besonders hervor, dass er an den Stellen, wo kein Wachs, oder solches nur in geringer Ausdehnung und Dicke lag, nie Quellungserscheinungen beobachtet habe.

Vergleichen wir unsere Befunde mit den eben angeführten, so finden wir eigentlich nur in einem Punkte Uebereinstimmung, nämlich in der herdförmigen Quellung. Bei Kahler ist sie durch die verhältnissmässig grossen, starren Massen, welche im Wirbelkanale auf der Dura lagen, gut erklärbar; dass dieselben Lymphstauung bewirken konnten, ist wohl ausser allem Zweifel; ebenso ist nach Kahler zulässig, dass auf mechanischem Wege Läsionen der Nervenfasern zu Stande kommen, welche durch Beseitigung des Einflusses der trophischen Centren an umschriebenen Stellen einen für die Einwirkung der Lymphe günstigen Zustand schaffen.

Bei unseren Fällen (ich meine dabei sowohl die mit nachgeahmter epiduraler Blutung, als auch jene, bei welchen ein Fremdkörper eingeführt wurde) handelt es sich weder um grosse, noch um starre Massen; jedenfalls waren die auf der Dura aufliegenden Fibringerinnsel eher fähig, einem Drucke von Seiten des Rückenmarkes und der Cerebrospinalflüssigkeit nachzugeben, sich von ihnen modelliren zu lassen, als einen solchen auszuüben. Ausserdem haben wir die Gelegenheit gehabt, zu beobachten, dass selbst da, wo eine ganz flache Delle im Rückenmarke bestand, doch keine Folgeerscheinungen eintraten.

Blumenthal[1]) führte Hunden Laminariastückchen in den Wirbelkanal ein. Bei einigen seiner Versuchsthiere, die nach der Operation Paraplegie der Hinterextremitäten aufwiesen, ergab die Section Pachymeningitis. Die Rückenmarksveränderungen waren am stärksten in den Vordersträngen ausgeprägt, nahmen allmählich in der Richtung zu den Hintersträngen ab und bestanden in einem rein degenerativen Processe, ohne Spuren von Entzündung. In mehreren Fällen wurden die Laminariastückchen entfernt, nachdem die klinischen Symptome sich eingestellt hatten; letztere nahmen dann allmählich ab und verschwanden zuletzt gänzlich. Bei einigen Thieren trat Besserung und sogar Verschwinden der Paraplegie ein, ohne Entfernung der Laminaria; hier ergab die Section das Fehlen jeglicher Veränderung an den Rückenmarkshäuten.

1) Zur Frage der Rückenmarkscompression. Arbeiten der physikalisch-medicinischen Gesellschaft an der Moskauer Universität. Sitzung vom 19. December 1888 (russisch). Nach einem Referate von Rosenbach.

Auf die eben citirte Publication näher einzugehen, ist belanglos; erstens wandte Blumenthal eine Operationsmethode an, welche von Kahler[1]) als ungenügend verlassen worden war, zweitens fehlen nähere Angaben über die Details der histologischen Untersuchung.

Kronthal[2]) schob ein aseptisch gemachtes Korkstückchen in den Wirbelkanal eines Hundes; „man konnte erwarten, dass das Mark leicht gegen die vordere Knochenwand angedrückt wurde." Er tödtete das Thier nach ½ Jahre und fand bei der Obduction Erweiterung des Centralkanales bis auf das Doppelte, ferner in der Mitte des Dorsalmarkes an der hinteren Incisur und der Peripherie eine dreieckige degenerirte Partie, deren Basis peripherisch stand, während ihre Spitze von links etwas nach rechts herüberreichte. Ihre Basis war etwa ⅔ so breit, als der Goll'sche Strang, ihre Höhe betrug ⅓ der Distanz zwischen hinterer Commissur und Pia mater. Es fand sich eine sehr bedeutende Vermehrung der Glia, deren Kerne zahlreich und ziemlich gross waren. Kronthal glaubt, dass bei längerem Leben des Hundes die Gliawucherung noch mehr zugenommen hätte.

Als Ursache der Veränderungen giebt er eine „Compression leichtesten Grades des Rückenmarkes" an, welche den Flüssigkeitsstrom in demselben behinderte.

Beim Vergleiche mit Kronthal nun finden wir sowohl Uebereinstimmendes, als auch in manchen Punkten Differenzen. Letztere bestehen schon in der Versuchsanordnung. Kronthal nahm ein bedeutend voluminöseres Stück zur Einführung in den Wirbelkanal, so dass das Mark leicht gegen die Wand des Kanales angedrückt wurde; wir suchten eben diese Eventualität mit aller Sorgfalt zu vermeiden. Ferner erhielt er eine Erweiterung des Centralkanales. Hier wäre nun der Einwurf zulässig, dass sich diese wohl noch bei uns (wenigstens bei den subduralen Versuchen, wenn ich so sagen darf) eingestellt hätte, wenn die Thiere länger am Leben geblieben wären. In der Zeitdauer stehen nämlich wenige Tage einem halben Jahre gegenüber! (Allerdings besitzt Kronthal nur einen Versuch!) Wenn ich diese Möglichkeit für das Hollundermark einräume, so glaube ich sie für die Nierenpartikelchen in Abrede stellen zu können. Bei längerer Versuchsdauer wären dieselben wohl zum grössten Theile resorbirt worden, hätten demnach immer weniger Wirksamkeit entfalten können, abgesehen von den Organisationsvorgängen, die, wenn sie

1) l. c, S. 191.

2) Zur Pathologie der Höhlenbildung im Rückenmark. Neurologisches Centralblatt 1889.

einigen Einfluss auf die Quellung besitzen, auch mehr oder minder bald ein Ende gefunden hätten.

Uebereinstimmend mit Kronthal bekamen wir umschriebene Degenerationsherde meist in Dreieckform.

Was endlich die Deutung anlangt, so werden wir, ohne an der von Kronthal gegebenen rütteln zu wollen, für unsere Fälle nach einer anderen Erklärung suchen müssen. Es ist wohl kaum annehmbar, dass bei den von uns geschaffenen Verhältnissen eine genügende Behinderung des Flüssigkeitsstromes eintrat, oder gar eine Compression.

Rosenbach und Schtscherbak[1]) schoben Hunden Silberkügelchen (Durchmesser 2—4,5 Mm.) oder Silbercylinder (Flächendurchmesser 2 Mm., Höhe 4 Mm.) unter möglichster Vermeidung von Verletzung des Rückenmarkes und seiner Häute in den Rückenmarkskanal ein. Je nach der Lage der Fremdkörper waren die klinischen Erscheinungen wechselnd. Unmittelbar nach der Operation bestand Paraplegie beider Hinterextremitäten, dann bald Parese einer Extremität, Schwäche, abnormer Gang, zum Theil Ataxie, zum Theil spastische Erscheinungen.

Mikroskopisch beschränkten sich die Folgen auf das Niveau der Compression und auf die nächste Umgebung in geringer Ausdehnung. In einigen Fällen entstand in der weissen Rückenmarksubstanz eine Veränderung der Nervenfasern, die sich durch Quellung, Degeneration, Zerfall und Schwund der Axencylinder kundgab, ferner durch Zerfall und Schwund der Markscheiden, Erweiterung der Neurogliamaschen und Verdickung des Stützgewebes. An Stelle der zerstörten Nervenelemente traten neugebildete bindegewebige Elemente und Spinnenzellen. In der grauen Substanz waren im Niveau der Compression Infiltration des Gewebes, Trübung der Grundsubstanz, Gefässerweiterung und Degenerationserscheinungen der Ganglienzellen.

In den anderen Fällen war an Stelle der Compression die weisse Substanz gar nicht oder nur wenig alterirt, in der grauen dagegen ein Erguss von plastischem Exsudate, worauf dann Spalten- und Höhlenbildung auftrat. In der Nähe der letzteren war entweder keine Veränderung, oder nur geringgradige Infiltration und Trübung in der grauen, Degeneration der Axencylinder in der weissen Substanz.

Die Verfasser bekommen den Eindruck, dass sie es hier mit dem Resultate behinderter Circulation der Cerebrospinalflüssigkeit oder Lymphe in den Räumen zwischen den Rückenmarkshüllen zu thun

1) Ueber die Gewebsveränderungen des Rückenmarkes infolge von Compression. Virchow's Archiv. Bd. CXXII. 1890.

haben. Für die locale Herdaffection nehmen sie an, dass in diesen Fällen die Compression nicht so sehr die Flüssigkeitscirculation im Rückenmarke behinderte, sondern unmittelbar mechanisch dessen Substanz selbst angriff. Am Orte der Druckwirkung litt die Ernährung des derselben ausgesetzten Gebietes, vor Allem die der weissen Substanz, und dadurch entstanden die geschilderten Vorgänge an den Nervenfasern. Bei länger dauernder Störung und genügend intensivem Drucke kam es zu völligem Untergang der Nervenfasern, zu örtlicher Erweichung der Rückenmarksubstanz. In der grauen Substanz war Blutstauung, Erweiterung der Gefässe, Infiltration des Gewebes mit lymphoiden Elementen die Folge.

An dem nämlichen Rückenmarke kam manchmal die zweifache Wirkung der Compression zum Ausdrucke: unmittelbare Schädigung der Nervenelemente und Behinderung des Abflusses der Lymphe.

Auch mit den eben genannten Befunden stehen wir nicht im vollen Einklange. Uebereinstimmend constatiren wir (allerdings ohne dass Compression stattfand) Quellung, Degeneration, Zerfall und Schwund der Nervenfasern, ferner die bekannten Veränderungen der Glia, entsprechend der Lage des Fremdkörpers.

Abweichend von uns erhalten die Autoren ein plastisches Exsudat, mit folgender Spalt- und Höhlenbildung (schon am 4. Tage!), ferner Erweiterung des Centralkanales. Ob wir mit der Erklärung, dass z. B. die Herdaffection ein directes Product der Compression sei, völlig einverstanden sind, wird aus den späteren Erörterungen ersichtlich sein.

Wenden wir uns nun zu den Ursachen der Quellung.

Hier käme in erster Linie die Druckwirkung in Betracht. Wir müssen dabei annehmen, dass dieselbe rein mechanisch auf die Nervenfasern wirke; dies könnte sich nun in zweierlei Weise manifestiren, doch nur so, dass zwei Stufen der Wirkung vorhanden wären. Einmal können infolge des Druckes die Nervenfasern nur mehr oder minder lädirt werden, dann aber könnte auch ein Absterben derselben bewirkt werden. Für beide Eventualitäten dürfte dann schon die normal vorhandene Menge der Lymphe genügen, um eine Quellung der Nervenfasern hervorzurufen. Ich verweise dabei auf die Ergebnisse, welche Rumpf[1]) in seinen Versuchen erhielt. Rumpf brachte die aus frisch getödteten Fröschen entnommenen Nerven in Lymphe (ebenfalls von Fröschen gewonnen). Schon nach 24 Stun-

1) Zur Histologie der Nervenfaser und des Axencylinders. Untersuchungen aus dem physiologischen Institute der Universität Heidelberg. Bd. II. 1878.

den, noch mehr aber nach 48 und 72 Stunden fand er Quellung der Axencylinder.

Der gleiche Befund stellte sich heraus, wenn ein Froschnerv in loco doppelt durchschnitten und dann der Einwirkung der Gewebssäfte überlassen wurde.

Endlich wurde auch an den ebenso behandelten Nerven des Kaninchens als erste Erscheinung der Zerstörung durch die Lymphe Verbreiterung und Discontinuität der Axencylinder beobachtet.

Weiter fand Rumpf[1]), dass nach völliger Durchtrennung der nervösen Verbindungen eines Rückenmarkes oder Gehirntheiles nach 24 Stunden eine beträchtliche Quellung sämmtlicher Theile, der Axencylinder, des Markes und der Ganglienzellen besteht.

Wenn wir nun auch der Druckwirkung im Allgemeinen ihre volle Bedeutung einräumen, sie für viele andere Fälle gelten lassen, so können wir sie für unsere speciellen Verhältnisse nicht acceptiren. Der Grund ist folgender:

Selbst da (3. Fall von Organstückchen), wo im Vergleiche zu der anderen Seite eine ganz kleine flache Delle im Rückenmarke zu constatiren war, fehlten die postulirten Erscheinungen; wie erinnerlich, war weder Quellung der Axencylinder, noch der Gliabälkchen, noch Erweiterung der Maschen gefunden worden; ausserdem fehlte auch in der grauen Substanz jedwede pathologische Veränderung.

Andererseits steht die Beobachtung fest, dass Quellungserscheinungen dann bestanden, als das Rückenmark absolut keine Formveränderung erlitten hatte, wo der normalen Rundung in keiner Weise ein Eintrag gethan war. Mit anderen Worten, wir constatirten, dass Quellung recht gut ohne Druck möglich ist.

Ein weiteres Moment, welches wir zur Erklärung, resp. Beantwortung oben gestellter Frage heranziehen müssen, ist das Oedem, in der Form des Stauungsödems.

Auf letzteres führten Kahler und Rosenbach ihre Resultate zurück, wenigstens eine Serie wurde von dem Letztgenannten so gedeutet. „Die Gesammtheit der aufgezählten pathologischen Erscheinungen erweckt unwillkürlich den Gedanken einer Beeinflussung des Rückenmarkes durch Stauung. In der That macht Alles den Eindruck, als ob wir hier das Resultat behinderter Circulation der Cerebrospinalflüssigkeit oder Lymphe in ihren Behältern vor uns haben."

Bei der Annahme des Stauungsödems hätten wir nun zu trennen die primäre Lymphstauung, bewirkt durch directe Behinderung

1) Die Einwirkung der Lymphe auf das Centralnervensystem. Pflüger's Archiv. Bd. XXVI.

des Abflusses der Lymphe (das passive Oedem von v. Recklinghausen), und die secundäre, welche erst nach vorausgegangener Stauung in den Venen entsteht.

Wegen der ausgeprägten Mannigfaltigkeit und Vielfältigkeit der Lymphstämme, wegen der ungemein reichlichen Communication der Lymphgefässwurzeln, ferner wegen des geringen Druckes, welcher im Lymphraum herrscht, ist es nach v. Recklinghausen begreiflich, dass, wenn ein Abfuhrweg verlegt wird, der Gewebssaft gleich einen ausreichenden Abfluss in Nachbargebiete findet. Erst wenn in einem begrenzten Bezirke der grössere Theil der in ihm vorhandenen Lymphbahnen gesperrt wird, ist die Bedingung eines lymphatischen Oedems gegeben.

Die Experimente von Kahler finden hierdurch ihre vollkommen genügende Erklärung, nicht so die von Rosenbach, wenigstens die Fälle nicht, in welchen nur ein Kügelchen oder ein Stäbchen in den Wirbelkanal gebracht wurde.

Auch meine Versuche lassen sich durch die Stauung allein nicht in ganz befriedigender Weise deuten. Ich glaube wenigstens nicht, dass die Vorstellung richtig ist, dass solch' kleine Stückchen, wie ich sie verwendete, nur durch Stauung den Grad des Oedems hervorrufen können, welcher sich jeweilig vorfand. Ich will durchaus nicht in Abrede stellen, dass die Stauung irgend welchen Antheil an dem Oedem habe, nur möchte ich ihr allein nicht die ganze Verantwortung hierfür zuschieben.

Ebensowenig genügt die secundäre Lymphstauung; bei einfachen Verletzungen, Schnitt- und Stichwunden (im Speciellen liegen Schnittwunden der Dura vor) entwickelt sich Stase in den Gefässen gewöhnlich nur in der nächsten Umgebung der Wunde, also auch nur in engen Grenzen. Veranlassung hierfür ist die Continuitätsunterbrechung, der Verschluss der durchtrennten Gefässe, welcher mit dem Aufhören der Blutung eintritt, möglicher Weise auch noch die Verdunstung, welche aus dem freigelegten Gewebe stattfindet.

Wir kämen nun zu der Erörterung der Möglichkeit, dass etwa die active Hyperämie ein congestives Oedem bedingen könne. Wir sahen stets gute, wenn auch nicht strotzende Füllung der Gefässe.

Jedenfalls begünstigt die active Hyperämie das Oedem, indem sie nach v. Recklinghausen die Filtration von plasmatischer Flüssigkeit durch die Gefässwände erleichtert. Ausserdem ist nach demselben Autor eine Verstärkung der Transsudation durch die Gefässwand schon bei leichten Graden der activen Hyperämie vorhanden. Nimmt man nun noch das lockere, weiche Gefüge der Rückenmark-

substanz, ausserdem die grosse Empfindlichkeit der Nervenfasern hinzu, so steht der Annahme, dass die active Hyperämie (wieder im speciellen Falle) an dem Oedem einen, wenn auch geringen Antheil habe, nichts im Wege. Die Behauptung, dass sie es allein sei, ist sicher nicht gerechtfertigt und soll hier auch von uns nicht aufgestellt werden. Nur möchte ich hinzufügen, dass sie vielleicht ebensoviel Veranlassung gäbe, als die oben discutirte Stauung.

Eventuell könnte das Oedem noch leicht entzündlicher Natur sein, was bei den vorhandenen Organisationsvorgängen nicht vollkommen von der Hand zu weisen wäre.

Da nun weder die Stauung, noch die active Hyperämie eine genügende Erklärung bieten, sie vielmehr als Theilerscheinungen aufzufassen sind, so liegen wohl noch specielle Verhältnisse vor; möglicher Weise kann auch die Art des eingelegten Fremdkörpers von irgend welchem Einflusse sein.

Bei den ersteren müssen wir nun zu den schon manchmal zur Erklärung herbeigezogenen Vasomotoren greifen. Die Mitwirkung der letzteren dürfte das Oedem in zufriedenstellender Weise erklären.

Zur Illustration möge hier der Ranvier'sche Versuch Platz finden. Als Ranvier bei Hunden mittelst einfacher Unterbindung von Venenstämmen Oedem zu erzeugen suchte, misslang ihm dies. Erst als er nach extraperitonealer Unterbindung der Vena cava inferior noch die Durchschneidung des Nervus ischiadicus hinzufügte, entwickelte sich ein kräftiges Oedem, welches nach 2—3 Tagen von selbst schwand. Auf diese Weise erzielte er, laut des Experimentes Bernard's, eine vasomotorische Paralyse. Sämmtliche Nachuntersuchungen bestätigten die Abhängigkeit der Constanz des Oedems von der Hinzufügung der Gefässparalyse.

Wenn wir nun eine vasomotorische Lähmung, sei es infolge der Resorptions- oder Organisationsvorgänge, eventuell chemischer Einflüsse, die dabei auftreten können, annehmen, so konnte durch sie bei der vorhandenen Stauung und activen Congestion das Oedem bedingt sein.

Was nun die Art des Fremdkörpers anlangt, so ruft diese allein sicher nicht das Oedem hervor, sie kann aber den Grad des Oedems (z. B. durch Bildung von Eiweissstoffen unter bestimmten Verhältnissen) beeinflussen.

Dies dürfte in praktischer Hinsicht vielleicht wichtig sein. Von solchen Fremdkörpern, die mit Infectionsstoffen beladen sind, können wir hier absehen, da sich die Frage wohl um ein Oedem, nicht aber um eine Myelitis dreht.

Kleine Metalltheile, Kleiderfetzen dürften (soweit nicht eine directe Läsion des Rückenmarkes besteht) wohl nur so lange von einigem Einflusse sein, bis sie abgekapselt sind. Anders, d. h. in höherem Grade, werden wohl Organtheile (Muskel, Haut, Knochenpartikelchen) das Oedem beeinflussen, da diese neben der durch sie bedingten Organisation noch Zerfallsproducte liefern können, wodurch irgend einer der oben genannten Factoren (active Hyperämie, Vasomotoren u. s. w.) eine Steigerung erfährt.

Casuistik.

1. Cuvilliers (1743, Referat bei Chipault, Études de Chirurgie médullaire. Paris 1893). Ein Soldat bekam einen Degenstich in der Höhe des 12. Brustwirbels, welcher das Rückenmark traf (?); er legte danach noch 80 Meilen zu Fuss zurück. Es wurde ein Stück einer Degenspitze entfernt. 12 Stunden nach der Operation trat der Tod ein.

2. P. A. Longet (Arch. gén. de méd. Paris 1841). Verletzung mit einem Messer im Nacken. Sofortiges Zusammenstürzen, Klagen über Taubheit in der rechten Seite. Am nächsten Tage Schwere in dem rechten Arm, Ameisenkriechen in der rechten Hand. Bewegungen mit dem rechten Arme mühsam, rechtes Bein vollkommen gelähmt. Sensibilität überall erhalten; vegetative Functionen normal. Tod nach 7 Tagen.

Bei der Obduction fand sich die abgebrochene Spitze eines Messers zwischen 6. und 7. Halswirbel vor, durch welche das Halsmark rechterseits von dem Ursprung der hinteren Wurzeln an bis zum Sulcus med. ant. durchtrennt war. Rechter Vorderstrang und der grösste Theil des rechten Seitenstrangs waren demnach durchschnitten, der Hinterstrang war ganz unversehrt geblieben.

3. Viguès (Plaie de la moëlle épinière dans la région dorsale. Sensibilité exagerée dans le membre abdominal gauche, et anéanti dans le membre abdominal droit. Guérison. Moniteur des hôpitaux. 1855. No. 105. p. 838). Degenstich etwas nach rechts von der Wirbelsäule zwischen 9. und 10. Dorsalwirbel. Unmöglichkeit zu gehen. Am Abend heftige Excitation und Schmerzen. Tags darauf links ausgesprochene Hyperästhesie bis zum Becken herauf; ganz geringgradige Wiederkehr der Motilität. Rechts besteht in der unteren Extremität Herabsetzung der Sensibilität. Urinretention.

Nach 4½ Monaten Besserung der Symptome auf der linken Seite. Gehen mit Hülfe eines Stockes möglich. Sensibilität rechts noch herabgesetzt.

3 Jahre nach der Verletzung arbeitete der Patient wie früher. Der Gang war ohne Abweichung.

4. Berg (Fall von Rückenmarksverletzung. Medic. Correspondenzblatt des württembergischen ärztlichen Vereins. 1855. Nr. 35). Sichelhieb links neben dem Dornfortsatze des 5. Halswirbels. Vollkommene Lähmung des rechten Beins, am linken noch eine Spur von Beweglichkeit im Fussgelenke. Hyperästhesie des rechten Beins. Im ganzen

Körper bis zur Brust herauf ein pelziges Gefühl. Urinretention. Incontinentia alvi.

Nach einigen Tagen Lähmung beider Extremitäten und der Intercostalnerven. Arme schwer beweglich. Harnincontinenz, Stuhlverstopfung.

Eine Woche nach stattgehabter Verletzung trat Decubitus auf, welcher bis zum Tode (1/4 Jahr nach dem Trauma) anhielt.

Die Obduction ergab eine Narbe zwischen 5. und 6. Halswirbel, die von der Mitte desselben schief nach links und etwas nach oben verlief. Dura mit den Meningen verwachsen. „Der hintere linke Strang des Rückenmarkes war beinahe ganz, nur an seinem äusseren Rande nicht, der rechte an seinem inneren Rande theilweise durchschnitten; die Verwundung drang dann in den vorderen linken Strang noch zur Hälfte und auch noch etwas in den inneren Rand des vorderen rechten Stranges ein. Eine Verwachsung war hier nicht zu sehen. Die Substanz des Rückenmarkes war um die Wunde etwas erweicht, und noch Spuren von Bluterguss zwischen derselben durch einige röthlich-gelbe Punkte sichtbar."

5. Schwandner (Medicin. Correspondenzblatt des württembergischen ärztlichen Vereins. 1858). Messerstich, rechts vom Dornfortsatze des 3. Rückenwirbels. Sofortiges Zusammenstürzen. Lähmung des rechten Fusses. Incontinenz von Harn und Koth.

5 Tage nach der Verletzung periodisch auftretende Zuckungen in der Musculatur in der Nähe der Wunde; nach 8 Tagen sistiren diese.

Vom 11. Tage ab Harnverhaltung, Stuhlabgang noch unfreiwillig; der rechte Fuss zu dieser Zeit noch gelähmt. 3 Wochen nach der Verletzung Besserung des Zustandes. Pat. kann mit Hülfe von Krücken gehen. Der Gebrauch des Fusses bleibt jedoch Monate hindurch sehr beschränkt; die Musculatur wird atrophisch, schlaff und weich. Das Gehen nach 1/2 Jahre noch erschwert, doch ohne Stock möglich, der rechte Fuss wird dabei langsam und zitternd nachgezogen.

6. Staub (Fall einer tödtlichen Rückenmarksverletzung durch eine zwischen den Atlas und Epistropheus eindringende Stichwunde. Zeitschr. f. Staatsarzneikunde. XXXV. 1860). Stichwunde zwischen Atlas und Epistropheus, sofortiger Tod. Die Wunde verlief in etwas schiefer Richtung von hinten und oben nach vorn unten 3/4 Zoll lang gerade in die Tiefe, nur etwas merklich vorwärts und nach oben gegen die Axe des Körpers.

Im Grunde sah man die Bögen von Atlas und Epistropheus und die durchschnittenen Ligamente.

Das Rückenmark war fast horizontal nach hinten durchstochen und abgeschnitten.

7. Richter (Ueber einen Fall von einseitiger Rückenmarksverletzung. Inaug.-Dissert. Berlin 1867). Stich in den Nacken zwischen 5. und 6. Halswirbel, 1 Cm. vom Processus spinosus nach rechts. Befund bei der Aufnahme: rechter Arm leicht paretisch, rechtes Bein vollkommen gelähmt, hyperästhetisch; die Lähmung ging bis über die rechte Seite des Bauches und auch auf eine kleine Strecke des Thorax. Links bestand vollkommene Beweglichkeit, am linken Unterschenkel vollständige Anästhesie; am Oberschenkel und an der linken Bauchseite stark herabgesetzte Sensibilität, ausserdem Blasenlähmung.

Befund nach 2 Tagen: rechtes Bein vollkommen gelähmt, Muskelsinn herabgesetzt, Bauchmuskeln wieder fungirend, ebenso die Thoraxmuskeln. Links auf der ganzen Körperhälfte Anästhesie, nach abwärts an Intensität zunehmend; Temperatursinn links aufgehoben. Rechts die oberen Theile normal sensibel; die unteren hyperästhetisch; Blasenlähmung. In der folgenden Zeit langsame Besserung aller Symptome. Nach 6 Wochen nur mehr geringe Spuren der Motilitätsstörung, auch die Sensibilität nur noch in geringem Grade beeinträchtigt.

8. Vogt (Lähmung der vasomotorischen Unterleibsnerven nach Rückenmarksverletzung. Würzburger med. Zeitschr. 1867). Messerstich in den Rücken am Querfortsatze des 7. Rückenwirbels. Sofortiges Zusammenbrechen. Heftige Leibschmerzen, Anästhesie der Bauchhaut der rechten Seite. Urin- und Stuhlretention. Lähmung des Unterkörpers. (Diagnose: Darmentzündung!) Tod nach 3 Tagen.

Bei der Obduction fand sich eine abgebrochene Messerklinge, welche am Querfortsatze des 7. Rückenwirbels eingedrungen war, den Rückenmarkskanal gänzlich abschloss und das Rückenmark vollkommen durchtrennt hatte. Die Spitze des Messers stak im Körper des 8. Wirbels.

9. Rosenthal (Ueber spinale Halbseitenläsionen mit Paralyse der gleichnamigen und Empfindungslähmung der entgegengesetzten Körperhälfte. Oesterreich. Zeitschr. für prakt. Heilkunde. 1867. No. 50). Messerstich links von den Dornfortsätzen des 3. und 4. Brustwirbels. Sofortiger Verlust der Beweglichkeit des linken Beines, Anästhesie der frei beweglichen rechten Unterextremität.

Nach 3 Monaten: Paralyse der linken Unterextremität, Parese des linken Arms und der Hand. Sensibilität an der linken Körperhälfte allenthalben normal, galvanische Erregbarkeit herabgesetzt. An der rechten Unterextremität Berührungsempfindlichkeit erhalten. Schmerzgefühl und Temperatursinn herabgesetzt.

Nach 5 Monaten freies Herumgehen möglich unter geringem Nachziehen des linken Beines. Die Analgesie der rechten Unterextremität bestand fort.

10. Charcot (Arthropathies par lésion de la moëlle. Archives de Physiologie normale et pathologique. 1868. p. 174). Degenstich zwischen dem 9. und 10. Dorsalwirbel, 3 Cm. nach rechts von der Mittellinie. Die Richtung des Stiches ging von rechts unten nach links oben. Am ersten Tage complete Lähmung der Beine, ferner von Blase und Mastdarm. Die Sensibilität war links deutlich erhöht, rechts dagegen herabgesetzt. Die Lähmung ging zurück, auf der rechten Seite sehr rasch, viel später auf der linken. Verletzt war nach Charcot: linker Hinterstrang, der ganze linke Seitenstrang, und wahrscheinlich auch die graue Substanz der linken Seite.

11. W. Müller (Beiträge zur pathologischen Anatomie und Physiologie des menschlichen Rückenmarks. Leipzig 1871. Festschrift). Messerstich durch den 4. Dorsalwirbel mit Abbrechen der Messerklinge, Anästhesie und freie Beweglichkeit der rechten, Hyperästhesie und Paralyse der linken Körperhälfte vom 4. Intercostalraum nach abwärts. Tod nach 43 Tagen.

Die Obduction ergab quere Durchtrennung des Rückenmarkes von hinten rechts nach vorn links 2 Mm. unterhalb des Dorsalnervenpaares. Der Schnitt trennte die ganze linke Hälfte und ging hinten 0,5 Mm. über die Abgangsstelle der hinteren Wurzeln hinaus; vorn entsprach seine Begrenzung dem vorderen Längsspalt.

Eine mikroskopische Untersuchung der Verletzungsstelle fand nicht statt, nur eine solche behufs Feststellung der secundären Degeneration.

12. Buchner (Lehrbuch der gerichtlichen Medicin. 1872). Stich in den Rücken mit einem Messer auf der rechten Seite der Wirbelsäule in der Gegend des 7. Rückenwirbels. „Patient klagte über reissende Schmerzen in den unteren Extremitäten und längs der Wirbelsäule bis zum Scheitel hinauf, und über ein Gefühl in den unteren Extremitäten, als wenn sie taub wären. Diese Schmerzen steigerten sich; nach 6 Tagen Urinverhaltung, welche 14 Tage dauerte." Nach 29 Tagen Entlassung (Zustand nicht angegeben), nach 81 Tagen vollkommen arbeitsfähig.

13. Joffroy et Solmon (Verletzung des Rückenmarkes mit Lähmung des einen Beines und Anästhesie des anderen. Gazette de Paris. 6. 7. 8. 1873). Stichwunde in der Höhe des 3. Dorsalwirbels, auf der linken Seite desselben. Sofortige Lähmung und Hyperästhesie des linken Beines; nach 8 Tagen Gefühl für Druck und Berührung an demselben aufgehoben. Schmerz- und Temperaturgefühl gesteigert. Am rechten Beine normale Motilität, die Sensibilität bis auf den Temperatursinn dauernd erloschen. Am linken Beine bedeutende Besserung der Beweglichkeit, Rückkehr der normalen Sensibilität im rechten. Lähmung von Blase und Mastdarm bestand nur in den ersten Wochen.

14. Riegel (Berliner klinische Wochenschrift. 1873). Messerstich 6 Cm. unterhalb der Protuberantia occipitalis externa rechterseits. Auf der linken Körperhälfte Lähmung aller Muskeln mit Ausnahme der Musculatur des Kopfes und Halses; im Lähmungsbezirke Hyperästhesie gegen Tast-, Temperatur- und Schmerzgefühl; erhöhte Reflexerregbarkeit; im weiteren Verlaufe Atrophie der linksseitigen Musculatur, Temperaturerniedrigung. Rechterseits fast vollkommene Anästhesie, Erhaltensein der Motilität.

Starker Tremor der gelähmten Theile bei geringfügigen Reizen, der oft auf die andere Körperhälfte überging. Besserung des letzteren nach Arseninjectionen, sonst keine Fortschritte.

15. Rühl (Ueber halbseitige Verletzung des Rückenmarkes. Inaug.-Dissertation. Würzburg 1873). Stich in den Nacken, rechts von der Mittellinie zwischen Atlas und Hinterhaupt. Lähmung und Anästhesie der ganzen linken Seite, Lähmung der rechten Seite, Anästhesie der rechten Hand.

Nach 4 Wochen Rückkehr der Sensibilität in der linken Seite, auch geringe Beweglichkeit einzelner Finger. Rascher Schwund der Lähmung des rechten Armes, langsame und unvollkommene Besserung der Sensibilität. Während der ersten Woche Harndrang und Stuhlverstopfung.

Nach mehreren Monaten Zittern des linken Beines. Sensibilität dieser Seite erhöht, ebenso Reflexerregbarkeit, faradische Erregbarkeit vermindert, ebenso Motilität. Temperatur links um 0,3° C. vermindert.

16. Majer (Beiträge zur gerichtsärztlichen Casuistik. Friedreich's Blätter für gerichtliche Medicin. 1873. 24. Jahrg. S. 360). Stich in die linke Halsseite zwischen dem 2. und 3. Halswirbel, wobei das Messer in die Rückenmarkshöhle drang und das Rückenmark zu $^3/_4$ durchstach.

Sofortige gänzliche Lähmung der beiden unteren Extremitäten mit gänzlicher Gefühllosigkeit, welche sich fast über den ganzen Unterleib erstreckte. Dis beiden oberen Extremitäten nur geringgradig gelähmt. Bewusstsein bis 2 Tage vor dem Tode erhalten. Dieser trat am 15. Tage ein.

17. Fontan (Étude sur un cas de plaie de la moëlle. Thèse de Paris 1874. Ref. Virchow und Hirsch). Stichverletzung mit einem Bohrer links von der Wirbelsäule in der Höhe des 7. Brustwirbels; vollständige Paraplegie, Reflexbewegungen vorhanden. Bauchmuskeln schlaff, Contractur der Wadenmuskeln, Bewegung der Arme frei, Respiration erschwert, unvollständige und unregelmässige Anästhesie der Beine und der Bauchwand; das Gefühl für Tasteindrücke vollständig verloren, für Temperatur und Schmerz vermindert; Ameisenkriechen und vage Schmerzen in den Beinen. Die Sensibilitätsstörungen scheinen rechts stärker. Gürtelgefühl; in der gleichen Höhe eine Zone von Hyperästhesie, welche sich links nach oben und unten verbreitet. Erectionen. Später Dyspnoe, Ischurie, Decubitus. Reflexbewegungen fast völlig aufgehoben, zuweilen unfreiwilliger Stuhl- und Harnabgang. 12 Tage nach dem Trauma beginnende Atrophie der Beine. Gürtelgefühl verschwunden. Sensibilität mit Ausnahme des Fusses aufgehoben, links Hyperästhesie. Nach 4 Wochen letztere fast vollkommen verschwunden. Sensibilität rechts theilweise wiedergekehrt, später Verschlechterung. Tod. Obduction: In der Höhe und Ausdehnung des 8. Brustwirbels Injection der Dura mater, Pseudomembranen, keine Eiterung. Zwischen den vorderen Wurzeln des 6. und 7. Paares findet sich die Pia am linken Vorderstrang in der Ausdehnung von 3 Cm. erweicht. Hauptsächlich ergriffen die Vorderstränge und die centralen Partien.

18. Vix (Vortrag in der Generalversammlung vom 7. April 1874, veröffentlicht im Correspondenzblatt der ärztlichen Vereine im Rheinland, Westphalen und Lothringen. 1874. Nr. 14). Stich mit einem dolchartigen Messer 3 Cm. unterhalb und 2 Cm. seitlich von der Protuberantia occipitalis externa links oberhalb der Haargrenze. Sofortiges Zusammenstürzen. Am folgenden Tage nachstehender Befund: Leichte Ptosis des rechten oberen Augenlides, Erweiterung der linken Pupille, starkes Schwitzen der linken Gesichtshälfte, Abweichen der Zunge und Uvula nach links, Paralyse der rechten oberen und unteren Extremität, Gefühl von Eingeschlafensein in letzterer, manchmal mit heftigen reissenden Schmerzen verbunden. Sensibilität am linken Beine und in den Fingern der linken Hand hochgradig herabgesetzt. Retentio urinae. Langsame Besserung.

Nach 3 Monaten: Trägheit der Stuhlentleerung wohl infolge halbseitiger Lähmung der Bauchpresse, Pupillardifferenz fortbestehend. Puls 50.

Die rechtsseitigen Extremitäten um einige Grade kühler. Musculatur am rechten Oberarme und Oberschenkel wieder functionirend, Vorderarm und Unterschenkel noch paretisch.

Hier und da Reissen im rechten Arme und Beine. Linkerseits Wiederkehr der Sensibilität. Drucksinn und Muskelsinn fehlen rechts vollkommen.

Nach 5 Jahren der rechte Arm wegen Unbeweglichkeit der Finger und Schwerbeweglichkeit in den übrigen Gelenken dauernd ausser Gebrauch. Das Gehen bei Nachschleifen des gelähmten Fusses sehr behindert. Atrophie der Musculatur der eben genannten Extremitäten, ferner der Schulter, Hüft- und Rückenmusculatur.

19. Ollivier (citirt bei Leyden, Klinik der Rückenmarkskrankheiten. 1875). Dolchstich schräg von der linken Seite des Halses, 3 Finger breit unter dem Ohre gegen das Rückenmark hin. Sofort Zusammenstürzen, Verlust der Motilität und Sensibilität in allen unterhalb des Kopfes gelegenen Theilen. Retentio urinae et alvi, einige Tage später Incontinentia urinae. Etwa am 18. Tage begann der Verletzte auf der linken Hälfte wieder eine Spur von Empfindung zu gewinnen. Am 20. Tage konnte er die Finger und Zehen derselben Seite bewegen, und bis zum 30. Tage kehrte Gefühl und Bewegung der linken Seite mehr und mehr zurück. Erst am 30. Tage begann auch in der rechten Seite das Gefühl, später die Motilität wiederzukehren. Am 40. Tage befand sich der Kranke in einem sehr gebesserten Zustande, konnte aber weder gehen noch stehen. Erst nahezu 4 Monate nach der Verletzung begann er langsam einzelne Schritte zu machen. Die Beine waren erheblich abgemagert, die Schwäche rechts grösser als links.

20. Säbelstich in die obere Seite des Halses. Plötzliches Zusammensinken. Die Wunde betrug ca. 2 Zoll und befand sich hinten rechts am Halse, unmittelbar unter dem Hinterhaupte. Die rechte Oberextremität hatte ihre Motilität verloren, aber die Sensibilität erhalten. Die rechte Unterextremität war wenig geschwächt, aber von normaler Sensibilität. Am 4. Tage war die Schwäche der Unterextremität fast verschwunden, auch mit dem Vorderarme konnte der Kranke einzelne Bewegungen ausführen. Am 30. Tage befand sich der Kranke bereits ganz wohl, ausser Bett, ging umher, aber die Lähmung der Oberextremität blieb unverändert. Zufällig bemerkte er, dass er an der linken Körperhälfte unempfindlich war, während die Bewegungen hier vollkommen intact waren. Die Anästhesie schnitt scharf mit der Mittellinie ab.

21. G. D'All'Armi (Halbseitige Verletzung des Rückenmarkes. Bayerisches ärztliches Intelligenzblatt. 1875. Nr. 48). Stich mit einem Taschenmesser in der Höhe des 4. Brustwirbels, 4 Cm. nach links vom Processus spinosus. Die Beweglichkeit der Beine war gänzlich, die der Arme grösstentheils aufgehoben. Stuhl- und Urinretention 3 Tage hindurch. Nach 14 Tagen Beweglichkeit der Arme und des rechten Beines; Anästhesie des rechten Beines bis zur Schenkelbeuge, im linken war das Gefühl erhalten. Die ganze linke Seite, Brust, Bauch und Rückengegend war bis zur Höhe der Verletzung gefühllos, auf der rechten Seite bestand keine Sensibilitätsstörung. Nach $1^1/_2$ Jahren Besserung der Motilität. Gehen $1^1/_2$ Stunden lang möglich, dabei der Gang hinkend, das linke Bein pendelnd, atrophisch. Sensibilitätsstörungen der rechten unteren Extremität, der linken Bauch-, Brust- und Rückengegend bestanden noch fort.

22. Burresi (Emisezione a sinistra del midollo spinale. Lo Sperimentale 1875). Messerstich zwischen letztem Hals- und erstem Brustwirbel ein wenig nach rechts von der Mittellinie. Gleich darauf Lähmung beider Beine und des linken Armes. Die Sensibilität war erhalten. Unter elektrischer Behandlung Besserung, zuletzt vom linken Beine. Nach circa 9 Wochen Gehen mit Krücken möglich, wobei das linke Bein etwas nachgeschleppt wurde. Um diese Zeit die Muskeln der linken Seite durchweg schwächer und dünner als rechts. Die Athmung wurde rechts vollkommener ausgeführt als links. Bewegungen des rechten Beines rascher und besser als links, letzteres etwas kühler, cyanotisch und leicht ödematös. Sensibilität im rechten Beine etwas herabgesetzt; das linke Bein und der kleine Finger der linken Hand waren hyperästhetisch. 7 Monate nach der Verletzung Gehen ohne Hülfe möglich, doch bestand leichte Atrophie und Schwäche des linken Beines; die Sensibilität kehrte nahezu vollkommen zurück.

23. Klehe (Aerztliche Mittheilungen aus Baden. XXX. 12. 1876. Ref. Schmidt's Jahrbücher. 1877). Messerstich rechterseits von der Wirbelsäule zwischen dem 5. und 6. Brustwirbel. Motilität beider Unterextremitäten aufgehoben, Sensibilität erhalten. Harn- und Stuhlentleerung etwas retardirt. Im Weiteren Erscheinungen von Entzündung des Rückenmarkes und seiner Häute. Bleibend war die Lähmung der meisten Muskeln der rechten unteren Extremität mit bedeutender Herabsetzung der Temperatur in derselben.

Der Stich soll den rechten Vorderstrang verletzt haben, ausserdem eine Blutung im Wirbelkanale vorhanden gewesen sein.

24. G. C. Gribbon (Case of self-inflicted punctured wound of the spine. Lancet 1876. T. II. p. 457). Selbstmordversuch. Stich zwischen 2. und 3. Halswirbel. Anfangs kalt und besinnungslos, dann starke Excitation. Auch später unruhig. Die Wunde war 2 Cm. lang, verlief schräg über den Nacken; aus ihr entleerte sich stets Liquor cerebrospinalis. Pulszahl bis zu 132. Taubheit der rechten Hand, Ameisenkriechen in den Füssen, Pupillen erweitert, Steifheit im Nacken. Am 18. Tage trat der Tod ein.

Obduction: Dura entsprechend dem 2. und 3. Halswirbel dunkelroth. Die „Ligamenta subflava" dieser Gegend waren ebenfalls stark vascularisirt, mit der Dura verklebt. Die Entzündungserscheinungen nehmen nach unten ab, in der Mitte der Dorsalwirbel fehlen sie vollkommen. Die Dura war perforirt. Der Subarachnoidalraum war leer.

25. Alessandrini (Ferrita della meta destra nel midollo cervicale inferiore. Annali universali di Medicina. 1876. Ottobre. Ref. Virchow und Hirsch). Stichwunde in den Nacken, etwas links vom Processus spinos. des 5. und 6. Halswirbels. Lähmung der rechten Körperhälfte inclusive Thorax und Bauchmusculatur. Linke Pupille erweiterte sich (nach Verengerung durch Licht) rascher als die rechte. Stuhl retardirt. Urinsecretion ungestört. Auf der gelähmten Seite, namentlich am Beine, Hyperästhesie. Die linke Körperhälfte ohne Störung der Motilität, anästhetisch. Später: erhöhte Temperatur der rechten Gesichtshälfte, rechte Pupille kleiner als die linke, Parese auch der linken Oberextremität;

gegen das Lebensende Anschwellen und Schmerzhaftwerden aller Gelenke der gelähmten rechten Körperhälfte.

Obduction: 6. Wirbel fracturirt, am oberen Rande des rechten Bogens und dem Gelenkfortsatze derselben Seite. Dura hier dem Knochen adhärent, am Marke ein Narbenstreifen. Unter dem Bruche bis zum 7. Nackenwirbel Reste eines etwa 1 Cm. grossen Blutherdes. In allen rechtsseitigen Gelenken Blutergüsse. Keine mikroskopische Untersuchung des Rückenmarkes.

26. Reinhard Weiss (Stich ins Rückenmark zwischen Atlas und Schädel, Durchtrennung der rechten Hälfte. Archiv für klinische Chirurgie. XXI. Bd. S. 226. 1877). Stich in das Rückenmark zwischen Atlas und Schädel, Durchtrennung der rechten Hälfte. Paralyse der Musculatur bis zum Nacken und Hyperalgesie der rechten Seite. Links Anästhesie. Infolge der Compression der Nervenwurzeln durch Blutextravasat unvollständige Paralyse des linken Armes und der entsprechenden Nackenmuskeln. Myelomeningitis. Beiderseitige hypostatische Pneumonie, Lungenödem, Tod.

Ergebniss der Obduction: Der Stich drang nach Perforation des Ligam. atlanto-occip. post. in die Rückenmarkshöhle ein. Dura vom Occiput bis unterhalb des 5. Halswirbels ringsherum von einem dunklen ziemlich derben Blutgerinnsel bedeckt. Sie war mit den weichen Häuten theilweise verklebt. Nach ihrer Entfernung sah man eine gallertige gelbrothe Masse das ganze Rückenmark überkleiden, welche durch eine sulzige Infiltration der weichen Häute bedingt war. Im Halstheile, an den Seiten schon im oberen Brusttheile ging die gelbrothe Masse in blutig infiltrirte Partien unregelmässig über. Die blutige Infiltration hatte eine Verdickung der weichen Häute hervorgebracht und begleitete die austretenden Spinalnerven in ihre Scheiden. Die dem Atlas und Epistropheus entsprechenden Theile boten weiche Consistenz und rothgelbe Färbung. Das Rückenmark war in der Gegend des Stiches rechts in einer Länge von 4 Cm. breiig erweicht, ausserdem hatte der Zerfall noch auf die mediane Partie der linken Hälfte übergegriffen. Der Verfasser glaubt, dass die Compression des Rückenmarkes durch den Bluterguss nur geringgradig war.

Im Folgenden führe ich die von Brown-Séquard gesammelten und von Köbner (Spinale Hemiplegie. Deutsches Archiv für klinische Medicin. XIX. Bd. 1877) referirten Fälle von Stichverletzungen des Rückenmarkes an.

27. Säbelstich zwischen dem 9. und 10. Dorsalwirbel, 3 Cm. rechts von der Medianlinie, in der Richtung von unten nach oben und von rechts hinten nach links vorn.

Erst Lähmung beider Beine, Urinretention; am folgenden Tage: Gesteigerte Sensibilität des linken Beines bis zur Crista il.; oberhalb letzterer normale Sensibilität. Motilität etwas gebessert. Rechts: Gefühl für Schmerz und Temperaturunterschiede geschwunden. Motilität gebessert. Nach 4 Monaten Sensibilität und Motilität des linken Beines normal, die Motilität der rechten unteren Extremität näherte sich schon früher dem

normalen Zustande; dagegen bestand noch nach mehreren Jahren Anästhesie desselben.

28. Stich in den rechten seitlichen und hinteren Theil des Halses, unmittelbar unter dem Hinterkopfe.

Rechts: Lähmung des Armes, Sensibilität desselben erhalten. Sensibilität des Beines ohne Störung. Motilität anfangs geschwächt, nach 4 Tagen wieder normal.

Links: Vollkommene Anästhesie der ganzen Körperhälfte. Auf der linken Seite beigebrachte Stiche wurden an analogen Punkten rechts localisirt.

Nach 20 Tagen waren rechter Arm, Vorderarm und Hand fast vollkommen gelähmt, auf der linken Seite bestand Anästhesie, im Arme etwas weniger als in den übrigen Theilen.

29. Stich in den Nacken von links hinten oben nach rechts vorn unten. Erste Folgen: rechts vollständige, links unvollständige Paralyse. Nach 3 Monaten Motilität links normal, rechts dauerte die Lähmung zum Theil fort. Auftreten von Contracturen. Ein grosser Theil beider oberen Extremitäten zeigte einen beträchtlichen Grad von Anästhesie. Im rechten Beine Hyperästhesie. Muskelgefühl verloren, kehrte aber später wieder zurück.

Im linken Beine die Sensibilität bedeutend herabgesetzt. Auf der gelähmten rechten Seite um 1—2° C. erhöhte Temperatur, besonders am Arme, der Ernährungszustand schlechter als links; vermehrte Respiration.

30. Messerstich in den Hals, etwas nach links von der Medianlinie in der Höhe des letzten Nackenwirbels. Vollständige Paralyse des rechten Beines mit Hyperästhesie desselben. Erhaltung der Beweglichkeit im linken Beine, Verlust der Sensibilität in demselben, partielle Paralyse des rechten Armes, Motilität des linken intact. Erhöhung der Temperatur auf der rechten Körperhälfte um 2° F. Einige Tage Incontinentia urinae et alvi. Nach 14 Tagen auf der linken Seite heftige Schmerzen, dabei in diesen Gliedern vollständige Anästhesie; im rechten Beine, der rechten Hälfte des Abdomen und des Thorax Hyperästhesie; links in den entsprechenden Theilen Anästhesie. Muskelgefühl rechts gesunken, links erhalten. Im Gesichte rechts die Zeichen der Sympathicus-Lähmung. Allmähliche Besserung; in den anästhetischen Theilen kehrte die Sensibilität zurück, im rechten Beine trat geringe Motilität ein. Die Sympathicus-Lähmung blieb.

31. Stich in den Nacken, vom linken Ohr schief nach vorn zur Wirbelsäule. Anfangs Motilitätsverlust aller Glieder; nach 3 Wochen kehrte die Beweglichkeit der linken Seite etwas zurück und wurde nach mehreren Monaten normal. Die Sensibilität war auf der linken Seite verloren, rechts erhalten.

32. Stich in den Nacken zwischen dem 5. und 6. Halswirbel, 1 Cm. rechts vom Proc. spinosus, in der Richtung nach vorn, innen und aufwärts. Sofortige vollkommene Lähmung und Hyperästhesie des rechten

Beines. Parese des rechten Armes. Lähmung und Hyperästhesie erstrecken sich über die rechte Bauchseite, auf einen kleinen Theil des Thorax. Reflexerregbarkeit des rechten Beines erhöht. Links normale Motilität, vollkommene Anästhesie. Blasenlähmung, Verstopfung. Nach 2 Tagen Besserung in der Lähmung des rechten Armes, reissende Schmerzen in der ganzen rechten Körperhälfte. Nach 1½ Monaten bedeutende Besserung. Die Ernährung war nie gestört.

33. de Beurmann (Lésion traumatique de la partie supérieure de la moëlle; paralysie immédiate des quatre membres, guérison avec affaiblissement du bras opposé à la lésion. Note à la Soc. de Biol. Gaz. méd. de Paris. No. 2. 1877). Dolchstich an der linken Seite des Halses unterhalb des Hinterhauptbeines. Gleich darauf vollkommene Lähmung, Ameisenlaufen in den Beinen und im rechten Arme. Dann tritt eine Contractur auf, die allmählich Beine, Arme, Gesicht, Zunge und Augenmuskeln ergreift. Die Contractur weicht in den folgenden Tagen. Nach 2 Monaten stellt sich die Beweglichkeit im linken Arme und Beine ein; nach 1 Jahre auch im rechten Beine; der rechte Arm wird um diese Zeit etwas beweglicher. 20 Jahre lang folgender Befund: Parese des rechten Armes, Schwäche des Beins derselben Seite, die Hand hat das Aussehen, wie es nach alter Hemiplegie beobachtet wird. Rechterseits ist Patient hochgradig schwerhörig; keine Sensibilitätsstörungen. Beurmann erklärt die allgemeinen Erscheinungen aus Contusion oder Meningealblutung, die Lähmung des rechten Armes durch directe Läsion der linken Bulbushälfte oberhalb der Pyramidenkreuzung.

34. Albanese (Grave ferita di coltello del midollo spinale. Gaz. clin. di Palermo. 1879. Referat bei Chipault, l. c.). Wiederkehr der Bewegungen 14 Tage nach einer Verletzung des Rückenmarkes. Der Kranke starb. Man fand eine Halbseitendurchtrennung des Cervicalmarkes ohne Narbenbildung.

35. Maschka (Sammlung gerichtsärztlicher Gutachten. Prag). Stichwunde am Kopfe, Nacken und Rücken. Lähmung des linken Fusses und der linken Hand. Auf der linken Seite des Nackens eine von oben rechts und hinten nach links unten und vorn verlaufende 6—7 Linien lange, 2½ Linien breite Wunde, in welche die Sonde mehrere Linien tief ungehindert eindrang.

Unvermögen, die linke untere Extremität und die Finger der linken Hand zu bewegen. Tags darauf noch Taubheitsgefühl in der linken Hand, ferner: Fieber, Erbrechen, Schwindel, Kopfschmerzen.

Nach 4 Wochen: Gehen mit fremder Hülfe möglich; nach 8 Wochen ohne Unterstützung, doch blieben der linke Fuss und die linke Hand schwach.

36. Beck (Ueber Verletzungen der Wirbelsäule und des Rückenmarkes. Virchow's Archiv. LXXV. Bd. 1879). Messerstich in den Nacken, ziemlich in der Mitte, in der Höhe des 4. Halswirbels. Sofortiges Zusammenstürzen.

Schmerzhaftes Ziehen am linken Arme und Beine, die nur mit Mühe bewegt werden. Linke Augenlidspalte enger als die rechte, das linke obere Augenlid herabhängender als das rechte. Tod am 4. Tage infolge von Leptomeningitis spinalis et cerebralis acuta exsudativa.

Section: Im Halstheile des Rückenmarkes in der Höhe des 4. Halswirbels 2 glatte Wunden, eine an der Rück-, die andere an der Vorderseite desselben, Ein- und Ausgangsöffnungen des Wundkanals, welcher das ganze Halsrückenmark in der linken Hälfte in etwas schräger Richtung durchsetzt. Die Substanz des Markes hier gequollen, breiig erweicht. Durchschnitten war die ganze graue Substanz, nebst der grössten Partie des Vorder- wie Hinterstranges, bis gegen den Sulcus longitudinalis hin; der Seitenstrang war nur theilweise getrennt.

Die mikroskopische Untersuchung des Rückenmarkes nach Alkoholfixirung ergab die Ganglienzellen in mattglänzende Schollen umgewandelt. Der Kern war zwar noch erkennbar, doch trat auch nach tagelangem Liegenlassen in Carmin eine Färbung der Körner oder Zellsubstanz nicht ein. Das Nervenmark war in kleine, krümelig aussehende Theilstückchen zerfallen. Die Axencylinder waren noch erhalten, jedoch von unregelmässiger Dicke in ihren einzelnen Abschnitten. Im Gewebe fanden sich reichliche Eiterkörperchen, rothe Blutzellen, auch einige körnchenhaltige Zellen. An der äussersten Peripherie des Rückenmarkes (in der Höhe des Schnittes) fehlten die Eiterkörperchen, oder waren nur spärlich vorhanden. Die Axencylinder erschienen hier unverändert. In den äusseren Theilen des Vorderhornes fand man noch gut erhaltene Ganglienzellen. Aus dem Befunde geht nach Beck hervor, dass nur die nächste Umgebung des Stiches Veränderung des Gewebes zeigt, dass aber weiter nach aussen, obgleich noch in der Höhe der Trennung, nicht mehr eine solche sich findet.

37. Schulz (Halbseitenläsion des Rückenmarkes. Centralblatt für Nervenheilkunde, Psychiatrie und gerichtliche Psychopathologie. 1880. Nr. 15). Messerstich zwischen den Dornfortsätzen des 5. und 6. Brustwirbels etwas nach rechts von der Mittellinie.

Anästhesie des linken Beines, Hyperästhesie und leichte Parese des rechten, Urinretention, unwillkürliche Stuhlentleerungen.

Nach $1^1/_2$ Jahren die rechte untere Extremität etwas abgemagert, Muskelgefühl und Muskelsinn in derselben vermindert, die Kraft herabgesetzt, die Motilität gestört.

Die Haut des rechten Beines und der rechten Rumpfhälfte bis zur Höhe des 7. Brustwirbels hyperästhetisch, darüber eine schmale anästhetische Zone.

Links in derselben Ausdehnung, wie vorhin erwähnt, Erhaltung des Tastsinnes, aber Analgesie. Ueber diesem Gebiete der Analgesie eine schmale hyperästhetische Zone. Sehnenreflexe rechts gesteigert. Harn- und Stuhlentleerung normal.

38. Gilbert (Un cas d'hémilésion de la moëlle épinière. Archives de Neurologie. 1882. No. 9). Messerstich zwischen erstem und zweitem Dorsalwirbel etwas nach rechts von der Mittellinie. Sofortiges Zusammenstürzen. Befund am folgenden Tage: Obere Extremitäten frei. Linke untere Extremität vollkommen gelähmt, rechte beweglich. Sehnenreflexe links fast aufgehoben, rechts vielleicht etwas gesteigert.

Sensibilität links: Untere Extremität, Abdomen und Thorax bis zur

Brustwarze hyperästhetisch, rechts in derselben Ausdehnung Anästhesie, nur oberhalb der Verletzungsstelle eine schmale hyperästhetische Zone.

Muskelsinn links herabgesetzt, rechts gut erhalten. Temperatur links etwas höher als rechts.

Langsam fortschreitende Besserung, die schon am 2. Tage einsetzte.

Nach 47 Tagen: Linke untere Extremität deutlich paretisch, die Reflexe normal, die Hyperästhesie geschwunden, der Temperaturunterschied rechts gegenüber etwas vermindert. Ferner bestand leichte Atrophie der linken unteren Extremität.

39. Hofrichter (Ueber aufsteigende Degeneration des Rückenmarkes. Inaug.-Diss. Jena 1883). Messerstich in den unteren Theil des Rückens (keine Angaben von klinischen Beobachtungen). Tod nach 4 Tagen.

Section: Incision am unteren Theile des Rückens, entsprechend den Dornfortsätzen in der Gegend der 10. und 11. Rippe. Dura mässig stark gespannt. Ausser geringer blutiger Imbibition derselben im Duralsack eitrige Flüssigkeit. Unterer Theil des Rückenmarkes dicht über der Lendenanschwellung in Ausdehnung von 3 Fingern ausserordentlich stark verdünnt, weich. Rückenmarkssubstanz hier fast vollständig fehlend. Lendenanschwellung intact. Leichte eitrige Meningitis spinalis.

Mikroskopisch: Dicht unterhalb der Verletzung traumatische Degeneration, in den Hintersträngen deutlicher als in den übrigen Theilen des Rückenmarkes. An der hinteren Commissur und seitlich der Hinterhörner noch einzelne normale Fasern. In den Vorder- und Seitensträngen keine deutliche traumatische Degeneration, aber die Nervenfasern undeutlich, verschwommen. Allenthalben stärkere Gefässentwicklung als normal. Ganglienzellen der Clarke'schen Säulen nicht sichtbar.

Dicht oberhalb der Verletzung: Keine deutliche traumatische Degeneration. Nervenfasern überall unklar. Allenthalben grössere und kleinere Klumpen. In den Pyramidenseitenstrangbahnen noch deutliche Nervenfasern. Die Ganglienzellen der Clarke'schen Säulen reichlich und gut erhalten.

Nach Hofrichter lehrt der Fall, dass sich weder in den Hintersträngen, noch in der Hauptsache in den Seitensträngen nach einer Querdurchtrennung des Rückenmarkes innerhalb 4 Tagen wesentliche mikroskopisch sichtbare Veränderungen an den essentiellen Elementen der Nervenfasern, an Axencylinder und Markscheide, vollziehen.

40. Courtin (Lésion traumatique de la partie postérieure du bulbe rachidien. Compt. rend. de la société de Biolog. 1883. p. 698. Ref. Virchow und Hirsch). Messerstich in den Nacken. Fehlen der Sensibilität auf der ganzen linken Körperhälfte, motorische Kraft rechts erheblich herabgesetzt; auf letzterer Seite die Sensibilität erhalten. Keine Störung in der Urinentleerung. Spätere Prüfung ergab: Rechte obere Extremität normal beweglich, linke stark geschwächt. Rechtes Bein motorisch schwach, linkes ohne Beeinträchtigung der Motilität. Rechts fehlt der Patellarreflex, links ist er erhalten. Linke Pupille wenig erweitert. 3 Tage nach der Verletzung trat der Tod ein.

Section: Linker Atlasbogen durchtrennt, keine intrameningeale Blutung; Art. vert. intact. An dem hinteren Bulbusabschnitt eine schräg von

oben nach unten und von links nach rechts gehende Wunde; sie durchtrennt die Basis der hinteren linken Pyramide und einen kleinen Theil der hinteren rechten und des Corp. restif. dieser Seite, alles Uebrige ohne Befund.

41. G. Fischer (Eine halbseitige Stichverletzung des Rückenmarkes. Deutsche Zeitschrift für Chirurgie. 1884. XX. Bd. Heft 5. S. 411). 2 Stiche mit einem Taschenmesser links neben dem 6. und 7. Halswirbel (von welchen wohl nur einer das Rückenmark traf). Wahrscheinlich lag (nach Angabe von Erb) eine Halbseitenläsion des Rückenmarkes in der Höhe des obersten Brustmarkes vor, und es war die rechte Hälfte des Markes zum grössten Theil durchtrennt.

Die Folgen waren: Complete motorische Lähmung des rechten Beines, complete halbseitige Anästhesie links herauf bis zur Brustwarze, Parese des linken Beines, Urinretention, Retardirung des Stuhles. Es trat ziemlich rasche Wiederherstellung ein.

Nach 7 Monaten Sensibilität überall vorhanden, rascher Gang möglich. Nachschleifen des linken Fusses.

42. Hofmann (Lehrbuch der gerichtlichen Medicin. 1884. S. 458) erwähnt kurz eine Stichverletzung mit einem Messer in der Lücke zwischen der hinteren Peripherie des Hinterhauptloches und dem hinteren Bogen des 1. Halswirbels. Der Mann, der sofort gelähmt zusammengebrochen war, erholte sich nach mehrmonatlichem Krankenlager so weit, dass nur eine Lähmung derjenigen Körperhälfte zurückblieb, von welcher aus der Stich eingedrungen war. Offenbar hatte derselbe nicht das Rückenmark selbst, sondern nur dessen Häute getroffen, und die schweren Erscheinungen wurden durch die Blutung aus den getroffenen Gefässen in den Rückenmarkskanal erzeugt, und durch den Druck, den das ausgetretene Blut auf das Rückenmark ausgeübt hatte.

43. Singer (Ueber einige Fälle von geheilter Rückenmarkserkrankung. Prager medic. Wochenschrift. 1885. Nr. 8 u. 9). Stich mit einem Taschenmesser links neben dem 8. Rückenwirbel. Complete Lähmung und Anästhesie der Beine, schiessende Schmerzen in letzteren. Retentio urinae. Nach 6 Wochen Besserung der Sensibilität und Motilität.

Nach 5½ Monaten: Unsicherer paretischer Gang, Atrophie der Beine, keine eigentliche Anästhesie, nur Stumpfheit der Empfindung, Steigerung der Sehnenreflexe. In späterer Zeit ist Gehen ohne Stock möglich, leichtes Schlendern des linken Fusses.

44. Stich mit einem Taschenmesser rechts vom 9. Rückenwirbel. Rechtes Bein bewegungs- und empfindungslos, das linke nicht gelähmt, nur gegen Temperaturunterschiede unempfindlich. Anästhesie vorn bis zum Rippenbogen, hinten bis zum ersten Lendenwirbel. Nach 3 Wochen langsame Rückkehr von Sensibilität und Motilität; nach 9 Wochen Gehen ohne Krücken möglich. 5 Monate später Schleppen des rechten Beines, Hyperästhesie desselben, leichte Anästhesie des linken Beines bis hinauf zum Rippenbogen und bis zur Linea alba, vollkommene Unempfindlichkeit in diesem Bezirke gegen Temperaturunterschiede, Steigerung der Sehnenreflexe rechts, Fehlen des Bauch- und Cremasterreflexes rechts.

45. Schrader (Stichverletzung des Rückenmarkes. Deutsche Medicinal-Zeitung. 1885. Nr. 76). Stich (Messer) genau in der Mittellinie zwischen den Dornfortsätzen des 3. und 4. Brustwirbels. Lähmung der geraden Rücken-, Bauch- und wahrscheinlich auch der unteren Intercostalmuskeln der linken Seite. Lähmung des linken Beines. Anästhesie im rechten Beine. Parese der Blase (3 Tage lang) und des Mastdarmes. Nach 14 Tagen Wiederkehr der Sensibilität des rechten Beines. Nach 8 Wochen Gehen ohne Krücken möglich, doch rasche Ermüdung, Muskelzittern.

2 Jahre nach der Verletzung: Leichtes Muskelzittern des linken Quadriceps femoris, verlangsamte Urinentleerung, schnelle Ermüdung des linken Beines.

Wegen der raschen Wiederkehr der Functionen glaubt Schrader (entgegen der Ueberschrift), dass es sich etwa nur um eine Quetschung, nicht Durchstechung des Rückenmarkes gehandelt haben könne.

46. Albrecht (Klinische Beiträge zur Nervenchirurgie. Deutsche Zeitschrift für Chirurgie. Bd. XXVI. S. 420. 1887). Messerstich in den Rücken, etwas links von der Wirbelsäule, entsprechend der Höhe des 3. Rückenwirbels.

Links: Motorische Lähmung der unteren Extremität. Muskelsinn und Muskelgefühl normal; sehr geringe Hyperästhesie; breite anästhetische Zone am Rumpfe.

Rechts: Anästhesie der unteren Extremität, fehlender Temperatursinn. Urinentleerung erschwert, bald normal.

Nach 4 Wochen: Motorische Lähmung bedeutend zurückgegangen, ebenso die Sensibilitätsstörung.

Nach 4 Jahren: Leichte motorische Lähmung des linken Fusses, Sensibilitätsstörungen unverändert, Sehnenreflexe links gesteigert, rechts herabgesetzt.

Verletzt war nach Albrecht ein Theil des linken Hinterstranges, die graue Substanz des linken Hinterhornes und der äussere Theil des linken Hinterstranges.

47. Nolte (Brown-Séquard'sche Halbseitenläsion des Rückenmarkes. Inaugural-Dissertation. Bonn 1887). Messerstich in den Nacken zwischen Proc. spinos. vertebr. dors. II und III genau in der Mittellinie beginnend, dann nach rechts und oben ansteigend. Sofortige Lähmung der Beine. Urinretention.

Erste Untersuchung nach 14 Tagen: Lähmung des linken, Anästhesie des rechten Beines. Atrophie der linken unteren Extremität, Hyperästhesie derselben; auf der rechten Körperhälfte Anästhesie. Tastsinn links scharf, rechts stark herabgesetzt. Temperatursinn rechts gestört, Schmerzempfindung links erhöht, der Muskelsinn daselbst herabgesetzt.

Langsame Besserung. Nach ca. 7 Monaten: 2 Stunden langes Gehen mit Hülfe eines Stockes möglich, linkes Bein dabei steif gehalten, wird geschleudert. Sensibilitätsstörungen bedeutend zurückgegangen.

48. Delmas, L. (Contribution à l'étude des localisations spinales. Arch. générales de méd. 1887. p. 653. Ref. Virchow und Hirsch). Stichverletzung mit einem Messer auf der linken Seite des 4. Halswirbels. Motorische Lähmung der linken Körperhälfte, mit Ausnahme des Kopfes

und der oberen Partie des Halses. Vollkommene Heilung. Nach Delmas war nur der linke Seitenstrang lädirt.

49. Hoffmann (3 Fälle von Brown-Séquard'scher Lähmung mit Bemerkungen über das Verhalten der Sehnenreflexe u. s. w. bei denselben. Deutsches Archiv für klin. Medicin. 1886. XXXVIII. Bd. S. 587). Messerstich 1 Cm. rechts von dem Dornfortsatze des 5. und 6. Brustwirbels. Sofortige Lähmung des rechten Beines, Anästhesie im linken und in der unteren Partie des linken Rumpfes. Urinentleerung träge, Stuhl retardirt.

Innerhalb 14 Tagen Motilität im rechten Beine gebessert, nach 3 Wochen Gehen mit Krücken, nach 6 Wochen mit einem Stocke. Geschlechtstrieb erloschen, unvollständige Erectionen.

Untersuchung nach sieben Monaten. Rechts: Plantar-, Cremaster- und Bauchreflexe fehlen, Kitzelreflex vorhanden. Sehnenreflexe gesteigert, motorische Kraft erhalten.

Links: Plantarreflex fehlt, Cremasterreflex angedeutet, Bauchreflex lebhaft. Schmerz- und Temperatursinn von der 6. bis 10. Rippe abgestumpft; von letzterer abwärts Temperatursinn erloschen; selbst starker Druck auf den linken Hoden schmerzlos. Urinentleerung träge. Rechtes Bein kommt bei Entblössung in allmählich sich steigerndes Zittern.

50. Stich in den Rücken in der Höhe des Dornfortsatzes des 4. und 5. Brustwirbels, etwa 1 Cm. nach rechts.

Lähmung des linken Beines, Sensibilitätsstörungen im rechten, Urinretention.

Nach 3 Monaten Gehen mit Hülfe eines Stockes möglich, das linke Bein unsicher und wackelig. Sensibilität links normal, rechts noch gestört.

Nach 4 Monaten links: Tremor im Quadriceps, Parese der unteren Extremität. Tastempfindung am Unterschenkel herabgesetzt. Plantar-, Cremaster- und Bauchreflex fehlen. Patellar- und Dorsaltonus. Fuss und Unterschenkel kühler als rechts. Starke Muskelspannungen, Unsicherheit des Muskelgefühls, Atrophie am Oberschenkel.

Rechts: Tastempfindung, Temperatursinn aufgehoben. Schmerzsinn hochgradig herabgesetzt; rechte Hälfte des Penis und Scrotums anästhetisch.

51. Stich in den Nacken zwischen 3. und 4. Halswirbel ziemlich in der Mitte. Sofortige Lähmung des rechten Armes und Beines.

Nach 13 Tagen: Lähmung des rechten Beines, Hyperalgesie desselben. Patellarreflex rechts schwächer als links. Linkes Bein und linker Arm anästhetisch. Rechter Arm paretisch. Anästhesie desselben. Blasenlähmung.

Nach 4 Monaten: Gehen möglich mit Nachschleifen des rechten Beines, rechter Arm schwächer als der linke. Sensibilität beider Arme normal. Temperatursinn des linken Beines gestört. Nach 1½ Jahren keine wesentliche Aenderung. Tod infolge von Myocarditis, nach Ablauf von 14 Monaten. Keine Section.

52. Rheinhold (Ein Fall von traumatischer Brown-Séquard-scher Lähmung. Inaug.-Dissert. Bonn 1889). Messerstich in der Höhe

des Process. spinos. des 12. Brustwirbels, einen Querfinger breit rechts von der Mittellinie. Totale Lähmung des rechten Beines, Hyperästhesie desselben; links Sensibilität bedeutend herabgesetzt. Motilität frei.

Befund nach 18 Tagen: Motilität: Rechtes Bein motorisch fast gelähmt. Lähmung spastisch. Linkes Bein völlig intact.

Rechts: Vasomotorische Lähmung.

Sensibilität von der Mitte der Oberschenkel: Rechts Hyperästhesie, links Anästhesie. Links Herabsetzung des Tastsinnes. Patellarreflex beiderseits gesteigert.

Nach 3 Monaten: Gehen ohne Stock möglich, ohne Anstrengung. Grobe motorische Kraft noch gering. Steifigkeit der Gelenke rechterseits. Links Sensibilität noch nicht normal. Reflexe beiderseits noch erhöht, besonders rechts. Rechts starker Fussclonus, links fehlt derselbe.

53. Vorster (Heilung einer traumatischen Rückenmarksfistel. Deutsche Zeitschrift für Chirurgie. 1889. XXIX. Bd. 5. Heft). Messerstich 2 Cm. nach links von dem Processus spinosus des 2. Brustwirbels. Motorische und sensible Lähmung beider Beine. Anästhesie vorn bis zu den Brustwarzen, hinten bis zu den Schulterblättern. Urinretention. 14 Stunden nach der Verletzung Paralyse des rechten Beines, Anästhesie des linken. Letzterer Befund bestand 10 Monate lang. Vom 8. Tage an Ausfluss von Liquor cerebrospinalis, welcher nach 16 Tagen mit Schluss der Fistel sistirte. Nach 2 Jahren bedeutende Besserung. Gehen im Zimmer ohne Stock; mit Stock bestand die Fähigkeit, einen Weg von einer Stunde zurückzulegen.

54. Werner (Messerstich in das Rückenmark, sofortige Lähmung des rechten Beines, vollständige Genesung. Memorabilien 1890. 10. Jahrg.). Messerstich zwischen 8. und 9. Brustwirbel, 2 Cm. nach rechts vom Dornfortsatze. Lähmung des rechten Beines, die Sensibilität desselben erhalten. Patient gab an, die rechte Hälfte des Bauches sei wie ein Brett gespannt und pelzig. Urinretention. Nach 5 Wochen die Bewegungen des Rumpfes ganz unbehindert. Heben des rechten Beines bei gestrecktem Unterschenkel möglich. Schmerzhaftes Pelzigsein in der Haut der rechten Bauchhälfte.

Nach 2 Monaten Gehen mit Hülfe eines Stockes möglich. Nach 1/4 Jahr ohne denselben, dabei das rechte Bein im Hüftgelenke etwas nach auswärts rotirt.

8 Jahre nach der Verletzung: Rechtes Bein ermüdet bei längeren Märschen etwas früher, bei Witterungswechsel tritt manchmal Reissen in demselben auf. In der rechten Bauchseite besteht noch Schmerzhaftigkeit bei raschem Bücken oder bei Anstrengung in gebückter Stellung.

55. Bode, Otto (Ueber Stichverletzungen des Rückenmarkes. Berliner klinische Wochenschrift. 1891. No. 22 u. 23), sah eine Stichverletzung des Rückenmarkes mit folgender Lähmung der rechten Musculi scaleni, der rechten Schulter- und Armmusculatur, der rechten Thorax- und Bauchhälfte. Die rechte untere Extremität war kraftlos, die Sensibilität auf beiden Seiten normal. Zugleich mit Besserung der Functionen, die nach 3 Wochen erfolgte, stieg die Reflexerregbarkeit bedeutend. Nach dem 3. Monate war Patient wieder vollkommen hergestellt, und die Reflex-

erregbarkeit war zur Norm zurückgekehrt. Eine ausgedehnte Blutung (ohne Verletzung des Markes) schliesst Bode aus, weil Reiz- und Druckerscheinungen fehlten.

56. Kjaer, A. E. (Et Tilfaelde of Brown-Séquard Lamhed. Hospit. Tidende Kopenhagen. Sept. 1890. Ref. Virchow und Hirsch). Stich in der Gegend des 6. bis 7. Proc. spinos. der Brustwirbelsäule links von der Medianlinie. Nach einem Jahre Atrophie der linken Unterextremität mit Schwäche derselben, vermehrte Reflexaction gegen Hautirritamente auf derselben Seite; der Plantar- und Patellarreflex der rechten Unterextremität verringert; Muskelgefühl an beiden Extremitäten normal. Sensibilität in der rechten Unterextremität verringert, auf der linken normal. Ein Gürtel von 3 Finger Breite unter der Curvatura costarum sinistr. zeigt Verringerung der Sensibilität.

57. Bornträger (Halbseitenläsion des Rückenmarkes. Deutsche medic. Wochenschrift. 1890. Nr. 49. p. 1116) referirt über eine Stichverletzung des Rückenmarkes zwischen 2. und 3. oder 3. und 4. Halswirbel, die anfangs erhebliche Lähmung des rechten Armes und Beines zur Folge hatte. Im Laufe der Zeit trat Besserung, doch keine Restitutio ad integrum ein. Bornträger nimmt an, dass der Stich von hinten und aussen durch den Seitenstrang bis in das graue Vorderhorn drang, die Pyramidenseitenstrangbahn vorn mit durchtrennend. Die eintretende Besserung führt er theils auf die Resorption comprimirender und die Lähmung vermehrender Blutergüsse oder Entzündungsexsudate zurück, theils auf die Ueberleitung der Bewegungsimpulse auf andere compensirende Bahnen, theils auf Schwinden von Commotionszuständen.

58. Neumann (Ueber Rückenmarksverletzungen durch Stich. Casuistisches und Kritisches zur Lehre Brown-Séquard'scher Lähmung. Virchow's Archiv. CXXII. Bd. 1890) bringt 5 Fälle von Rückenmarksverletzungen. — Messerstich auf der rechten Seite des Rückens, 3 Cm. von der Wirbelsäule entfernt in der Höhe des rechten Schulterblattkammes. Die Folgen waren: Zusammenbrechen, Lähmung des rechten Beines, verminderte Sensibilität desselben, Steigerung der Sensibilität des linken. Nach 1½ Jahren spontane Besserung. Gehen mit Stützapparat möglich.

59. Messerstich in den Nacken; rasch eintretende Lähmungserscheinungen, Anästhesie, Tod ca. 22 Stunden nach der Verletzung. Die Obduction ergab blutige Färbung des Zellgewebes zwischen Wirbelkanal und Rückenmarkshäuten in der Höhe des 4. Rückenwirbels. Durchtrennung der linken Hälfte des Rückenmarkes. Der Schnitt verlief von beinahe der Mitte des Rückenmarkes und hinten und oben nach vorn und unten. Dass trotz halbseitiger Durchschneidung des Rückenmarkes die Symptome einer Quertrennung bestanden, führt Neumann auf den Bluterguss zurück, welcher eine Compression des Markes ausüben sollte.

60. Messerstich auf der linken Seite des Rückens neben der Wirbelsäule, 7 Cm. unterhalb des Dornfortsatzes des 7. Halswirbels. Lähmung des rechten Beines, Empfindungslähmung der linken Körperseite. Nach 5½ Jahren spontane Besserung eingetreten, Gehen und Tragen möglich,

doch rasch eintretende Ermüdung. Häufiger Urindrang, Störung der Potenz.

61. Stich in der Gegend des Dornfortsatzes des 6. Brustwirbels unmittelbar neben der Wirbelsäule. Lähmung des linken Beines, Anästhesie des rechten bis gegen die Hüfte. Stuhl- und Harnretention. Nach 6 Jahren Besserung. Blase und Mastdarm functioniren gut. Gehen 2 Stunden lang möglich, dann Ermüdung. Atrophie des linken Beines.

62. Messerstich in der linken Nackengegend etwa 2 Cm. hinter dem Warzenfortsatze. Lähmung des linken Armes und Beines. Rasches Erholen des Beines, allmähliches Zurückgehen der Lähmungserscheinungen des Armes. Nach 3 Jahren wesentliche Besserung, nur mehr geringe Atrophie des linken Armes und Beines.

63. Eigene Beobachtung. Messerstich in der Höhe des 2. Brustwirbels rechts vom Processus spinosus desselben.

Sofortiges Zusammenstürzen, Lähmung der rechten unteren Extremität, links Anästhesie. Harn spontan entleert. Stuhlverhaltung während der ersten Tage.

Nach 2mal 24 Stunden beginnende Rückkehr der Motilität. 23 Tage nach der Verletzung Gehen ohne Stütze möglich, rechtes Bein wird dabei geschleudert. Schwitzen der linken Unterextremität bei vollkommenem Trockensein der rechten.

Nach 9 Wochen: Active Beweglichkeit in allen Gelenken möglich, beim Gehen wird das rechte Bein nachgeschleift. Beweglichkeit der rechten Zehen bedeutend erschwert. Das rechte Bein wird beim Gehen etwas stampfend aufgesetzt.

Obere Extremitäten zeigen unbehinderte Motilität. Bei geschlossenen Augen besteht leichtes Schwanken. An der ganzen linken unteren Extremität wird spitz und stumpf nicht unterschieden. Starke Nadelstiche werden bis handbreit über den Nabel als stumpf empfunden. Schmerzempfindung für Nadelstiche links aufgehoben. Die analgetische Zone erstreckt sich nach hinten bis in die Höhe des zweiten Lendenwirbels.

Localisationsvermögen an beiden Beinen gut. Temperatursinn rechts ohne Abweichung, links wird ein Temperaturunterschied von 30° nicht empfunden.

Fusssohlenreflexe links stärker als rechts. Cremasterreflex links deutlich, rechts schwach auszulösen. Bauchdeckenreflex fehlt rechts, links leicht auszulösen. Patellarreflex rechts verstärkt, links schwer auszulösen. Rechtes Bein etwas kühler als das linke. Keine trophischen Störungen.

Ob und in wie weit noch Besserung eintrat, kann nicht angegeben werden, da sich Patient nicht mehr zur Untersuchung einfand.

64. Vučetić (Beitrag zur unilateralen spinalen Läsion mit Brown-Séquard'scher Krankheit. Allgemeine Wiener medicinische Zeitung. 1892. Nr. 10 ff.). Stich in die linke Halsseite hinter dem Warzenfortsatze, 3 Querfinger hinter der linken Ohrmuschel zwischen 3. und 4. Halswirbel. Sofortiges Zusammenstürzen, Lähmung der linken Hand und des linken Fusses.

Befund nach 2 Tagen: Finger der linken Hand unbeweglich, in halbgebeugter Lage. Handgelenk activ unbeweglich. Am Oberarme functionirt nur der Biceps; bei Contraction desselben treten Schmerzen auf. Zehen des linken Fusses und linkes Fussgelenk unbeweglich, im Knie und Hüftgelenk in geringem Grade active Beweglichkeit. Links Sensibilität und Tastsinn unverändert. Auf der rechten Seite herrscht Anästhesie bis zur Mittellinie. Kneipen der Musculatur wird rechts gefühlt, links ist dasselbe schmerzhaft. Cremasterreflex rechts angedeutet, links fehlend. Muskelgefühl links vermindert, rechts normal. Keine Störung von Seiten der Blase oder des Rectum.

Nach 3 Monaten noch Hyperästhesie in der rechten Seite. Gehen ohne Stock unter starkem Hinken möglich. Der Ernährungszustand der Musculatur der linken Seite, welcher früher stark darniedergelegen, bedeutend gebessert; die elektrische Erregbarkeit um ein Geringes herabgemindert. Die Bewegung einzelner Gelenke wohl gebessert, erfolgt aber nicht prompt und sicher. Reflexe fehlen.

65. Goeschl (Aerztlicher Localverein Nürnberg. 6. April 1893. Brown-Séquard'sche Halbseitenläsion des Rückenmarkes. Münchener medicinische Wochenschrift. 1894. Nr. 3). Stichwunde links neben dem Dornfortsatze des 6. Halswirbels.

Befund nach 2 Tagen: Auffallende Hyperästhesie der linken Extremität. Sensibilität der rechten Körperhälfte etwas vermindert. Motilität rechts normal; links fungiren noch: Deltoideus, Biceps, Brachialis internus, etwas schwächer Supinator long., Extensor hollucis longus. Sämmtliche übrige Muskeln des linken Armes und Beines gelähmt. Blasenlähmung, zeitweise Erectionen.

Bald eintretende Besserung. Nach 1½ Jahren: Nachschleifen des linken Fusses beim Gehen, doch keine Ermüdung dabei. Linke Hand schwächer als die rechte; der linke Daumen kann nicht abducirt werden. Sensibilität rechts abgeschwächt. Reflexe normal. Linker Oberarm, linker Ober- und Unterschenkel etwas atrophisch; pelziges Gefühl im rechten Fusse und in der rechten Hand. Es fand nach Goeschl eine Verletzung der linken Rückenmarkshälfte statt.

66. Ehlisch (Ein Fall von Stichverletzung des Rückenmarkes. Wiener klinische Wochenschrift. 1893. Nr. 50). Stiletstich am Rücken rechts neben der Wirbelsäule, 3 Querfinger von der Reihe der Dornfortsätze entfernt in der Höhe des 7. Brustwirbels. Erst Lähmung beider Beine. Stuhl und Urinretention.

Nach 3 Wochen (Angaben des Pat.): Motilität des rechten Beines, Anästhesie, Lähmung des linken unverändert, Zuckungen in beiden Beinen bei Gehversuchen.

Nach 4 Monaten (Befund in der Klinik): Motorische Paralyse des linken Beines, Herabsetzung der tactilen Sensibilität und der Schmerzempfindung theilweise, des Drucksinnes vollkommen. Ferner motorische Parese des rechten Beines, vollkommener Sensibilitätsverlust. Lagevorstellung in beiden Beinen ziemlich gestört, die Reflexerregbarkeit in beiden hochgradig gesteigert.

Der Stich traf nach Ehlisch zum grössten Theil die linke Rückenmarkshälfte, und zwar nicht horizontal auf die Längsaxe, sondern in einem spitzen Winkel. Er erklärt dies, wie auch Bode (l. c.), aus dem anatomischen Bau der Wirbelsäule.

67. Herhold (Ueber einen Fall von Brown-Séquard'scher Halbseitenverletzung des Rückenmarkes. Deutsche medicinische Wochenschr. 1894. Nr. 1). Messerstich im Nacken rechts vom 6. Halswirbel, 1 Cm. vom Processus spinosus dieses Wirbels entfernt. Lähmung der Arme und Beine, ebenso der Blase (nach Angabe des Patienten).

Befund nach 25 Jahren: Rechtes Bein magerer als das linke, wird beim Gehen etwas nachgezogen. Beim Stehen mit geschlossenen Augen und Füssen tritt Schwanken ein. Rechts erhöhter Patellarreflex. Ataxie des rechten Beines, gestörter Muskelsinn desselben.

Anästhesie am linken Beine und der linken Rumpfhälfte bis zur 3. Rippe, auf der rechten Seite in derselben Ausdehnung Hyperästhesie.

Analgesie links im Bereiche der Anästhesie. Temperatursinn und Tastsinn daselbst erloschen.[1])

Wenn wir nun die Casuistik der Rückenmarksstiche sichten, so bekommen wir:

Heilungen	5 =	7,46 Proc.
Besserungen	47 =	70,14 =
Todesfälle	15 =	22,38 =
Summa:	67 =	99,98 Proc.

Von den 15 Todesfällen kamen 13 zur Obduction, von diesen wiederum 3 zur mikroskopischen Untersuchung.

Die eine Beobachtung von Müller, Nr. 11, können wir sofort ausscheiden, da es sich dabei nicht um die Stichstelle selbst handelte, sondern nur nach der secundären Degeneration gefahndet wurde. Auch die Untersuchung von Hofrichter, Nr. 39, kommt nicht weiter zur Erinnerung, da er nur Partien kurz ober- und unterhalb der Verletzung zur mikroskopischen Betrachtung verwandte.

Nur Beck, Nr. 36, schenkte dem Rückenmarksstiche selbst Beachtung. Inwieweit wir mit seiner Ansicht, dass nur die nächste Umgebung des Stiches Gewebsveränderungen zeige, differiren, ist aus den folgenden Erörterungen und den Eingangs erwähnten experi-

1) Auf Vollständigkeit kann die angeführte Casuistik natürlich keinen Anspruch machen, da mir nicht die gesammte Literatur zu Gebote stand, namentlich nicht die des Auslandes. Wo immer möglich, wurden die Originalarbeiten gelesen, sonst Referate benutzt.

mentellen Ergebnissen ersichtlich; möglich ist ja, dass die von Beck verwandte Alkoholfixirung manche Quellungserscheinungen der Beobachtung entzog.

Klinisch sehr übereinstimmend mit unseren Thierversuchen ist nach meiner Meinung der Fall von Neumann, Nr. 59, wenn ihn auch der Autor anders deutet. Bei ihm bestanden trotz anatomischer halbseitiger Durchschneidung des Rückenmarkes die Erscheinungen einer Querschnittsläsion; Neumann führt dieselben auf den Bluterguss zurück, welcher eine Compression des Markes ausüben sollte. Nach dem Sectionsberichte aber bestand nur „blutige Färbung des Zellgewebes im Wirbelkanale und auf der linken Seite etwas weniger geronnenes Blut"; diese Blutmenge konnte zum mindesten keine Compression erzeugen! Ich gebe zu, dass sie an der Quellung Antheil hatte, aber nicht infolge des Druckes, sondern wegen der Resorptions- und Organisationsvorgänge, eventuell noch wegen chemischer Einflüsse. Viel einfacher und ungezwungener scheint mir die Erklärung, dass zwar makroskopisch eine Halbseitenläsion bestand, mikroskopisch aber eine Degeneration über den ganzen Querschnitt nachzuweisen war.

Die ausführliche Kritik der übrigen Beobachtungen glaube ich unterlassen zu dürfen, um nicht zu weitschweifig zu werden. Am einfachsten wird es wohl sein, wenn wir die angeführten Fälle gruppenweise ordnen und sie dann mit unseren experimentell erhaltenen Ergebnissen vergleichen.

In erster Linie hätten wir die Todesfälle in Betracht zu ziehen. Diese waren theils durch die Lage und Ausdehnung der Verletzung im Rückenmarke, theils durch Meningitis bedingt. Letztere gehören nicht in den Kreis unserer Betrachtungen, da wir uns die Aufgabe gestellt hatten, nur aseptisch gesetzte und in diesem Zustande bleibende Rückenmarkswunden zu untersuchen. Mit der Ausdehnung der Verletzung steht ja die Meningitis durchaus in keinem Zusammenhange, indem sie sowohl bei kleineren, als auch bei grösseren Traumen sich einstellen kann. Nur insofern wäre am Ende ein Connex zu finden, als eine verbreitetere Zerstörung der Rückenmarksubstanz und eine heftigere Blutung eine bessere Möglichkeit zur Infection schaffen können.

Ferner dürfen wir über diejenigen Berichte hinweggehen, welche von einer vollkommenen Durchtrennung hoch oben im Halsmarke mit rasch folgendem Tode melden, wo die Lage und die Ausdehnung der Verletzung den unglücklichen Ausgang bedingten.

Nun kämen wir zu den Krankengeschichten, welche über Stichverletzungen berichten, bei welchen allerdings Lähmungserscheinungen bestanden, aber sehr rasch und vollkommen zurückgingen. Bei diesen haben die Beobachter manchmal zwischen der Diagnose „Rückenmarksstich oder epiduraler Bluterguss" geschwankt. In diesen Fällen nun möchte ich mich für den letzteren entscheiden. Wir sahen, dass ein zwischen Wirbelsäule und Dura gelagerter Bluterguss im Rückenmarke Quellungserscheinungen bedingen kann. Mit dem Schwinden desselben gehen auch diese mehr oder minder vollkommen zurück, namentlich dann, wenn die Blutung nicht besonders hochgradig war und dementsprechend Organisations- und Resorptionsvorgänge sich innerhalb eng gezogener Grenzen bewegten.

Bei den noch übrigbleibenden Fällen nun ist mehrfach von den Verfassern genau die vom Stiche betroffene Partie angegeben worden, und zwar entsprechend den anfangs erhobenen Befunden.

Nach den Eingangs erörterten Untersuchungen kann ich mich mit diesen Angaben nicht vollkommen einverstanden erklären. Wir sahen rings um den Stich Quellung mit folgendem Schwunde der Nervenfasern eintreten; es wurden also nach unseren Erfahrungen (die kurzen Notizen von Fürstner und Berbacci decken sich damit) mehr Theile in Mitleidenschaft gezogen, als von dem Instrumente direct getroffen wurden. Ich glaube, wir können diese Resultate auf das menschliche Rückenmark ohne irgend welche Einschränkung übertragen. Die anfangs nach einem Stiche auftretenden Ausfallserscheinungen resultiren aus der Localisation der direct getroffenen Partie des Rückenmarkes plus der Quellung, welche sich um die Verletzungsstelle herum entwickelt. Die Quellung macht eine Menge von Fasern für eine Zeit lang functionsunfähig, ohne sie nothwendig alle zum Absterben zu bringen. Schwindet nun die Quellung, so erlangen die betreffenden Bahnen zum Theil ihre Functionsfähigkeit wieder. Ich halte mich demnach zu dem Schlusse berechtigt, dass die von dem verletzenden Instrumente (Messer, Degen u. s. w.) getroffene Stelle stets eine kleinere Ausdehnung besitzt, als sie den anfänglichen Ausfallssymptomen entsprechen würde.

Für die Richtigkeit dieser Annahme scheinen mir auch die klinischen Beobachtungen zu sprechen. In manchen Fällen war von den Autoren angegeben, dass sich nicht das „reine Bild der Brown-Séquard'schen Halbseitenläsion" vorfand, sondern durch Symptome getrübt war, welche der aus der klinischen Beobachtung construirten anatomischen Läsion nicht entsprachen. Diese Complicationen dürften

sich wohl mit Hülfe der Degeneration, welche sich nach den Seiten hin von dem Stiche erstreckt, erklären lassen.

Nehmen wir z. B. einen Stich an, welcher am Eintritte der linken hinteren Wurzel beginnt und eine Strecke weit in den linken Seitenstrang sich fortsetzt, so bekommen wir nach unseren Erfahrungen so ziemlich im ganzen Seitenstrange Quellung, dann aber auch voraussichtlich noch im linken Vorderstrange, im linken Hinterstrange und in der linken grauen Substanz. Nebenbei können sich aber auch auf der rechten Seite kleine Degenerationsherde bilden, welche mit der ursprünglich gesetzten Wunde in keinem directen Zusammenhange stehen. Diese können, wie wir sahen, von einer Schicht vollkommen normalen Gewebes umgeben sein.

Wir bekämen demnach klinisch das Bild der linksseitigen Halbseitenläsion, getrübt durch die Symptome, welche dem oder den Degenerationsherden der rechten Seite entsprechen. [1])

Bei der ganzen oder theilweisen Wiederherstellung der Leitungsfähigkeit ist allerdings nicht ausser Acht zu lassen, dass auch andere Bahnen vicariirend eintreten können. Für dieses Vorkommen möchte ich nun aber erst die späteren Zeiten im Verlaufe einer Stichverletzung mit sogenannter Heilung oder Besserung verantwortlich machen; diejenigen Fortschritte der Functionsfähigkeit, welche sich bald nach dem Trauma einstellen, bringe ich entschieden mit dem Rückgange der Quellung und der damit verbundenen Wiederherstellung der Leitung in Zusammenhang. Von einer Heilung im anatomischen Sinne können wir, wie der histologische Befund zeigte, natürlich nicht sprechen; ein Wiederaufbau der nervösen Elemente findet ja nach demselben nicht statt.

Die Wiederkehr der Function dürfte sich demnach so gestalten, dass ein Theil derselben dem Schwunde der Quellung zufällt, das (anatomisch) bleibende Deficit aber von anderen Leitungsbahnen gedeckt wird.

In gutachtlicher Beziehung scheint mir die oben angeführte Casuistik zu lehren, dass ein abschliessendes Urtheil in den ersten Tagen nach der Verletzung überhaupt nicht zu geben ist, aber auch nach längerer Zeit noch mit grosser Vorsicht gefällt werden muss.

Kurz nach der Verletzung können sich ja die Symptome bei etwa fortschreitender Quellung verschlimmern, und nach Ablauf einer

1) Dies gilt natürlich nur für die Fälle, in welchen nur eine Hälfte des Rückenmarkes getroffen wurde. Hat ein schief, z. B. von rechts nach links verlaufender Stich beide Hälften verletzt, so sind die von 2 Seiten auftretenden Symptome selbstverständlich.

längeren Zeit ist nicht mit Sicherheit anzugeben, ob das vicariirende Eintreten der anderen Bahnen schon abgeschlossen ist.[1])

Erklärung der Abbildungen.
(Tafel I. II.)

Fig. 1. Zeiss Obj. a. Oc. II.
Unmittelbare Umgebung des Stiches und ursprünglicher Verlauf desselben. (Rückenmark vom Hunde.)
a b) Richtung und Verlauf des Stiches,
c) Fettkörnchenzellen,
d) junge Gefässe,
e) gequollene Axencylinder und weite Gliamaschen.
Der Stich ging durch den Seitenstrang; man sieht die seitliche Ausdehnung der Degeneration, welche sich bis in den Hinterstrang erstreckt, ebenso in den Vorderstrang.

Fig. 2—20. Zeiss apochr. Obj. 2,0 Brennweite, 1,30 Apertur. Ocul. VIII. (Hunderückenmark.)
Fig. 2, 3, 4, 5. Degeneration von Ganglienzellen; es ist ersichtlich, wie die Ganglienzellen allmählich homogen werden; in Fig. 5 ist in der homogenen Zelle Vacuolenbildung aufgetreten.
Fig. 6, 7, 8, 9. Degeneration von Ganglienzellen mit Kerndegeneration. Der Kern ist erst stark gebläht, dann schwindet das Chromatin und die Kernwandung.
Fig. 10 zeigt die fettige Degeneration einer Ganglienzelle.
Fig. 11. Ganglienzelle mit 2 Kernen.
Fig. 12. Degenerirte Gliazelle.
Fig. 13—17. Mitosen von Gliazellen; einzelne weisen aberrirende Schleifen auf.
Fig. 18—20. Formen der Glia, welche im Texte als „gestörte Formen" bezeichnet wurden.

Fig. 21. Rückenmark vom Kaninchen 32 Tage nach einer Stichverletzung (Weigertfärbung). Im Bereiche des Stiches fehlt die Markscheidenfärbung, im Hinter- und im Seitenstrange der anderen Rückenmarkshälfte sind kleine Degenerationsfelder.

Fig. 22. a) Dura,
b) Hollundermark,
c) die Quellung, welche sich im Bereiche des subdural eingelegten Hollundermarkes entwickelte.

1) Als die vorliegenden Untersuchungen bereits vollkommen abgeschlossen waren, erschien die Arbeit von Stroebe: Experimentelle Untersuchungen über die degenerativen und reparatorischen Vorgänge bei der Heilung von Verletzungen des Rückenmarkes, nebst Bemerkungen zur Histogenese der secundären Degeneration im Rückenmark. Ziegler's Beiträge zur pathologischen Anatomie u. s. w. XV. Bd. Heft 2, konnten daher leider nicht mehr berücksichtigt werden.

Fig. 23 demonstrirt den Einfluss, welchen der Bluterguss im Bereiche der Durawunde auf das Rückenmark ausübte.

a) ist die durchschnittene Dura,

b) stellt den Bluterguss dar,

c) zeigt die Quellung der Axencylinder.

Fig. 24 veranschaulicht die seitliche Degeneration im Kaninchenrückenmarke nach einem Stiche, der mit feinster Nadel ausgeführt war. Sehr deutlich ist die Quellung der Axencylinder und die Erweiterung der Gliamaschen.

IX.

Aus der Berner chirurgischen Klinik.

Ueber Radicaloperation nicht eingeklemmter Brüche und ihre Endresultate.

Von

S. Beresowsky,

I. Assistenten der chirurgischen Hospitalklinik zu Moskau.

Die Frage über die operative Behandlung nicht eingeklemmter Brüche wurde in den letzten Jahren öfters, bald in Monographien, bald in lebhaften Discussionen auf den medicinischen Congressen, erörtert. Dessenungeachtet sind noch heutzutage viele Seiten der berührten Frage unentschieden; z. B. noch heute steht den Chirurgen die Frage offen, ob nach der Operation Bruchbänder zu tragen sind; was als Indication zur operativen Behandlung zu betrachten ist, und, was das Wichtigste ist, welcher Methode der Radicaloperation des äusseren Leistenbruches (Hernia inguinalis obliqua) als der besten zu folgen ist, d. h. welche Methode bei sichersten Endresultaten und möglichst geringer Complicirtheit der Operationstechnik die gefahrloseste für den Operirten ist. Alle diese Fragen dürfen nicht a priori entschieden werden, sondern nur am Krankenbette und nur mit dem casuistischen Material in der Hand können sie gelöst werden. Daher gab ich mir mit dem grössten Vergnügen die Mühe, das in der Berner Klinik in den letzten nahezu drei Jahren reichlich angesammelte Material, welches 220 Radicaloperationen verschiedener, nicht eingeklemmter Brüche einschliesst, systematisch zu bearbeiten.

Dieses Material ist von um so grösserem Interesse, da im Laufe der oben angegebenen Zeit von Professor Kocher zur Behandlung der Leistenbrüche, welche die meisten (161) Fälle bilden, verschiedene Modificationen seiner Operationsmethode angewendet wurden; nämlich bis Juni 1892 ausschliesslich die Methode der „tiefen Kanalnaht"; seit Juni 1892 wurde die neue „Verlagerungsmethode" ein-

geführt (veröffentlicht von Prof. Kocher im Jahre 1892 im Correspondenzblatt für die Schweizer Aerzte), und endlich seit dem 25. Juli 1893 trat die letzte Modification dieser Methode in Anwendung.[1])

Uebersicht.

Das mir von Herrn Prof. Kocher gütigst überlassene Material umfasst 192 Patienten mit 220 Hernien, welch' letztere sich folgendermaassen auf Geschlecht und Bruchart vertheilen:

Nr. 1.

	Ing. ext.	Crural.	Ing. int.	Umbil. ventr. epigastricae	Summa
Männer	152	10	21	2	185
Frauen	9	18	—	8	35 .
Summa:	161	28	21	10	220

Operirt wurden von diesen 192 Bruchbehafteten: 162 Männer mit 185 Brüchen und 30 Frauen mit 35 Brüchen, im Ganzen 220 Brüche.

Von diesen 192 Patienten waren 28 mit doppelseitigen Brüchen behaftet; 37 Leistenhernien waren congenital.

Die Operation beiderseitiger Brüche wurde immer gleichzeitig ausgeführt. (Ausnahme A. I No. 41.)

Von allen diesen Fällen stammen 31 (die mit N. N. bezeichneten) aus der Privatklinik von Prof. Kocher.

Das Alter der Patienten ist in 184 Fällen angegeben. Wir unterscheiden hier 4 Altersstufen.

Nr. 2.

I.	Bis zum erfüllten	3. Jahre	9 Operirte.
II.	Vom 3. bis zum	20. „	35 „
III.	„ 21. „ „	50. „	97 „
IV.	„ 51. Jahre an u. darüber		43 „
			184 Operirte.

Was die Bruchdauer anbetrifft (die Bruchdauer ist in 162 Anamnesen angegeben), so haben wir die 162 Fälle in 3 Kategorien aufgestellt, von denen die erste Brüche unter 1 Jahr, die zweite Brüche von 1—10 Jahren, die dritte solche über 10 Jahre umfasst. Sie vertheilen sich in folgender Weise:

1) Chirurgische Operationslehre von Prof. Dr. H. Kocher. 1894. Zweite Auflage.

Nr. 3.

I. Unter 1 Jahr	40	Brüche
II. Vom 1. bis zum 10. Jahre	86	=
III. Ueber 10 Jahre	36	=
	162	Brüche.

Weiter sah ich mich genöthigt, die Aufmerksamkeit darauf zu richten, wie sich dem Alter nach die Entstehung, namentlich der Herniae inguinales obliquae, vertheilt, denn in der ersten Altersstufentabelle (Nr. 2) kommt nur das Alter in Betracht, in welchem die Patienten in die Klinik eingetreten sind, nicht aber das Alter, in welchem sie zum ersten Male den zum Vorschein gekommenen Bruch bemerkt haben. Die zu diesem Zwecke aufgestellte Tabelle zeigt folgende Verhältnisse:

Nr. 4.

I.			bis zum erfüllten	3.	Jahre	21
II.	Vom	3.	= = =	20.	=	38
III.	=	21.	= = =	50.	=	57
IV.	=	51.	Jahre an und darüber			9

Auf Grund dieser Ziffern ist zu behaupten, dass die Brüche in Bezug auf ihre Entstehung keinen Rückschluss auf ein bestimmtes Alter gestatten, so dass ich auf Grund meiner Tabelle mich nicht für berechtigt halte, wie Leuw [1]), irgend welche Schlüsse betreffs einer bestimmten, anatomischen Prädisposition zur Entstehung der Hernie im Jugendalter zu ziehen.

Die Grösse der Hernien ist nur in 197 Anamnesen angegeben. Zur Vereinfachung unterscheiden wir mit Mayor [2]) 3 Grössen und bezeichnen: kindskopf-, mannskopf-, zweifaustgross, permagna als grosse; hühnerei-, gänseei-, faustgross, labial, skrotal als mittlere; taubenei-, nussgross als kleine Hernien. Auf solche Weise haben wir folgende Reihen:

Nr. 5.

	Inguinales	Crurales	Umbil. epigastricae ventrales	Summa
I. Kleine	54	11	4	69
II. Mittlere	88	19	2	109
III. Grosse	15	1	3	19
Summa:	157	31	9	197

1) Die Radicaloperationen der nicht eingeklemmten Brüche in der Berner Klinik 1893.

2) Beitrag zur Kenntniss der Radicaloperationen der nicht eingeklemmten Hernien. 1889. Lausanne.

Es sind also 69 kleine Hernien, 19 grosse und 109 mittlere.

Einen ausführlicheren Status findet der Leser in den beigegebenen Tabellen.

Die Operationsmethoden für jede Art der Brüche sind so verschieden, dass ich es für bequemer halte, diese Frage nicht im allgemeinen Theil meiner Arbeit zu behandeln, sondern bei der Betrachtung der Fälle jeder Bruchart insbesondere darüber zu sprechen.

Bei den Operationen ebenso gut, wie bei der Nachbehandlung, wurde die Aseptik, gemäss den in der zweiten Auflage der Kocherschen Chirurgischen Operationslehre dargelegten Maassregeln, strengstens beobachtet. Zu bemerken ist nur, dass während einiger Zeit der Versuch gemacht wurde, an Stelle der combinirten Aseptik und Antiseptik die reine Aseptik durchzuführen, und diesem Versuch ein Theil der Eiterungsfälle zugeschrieben werden muss.

Es erübrigt noch, einige Worte über die Resultate der operativen Behandlung in unseren 220 Fällen im Allgemeinen zu sagen, ohne eine den speciellen Theil meiner Abhandlung, in welchem dem Leser über den Zustand der Kranken beim Verlassen der Klinik, sowie auch über die Endresultate berichtet wird, betreffende Thatsache hervorzuheben, nämlich, dass bei allen 220 Fällen die Sterblichkeit gleich Null ist. Alle Kranken sind genesen, und, was die Hauptsache ist, alle sind aus der Klinik ohne Bruchband entlassen worden, da keine Vorwölbung beim Husten und bei Ausspannung der Operationsstelle vorhanden war.

Das ganze Material habe ich in vier Abtheilungen vertheilt: 1. Herniae inguinales obliquae; 2. Herniae crurales; 3. Herniae inguinales directae, und endlich 4. Herniae umbilicales, epigastricae et ventrales.

In jeder Abtheilung sind die Operationsmethoden ausführlich dargelegt, ebenso die Details des Status und die Resultate bei der Entlassung der Patienten aus der Klinik, wie endlich die Endresultate selbst. Ausserdem ist jeder Abtheilung die Casuistik in besonderen, auf Grund der Krankheitsgeschichten aufgestellten Tabellen beigefügt.

Herniae inguinales obliquae.

Es wurden 161 Operationen der äusseren Leistenbrüche ausgeführt, darunter 84 mittelst der Kanalnaht, 48 nach der Verlagerungsmethode, und 29 nach der neuesten Modification der letzteren.

Indicationen.

Die Indicationen zur Operation für den von mir in Betracht gezogenen Zeitraum stehen in keinem Widerspruche mit den Indica-

tionen der vorausgehenden Periode (1888—1890)[1]). Für unsere Periode (1891—1893) waren diese Indicationen durch eine grössere Zahl der günstigsten Resultate bestätigt. Abgesehen von Irreponibilität, Incoercibilität und Beschwerden, wurden als Indicationen besonders oft, ja sogar öfter als früher, das Alter und der Wunsch des Patienten angenommen. — Wenn ein Kranker 3—30 Jahre alt einen Arzt zu Rathe zog, so schlug man ihm zuerst entschieden die Operation vor, da in solchem Alter, bei früheren Operationsfällen ebenso gut, wie bei den von mir in der Casuistik beigebrachten Fällen, die besten Ergebnisse nicht nur im Sinne der schnelleren Heilung der Wunde, sondern auch im Sinne der dauerhafteren Heilung constatirt wurden.

Was die letztere Indication, nämlich den „Wunsch" betrifft, so muss man sie in dem Sinne fassen, dass die Klinik, ohne das Alter oder den Ernährungszustand des Patienten in Betracht zu ziehen, immer dem Wunsche desselben, operirt zu werden, folgte, mit Ausnahme der Fälle, wo Contraindicationen zur Operation Seitens der wichtigeren Brust- resp. Bauchorgane (Herz, Lungen, Nieren, Leber) vorhanden waren.

Diese letztere Indication findet die beste Rechtfertigung in der Thatsache, dass, wenn letale Ausgänge als Folgen der Operation schon früher in der Berner Klinik fast niemals beobachtet wurden, wir jetzt um so mehr (auf Grund der 220 Fälle meiner Arbeit, wo nur in einem einzigen tödtlicher Ausgang eintrat) das Recht haben, den Schluss zu ziehen, dass die Operationen, bei der Erfüllung entsprechender Aseptik und bei Abwesenheit der oben erwähnten Complicationen, ganz gefahrlos für das Leben sind. Ausserdem war noch zu überlegen, welcher Gefahr der Kranke sich bei der Operationsausführung aussetzte und was er dabei verlieren oder gewinnen konnte. Was die Schmerzen anbelangt, so kann davon bei der gegenwärtigen Methode der Narkose (Chloroform-Aetheranästhesie) keine Rede sein. Weiter, in Bezug auf Zeitverlust, ist zu bemerken, dass der Patient bei den in der Berner Klinik benutzten Operationsmethoden im Falle des glatten Wundverlaufes im Durchschnitt nur 9—10 Tage in der Klinik bleibt. Ein solcher Zeitverlust erscheint selbstverständlich ganz gering, besonders wenn man diesen Verlust mit denjenigen Vortheilen vergleicht, welche der Kranke infolge der Operationsausführung gewinnt. Bei der alten Operationsmethode dürfte die Klinik dem Kranken 85,3 Proc. dauerhafter Heilung (siehe unten Tabelle A. I. S. 308 u. f.) versprechen; bei der neuen Modification der

1) Leuw.

Verlagerungsmethode aber beträgt, im Falle des glatten Wundverlaufes die vollständige Heilung 100 Proc. (siehe Tabelle A. III. S. 340 u. f.). Das erste sowohl wie das zweite Procentverhältniss erscheint für den Chirurgen ebenso gut wie für den Patienten so überzeugend, dass der „Wunsch" als eine zur Operationsausführung ganz genügende Indication betrachtet werden kann.

Methode I (Kanalnaht).

Die Operationsausführung.

Nach sorgfältigster Reinigung der Leistengegend und der nebenliegenden Regionen (Genitalien, Bauchfläche, obere Hälfte der Hüfte) wird ein Schnitt, 1 Finger breit oberhalb des Poupart'schen Bandes, den inneren zwei Dritteln des Ligamentum Poupartii parallel, medianabwärts, gemacht; dann, nachdem alle Weichtheile bis zur Aponeurosis musculi obliqui abdominis externi durchschnitten sind, wird vom vorderen Leistenring abwärts die blossgelegte Fascia infundibuliformis und der Musculus cremaster gespalten; nun kann meistens ohne grosse Schwierigkeiten auf stumpfem Wege der Bruchsackhals von den Gebilden des Samenstranges isolirt werden. Demnach wird der übrige, durch seine rundliche Randcontour erkennbare Theil des Bruchsackes sowohl vom Samenstrange, wie auch von den den Bruchsack umgebenden Verwachsungen losgelöst. Die Isolirung muss möglichst sorgsam vollständig durchgeführt werden, besonders diejenige des Bruchsackhalses. — Nunmehr reponirt man den Bruchinhalt in die Bauchhöhle. Nach der Reposition des Bruchinhaltes zieht man den Bruchsack kräftig herunter, durchbohrt den Bruchsackhals möglichst hoch mittelst einer Nadel mit Seidenfaden, knotet letzteren fest nach beiden Seiten und schneidet den Sack ab. Wird der Bruchsackhals sorgfältig und genügend hoch isolirt und der Bruchsack ziemlich kräftig heruntergezogen, so zieht sich die umschnürte Stelle ganz in das Abdomen zurück. Das Peritoneum lässt in solchem Falle gar keine Spur von trichterförmiger Vorwölbung an der Stelle des gewesenen Bruchsackes bemerken, da dasselbe, nachdem es stark ausgedehnt war, sich wegen seiner Elasticität zurückzieht und infolge dessen, in Form zarter, radiärer und, was das Hauptsächlichste ist, flacher Falten, um die Ligatur herum sich ausbreitet. Das vollkommene Verschwinden jeder trichterförmigen Ausstülpung ist für den dauerhaften Erfolg bedeutungsvoll.[1])

1) Wenn es sich um einen congenitalen Bruch handelt, so wird die Isolirung des Bruchsackes etwas complicirter. Nachdem der ganze Bruchsack

Zur Naht gebraucht man Seide oder dünnen Metalldraht (in der letzten Zeit benutzt man vorzugsweise äusserst feinen, achtfach zusammengedrehten Nickeldraht). Zum Weiteren hängt der Operationserfolg hauptsächlich von der entsprechenden Nahtanlegung für Bruchpforte und Bruchkanal ab, indem man diese Anlegung möglichst tief[1]) ausführen und dabei vor Umschnürung des Samenstranges und seiner Gefässe sich hüten muss.[2]) Mit der Nahtanlegung beginnt man weit lateralwärts von der Stelle des inneren Leistenringes; dies geschieht deshalb, um einerseits der Aponeurose und Muskelschicht in weit grösserem Umfange die entsprechende Resistenz, welche die Leistengegend wegen der Ausdehnung durch den Bruch verloren hatte, wiederherzustellen, und um andererseits den inneren Leistenring enger zu machen und auf diese Weise demselben eine gewisse Spannung zu

und der darin enthaltene Hoden in die Wunde hineingezogen sind, eröffnet man den Bruchsack. Der Bruchsackhals wird weiter auf die Weise isolirt, dass die Schnitte von der Seite der serösen Oberfläche ausgeführt werden.

Einen Theil des Grundes des Bruchsackes lässt man zurück, nämlich denjenigen, welcher unmittelbar über dem Hoden liegt, so dass es möglich wird, die Ränder des Bruchsackgrundes oberhalb des Hodens zu vernähen und eine der Tunica vaginalis propria testis entsprechende Hülle zu bilden. Nachdem dies ausgeführt ist, trennt man vorsichtig den Bruchsackhals von den Gebilden des Samenstranges, die gewöhnlich fest mit dem Bruchsacke verwachsen sind, und senkt den Hoden in das Scrotum zu. Dann verfährt man bei der Operation wie im Falle eines erworbenen Bruches.

Nachher folgt die Anlegung der Knopfnähte (Kanalnaht).

1) Ich habe die tiefe Anlegung der Nähte bei der Beschreibung dieser Methode absichtlich hervorgehoben. In einigen, mit dem Zeichen (*) in der Tabelle versehenen Fällen haben die Operateure (Assistenten) die Nähte wahrscheinlich nicht tief genug angelegt, weshalb in einigen Fällen die Recidive constatirt wurden, ein Umstand, welcher durch nichts Anderes (z. B. nicht durch Eiterung oder Erschlaffung der Bauchwände u. s. w.), als lediglich durch eine ungenügende Verengerung der Lichtung des Leistenkanals durch Anlegung ungenügend tiefer Nähte erklärt werden kann.

2) Die oben angeführte Ansicht über die Bedeutung der Kanalnaht wird vollständig durch die Arbeit von Büngner (Deutsche Zeitschrift f. Chir. 1894) bestätigt. Die Methode von Küster (Büngner) hat in der That dasselbe Ziel im Auge, wie die Kocher'sche Methode, und kann als vollständig analog derselben betrachtet werden. Der Unterschied besteht blos darin, dass Küster für die Naht Catgut gebraucht und eine Etagennaht anlegt, nicht aber eine Reihe einfacher, tiefgreifender Knotenseidennähte, wie es Prof. Kocher macht. Meine Ansicht über Bedeutung und Einfluss der Zahl der Nähte auf den Process der Heilung (in Proc. ausgedrückt) erlaube ich mir weiter unten auszusprechen. Hier will ich nur bemerken, dass Küster seine 20½ Proc. Heilung per secundam (s. 594) ausschliesslich den zahlreichen Nähten bei der Etagennaht und dem Gebrauch von Catgut verdanken muss, da Kocher blos 7 Proc. aufweisen kann (s. Wundverlauf, Methode A. I.).

University of California LIBRARY

verleihen. — Dann, zum Leistenkanal selbst angelangt, verengert man die Lichtung desselben mittelst mehrerer Nähte, indem man seine vordere und obere Wand bis zum Poupart'schen Bande mit den tiefen Knopfnähten herauszieht und den Leistenkanal bis an die Pfeiler zusammennäht. Der Raum zwischen der letzteren, die Pforte des Leistenkanales an das Ligamentum Poupartii herausziehenden Naht und dem Samenstrange muss kaum für die Spitze des Zeigefingers durchgängig sein. — Damit der Samenstrang nicht umschnürt und irgend welcher Theil seiner Gebilde mitgenäht werde, muss der Chirurg, nachdem er den Zeigefinger seiner linken Hand in den Leistenkanal eingeführt hat, die Nadelrichtung bei jeder Nahtanlegung mittelst seiner Fingerspitze controliren und den Samenstrang vor Einschnürungen und Verletzungen schützen. Der Leistenkanal wird auf solche Weise fest geschlossen und erübrigt nur, die Hautwunde zu schliessen. Dieses letztere Verfahren muss aber mit Berücksichtigung desjenigen Umstandes vor sich gehen, dass während der Zuheilung der Wunde möglichst geringe Bindegewebsmengen unter der Haut übrig bleiben, damit an der Operationsstelle die Bauchwand in ihrer ganzen Dicke die normale Elasticität und Beweglichkeit beibehalte. Zur Vereinfachung des Heilungsprocesses sind folgende Bedingungen zu beobachten. Erstens: die Stillung der Blutung geschieht nicht durch Anlegen der Ligatur, sondern durch Torsion der Gefässe, was am vollkommensten bei Anwendung der Kocher'schen Schieber mit „Mauszähnen" gelingt; zweitens: nachdem die Haut mittelst der fortlaufenden Naht vernäht worden ist, wird durch Druck auf die Wunde das Blut und die in der Wunde nach Abspülung derselben übrig gebliebene Flüssigkeit (Sublimat, darnach physiologische Kochsalzauflösung) aus den Nähten ausgepresst; drittens: zur Vermeidung der subcutanen Blutansammlung nach der Operation macht man oberhalb der Nahtlinie eine Oeffnung, in welche für die ersten 24 Stunden ein kurzes Glasdrain eingeführt wird; in den Fällen, wo keine starken Verwachsungen vorhanden sind und deshalb leichter die Blutung nach der Operation vollständig zur Stillung gebracht worden ist, näht man die Wunde ohne Drainrohr zu. Nachher legt man den Verband an: gewöhnlich eine Schicht Jodoformgaze, die mittelst Collodium festgeklebt wird. Diese Verbandmethode macht es möglich, genau den Wundverlauf, ohne den Verband abzunehmen, zu beobachten.

Nachbehandlung.

Während der ersten Tage wird dem Kranken eine flüssige Diät vorgeschrieben; zur Stillung der Schmerzen 20—30 Tropfen (pro die) Tincturae opii. Nach 24 Stunden nimmt man das Drainrohr heraus; nach den folgenden 24 Stunden werden auch die Nähte entfernt, wobei man, um die Wundränder nicht auseinandergehen zu lassen, folgendes Verfahren anwendet: Vor dem Entfernen der Nähte wird eine Reihe von fingerbreiten Streifen aseptischer Gaze mit ihren Enden in der Querrichtung zur Nahtlinie an den oberen Wundrand mittelst Collodium festgeklebt, dann entfernt man allmählich die Nähte, vom oberen Theil der Wunde an beginnend, und zieht zugleich den losgetrennten Wundtheil mittelst eines entsprechenden Streifens zusammen, indem man den unteren Theil an den unteren Wundrand mittelst Collodium anklebt. Auf solche Weise wird die Wirkung der Nähte durch Zusammenziehen der Gazestreifen, die sich ausserhalb der Wunde befinden, ersetzt. Dann, nachdem die Wunde mit einem feuchten Sublimatgazebäuschchen abgewischt worden ist, deckt man dieselbe, ihrer ganzen Länge nach, mit einem breiten Gazestreifen zu, dessen Ränder man durch Collodium anheftet und dessen ganze Oberfläche man sorgfältig mit einer Mischung aus Bismuthum subnitricum und Sublimatlösung (1 : 1000) bestreicht. Unter einem solchen Verbande bleibt die Wunde bis zur vollständigen und festen Verwachsung ihrer Ränder, was gewöhnlich in 5 oder 6 Tagen eintritt. Nach 7—10 Tagen verlässt der Kranke das Bett und fängt allmählich an, seiner gewohnten Beschäftigung wieder nachzugehen.

Wundverlauf (84 Fälle).

Der Wundverlauf war von 84 Fällen 74 mal = circa 88 Proc. glatt, fieberfrei, ohne irgend welche Complicationen Seitens der Wunde, 10 mal = circa 12 Proc. gestört, und zwar 6 mal durch locale Eiterung und 2 mal durch Wundhämatom, d. h. durch ziemlich leichte Complicationen, die nie das Leben des Patienten in Gefahr setzten und auch nie zu Besorgniss oder langer Verzögerung des Heilungsprocesses Veranlassung gaben.[1]) Per primam sind also von 84 Fällen 74 = circa 88 Proc., per secundam 10 = circa 12 Proc. geheilt.

1) Die einzige Ausnahme bietet der Patient Käser (Fall 59 und 60) dar, der, ausser an einem beiderseitigen congenitalen Bruche, noch an linksseitiger tuberculöser Epididymitis mit Fistelbildung litt. Trotz der offenen Wundbehandlung war man genöthigt, den inficirten Hoden nach 2 Tagen abzutragen, so dass der Kranke infolge solcher Complication in der Klinik 68 Tage bleiben musste.

Von den ersteren beträgt die Heilungsdauer (bekannt bei 66 Radicaloperationen) circa 10 Tage, von den zweiten (Heilung per secundam) circa 34 Tage. Zur Erklärung ist hier zu bemerken, dass als per primam Geheilte diejenigen Operirten betrachtet werden, die 48 Stunden nach Nahtabnahme mit völlig verklebter Wunde ohne Verband, ausser einem schützenden Collodialstreifen, gelassen werden können. — Als Heilungsdauer bezeichnen wir die Zeit, die der Patient in der Klinik seit dem Operationstage verweilte. Die Grösse des Bruches vermag die Heilungsdauer absolut nicht zu verzögern, — ja, in Fällen sehr grosser Brüche war sogar die Heilungsdauer sonderbarer Weise noch etwas kürzer, als bei mittleren Brüchen. Auf 5 grosse Brüche (Fall 14 — permagna, Fall 31 — kopfgross, Fall 57 — zweifaustgross, Fall 61 — über kindskopfgross, und Fall 62 — mannskopfgross) kommt eine Heilungsdauer im Durchschnitt von blos 9,2 Tage. Was die Frage anbetrifft, ob das Alter den Wundverlauf beeinflusst, so finden wir für das Alter von 0—20 Jahren eine Heilungsdauer von 9,9; für das Alter von 20—50 Jahren eine solche von 10,1 Tagen und für das senile von über 50 Jahren eine solche von 10,1 Tagen. Es übt also das Alter auf die Heilungsdauer keinen bedeutenden Einfluss aus. Damit sind wir mit Leuw und Anderreg zu einem gleichen Ergebniss gelangt.

Abgangsresultate.

Was den Entlassungsstatus anbelangt, so heisst es fast bei Allen: Narbe schön lineär, Operationsgegend nicht druckempfindlich, beim Husten und Pressen keine Vorwölbung mehr. Die Wundcomplicationen beeinflussten diesen Abgangsstatus gar nicht — eine Ausnahme stellen nur 4 Fälle dar (64, 59, 37 und 19), bei denen die Kranken mit nicht ganz vernarbten Wunden entlassen wurden. Doch sogar in diesen Fällen wurde keine Vorwölbung beim Husten und Pressen und überhaupt keine Spur von Hernie beobachtet.

Alle Kranken verliessen die Klinik ohne Bruchband und ohne den Rath, zu Hause ein solches zu tragen.

Endresultate.

Ueber den gegenwärtigen Gesundheitszustand der Kranken (Juli, August 1894) bin ich theilweise durch Briefwechsel mit ihnen, theilweise durch die von Prof. Kocher, von den Assistenten der Berner Klinik und von mir selbst gemachten Untersuchungen unterrichtet worden. Im Ganzen erhielt ich Berichte über 64 Fälle von 84, die nach der Methode I operirt worden sind.

Daran betheiligen sich die Geheilten mit 85,3 Proc., die Recidive mit 9,3 Proc., endlich 3 Fälle, welche weder zu jener, noch zu dieser Kategorie gehören können = 5,4 Proc.

Recidive.

Was die Recidive anbelangt, so stelle ich die Beschreibung derselben nebst der Charakterisirung der Patienten, die Recidive erhalten haben, in Form einer hier hinzugefügten Tabelle auf.

Nr.	Name	Alter in Jahren	Status	Operation	Operateur	Recidiv
1	*Imhof.* A. I. Nr. 2	4¾	Congenital.-Scrotal. Bruchpforte f. Zeigefinger durchg.	Methode I. Heilung p. prim. 11 Tage	Assistent	Klein und nur beim Pressen. Keine Beschwerden, kein Bruchband.
2	*Aegerter.* A. I. Nr. 41	1¼	Congenital. Bilateral. Scrotal. Bruchpforte f. 2 Finger durchg.	Methode I. Heilung p. prim. 11 Tage	Assistent	Sehr klein, keine Beschwerden.
3	*Zimmermann.* A. I. Nr. 36	60	Schwächl. Mann. Scrotale Hernie, gänseeigross, irreponibel. Bruchpforte weit	Methode I. Heilung p. prim. 9 Tage	Assistent	17. März 1894 zweite Radicaloperation nach Verlagerungsmethode.
4	*Hostettler.* A. I. Nr. 4	22	Reponibel. Bruchpforte f. 2 Fing. durchg.	Methode I. Heilung p. prim.	Assistent	Taubeneigross, coercibel.
5	*Mathys, Elise*	24	Labial. Faustgross	Methode I.	Assistent	Nach einem Jahre Recidiv. Untersucht in der Klinik 20. Aug. 1894. Recidiv eigross, coercibel, keine Beschwerden.
6	*Oppliger*	28	Kleine, reponible Hernie. Bruchpforte f. Daumen durchg.	Methode I. Fadeninfection. Entlassung nach 59 Tagen m. theils vernarbter Wunde	Professor Kocher	Recidiv ist nussgross, coercibel, keine Beschwerden.

Die häufigste Ursache der Recidive ist die ungenügend tiefe Nahtanlegung, welche meiner Ansicht nach dadurch geschehen ist, dass die Operationen in diesen Fällen (Recidive 1, 2, 3, 4) von einigen Assistenten ausgeführt wurden, die sich nicht vollkommen die Operationsmethode angeeignet hatten und infolge dessen die Nähte oberflächlich anlegten. Solches Verfahren konnte besonders leicht zu Recidiven führen, denn 4 Fälle von 5 Recidiven dieser Kategorie (1, 2, 3, 4) gehören gerade zu derjenigen Bruchart, wo die Tiefe der Nahtanlegung von besonderer Wichtigkeit ist.

Tabelle
„*Kanalnaht.*“ (84 Ope

Nummer	Name, Hernia, Beruf	Alter in Jahren	Datum: Eintritt	Datum: Operation	Datum: Entlassung	Status	Wie lange ist der Bruch entstanden?	Operation
	1. Männer.			**1891**				
1	*Niederhäuser.* H. ing. ext. dext.	3¼	5./10.	7./10.	26./10.	Congenital. Mannsfaustgross. Bruchpforte für Daumen durchg.	3 Woch. n. d. Geb.	Methode (I)
2	*Imhof.* H. ing. ext.	4¾	19./11.	21./11.	2./12.	Congenital. Scrotal. Reponibel. Bruchpf. f. Zeigefinger durchg.	Angeboren	Methode (I)
3	*Meister.* H. ing. ext. dext.	22	19./11.	21./11.	30./11.	Congenital. Scrotal. Reponibel. Faustgross. Bruchpf. f. 2 Finger durchgängig	1½ Jahr nach der Geburt	Methode (I)
4	*Hostettler,* Ziegler. H. ing. ext. sin.	22	19./11.	21./11.	30./11.	Reponib. Bruchpforte für 2 Finger durchgängig	10 Jahre	Methode (I)
5	*Brechbühler,* Zimmermann. H. ing. ext. sin.	46½	9./11.	14./11.	30./11.	Scrotal Reponibel. Bruchpforte weit	20 Jahre	Methode (I). Starke Verwachsun des Bruchsackes
6	*Aeschlimann.* H. ing. ext. dext.	47	26./11.	2./12.	12./12.	Reponibel. Faustgross. Bruchpf. f. 3 Finger durchgängig	15 Jahre	Methode (I). Subseröses Lipom Bruchsack verdick sehr stark verwac sen, sehr reissba Beim Versuch, su seröses Lipom zu lösen, reisst sich d Bruchsack am Ha ein, was das Dur stechen desselbe schwierig mach
7	*N. N.* H. ing. ext. sin.	28	—	—	—	—	1 Jahr	Methode (I). Netzresection
8	*Grosjean,* Ernst. H. ing. ext. dext.	18½	24./12.	29./12.	15./1.	Reponibel. Hühnereigross. Bruchpforte f. 1 Finger durchg.	16½ Jahr	Methode (I)
				1892				
9	*Obi,* Jacob. H. ing. dext. ext.	6	14./1.	6./2.	15./2.	Kleine Hernie. Brpf. f. Daumen durchg. Rechte Hoden liegt im Leistenkanal, lässt sich leicht ins Scrotum schieben	Cong.	Methode (I)

A. I.

rationen.) **Methode I.**

Naht	Operateur	Indication	Wund-verlauf	Resultat	Endresultat	Bemerkungen.
6 Knopfnähte. Seide	Assist.	Grösse	Heil. p. pr.	Heil. (19 Tg.)	—	Darmschlinge. Bruchpforte f. 3 Finger durchg.
7 Knopfnähte. Seide	Assist.	Grösse	Heil. p. pr.	Heil. (11 Tg.)	Recidiv. 12./7. 1894. Klein und nur beim Pressen. Keine Beschwerden, kein Bruchband	Darmschlinge.
8 Kanalnähte. 2 Pfortennähte. Seide	Assist.	Wunsch. d. Pat.	Heil. p. pr.	Heil. (9 Tg.)	—	—
5 Knopfnähte. Seide	Assist.	Alter	Heil. p. pr.	Heil. (9 Tg.)	Recidiv. 22./7. 1894. Nach ½ Jahr nach d. Oper. Taubeneigross. Trägt ein Bruchband	Netz (repon.).
6 Kanalnähte. Seide	Prof. Kocher	Beschwerden	Heil. p. pr.	Heil. (16 Tg.)	Kein Recidiv. 22./7. 1894. Doppelseitig. Hernia directa inguinalis. Doppelseitiges Bruchband	Darmschlinge. Netz (repon.).
10 Kanalknopfn. Seide	Assist.*	Incoercib.	Heil. p. pr.	Heil. (10 Tg.)	Geheilt. 4./8. 1894. Trägt ein Bruchband	Bruchpforte f. 3 Finger durchg.
Kanalnaht. Seide	Prof. Kocher	Wunsch.	Heil. p. pr.	Prima	—	Netz (verwachsen).
6 Kanalnähte. Seide	Assist.*	Alter	Heil. p. pr.	Heil. (17 Tg.)	—	—
3 Kanalnähte. Seide	Prof. Kocher	Alter	Heil. p. pr.	Heil. (9 Tg.)	Geheilt. Juli 1894. Kein Bruchband	—

Nummer	Name, Hernia, Beruf	Alter in Jahren	Datum: Eintritt	Operation	Entlassung	Status	Wie lange ist der Bruch entstanden?	Operation
10	*Reber*, Metzger. H. ing. ext. dext.	18	7./1.	9./1.	18./1.	Scrotal	Cong.	Methode (I). Netzresection
11	*Becker*, Phil. H. ing. ext. dext.	36	15/.2.	16./2.	25./2.	Reponibel. Klein. Bruchpfortef. Fingerkuppe durchg.	1 Mon.	Methode (I)
12	*Hensi*, K. (D)[1]), Landarbeiter. H. ing. ext. dext.	28	15./2.	17./2.	27./2.	Congenital. Scrotal. Faustgross. Bruchpf. f. 3 Finger durchg.	18 Jahre	Methode (I)
13	*Derselbe.* H. ing. ext. sin.	—	—	—	—	Congenital. Permagna. Bruchpf. f. 2—3 Finger durchg.	18 Jahre	Methode (I)
14	*Blaser*, Alfr. H. ing. ext. sin.	25	11./2.	16./2.	25./2.	Inguinal. Reponibel. Apfelgross. Bruchpf. f. 1 Finger durchg.	3 Wochen	Methode (I)
15	*Eiger*, Fritz. H. ing. ext. sin.	6	25./2.	2./3.	16./3.	Congenital. Reponibel. Scrotal. Bruchpf. f. 1 Finger durchg.	Entstand. 6 Monate nach der Geburt	Methode (I)
16	*Hänni*, Chr. H. ing. ext. sin.	2/3	29./2.	2./3.	10./3.	Congenital. Reponibel. Baumnussgross. Bruchpforte f. 1 Finger durchg.	Seit der Geburt	Methode (I)
17	*Kesselring.* H. ing. ext. dext.	40	26./4.	2./5.	10./5.	Inguinal. Reponibel. Apfelgross. Bruchpf. f. 1 Finger durchg.	5 Jahre	Methode (I)
18	*N. N.* H. ing. ext. sin.	21	26./4.	30./4.	14./5.	Reponibel. 3 Cm. lang, 3 Cm. breit. Bruchpf. f. 2 Finger durchg.	2 Jahre	Methode (I)
19	*Oppliger*, Gottfried, Knecht. H. ing. ext.	28	25./4.	30./4.	28./6.	Leicht reponibel. Klein. Bruchpf. f. Daumen durchg.	—	Methode (I)
20	*Trog*, Hans, Apotheker. H. ing. ext. dext.	24	14./3.	15./3.	—	Reponibel. Scrotal. Apfelgross. Bruchpf. f. 2 Finger durchg.	7 Jahre	Methode (I). Netzresection
21	*Rolli*, Rud., Landarbeiter. H. ing. ext. dext.	17	4./2.	8./2.	23./2.	Leicht reponibel. Gänseeigross. Bruchpf. f. 2 Finger durchg.	1 Jahr	Methode (I)

1) Mit (D) sind doppelseitige Hernien bezeichnet.

Naht	Operateur	Indication	Wundverlauf	Resultat	Endresultat	Bemerkungen.
4 Kanalknopfnähte. Seide	Assist.*	Alter	Heil. p. pr.	Heil. (9 Tg.)	Geheilt. P. A. 14. Juli 1894. Kein Bruchband	Netz (verwachs.)
6 Kanal- und Bruchpfortennähte. Seide	Assist.*	Schmerzen	Heil. p. pr.	Heil. (9 Tg.)	—	Bruchsackhals sehr eng.
4 Kanalknopfnähte. Seide	Assist.*	Beschwerden	Heil. p. pr.	Heil. (10 Tg.)	Geheilt. P. A. 12. Juli 1894. Kein Bruchband	Darmschlingen.
4 Kanalknopfnähte. Seide	Assist.	Beschwerden	Heil. p. pr.	Heil. (10 Tg.)	Geheilt. 12. Juli 1894. Kein Bruchb.	Darmschl. Netz.
4 Kanalknopfnähte. Seide	Assist.*	Schmerzen	Heil. p. pr.	Heil. (9 Tg.)	Geheilt. 17. Juli 1894. Kein Bruchb.	Bruchsack verdickt u. verwachsen. Bruchpforte f. 3 Finger durchgängig.
Kanalnähte. Seide	Assist.	Alter	Heil. p. pr.	Heil. (14 Tg.)	Geheilt. 20. Juli 1894. Kein Bruchb.	—
Kanalnähte. Seide	Prof. Kocher	—	Heil. p. pr.	Heil. (8 Tg.)	Geheilt. 27. Juli 1894. Kein Bruchb.	—
4 Kanalknopfnähte. Seide	Prof. Kocher	Wunsch	Heil. p. pr.	Heil. (8 Tg.)	Geheilt. 12. Juli 1894. Trägt ein Bruchband	War 1887 operirt. Nach 2 Monaten ein Recidiv.
Kanalnaht. Seide	Prof. Kocher	Alter	Heil. p. pr. Hämatom	Heil. (14 Tg.)	Geheilt. Aug. 1894. Trägt kein Bruchb.	—
Kanalnähte. Seide	Prof. Kocher	Wunsch	Fadeninfection. 8. Mai Abscess	Entl. nach 59 Tag. m. theils vernarbter Wunde. Keine Spur v. Hernie	Recidiv. 15. Juli 1894. Nussgross. Coercibel. Trägt ein Bruchband	—
1 Kanalnähte. Seide	—	Beschwerden	—	Geheilt	Geheilt. 12. Juli 1894. Kein Bruchb.	Hernia epiploica.
1 Knopfnähte. Seide	—	—	Heil. p. pr.	Heil. (15 Tg.)	Geheilt. 12. Juli 1894. Kein Bruchb.	Netz.

Nummer	Name, Hernia, Beruf	Alter in Jahren	Datum: Eintritt	Datum: Operation	Datum: Entlassung	Status	Wie lange ist der Bruch entstanden?	Operation
22	*N. N.* H. ing. ext. sin.	37	26./3.	29./3.	12./4.	Scrotal. 8 Cm. lang	4 Jahre	Methode (I). Netzresection
23	*N. N.* H. ing. ext. sin.	52	—	—	—	Nagelphalanxgross. Spermatocele links eigross, rechts pflaumengross	—	Methode (I). Excision beider Spermatocysten
24	*Geissler*, Joh., Schneider. H. ing. ext. dext.	60	1./4.	14./4.	28./4.	Inguinal. Reponibel. Bruchpf. f. 1 Finger durchg.	2 Jahre	Methode (I)
25	*Straub*, Gottfr., Landwirth. H. ing. ext. dext.	27	—	—	—	Reponibel. Nussgross. Bruchpforte für 2 Finger durchgängig.	2 Jahre	Methode (I)
26	*N. N.* H. ing. ext. dext.	7	17./5.	20./5.	30./5.	Reponibel. Haselnussgross. Bruchpforte für Zeigefinger durchgg.	$2^9/_{12}$ Jahre	Methode (I)
27	*N. N.* H. ing. ext. dext.	52	31./5.	4./6.	18./6.	Hühnereigross. Bruchpf. f. 1 F. durchgäng.	82 Jahre	Methode (I)
28	*Galler*, Ant. H. ing. ext. dext.	38	6./5.	17./5.	28./5.	Congenital. Irreponibel	—	Methode (I). Netzresection
29	*Weyermann.* H. ing. ext. dext.	52	16./5.	17./5.	30./5.	Haselnussgross. Leicht reponib. Bruchpforte für 1 Finger durchg.	1 Jahr	Methode (I)
30	*Boss*, Christ., (D)Steinbrecher. H. ing. ext. dext.	62	13./6.	22./6.	30./6.	Decrepider Mann. Wallnussgross	1 Monat	Bei der Operat. konnte keine Hernie constat. werden. Kein Bruchsack. Leistenkanal ist ausserordentlich weit, für 3 Finger durchgängig
31	*Siegenthaler.* H. ing. ext. sin.	58	27./6.	29./6.	7./7.	Kopfgross. Irreponibel	24 Jahre	Methode (I) Netzresection
32	*Wäber* (D), Gottfr. H. ing. ext. sin.	$1^3/_4$	7./3.	15./3.	23./3.	Congenital. Reponibel. Klein. Bruchpf. f. 1 Fing. durchgäng.	Vor 3 Woch.	Methode (I)
33	*Derselbe.* H. ing. ext. dext.	$1^3/_4$	—	—	—	Congenital. Scrotal. Reponib. Bruchpf. f. 1 Fing. durchgäng.	Angeboren	Methode (I)
34	*Tschappeler* (D). H. ing. ext. dext.	33	2./7.	26./7.	8./8.	Kleine Hernie. Bruchpf. f. 2 Fing. durchgäng.	7 Jahre	Kein Bruchsack ist gefunden

Naht	Operateur	Indication	Wundverlauf	Resultat	Endresultat	Bemerkungen.
—	Prof. Kocher	Irreponib.	Heil. p. pr.	Heil. (14 Tg.)	—	Netz.
3 Kanalnähte. Seide.	Prof. Kocher	Wunsch	Heil. p. pr.		—	—
7 Kanalnähte. 1 Pfortennaht. Seide	Assist.*	Beschwerden	Heil. p. pr.	Heil. (14 Tg.) Heil.	Geheilt. 25. Juli 1894. Kein Bruchb.	—
Kanalnaht. Seide	Assist.*	Schmerzen	Heil. p. pr.	Heil.	Geheilt. 14. Juli 1894. Kein Bruchband	—
Kanalnaht. Seide	Prof. Kocher	Alter	Heil. p. pr.	Heil. (10 Tg.)	Geheilt. 10. Aug. 1894	—
Sehr tiefe Kanalnaht. Seide	Prof. Kocher	Wunsch	Heil. p. pr.	Heil. (14 Tg.)	Geheilt. 10. Aug. 1894	Sehr dicker Bruchsack.
1 Kanal- und Pfortennähte. Seide	Prof. Kocher	Irrepon.	Heil. p. pr.	Heil. (11 Tg.)	—	—
Tiefe Kanalnähte. Seide	Prof. Kocher	Wunsch	Heil. p. pr.	Heil. (15 Tg.)	Geheilt. 31. Juli 1894. Kein Bruchband	Im Januar 1891 operirt wegen rechtsseit. inguin. Hernie. Nach einigen Monaten Recidiv. Keine Beschwerden.
8 tiefe Kanalnähte. Seide	Assist.*	—	Heil. p. pr.	Heil. (8 Tg.)	Geheilt. 13. Juli 1894. Kein Bruchband	—
7 Kanalnähte. Seide	Assist.*	Irrepon.	Heil. p. pr.	Heil. (8 Tg.)	Geheilt. 13. Juli 1894. Kein Bruchband	Netz (bei Bruchsackhals circulär verw.
7 Kanalnähte. Seide	Prof. Kocher	Doppelseit.	Heil. p. pr.	Heil. (8 Tg.)	—	Bruchsack ausserordentl. klein und zart.
7 Kanalnähte. Seide	Prof. Kocher	Doppelseit.	Heil. p. pr.	Heil. (8 Tg.)	—	—
9 Kanalnähte. Seide	Assist.*	Beschw.	Heil. p. pr.	Heil. (13 Tg.)	—	—

Nummer	Name, Hernia, Beruf	Alter in Jahren	Datum: Eintritt	Datum: Operation	Datum: Entlassung	Status	Wie lange ist der Bruch entstanden?	Operation
35	*Tschappeler.* H. ing. ext. sin.	33	—	—	—	Faustgross. Bruchpf. f. 2 Fing. durchgäng.	7 Jahre	Methode (I). Netzresection
36	*Zimmermann.* H. ing. ext. sin.	60	14./7.	26./7.	7./8.	Schwächlicher Mann. Scrotal. Irreponib. Gänseeigross. Bruchpf. weit, schmerzhaft.	20 Jahre	Methode (I). Netzresection
37	*Haldimann,* Chr., Rentiér. H. ing. ext. sin.	65 3/4	21./7.	26./7.	22./8.	Inguinal. Repon. Eigross. Bruchpf. für 1 Finger durchgäng.	1 1/2 Jahre	Methode (I)
38	*Egger* (D), Rud. H. ing. ext. sin.	30	8./8.	9./8.	18./8.	Beide Leistenkanäle für 1 Fing. zugänglich. Bei Husten wölbt sich die Gegend des L. etwas vor, rechts etwas stärker als links	5 Jahre	Methode (I)
39	*Rupprecht.* H. ing. ext. dext.	3/4	15./8.	17./8.	30./8.	Congenital. Scrotal. Reponib. Wallnussgross. Bruchpf. für die Spitze des klein. Fing. durchg.	4 Wochen nach der Geburt	Methode (I)
40	*Jäger,* Adolf, Schulknabe. H. ing. ext. dext.	8	15./12.	17./12.	25./12.	Congenit. Repon. Wallnussgross. Bruchpf. f. 1 Fing. durchgäng.	2 Jahre	Methode (I)
41	*Aegerter,* Joh. H. ing. ext. dext.	1 1/4	15./8.	30./8.	11./9.	Congenit. Beiderseit. Scrot.-Hern., rechts hühnereigross. Bruchpf. f. 2 Fing. durchg.	1 Jahr	Methode (I)
42	*Dros,* J. Cäsar, Schulknabe. H. ing. ext. dext. Hydroc. funic.	6	22./8.	26./8.	3./9.	Beim Husten und Pressen tritt eine wallnussgrosse Hernie hervor. Hydroc. funiculi	4 Mon.	Methode (I). Enucleation der Hydrocele
43	*N. N.* (D). H. ing. ext. dext.	1 1/2	20./10.	25./10.	16./11.	Congenital. Kleine Hernie. Bruchpf. für die Spitze 1 Fing. durchgäng.	Vor 6 Woch.	Methode (I)
44	*Derselbe.* H. ing. ext. sin.	—	—	—	—	Congenital. Bruchpf. offen. Keine Geschwulst	Idem	Methode (I)

Naht	Operateur	Indication	Wundverlauf	Resultat	Endresultat	Bemerkungen.
Kanalnähte. Seide	Assist.*	Beschw.	Heil. p. pr.	Heil. (13 Tg.)	—	Netz (adhär.).
Kanalnähte. Seide	Assist.*	Irrepon.	Heil. p. pr.	Heil. (8 Tg.)	Recidiv. 17. März 1894. Zweite Operation (nach Verlagerungsmethode)	Netz (stark adhärent).
Kanalnähte. Seide	Assist.*	Beschw.	5. August. Infect. Abscess. 20. Aug. 2 Ligat. sind abgestossen	Entlass. (27 Tg.) Mit spannloser Wunde. Keine Vorwölb. beim Husten	Kein Recidiv. Untersuchung in der Klinik 14. Aug. 1894. Diagnose. Hernia interstitialis sinistra. Sehr klein. Kein Bruchband. Keine Beschwerden	Netz.
Kanalnähte. Seide	Assist.*	Doppels.	Heil. p. pr.	Heil. (9 Tg.)	Geheilt. 14. Juli 1894. Kein Bruchbd.	—
Kanalnähte. Seide	Assist.*	—	Heil. p. pr.	Heil. (13 Tg.)	Geheilt. 5. Juli 1894. Kein Bruchbd.	Sehr zarter Bruchsack.
Kanalnähte. Seide	Assist.	Alter	Heil. p. pr.	Heil. (8 Tg.)	Geheilt. 23. Juli 1894. Kein Bruchbd.	—
Mehrere Kanalnähte. Seide	Assist.	Grösse	Heil. p. pr.	Heil. (11 Tg.)	Recidiv. 18. Juli 1894. Keine Beschwerden	Proc. vermicularis Darmschlinge.
Knopfkanalnähte. Seide	Assist.	—	Heil. p. pr.	Heil. (8 Tg.)	Geheilt. 19. Juli 1894	—
Kanalnähte. Seide	Prof. Kocher	Incoerc.	27. Nov. Abscess. Kein Fad. ist abgestossen	Heil. (24 Tg.) Keine Vorwölb. beim Husten	Geheilt. 10. Aug. 1894	—
Kanalnähte. Seide	Prof. Kocher	Incoerc.	Heil. p. pr.	Heil.	—	—

Nummer	Name, Hernia, Beruf	Alter in Jahren	Datum: Eintritt	Operation	Entlassung	Status	Wie lange ist der Bruch entstanden?	Operation
45	*Neisse* (D), Max. H. ing. ext. dext.	22	17./10.	18./10.	27./10.	Congenital. Reponib. Wallnussgross. Bruchpf. f. 2 Fing. durchg.	Seit ½jähr. Alter	Methode (I)
46	*Habacher*, Nikol. H. ing. ext. dext.	28	31./10.	5./11.	17./11.	6 Cm. lang	1 Jahr	Methode (I)
47	*N. N.* H. ing. ext. sin.	34	14./11.	19./11.	2./12.	Congenital. Scrotal. Theils reponib.	—	Methode (I) Netzresection
48	*N. N.* H. ing. ext. dext.	29	22./11.	25./11.	6./12.	Scrotal. Schwer repon. Bruchpf. f. 2 Fing. durchg.	5 Jahre	Methode (I)
49	*Aebischer*, Jos., Ziegler. H. ing. ext. dext.	59	21./11.	24./11.	5./12.	Schwächlicher Mann. Scrotal. Reponib. Faustgross. Bruchpf. f. 1 Fing. durchg.	36 Jahre	Methode (I). Resection des Netzklumpen
50	*Constant*, Arus. H. ing. ext. dext.	47	19./9.	20./9.	30./9.	Congenital. Scrotal. Reponib. Mannsfaustgross. Bruchpf. ausserordentl. weit.	—	Methode (I)
				1898				
51	*Aebi*, Joh., Landarbeiter. H. ing. ext. dext.	62	9./1.	11./1.	20./1.	Reponib. Faustgross. Bruchpf. f. 1 Fing. durchg.	2 Jahre	Methode (I)
52	*Vouta*, Alcid., Uhrmacher. H. ing. ext. sin.	26	9./1.	24./1.	4./2.	Stark faustgross. Reponib. Brpf. f. 1 Fing. durchg.	2 Jahre	Methode (I). Netzresection
53	*Roth*, Joh., Bäcker. H. ing. ext. sin.	30	30./1.	2./2.	9./2.	Reponib. Gänseeigross. Bruchpf. kaum f. 1 kl. Fing. durchg.	2 Jahre	Methode (I). Netzresection
54	*Sunier*, Wilh., Landarbeiter. H. ing. ext. dext. Varicocele.	25	2./2.	4./2.	12./2.	Theils reponib. Bruchpforte für 1 Fing. durchg. Apfelgross. Varicocele mit Atrophia testis	1 Jahr	Methode (I). Die Lösung des Bruchsackes ohne d ganzen Leistenkan aufzuschneiden, ist unmöglich.
55	*Hofer*, Herm., Bankangestellter. Hernia vagin. dext.	22	2./2.	4./2.	12./2.	Congenit. Pforte sehr eng	2 Jahre	Methode (I)

Naht	Operateur	Indication	Wund-verlauf	Resultat	Endresultat	Bemerkungen.
Kanalnähte. Seide	Prof. Kocher	Alter	Heil. p. pr.	Heil. (9 Tg.)	Geheilt. 27. Juli 1794. Kein Bruchband	—
Kanalnähte. Seide	Prof. Kocher	Wunsch	Heil. p. pr.	Heil. (9 Tg.)	—	—
Kanalnaht. Seide	Prof. Kocher	Wunsch	Heil. p. pr.	Heil. (15 Tg.)	Geheilt. Ber. von Dr. Kocher v. 10. Juli 1894	Netz (adhär.).
Kanalnaht. Seide	Prof. Kocher	Schw. rep.	Heil. p. pr.	Heil. (11 Tg.)	Geheilt. „Nach Aussage d. Pat.“ Im Juni 1893 kam der Bruch zum Vorschein und dabei beiderseit.	—
					Trug ein doppelseitiges Bruchbd. Untersucht i. d. Klinik 16. Aug. 1894: Vollständige Heilung. Links (op.). Vord. Leistenring ist enger, als rechts (nicht oper.)	
Kanalnähte. Seide	Prof. Kocher	Beschw.	Heil. p. pr.	Heil. (11 Tg.)	Geheilt. 13. Juli 1894. Kein Bruchband	Bruchsack stark verw. Sehr reissbar.
Kanalnähte möglichst tief angelegt. Seide	Prof. Kocher	Grösse	Heil. p. pr.	Heil. (10 Tg.)	—	Die Bruchpf. ist so weit, dass kaum ein Leistenkanal existirt.
Kanalnähte. Seide	Assist.	Wunsch	Heil. p. pr.	Heil. (9 Tg.)	Geheilt. 13. Juli 1894. Kein Bruchband	—
Kanalnähte. Seide	Prof. Kocher	Wunsch	Heil. p. pr.	Heil. (11 Tg.)	Geheilt. 14. Juli 1894. Kein Bruchband	Bruchsack stark verdickt.
Kanalnähte. Seide	—	Beschw.	Heil. p. pr.	Heil. (7 Tg.)	Geheilt. 12. Juli 1894. Kein Bruchband	Bruchsack stark verwachsen.
—	Assist.	Schw. rep.	Heil. p. pr.	Heil. (8 Tg.)	Geheilt. 15. Aug. 1894. Vorwölbung der rechten Leistengegend	Netz (stark adhär.).
Kanalnähte. Seide	Prof. Kocher	Alter	Heil. p. pr.	Heil. (8 Tg.)	Geheilt. 12. Juli 1894. Kein Bruchband	—

Nummer	Name, Hernia, Beruf	Alter in Jahren	Datum: Eintritt	Operation	Entlassung	Status	Wie lange ist der Bruch entstanden?	Operation
56	*Gerber*, Joh., Landwirth. H. ing. ext. sin.	51	16./2.	20./2.	2./3.	Scrotal. Reponib. Faustgross. Bruchpforte f. 1 Finger durchg.	2 Jahre	Methode (I)
57	*Hügli*, Joh., H. ing. ext. dext.	54	27./2.	28./2.	7./3.	Scrotal. Theils reponibel. 2 Faustgross. Bruchpforte f. 1 Finger durchg.	3 Jahre	Methode (I). Resection des Netzes
58	*N. N.* H. ing. ext. sin.	60	9./3.	11./3.	21./3.	Schlaffe Bauchwand. Scrotale Hernie.	4 Jahre	Methode (I)
59	*Käser* (D), Jacob, Weber. H. ing. ext. dext.	47	10./3.	17./3.	24./5.	Congenit. Repon. Bruchpforte f. 3 Finger durchg.	—	Methode (I)
60	*Derselbe.* H. ing. ext. dext.	—	—	—	—	Erbsgrosse Hernie. Epididymitis tubero.	—	23. März Exstirpation des verjauchten Bruchsackes mit Fistel. Offene Wundbehandlung
61	*Trachsel*, Sam., Melker. H. ing. ext. dext.	30	12./5.	18./5.	29./5.	Ueber kindkopfgross. Bruchpf. f. 2 Fing. durchg.	5 Jahre	Methode (I)
62	*Steiger*, Jac., Federmacher. H. ing. ext. dext.	35	9./5.	19./5.	29./5.	Congen. Irrepon. Mannskopfgross	8 Jahre	Methode (I)
63	*Bacharaach*, Uhrmacher. H. ing. ext. dext.	56	5./5.	9./5.	16./5.	Ein weiches haselnussgrosses Gebilde. Irreponibel	3 Jahre	Methode (I)

Naht	Operateur	Indication	Wund-verlauf	Resultat	Endresultat	Bemerkungen.
Kanalnähte. Seide	Assist.	Wunsch	Heil. p. pr.	Heil. (10 Tg.)	Geheilt. 12. Juli 1894. Kein Bruchband	Im Juli 1891 wurde wegen Sinus inguin. Hernia operirt. Nach 3 Monaten entstand ein Recidiv.
Kanalnähte. Seide	Assist.	Grösse	Heil. p. pr.	Heil. (7 Tg.)	Geheilt. 20. Juli 1894. Kein Bruchband	Netz (adhär.).
Kanalnähte. Seide	Prof. Kocher	Wunsch	Heil. p. pr.	Heil. (10 Tg.)	Geheilt. 10. August 1894 (Prof. Kocher). Doppelseitiges Bruchband. Die Gegend beider Leistenkanäle ist sehr schlaff und etwas eindrückbar. Diagnose: Interstitielle Hernie mit Vorwölbung der vorderen Leistenkanalwand	Netz.
Kanalnähte. Seide	Assist.	Wunsch	23. März Abscess	Entl. (68 Tg.) mit granul. Wunde. Keine Vorw. beim Husten	Geheilt. 15. Juli 1894. Kein Bruchband	Kalkablagerungen auf d. Bruchsacke.
—	—	—	25. März Castratio wegen Gangrän. 24. Mai. Schön granul. Wunde	Heil. (68 Tg.)	Geheilt. 15. Juli 1894. Kein Bruchband	—
Kanalnähte. Seide	Prof. Kocher	Grösse	Heil. p. pr. Kleines Hämatom d. Scrotum	Heil. (11 Tg.)	—	Bruchsack adhärent, reisst sich sehr leicht. Coecum proc. verm.
Kanalnähte. Seide	Prof. Kocher	Grösse	Prima. Kleines Hämatom d. Scrotum	Heil. (10 Tg.)	Geheilt. 1. Dec. 1894. Trägt ein Bruchband	Bei der Operation Bruchpforte für 4 Finger durchg. Col. transv. Netz (verwachsen).
Kanalnähte. Seide	Prof. Kocher	Irrepon.	Heil. p. pr.	Heil. (7 Tg.)	Geheilt. 20. Juli 1894. Patient trägt ein Bruchband	Grosses subseröses Lipom.

Nummer	Name, Hernia, Beruf	Alter in Jahren	Datum: Eintritt	Operation	Entlassung	Status	Wie lange ist der Bruch entstanden?	Operation
64	*Follet*, Henri, Fabrikarbeiter. H. ing. ext. dext.	50	19./6.	23./6.	13./7.	Irreponibel. 2 Faustgross. Bruchpf. f. 1 Finger durchgängig	10 Jahre	Methode (I)
65	*Bangerter* (D), Ben. H. ing. ext. dext.	66	12./6.	3./7.	11./7.	Reponibel. Faustgross. Bruchpf. f. 2 Finger durchg.	Sehr l. Zeit	Methode (I)
66	*Derselbe.* H. ing. ext. sin.	—	—	—	—	Faustgross. Bruchpf. f. 1 Finger durchg.	—	Methode (I). Netzresection
67	*Rieder*, Chr., Landarbeiter. H. ing. ext. dext. Hydrocele hern.	20	4./7.	6./7.	18./7.	Hydrocele hernial.	Einige Monate	Exstirpation des Bruchsackes u. Hydrocele. Methode (I)
68	*N. N.* H. ing. sin. ext.	18½	14./7.	15./7.	28./7.	Congenital. Reponibel. Scrotal. Wallnussgross	16 Jahre	Methode (I)
69	*N. N.* H. ing. dext. ext.	60	11./7.	15./7.	2./8.	Congenital. Reponibel. Bruchpf. f. Zeigefinger durchg.	12 Jahre	Methode (I)
70	*Nyffenegger*, M., Schulknabe. H. ing. ext. sin.	9	4./9.	5./9.	8./9.	Bei Pressung bemerkt man eine kleine Vorwölbg. Bruchpf. für die Kuppe d. kleinen Fingers durchg.	—	Methode (I)
71	*Frick*, Gottfr., Schulknabe, H. ing. ext. dext.	13	21./9.	25./9.	4./10.	Congen. Reponib. Ueberfaustgross. Bruchpf. f. 2 Fing. durchg.	V. Geb.	Methode (I)
72	*Röthlisberger.* H. ing. ext. dext.	59	25./9.	29./9.	19./10.	Reponibel. Kinderkopfgross. Pforte f. 2 Fing. durchg.	30 Jahre	Methode (I)
73	*Frey*, Peter, Landarbeiter. H. ing. ext. sin.	49	5./10.	6./10.	16./10.	Reponibel. Apfelgross. Burchpf. f. 1 Fing. durchg.	4 Woch.	Methode (I). Netzresection
74	*Hess*, Paul, Schüler. H. ing. ext. dext.	12	5./10.	6./10.	12./10.	Scrotal. Reponib. Apfelgross. Bruchpf. f. 1 Fing. durchg.	5 Jahre	Methode (I)
75	*Schers* (D), Fr., H. ing. ext. sin.	41	10./10.	11./10.	17./10.	Reponib. Scrotal. Bruchpf. f. 2 Fing. durchg.	17 Jahre	Methode (I)

Naht	Operateur	Indication	Wund-verlauf	Resultat	Endresultat	Bemerkungen.
5 Kanalnähte. Seide	Prof. Kocher	Grösse	Inficirt. 1. Juli Abscess. 5. Juli Entf. von 4 Nähten	Entl. (nach 20 Tagen) mit granul. Wunde	Geheilt. 25. Juli 1894. Bericht von Dr. Vallat. Kein Bruchband	Bei Isolirung des Bruchsackes bemerkt man, dass ein Theil desselben nicht von Bruchsackwand ist, sondern das Colon ascend. ist. Nach Eröffnung des Bruchsackes sieht man klar, wie das Peritoneum bei Uebergang von Ileum ins Colon aufhört. An den Dünndarmschlingen an mehreren Orten Narben, die Stenosen des Darmes bedingen.
5 Kanalnähte. Seide	Assist.	Beschw.	Heil. p. pr.	Heil. (8 Tg.)	Geheilt. 20. Juli 1894. Kein Bruchb.	Stark verwachsen mit Samenstrang.
5 Kanalnähte. Seide	Assist.	Beschw.	Heil. p. pr.	Heil. (8 Tg.)	Geheilt. 20. Juli 1894. Kein Bruchb.	Netz (adhär.)
5 Kanalnähte. Seide	Prof. Kocher	Wunsch	Heil. p. pr.	Heil. (12 Tg.)	Geheilt. 31. Juli 1894. Trägt ein Bruchband	—
Kanalnähte Seide	Prof. Kocher	Wunsch	Heil. p. pr.	Heil. (13 Tg.)	Geheilt. 10. Aug. 1894	—
Kanalnähte Seide	Prof. Kocher	Beschw.	Heil. p. pr.	Heil. (18 Tg.)	Geheilt. 10. Aug. 1894	—
Kanalnähte	Assist.	Wunsch	Heil. p. pr.	Heil. (3 Tg.)	Geheilt. 15. Juli 1894. Kein Bruchb.	War vor 1 Jahre operirt. (Rad. op. links. Leistenhernie).
Kanalnähte	Assist.	Grösse	Heil. p. pr.	Heil. (9 Tg.)	Geheilt. 18. Juli 1894	—
Knopfnähte (3 f. Pfortennaht)	Assist.	Grösse	Inficirt. 17. Oct. Entf. des Fadens	Heil. (20 Tg.) Keine Vorwölb., Husten	Geheilt. 29. Juli 1894. Trägt kein Bruchband	—
Kanalnähte. Seide	Assist.	Wunsch	Heil. p. pr.	Heil. (10 Tg.)	Geheilt. 16. Juli 1894. Kein Bruchband	Netz (adhär.).
Kanalnähte. Seide	Assist.	Alter	Heil. p. pr.	Heil. (6 Tg.)	Geheilt. 25. Juli 1894. Kein Bruchband	—
Kanalnähte. Seide	Assist.	Weite d. Bruchpforte	Heil. p. pr.	Heil. (6 Tg.)	—	—

Nummer	Name, Hernie, Beruf	Alter in Jahren	Datum: Eintritt	Operation	Entlassung	Status	Wie lange ist der Bruch entstanden?	Operation
76	*Ryser*, Joh., Knecht. H. ing. ext. dext.	23	6./11.	17./11.	19./12.	Reponib. Scrotal. Gänseeigross. Bruchpf. f. 2 Fing. durchg.	—	Methode (I). Netzresection
				1894				
77	*Krenger*, Otto, Stud. med. H. ing. ext. dext	21	15./1.	22./1.	30./1.	Reponibel. Taubeneigross. Brpf. f. Zeigefinger durchg.	7 Jahre	Methode (I)
78	*Wyssmann*, Rud. H. ing. ext. sin.	47	5./2.	12./2.	19./2.	Scrotal. Gross. Theils reponibel. Bruchpf. f. 1 Fing. durchg.	20 Jahre	Methode (I). Netzresection
	2. Frauen.			1892				
79	*Goery-Flach*. H. ing. ext. sin.	33	15./5.	16./5.	—	Labial. Incoercibel	1½ Jahr	Methode (I)
80	*Mathys*, Elise. H. ing. ext. dext.	24	5./5.	21./5.	—	Reponibel. Labial. Faustgross. Bruchpf. f. Daumen durchg.	2 Jahre	Methode (I)
81	*Kunz*, Elise. H. ing. ext. sin.	53	9./5.	7./7.	18./7.	Reponibel. Gänseeigross. Bruchpf. f. 1 Fing. durchg.	24 Jahre	Methode (I)
				1893				
82	*Gäuman*, Rosa H. ing. ext. sin.	44	23./10.	27./10.	—	Labial. Reponibel. Birngross. Bruchpf. f. 1 Fing. durchg.	—	Methode (I)
				1894				
83	*Wyttenbach*, Fabrikarbeiter. H. ing. ext. dext. vaginalis	28	12./2.	16./2.	5./3.	Congenital. Labial. Bruchpf. f. 2 Fing. durchg.	10 Jahre	Methode (I)
84	*Derselbe*. H. ing. ext. sin. vaginalis	—	—	—	—	Congenital. Labial. Bruchpf. f. 2 Fing. durchg.	10 Jahre	Methode (I)

Der 1. Kranke — ein Kind mit einem sehr grossen Bruche; der 2. Kranke — ein Kind mit starker Prädisposition zu Brüchen (ein beiderseitiger Bruch mit sehr breiter Bruchpforte); der 3. Kranke — ein alter Mann mit erschlafften Bruchwänden und breiter Bruchpforte;

Naht	Operateur	Indication	Wundverlauf	Resultat	Endresultat	Bemerkungen.
Kanalnaht. Seide	Prof. Kocher	Alter	Infect.	Heil. (32 Tg.)	Geheilt. 25. Juli 1894. Kein Bruchband	Netz. Coecum.
7 Kanalnähte. Seide	Prof. Kocher	Alter	Heil. p. pr.	Heil. (8 Tg.)	Geheilt. 20. Juli 1894. Kein Bruchband	—
5 Kanalnähte. Eisendraht	Prof. Kocher	Grösse	Heil. p. pr.	Heil. (7 Tg.)	Geheilt. 15. Juli 1894. Kein Bruchband	Netz (adhär.). Colon transv.
4 tiefe Knopfnähte. Seide	Prof. Kocher	Incoercibel	Heil. p. pr.	Heil.	—	—
8 Knopfnähte. Seide	Assist.*	Schmerzen	Heil. p. pr.	Heil.	Recidiv. Untersuchung in der Klinik am 20. August 1894. Eigross. Coercibel. Keine Beschwerden	—
5 Knopfnähte. Seide	Prof. Kocher	Beschwerden	Heil. p. pr.	Heil. (11 Tg.)	—	Bruchpf. bei der Operation für 3 Fing. durchg.
3 Knopfnähte. Seide	—	Beschwerden	Heil. p. pr.	Heil.	—	—
1 Kanalnähte. Eisendraht	Prof. Kocher	Wunsch	Heil. p. pr.	Entl. nach (17 Tg.)	Geheilt. 10. Juli 1894. Kein Bruchband	Fascia infundibuliformis beiderseits.
1 Kanalnähte. Eisendraht	Prof. Kocher	Wunsch	20. Febr. Entf. reinen Blutes aus der Naht	Keine Vorwölbung beim Husten	Geheilt. 10. Juli 1894. Kein Bruchband	—

der 4. Kranke — ein noch junger Mann, aber mit sehr breiter Bruchpforte.

Als Beweis dafür, dass ich einen genügenden Grund habe, den Umstand als bedeutungsvoll zu betrachten, wer nämlich der Operateur war, sowie für die Vermuthung, dass in einigen Fällen die Operateure

nicht ganz vollkommen die Operationen ausgeführt haben, mag als Beispiel der Fall 5 dienen (Recidiv nach Operation des Bruches bei einer jungen Frau). Die anatomischen Eigenthümlichkeiten des weiblichen Leistenkanals sind bekanntlich so günstig für die Radicaloperation, das Bruchrecidiv beim Weibe im Falle der Heilung per primam ist so selten zu erwarten, dass ich die Ursache des Recidives in nichts Anderem als in einer zu oberflächlichen Nahtanlegung suchen kann. Eine andere Ursache des Recidives ist tiefe Eiterung in der Wunde. Durch Eiterung waren im Fall 6 die Nähte zu früh gelockert und hatten dadurch eine Verklebung der Bruchpforte unmöglich gemacht, was als Ursache des späteren Recidives zu betrachten ist. Von allen 64 Fällen, über welche ich Berichte bekommen habe, sondern sich ausser den 6 beschriebenen Recidiven 3 Fälle ab (Tab. A. I. N. N. 5, 37 und 58), welche nicht als geheilt betrachtet werden können. Obgleich die Patienten in diesen Fällen Brüche haben, dürfen sie doch keineswegs zu Recidivisten gerechnet werden, da ihre Hernien kein Recidiv des operirten Bruches darbieten, sondern dieselben an neuen Stellen entstanden sind und, was die Hauptsache ist, eine andere Art der Brüche (Nr. 5 = Hernia directa, Nr. 37 und 58 = Herniae interstitiales) darstellen. Diese 3 Fälle wurden bei Greisen beobachtet (46½, 65¾ und 60 Jahre). Das beschriebene Vorkommniss spricht eher pro als contra Methode, denn die Brüche entstanden nicht an den operirten Stellen, trotz einer ausserordentlich stark ausgesprochenen Prädisposition zur Bruchbildung (senile Schlaffheit der Bruchwände), sondern an neuen.

Methode II (Verlagerungsmethode).

Die Operationsausführung.

Die Freilegung und Isolirung des Bruchsackes wird in der bei Methode I beschriebenen Weise ausgeführt. Was aber die Eigenthümlichkeiten dieser Methode anbelangt, so bestehen dieselben in anderer Behandlung des Bruchsackes, nachdem dieser isolirt und der Bruchinhalt in die Bauchhöhle reponirt worden ist. In die derbe Partie der Aponeurosis musculi obliqui abdominis externi über dem Poupart'schen Bande, lateralwärts von dessen Mitte, also auch lateralwärts von der Gegend des hinteren Leistenringes, wird eine kleine Oeffnung gemacht, eine von Prof. Kocher construirte, gebogene Kornzange durch die vordere Wand des Leistenkanals gestossen (Apo-

neurosis ext. und Musculus obliquus abdominis internus) und durch den Kanal zum vorderen Leistenring vor dem Samenstrange herausgeführt; die Spitze des freipräparirten Bruchsackes wird gefasst und der ganze Bruchsack durch den Leistenkanal zurück, durch die kleine Oeffnung lateralwärts herausgezogen. Gleichzeitig werden Bruchsack und Samenstrang in entgegengesetzter Richtung kräftig angezogen, so dass der Bruchsack vom hinteren Leistenring weg, statt medianabwärts neben dem Samenstrang zu verlaufen, lateral und etwas aufwärts in entgegengesetzter Richtung läuft, und der Peritonealtrichter des Bruchsackhalses fest in die kleine Oeffnung der Bauchwand hineingezogen wird.

Jetzt bleibt noch übrig, den Bruchsack in dieser Lage anzuheften. In der typischen Verlagerungsmethode geschieht dies in der Weise, dass der Bruchsack, nach dem Herausziehen durch die künstliche Oeffnung, um seine Axe gedreht, der torquirte Bruchsackstrang vom Assistenten in leichtem Zuge in der Richtung des Samenstranges nach unten auf die vordere Leistenkanalwand gelegt und dann mit den beiden Schenkeln des Leistenringes vernäht wird.

Darauf folgt eine Reihe von Knopfnähten zum Schluss des Leistenkanals, deren Anordnung und Anlegungsmethode ausführlich von mir in der Methode I beschrieben ist; nun wird der herausgezogene und aufgelagerte Bruchsack von diesen Nähten mitgefasst und so auf die Vorderwand des Leistenkanals festgenäht. Dann vernäht man die Wunde in oben beschriebener Weise (Torsion der Gefässe, Spülung, fortlaufende Naht, Collodialstreifen).

Nach dieser Operationsmethode erreicht man in vollkommenster Weise die zwei folgenden Zwecke: 1. Der Peritonealtrichter wird ganz platt und dabei, was besonders wichtig ist, wird derselbe in der Richtung lateralwärts von der Durchgangsstelle des Funiculus spermaticus durch die Bauchwand fest fixirt; und 2. die Vorderwand des Leistenkanals gewinnt ausser Resistenzvermehrung, durch die Anlegung der Kanalnähte, noch eine grössere Widerstandskraft infolge des Vernähens mit dem Bruchsackstrange. [1])

Allein neben den Vortheilen dieser Methode könnte man schon a priori eine ungünstige Seite derselben voraussehen. — Die Torsion des Bruchsackes erlaubte nicht, diese Methode im Falle starker Verdickung der Bruchsackwände anzuwenden. Es musste die Ge-

1) In wie weit die genannten Seiten dieser Methode vortheilhaft sind, konnte ich mich überzeugen auf Grund meiner eigenen Erfahrung — namentlich bei den Operationsausführungen nach der Methode von Prof. Kocher in der chirurgischen Hospitalklinik zu Moskau während des Wintersemesters 1893/94.

fahr der Ernährungsstörung des zusammengedrehten Bruchsackes im Auge behalten werden, und deshalb setzte man für die Bruchsäcke mit dicken resp. leicht zerreissbaren Wänden die alte Methode fort.

Nichtsdestoweniger gangränescirte in einem streng entsprechend der neuen Operationsmethode behandelten Falle der zusammengedrehte Bruchsack, — ein Umstand, der Prof. Kocher seine Operationsmethode zu modificiren veranlasste. (Diese Modification beschreibe ich unten als Methode III.)

Die Nachbehandlung unterscheidet sich nicht von der bei der I. Methode anwendbaren.

Wundverlauf (48 Fälle).

Der Wundverlauf war von 48 Fällen 38 mal = circa 79,2 Proc. glatt (Heilung per primam), 10 mal = circa 20,8 Proc. gestört und zwar 7 mal durch locale Eiterung (Fadeninfection) und 2 mal durch Wundhämatom, Complicationen, welche nicht lange Verzögerung des Heilungsprocesses verursachten. Von den per primam geheilten Fällen ist die Heilungsdauer bei 35 Radicaloperationen bekannt, — sie beträgt im Durchschnitt circa 10 Tage; bei den per secundam geheilten Fällen (9) ist die Heilungsdauer 28,4 Tage im Durchschnitt.

Auch in dieser Reihe von Operationen wurde kein besonders wichtiger Einfluss des Alters des Patienten auf die Heilungsdauer beobachtet. Wir finden für das Alter von 0—20 Jahren eine Heilungszeit von 9,5 Tagen, für das Alter von 20—50 Jahren eine solche von circa 10 Tagen, und für das senile von über 50 Jahren eine solche von 12,5 Tagen.

Abgangsresultate.

Alle Patienten (48) sind geheilt entlassen worden: ohne Bruchbänder, ohne Vorwölbung der Leistengegend beim Husten oder Pressen; meistens mit linearen Narben (per primam), — die Ausnahmen bieten nur 2 Fälle (N, Nr. 16 und 18), bei denen die Kranken mit den nicht ganz vernarbten Wunden entlassen wurden.

Endresultate.

Ich bin im Besitze von Berichten über die Endresultate der Radicaloperation der Hernia inguinalis obliqua nach der Methode II in 31 Fällen, von 48 nach dieser Methode ausgeführten Operationen. Daran betheiligen sich die Geheilten mit 90,3 Proc.; die Recidive mit 6,45 Proc. Unvollkommene Heilung 3,95 Proc.

Recidive.

Einen Fall eines Recidives haben wir bei einem zweijährigen Kinde mit einer Hernie (Tab. A. II, Nr. 43) beobachtet, welche nach dem Alter des Kindes eine ausserordentlich grosse genannt werden kann, so dass ich die Ursache des Recidives in der Grösse des operirten Bruches selbst, ebenso gut wie in der Breite der Bruchpforte suche, was infolge der Irreponibilität des Bruches nicht vor der Operation im Status, sondern nur während der Operationsausführung nach der Resection des verlötheten Netzes constatirt werden konnte.

Einem zweiten Fall eines Recidives beobachteten wir bei einem Manne (Tab. A. II, Nr. 20), Dr. med., bei dem alle Kanalknopfnähte abgestossen wurden infolge einer Eiterung. Ausser diesen ausgesprochenen zwei Recidiven finden wir in der Tabelle A. II noch einen Patienten (Nr. 14), auf welchen ich die besondere Aufmerksamkeit des Lesers lenken möchte. Der Kranke war im December 1892 im Alter von 16 Jahren infolge eines rechtsseitigen äusseren Leistenbruches und zugleich wegen einer stark ausgesprochenen beiderseitigen Varicocele (was vermuthlich als ein zur Bruchbildung prädisponirendes Moment anzusehen ist) operirt. Bald nach der Entlassung aus der Klinik bemerkte der Patient eine leichte Vorwölbung in der Leistengegend an der operirten und nach einigen Wochen dieselbe Erscheinung auch an der anderen Seite (linken). Seitdem trug er ein beiderseitiges Bruchband. Am 10. August 1894 wurde er in der Berner Klinik untersucht, und es ergab sich Folgendes: eine doppelseitige Varicocele (besonders scharf auf der linken Seite ausgesprochen); Atrophie beider Hoden; die Bauchwand in der Leistengegend zeigte auf beiden Seiten eine Vorwölbung, welche sich beim Husten und Pressen vergrösserte (mehr links als rechts).

Beide Leistenkanäle sind offen, wobei man in keinem von beiden einen Bruchaustritt beobachtet. An dieser Stelle erwähne ich noch einen ganz gleichartigen Fall aus der Tabelle A. I (Methode I), nämlich den Fall Nr. 54. Hier sehen wir denselben Process, der nur an einer Seite (rechts) und dabei in leichterem Grade vor sich gegangen ist. In diesen beiden Fällen sehen wir eine Vorwölbung der Leistengegend, die durch das Recidiv von der Varicocele hervorgerufen worden ist, ganz unabhängig von der Operationsmethode. Dass es hier nicht in umgekehrter Weise vor sich ging, beweist der erste Fall, wo auf der rechten Seite vor dem Eintreten der Vorwölbung (Untersuchung im Jahre 1894) vor 2 Jahren (anno 1892) nicht der Bruch, sondern die Varicocele operirt worden war. Im Jahre

Tabelle

Verlagerungsmethode.

Nummer	Name, Hernia, Beruf	Alter in Jahren	Datum: Eintritt	Operation	Entlassung	Status	Wie lange ist der Bruch entstanden?	Operation
	1. Männer.			**1892**				
1	*Austutz*, B. H. ing. ext. sin.	14	12./5.	31./5.	22./6.	Reponibel. Ueber mannsfaustgross. Bruchpf. f. 1 Fing. durchg.	—	Methode (II)
2	*Waldvogel*, Postbeamter. H. ing. ext. sin.	21	23./6.	25./6.	—	Kleine Hernie. Theilweise repon.	7 Jahre	Methode (II)
3	*Biber*, Joh. H. ing. ext. dext.	19	9./6.	17./6.	25./6.	Reponibel. Kleinapfelgross.	1 Tag	Methode (II)
4	*Tschanz*, Fr. G.	9	13./6.	22./6.	1./7.	Congenital. Reponib. Kleine Hernie. Bruchpf. f. 1 Fingerkuppe durchg.	—	Methode (II)
5	*Bubin*, Ed. Schulknabe. H. ing. ext. dext.	12¾	21./7.	27./7.	6./8.	Congenital. Reponib. Inguin. Gänseeigross. Bruchpforte für d. klein. Fing. durchg.	12 Jahre	Methode (II)
6	*Egger*, Rud. H. ing. ext. dext.	30	8./8.	9./8.	18./8.	Vorwölbung der Leistengegend. Bruchpf. f. 1 Fing. durchg.	5 Jahre	Methode (II)
7	*Zweggert*, Alf., Commissionär. H. ing. ext. dext.	13	25./8.	30./8.	8./9.	Reponib. Wallnussgross. Brchpf. f. d. klein. Fing. durchg.	7 Jahre	Methode (II)
8	*Neisse* (D*)[1]), Max. H. ing. ext. sin.	22	17./10.	18./10.	27./10.	Congenit. Repon. Wallnussgross.	Seit ½ jähr. Alter	Methode (II)
9	*Vivian*, Joh., Handarbeiter. H. ing. ext. dext.	47	20./10.	5./11.	14./11.	Inguinal. Repon. Hühnereigross.	19 Jahre	Methode (II)
10	*Ledermann*, Gottf., Knecht. H. ing. ext. sin.	25	3./11.	5./11.	14./11.	Beim Pressen fühlt man eine Masse in das Scrotum eintret. Brchpf. f. 1 Fing. durchg.	14 Tage	Methode (II)
11	*Augsburger*, Handarbeiter. H. ing. ext. sin.	60	3./11.	8./11.	23./11.	Reponib. Scrotal. 2-hühnereigross. Brchpf. f. 1 Fing. durchg.	18 Jahre	Methode (II)
12	*Stettler*, Fritz. H. ing. ext. sin.	11 Mon.	24./11.	7./12.	15./12.	Congenit. Repon. Scrotal. Hühnereigross. Bruchpf. weit.	Seit einmonatl. Alter	Methode (II)

1) Mit (D) sind doppelseitige Hernien bezeichnet.

I. II.
(48 Oper.) Methode II.

Naht	Operateur	Indication	Wund-verlauf	Resultat	Endresultat	Bemerkungen.
Kanalnähte. Seide	Prof. Kocher	Grösse	Heil. p. pr.	Heil. (22 Tg.)	Geheilt. 30. Juli 1894. Kein Bruch-band	—
Kanalnähte. Seide	—	Alter	Heil. p. pr.	Heil.	Geheilt. 12. Juli 1894. Kein Bruch-band	—
Tiefe Kanal-nähte. Seide	Prof. Kocher	Alter	Heil. p. pr.	Heil. (8 Tg.)	—	—
Kanalnähte. Seide	Assist.	Alter	Heil. p. pr.	Heil. (10 Tg.)	—	—
Kanalnaht. Seide	—	Schmerzen	Heil. p. pr.	Heil. (10 Tg.)	Geheilt. 18. Juli 1894. Kein Bruch-band	—
Kanalnaht. Seide	Assist.	Schmerzen	Heil. p. pr.	Heil. (9 Tg.)	—	—
Kanalnaht. Seide	Assist.	Schmerzen	Heil. p. pr.	Heil. (9 Tg.)	Geheilt. 18. Juli 1894. Kein Bruch-band	—
Knopfnähte. Seide	Prof. Kocher	Wunsch	Heil. p. pr.	Heil. (9 Tg.)	Geheilt. 27. Juli 1894. Kein Bruch-band	—
Knopfnähte. Seide	Prof. Kocher	Wunsch	Heil. p. pr.	Heil. (9 Tg.)	Geheilt. 16. Juli 1894. Kein Bruch-band	Präparat.
Knopfnähte. Seide	Prof. Kocher	Wunsch	Heil. p. pr.	Heil. (9 Tg.)	Geheilt. 25. Juli 1894. Kein Bruch-band	—
Knopfnähte. Seide	—	Beschw.	Heil. p. pr.	Heil. (15 Tg.)	Geheilt. 26. Juli 1894. Kein Bruch-band	—
Knopfnähte. Seide	Assist.	Grösse	Heil. p. pr.	Heil. (8 Tg.)	Geheilt. 16. Juli 1894. Kein Bruch-band	—

Nummer	Name, Hernia, Beruf	Alter in Jahren	Datum: Eintritt	Operation	Entlassung	Status	Wie lange ist der Bruch entstanden?	Operation
13	*N. N.* H. ing. ext. sin.	64	3./11.	7./11.	17./11.	Reponibel. Kindfaustgross.	—	Methode (II)
14	*Simon*, Joh. H. ing. ext. dext. Varicocele.	16	12./12.	20./12.	28./12.	Reponib. Scrotal. Ueber hühnereigross. Bruchpf. f. 1 Fing. durchg.	—	Methode (II) Ligatur zweier Ven des Samenstrang von beiden Seite
15	*Stauffer*, Gottl. H. ing. ext. dext.	13	12./12.	21./12.	31./12.	Beim Husten fühlt man einen mächtigen Anprall von innen her. Bruchpf. eng.	2 Woch.	Methode (II)
16	*Bangerter*, Joh.	33	19./12.	21./12.	23./1.	Reponibel. Hühnereigross. Brchpf. f. 1 Fing. durchg.	½ Jahr	Methode (II)
				1893				
17	*N. N.* H. ing. ext. sin.	35	16./1.	30./1.	—	—	2¼ Jahre	Methode (II)
18	*Rothen*, Christ., Handlanger. H. ing. ext. sin.	23	5./1.	11./1.	24./1.	Congenit. Repon. Halb hühnereigross. Bruchpf. sehr eng	Seit dem ersten Lebensjahr	Methode (II)
19	*Bergundthal*, Landwirth. H. ing. ext. sin.	28	26./1.	28./1.	4./2.	Es tritt kein bleibender Tumor aus. Bruchpf. f. d klein. Fing. durchg.	10 Jahre	Methode (II)
20	*N. N.*, Dr. med. H. ing. ext. sin.	30	—	25./2.	—	Congenit. Theils reponibel. 2-faustgross.	Von früher Jügend	Methode (II)
21	*Lüthi*, Jakob, Kanslist. H. ing. ext. sin.	33	16./1.	23./1.	30./1.	—	—	Methode (II)
22	*Lichtsteiner*. H. ing. ext. dext.	40	6./2.	7./2.	14./2.	Scrotal. Reponib. Bruchpf. für d. klein. Finger durchg. Links Vorwölb. d. Leist. beim Husten	2 Jahre	Methode (II)

Naht	Operateur	Indication	Wundverlauf	Resultat	Endresultat	Bemerkungen.
Knopfnähte. Seide	Prof. Kocher	Wunsch	Heil. p. pr.	Heil. (10 Tg.)	Geheilt. 10. Aug. 1894	—
Knopfnähte. Seide	Prof. Kocher	Alter	Heil. p. pr.	Heil. (8 Tg.)	Kein Recidiv. 13. Aug. 1894. Untersuchung in der Klinik: Pat. trägt ein doppels. Bruchband. Varicocele bilateralis, doppels. Vorwölbung der Leistengegend	Lig. zweier erweiterter Venen des Samenstranges, von beiden Seiten vom Schnitt über beide Lig. Poup.
Knopfnähte. Seide	Assist.	Alter	Heil. p. pr.	Heil. (10 Tg.)	Geheilt. 3. Aug. 1894. Kein Bruchband	—
Knopfnähte. Seide	Assist.	Alter	Infection. 27. Decbr. Entleerung des Eiters. 12. Jan. Abstoss. 3 Fäden	Heil. (33 Tg.) Mit einer Fistel entlassen	—	—
Knopfnähte. Seide	Prof. Kocher	—	Prima	Heil.	—	—
Knopfnähte. Seide	Assist.	Alter	Fadeninfection. 18. Jan. Abscess. Ein Faden entfernt	Nach 13 Tagen entl. mit granulirt. Wunde	Geheilt. 22. Juli 1894 Kein Bruchband	—
Knopfnähte. Seide	Assist.	Wunsch	Heil. p. pr.	Heil. (7 Tg.)	Geheilt. 12. Juli 1894. Kein Bruchband	Bruchsack ist sehr klein.
Mehrere Knopfnähte. Seide	Prof. Kocher	Grösse	Infect.	—	Recidiv. Sept. 1893. Alle Nähte sind abgestossen (Eiterung).	—
Knopfnähte. Seide	Prof. Kocher	Wunsch	Heil. p. pr.	Heil. (7 Tg.)	Geheilt. Bericht von Prof. Kocher. Juli 1894. Kein Bruchband	Castration-Epididym. mit. Tub.
Knopfnähte. Naht nach aussen von der Durchschnittsöffnung. Seide	Assist.	Beschw.	Heil. p. pr.	Heil. (7 Tg.)	Geheilt. 16. Aug. 1894. Kein Bruchband	—

Nummer	Name, Hernia, Beruf	Alter in Jahren	Datum: Eintritt	Operation	Entlassung	Status	Wie lange ist der Bruch entstanden?	Operation
23	*Rohrbach* (D), Christ., Landarbeiter. H. ing. ext. sin.	43	9./2.	11./2.	28./2.	Reponib. Scrotal. Hühnereigross. Bruchpf. weit.	2 Jahre	Methode (II)
24	*Derselbe.* H. ing. ext. dext.	—	—	—	—	Schwer reponibel. Hühnereigross. Bruchpf. weit	1½ Jahre	Methode (II)
25	*Hofer*, Joh., Landarbeiter. H. ing. ext. sin.	64	16/2.	20./2.	2./4.	Inguinal. Reponibel. Kleinfaustgross. Bruchpf. f. 1 Finger durchgängig	14 Tg.	Methode (II)
26	*Gfeller*, Jacob. H. ing. ext. dext.	50	20./2.	23./2.	17./4.	Scrotal. Reponibel. Faustgross. Bruchpf. f. 1 Fing. durchg.	½ Jahr	Methode (II)
27	*N. N.* H. ing. ext. sin.	35	22./2.	25./2.	21./3.	Inguinal. Reponibel. Eigross	4 Jahre	Methode (II). Resection des Netzklumpen
28	*N. N.* H. ing. ext. dext.	—	11./2.	15./2.	27./2.	Reponibel. Grösse d. Länge des Daumen	Viele Jahre	Methode (II)
29	*Biedermann.* H. ing. ext. dext.	20	2./3.	6./5.	15./6.	Scrotal. Reponib. Gänseeigross. Bruchpf. f. 1 Fing. durchg.	2 Jahre 5 Monate	Methode (II)
30	*Baugerter*, Joh., Bäcker. H. ing. ext. dext.	12	20./3.	21./3.	29./3.	Congenital. Reponibel. Eigross. Bruchpf. f. Kleinfinger durchg.	—	Methode (II)
31	*Longhate*, Max, Mechaniker. H. ing. ext. sin.	25	4./5.	5./5.	12./5.	Diffuse Vorwölbung b. Husten. Bruchpf. f. Kleinfinger durchg.	5 Jahre	Methode (II)
32	*Hollinger*, Gtt. H. ing. ext. dext.	22	1./5.	5./5.	13./5.	Reponibel. Wallnussgross. Bruchpforte f. Kuppe des Kleinfingers durchg.	2 Jahre	Methode (II)
33	*Zürcher*, Hans. H. ing. ext. dext.	27	27./4.	5./5.	18./5.	Congenital	Seit 8 Wochen	Methode (II)

Naht	Operateur	Indication	Wundverlauf	Resultat	Endresultat	Bemerkungen.
7 Knopfnähte. Seide	Assist.	Beschw.	19. Febr. Blutentleerung aus der Wunde	Heil. (14 Tg.)	Geheilt. 19. Juli 1894. Kein Bruchband	—
10 Knopfnähte. Seide	Assist.	Schwer repon.	27. Febr. Blutentleerung aus der Wunde	Heil. (14 Tg.)	Geheilt. 19. Juli 1894. Kein Bruchband	—
3 Knopfnähte. Seide	Assist.	Wunsch	Infection. 27. Febr. Abscess	Heil. (41 Tg.) Narbe. Keine Vorwölb. beim Husten	Geheilt. 18. Juli 1894. Kein Bruchband	—
Knopfnähte. Seide	Assist.	Wunsch	Infection. 28. Febr. Abscess. 1. April 1 Faden	Heil. (53 Tg.) Narbe. Keine Vorwölb. beim Husten	Geheilt. 31. Juli 1894. Trägt ein Bruchband	—
Knopfnähte. Seide	Prof. Kocher	Wunsch	Fadeninfection. 3. März Abscess	Heil. (24 Tg.) Keine Vorwölb. beim Husten	—	Netz (adhär.).
Knopfnähte. Seide	Prof. Kocher	Wunsch	Heil. p. pr.	Heil. (12 Tg.)	Geheilt. 8. Aug. 1894	—
Kanalnähte. Seide	Prof. Kocher	—	Infection. 12. Mai Abscess. 15. Mai Entfern. v. 5 Kanalnähten.	Heil. (40 Tg.) Beim Husten keine besondere Vorwölb.	—	—
Knopfnähte. Seide	Prof. Kocher	—	Heil. p. pr.	Heil. (8 Tg.)	Geheilt. 15. Juli 1894. Kein Bruchband	—
Knopfnähte. Seide	Prof. Kocher	—	Heil. p. pr.	Heil. (7 Tg.)	Geheilt. 20. Juli 1894. Kein Bruchband	—
Knopfnähte (lateral). Seide	Prof. Kocher	Alter	Heil. p. pr.	Heil. (8 Tg.)	—	—
Knopfnähte (lateral). Seide	Prof. Kocher	Wunsch	Heil. p. pr.	Heil. (13 Tg.)	—	—

Nummer	Name, Hernia, Beruf	Alter in Jahren	Datum: Eintritt	Operation	Entlassung	Status	Wie lange ist der Bruch entstanden?	Operation
34	*Biedermann*, Erw., Bahnarbeiter. H. ing. ext. dext.	17	24./4.	7./5.	15./5.	Reponibel. Wallnussgross. Bruchpforte f. Kleinfinger durchg.	½ Jahr	Methode (II)
35	*Parott*, Leon. H. ing. ext. sin.	1¼	8./5.	16./6.	25./6.	Congenital. Reponibel. Eigross. Bruchpf. f. Kleinfinger durchg.	—	Methode (II). Leicht torquir
36	*Meuwly*, Vict. H. ing. ext. dext.	19	24./5.	25./5.	2./6.	Inguinal. Irreponibel. Hühnereigross	1 Tg.	Methode (II)
37	*Bagni* (D), Sante. H. ing. ext. sin.	26	30./5.	31./5.	11./5.	Inguinal. Reponibel. Bruchpf. f. Fingerkuppe durchg.	1 Jahr	Methode (II)
38	*Derselbe.* H. ing. ext. dext.	—	—	—	—	Inguinal. Reponibel	1 Monat	Methode (II)
39	*Wyss* (D), Ad. H. ing. ext. sin.	20	22./5.	31./5.	11./6.	Reponibel. Wallnussgross. Bruchpforte f. 1 Fing. durchg.	2 Jahre	Methode (II)
40	*Derselbe.* H. ing. ext. dext.	—	—	—	—	Reponibel. Wallnussgross. Bruchpforte f. 1 Fing. durchg.	1 Jahr	Methode (II)
41	*N. N.* H. ing. ext.	—	25./5.	31./5.	13./6.	5 Cm. lange Hernie	1 Jahr	Methode (II)
42	*Wohlhauser*, Landarbeiter. H. ing. ext.	14	5./6.	15./6.	23./6.	Kleine Vorwölb. in der Leistengegend. Bruchpf. sehr eng	9 Jahre	Methode (II)
43	*Wertmüller.* H. ing. ext. sin.	2	8./6.	16./6.	24./6.	Nicht congenit. Scrotal. Reponib. Gänseeigross.	Seit 3-monatl. Alter	Methode (II)
44	*Gameter*, Fr., Landarbeiter. H. ing. ext. dext.	17	15./6.	20./6.	29./6.	Reponibel. Faustgross. Bruchpf. f. 1 Fing. durchg.	4 Jahre	Methode (II). Netzresection
45	*Mürner*, Chr. H. ing. ext. dext.	31	29./6.	6./7.	17./7.	Diffuse Vorwölb. beim Husten. Bruchpf. f. 1 Fing. durchg.	2½ Jahre	Methode (II)

Naht	Operateur	Indication	Wund-verlauf	Resultat	Endresultat	Bemerkungen.
1 Knopfnähte (2 lateral). Seide	Prof. Kocher	Alter	Heil. p. pr.	Heil. (8 Tg.)	Geheilt. 18. Juli 1894. Kein Bruchband	—
4 Knopfnähte. Seide	Prof. Kocher	Grösse	Heil. p. pr.	Heil. (9 Tg.)	Geheilt. 21. Juli 1894. Kein Bruchband	—
3 Knopfnähte. Seide	Prof. Kocher	Alter. Irrepon.	Heil. p. pr.	Heil. (8 Tg.)	—	In dem Bruchs. befindet sich noch ein zweit. Bruchs. Erster Bruchs. ist von d. Peritonealhöhle abgeschlos.
3 Knopfnähte. Seide	Assist.	Schmerzen	Heil. p. pr.	Heil. (11 Tg.)	—	—
3 Knopfnähte. Seide	Assist.	Schmerzen	Heil. p. pr.	Heil. (11 Tg.)	—	—
3 Knopfnähte. Seide	Assist.	Alter	Heil. p. pr.	Heil. (11 Tg.)	—	—
3 Knopfnähte. Seide	Assist.	Alter	Heil. p. pr.	Heil. (11 Tg.)	—	—
3 Knopfnähte. Seide	Prof. Kocher	Wunsch	Heil. p. pr.	Heil. (13 Tg.)	—	Wurde vor 1 Jahr wegen Hernie operirt. 4 Woch. n. d. Oper. ist Recidiv entstanden.
3 Knopfnähte. Seide	Prof. Kocher	Alter	Heil. p. pr.	Heil. (8 Tg.)	Geheilt. 16. Juli 1894. Kein Bruchband	—
3 Knopfnähte. Seide	Assist.*	Grösse	Heil. p. pr.	Heil. (8 Tg.)	Recidiv. 12. Juli 1894. Haselnussgross. Kein Bruchbd. Keine Beschwerden.	—
3 Knopfnähte. Seide	Prof. Kocher	Alter	Heil. p. pr.	Heil. (9 Tg.)	Geheilt. 15. Juli 1894. Kein Bruchband	—
10 Knopfnähte. Seide	Prof. Kocher	Wunsch	Heil. p. pr.	Heil. (11 Tg.)	—	—

Nummer	Name, Hernia, Beruf	Alter in Jahren	Datum: Eintritt	Operation	Entlassung	Status	Wie lange ist der Bruch entstanden?	Operation
46	*Montavon*, Jos., Schmied. H. ing. ext. dext.	22	13./7.	17./7.	9./8.	Congenital. Reponib. Bruchpf. f. klein. Fing. durchg.	—	Methode (II
	2. Frauen.			**1892**				
47	*Beuler*, Rosa. H. ing. ext. dext.	43	21./7.	6./8.	29./8.	Reponibel. Baumnussgross. Bruchpf. für eine Kuppe d. Fingers durchg.	12 Jahre	Methode (II)
48	*Muri*, Maria. H. ing. ext. sin.	42	22./8.	1./9.	10./9.	Beim Husten zeigt sich eine kleine Hernie	3 Mon.	Methode (II)

1894 aber beobachteten wir ausser der Varicocele auch die Vorwölbung, die in nächster Zeit ein wirkliches Hernien-Recidiv in Aussicht stellt.

Die Resultate der Methode II können als vollständig hinreichend bezeichnet werden, und da die Kranken vor mindestens einem Jahre operirt wurden, so können diese günstigen Resultate als definitiv betrachtet werden.

Eine im pathologischen Institute zu Bern stattgefundene Section bestätigt im vollsten Maasse unsere Annahme. Vivian, Johann, (Tab. A. II. Nr. 9). Der Kranke nahm sich selbst das Leben. Der Selbstmörder wurde im Jahre 1892 wegen einer Hernia inguinalis externa dextra operirt. Die Autopsie geschah im Jahre 1894 (16. Juli).

Auf der rechten Seite wurde die Radicaloperation gemacht. Man sieht an der Eintrittsstelle der Vasa spermatica von der Bauchhöhle aus eine lineäre Narbe von etwa 2 Cm. Länge. Hier fühlt sich das Peritoneum derber an und ist wenig beweglich. Irgend eine Einsenkung ist von der Bauchseite nicht zu sehen. Auf der linken Seite ist eine ähnliche, narbige Veränderung nicht vorhanden. Auf der linken Seite bildet die vordere Wand des Leistenkanales durch Klaffen

Naht	Operateur	Indication	Wund-verlauf	Resultat	Endresultat	Bemerkungen.
Knopfnähte. Seide	Prof. Kocher	Alter	Inficirt. 24. Juli Abscess. Es werden 8 Kanalnähte entfernt, mit nekrot. Fetzen. (Bruchs.!)	Heil. (24 Tg.) Lineäre Narbe. Keine Vorwölb. beim Husten	Geheilt. Juli 1894. Bericht v. Dr. Ceppi. Kein Bruchband	—
Knopfnähte. Seide	Prof. Kocher	Schmerzen	Heil. p. pr.	Heil. (23 Tg.)	—	Bruchsack ausserordentl. verdickt.
Knopfnähte. Seide	Assist.	—	Heil. p. pr.	Heil. (9 Tg.)	Geheilt. 31. Juli 1894. Kein Bruchband	—

beider Pfeiler ein Dreieck, circa 3 Cm. lang und 2 Cm. breit (auf der Basis). Auf der rechten Seite erscheint das Unterhautfettgewebe über dem Leistenkanal etwas stärker fibrös, die Fascia superficialis lässt sich nicht so leicht von der Fascia obliqua externa ablösen. Von einem vorderen Leistenring ist zuerst nichts zu fühlen, der Finger kommt nirgends in ein Ostium hinein.

Nach dem Freilegen des Samenstranges fühlt man den vorderen Leistenring unmittelbar an der Spina pubis; der Finger dringt in denselben etwa 1 Cm. unter starkem Widerstande ein, während auf der linken Seite der Finger in ganzer Länge des Leistenkanals hereingeführt werden kann. Der Samenstrang ist etwas verlöthet mit der Umgebung in der Nähe des Leistenringes. Nach Freilegung des Samenstranges vom fibrösen Gewebe, das ihn umgiebt, tritt kein Kanal zu Tage, sondern es ist die Umgebung überall mit den Gebilden des Samenstranges ziemlich fest verwachsen. Bei weiterem Freilegen sieht man, dass der Samenstrang, lateral aufwärts verwachsen, emporgezogen ist und eine Schlinge von etwa 3 Cm. Länge bildet.

Die vordere Wand des Leistenringes ist sehr derb und gespannt; nachdem man mit Gewalt den kleinen Finger in den Leistenkanal

eingeführt hat, geht er einige (2–3) Cm. tief, stösst aber weiter unten auf derbes fibröses Gewebe. Nach Spaltung der vorderen Wand findet man, dass der Samenstrang locker auf der Hinterwand liegt und die hintere Wand bis zur Durchtrittsstelle des Samenstranges durch den hinteren Leistenring glatt, weich und eindrückbar ist. Die Durchtrittsstelle des Samenstranges (der hintere Leistenring) ist viel kleiner und namentlich derber als auf der anderen Seite.

Die Ergebnisse der beschriebenen Section bedürfen meiner Ansicht nach keines Commentars.

Methode III (Modification der Verlagerungsmethode).

Die Operation beginnt ebenso wie bei der Methode II. Der ganze Unterschied besteht nur in dem Verfahren bei Befestigung des Bruchsackes, nachdem derselbe durch die künstliche Oeffnung herausgezogen ist. Der Bruchsack wird stark in der Richtung nach der Spina ossis ilei anterior superior heraufgezogen und mit einer Knopfnaht fest angeheftet, die sich durch die Aponeurose des Musculus obliquus abdominis externus, durch den Musculus obl. abd. internus und endlich durch den Grund des Bruchsackes durchzieht. Diese Naht wird fest geknotet und dadurch, abgesehen von der starken Fixirung des Bruchsackhalses in der Richtung lateralwärts von der Austrittsstelle des Funiculus spermaticus, die innere Bruchsacköffnung geschlossen und das Peritoneum lateralwärts gespannt. Darauf legt man lateralwärts von der ersten fixirenden Naht einige (2, 3) tiefe, womöglich durch die ganze Dicke der Bruchwand, zugleich den Bruchsack mitfassende Nähte an, und danach schneidet man den Bruchsack ab. Dann folgt die Anlegung der Kanalnähte, das Vernähen der Hautwunde und endlich der Verband nach der oben beschriebenen Methode (Methode I). Diese soeben beschriebene Modification schafft die Möglichkeit, die Verlagerungsmethode auch bei Brüchen von grösserer Dimension und, was die Hauptsache ist, bei Brüchen mit dickeren und wenig lebensfähigen Bruchsackwänden anzuwenden. Ausserdem wird die Resistenz der Leistengegend ziemlich gut erhalten, wovon ich mich persönlich überzeugte, indem ich, Dank der liebenswürdigen Erlaubniss von Herrn Prof. Kocher, einer ganzen Reihe (circa 20) seiner Radicaloperationen der Hernien in der Berner Klinik während des Sommersemesters 1894 beigewohnt habe.

Ich erlaube mir hier einige Worte über eine von den erwähnten Operationen hinzuzufügen, weil diese Operation meiner Meinung nach

vollständig meine Ansicht über die Bedeutung der einzelnen Nähte bei der Radicaloperationsmethode von Prof. Kocher bestätigen kann. Am 16. Juli wurde ein Patient mit beiderseitiger Hernia inguinalis obliqua operirt. Nach der Verlagerung des Bruchsackes wurden 6 Knopfnähte in folgender Reihe angelegt: die 1. zur Fixirung des Bruchsackes in der künstlichen Oeffnung, die 2. und 3. lateralwärts von derselben, die 4. auf der inneren Oeffnung und auf dem Bruchsackstumpf, die 5. auf dem Kanal und die 6. auf den Pfeilern des äusseren Leistenringes. Ohne die Nähte zu knoten, entschloss sich bei dieser Gelegenheit Prof. Kocher, zu prüfen, ob die Nähte wirklich in der Reihe angelegt bleiben, wie wir es voraussetzen. Zu diesem Zwecke wurde die Vordernaht des Leistenkanals, bis zur 4. Naht inclusive, aufgeschnitten, und alle der Operation Beiwohnenden konnten sehen, dass jede Naht sich thatsächlich an der vermuthlichen Stelle befand. Der Samenstrang befand sich unter der 5. Naht, und die 4. lief durch den inneren Leistenring, indem dieselbe auch den Stumpf des Bruchsackes mitfasste, der gerade an der Stelle seines Austrittes aus der inneren Oeffnung des Bruchsackes eine derjenigen des Funiculus spermaticus entgegengesetzte Richtung einschlug. Nachher wurden die Nähte geknotet, und die Operation wurde in gewöhnlicher Weise fortgesetzt.

Wenn wir nun die Operationsmethode von Prof. Kocher (in ihrer letzten Modification) mit der heutzutage mit Vorliebe angewendeten Radicaloperationsmethode von Prof. Bassini vergleichen, so stellen sich die Vorzüge der ersteren, der letzteren gegenüber, leicht heraus. Der hauptsächlichste Vorzug besteht darin, dass der Leistenkanal bei der Operation vollständig unverletzt bleibt, während bei der Methode von Prof. Bassini die vordere Wand des Leistenkanals gespaltet wird, was, bei ungünstigem Wundverlauf, wenn einmal die Nähte durchschneiden oder gar herauseitern, eine Resistenzverminderung des wichtigsten Schutzes für den Leistenkanal, nämlich der Fascia obliqui externi bedeutet. Zu gleicher Zeit erreicht man durch die Kocher'sche Methode mit demselben Erfolge den von der Bassini'schen Operationsweise verfolgten Zweck, einer Hernie auf dem Wege einer physiologisch gegebenen Oeffnung den Austritt zu versperren, nämlich dadurch, dass die Nähte auch Eintrittsstellen des Bruchsackes in die Bauchwand umfassen. Am entschiedensten aber kann das soeben Ausgesprochene bestätigt werden, wenn man in Betracht zieht, dass die Möglichkeit der Eiterung in der Nähe von Nähten, auch bei der strengsten Erfüllung der Aseptik, nicht ausgeschlossen ist.

Der Zustand des Leistenkanals kann bei der Bassini'schen Methode, im Falle des Auseinandergehens der Nähte (infolge von Eiterung nach der Operation), schlimmer werden, als es vor derselben war, was bei der Kocher'schen Methode vollständig ausgeschlossen ist, da die Wände des Leistenkanals, ihrer ganzen Länge nach, ungespaltet bleiben.

Der Wundverlauf (29 Fälle).

Der Wundverlauf war von 29 Fällen 27 mal = 93,2 Proc. glatt (Heilung per primam), 2 mal = 6,8 Proc. gestört durch locale Eiterung. Von den per primam geheilten Fällen ist die Heilungsdauer bei 23 Radicaloperationen bekannt, sie beträgt im Durchschnitt 9,2 Tage; bei den per secundam geheilten (2) ist die Heilungsdauer durchschnittlich 27 Tage. Was den Einfluss des Alters auf die Heilungsdauer anbetrifft, so erhalten wir auch hier Resultate, die den früheren entsprechen. Wir finden für das Alter von 0 bis 20 Jahren eine Heilungsdauer von 8,2 Tagen, für das Alter von 20—50 Jahren eine solche von 10 Tagen und für das senile (über 50 Jahre) ebenfalls eine solche von 10 Tagen.

Abgangsresultate.

Alle Patienten (29) sind geheilt entlassen worden: ohne Bruchbänder, ohne irgend welche Spur von Hernie.

Endresultate.

Von den nach dieser Methode operirten Fällen haben wir einen einzigen Bericht über Recidive bekommen können. Ein günstiges Dauerresultat wurde in 22 Fällen constatirt, folglich Recidive = 0 Proc., Heilung = 100 Proc.

Herniae crurales.

Die Indicationen zur Operationsausführung bleiben dieselben wie bei den Inguinalhernien.

Die Operationsmethoden.

Methode I.

Die gewöhnliche Methode besteht in Folgendem[1]): Zuerst wird ein Schnitt oberhalb des inneren Drittels des Poupart'schen Bandes

1) Kocher, Operationslehre.

gemacht, dann, nachdem man unter der oberflächlichen Fascie im bindegewebigen Raum den Bruchsackhals aufgesucht hat, isolirt man den Bruchsack möglichst sorgsam sowohl von dem umgebenden Bindegewebe, wie auch von der gewöhnlich neben dem Bruchsacke liegenden Vena femoralis. Nachher wird der Bruchsack stark herausgezogen und möglichst hoch mit einer Nadel durchbohrt und nach beiden Seiten hin unterbunden. Dann folgt die Anlegung der Ligatur und Abschneidung des Bruchsackes unter der letzteren, wobei, wenn der Bruchsackhals sorgfältig frei präparirt wurde, der Stumpf desselben von selbst in die Bauchhöhle hineingezogen wird. Die Bruchpforte wird mit einer oder zwei tiefen Knopfnähten vernäht, welche das Ligamentum Poupartii zur Fascia pectinea heranziehen, so dass, Dank dieser Naht, eine gewisse Verlängerung des Ligamentum Gimbernati bis zur Vena femoralis zu Stande kommt, wo man keinen weitergehenden Schluss des Schenkelringes wegen Gefahr einer Thrombose machen darf.

Methode II.

Bei den Schenkelbrüchen mit engerem Grunde und längerem Sacke wurde in der letzten Zeit (4 Fälle) die Verlagerungsmethode in folgender Weise angewendet:

Nach Isolirung des Bruchsackes wird oberhalb des Ligamentum Poupartii durch das straffe Gefüge des lateralen Schenkels des Leistenringes eine kleine Oeffnung gemacht, die gebogene Zange hinter dem Ligamentum Poupartii abwärts geführt, die Spitze des Bruchsackes gefasst und durch die Fascia obliqua externa hindurchgezogen, eine tiefe Naht um die Durchschnittsstelle des Bruchsackhalses gelegt und fest umschnürt.

Der Bruchsack wird durch zwei bis drei Nähte in der Weise auf dem Schenkelringe befestigt, dass man durch das Ligamentum Poupartii und durch die Fascia pectinea sammt dem Ligamentum Cooperi tief durchsticht und den Bruchsack mit in die Naht fasst. Der überflüssige Theil des Bruchsackes wird abgeschnitten. Verschliessung der Hautwunde, Verband und Nachbehandlung gleichwie bei den Inguinalhernien.

Wundverlauf (28 Fälle).

Der Wundverlauf war von 28 Fällen 27 mal = 96,5 Proc. glatt (Heilung per primam), 1 mal = 3,5 Proc. gestört durch locale Eiterung. Von den per primam geheilten Fällen ist die Heilungsdauer bei 26 Radicaloperationen bekannt, sie beträgt im Durchschnitt

Tabelle

L. M. der Verlagerungsmethode

Nummer	Name, Hernia, Beruf	Alter in Jahren	Datum: Eintritt	Operation	Entlassung	Status	Wie lange ist der Bruch entstanden?	Operation
	1. Männer.			**1893**				
1	*Jauer*, Joh., Gärtner. H. ing. ext. dext.	53	20./7.	25./7.	3./8.	Scrotal. Reponib. Bruchpf. f. klein. Fing. durchg.	—	Methode (III)
2	*N. N.* H. ing. ext. dext.	33	15./8.	18./8.	29./8.	Reponibel. Eigross. Bruchpf. weit.	3 Jahre	Methode (III)
3	*N. N.* H. ing. ext. sin.	19	16./8.	18./8.	29./8.	—	—	Methode (III)
4	*Etique*, Jos. H. ing. ext. sin.	26	23./11.	30./11.	9./12.	Reponibel. Gänseeigross. Bruchpf. f. 1 Fing. durchg.	6 Jahre	Methode (III). Netzresection. Resect. der variösen Venen (ein Stück 15 Cm. lang)
5	*Brönimann.* H. ing. ext. sin.	22	23./11.	30./11.	9./12.	Reponibel. Apfelgross. Bruchpf. f. 2 Fing. durchg.	4 Jahre	Methode (III)
6	*Scheidegger*, Handarbeiter. H. ing. ext. sin.	44	27./11.	11./12.	23./12.	Scrotal. Reponib. Kleinfaustgross. Bruchpf. f. 1 Fing. durchg.	10 Jahre	Methode (III)
7	*N. N.*, Dr. med. H. ing.	—	7./11.	8./11.	9./12.	Reponibel. Wallnussgross. Bruchpf. f. 1 Fing. durchg.	—	Methode (III)
8	*Lanz* (D*)[1], Jac. H. ing. ext. dext.	63	7./12.	23./12.	4./1.	Reponib. Scrotal. Bruchpf. f. 2 Fing. durchg.	40 Jahre	Methode (III)
				1894				
9	*Möschler*, Stud. med. H. ing. ext. dext.	19	15./1.	22./1.	30./1.	Reponibel. Gänseeigross.	4 Jahre	Methode (III)

1) Mit (D) sind doppelseitige Hernien bezeichnet.

A. III.
(29 Oper.) Methode III.

Naht	Operateur	Indication	Wund-verlauf	Resultat	Endresultate	Bemerkungen.
6 Knopfnähte. Seide	Prof. Kocher	Beschw.	Heil. p. pr.	Heil. (9 Tg.)	Geheilt. 22. Juli 1894. Kein Bruchband	War vorher 2mal (vor 3 u. 1 Jahre) von anderen Chirurgen operirt (2mal Recidive).
10 Knopfnähte. Seide	Prof. Kocher	—	Heil. p. pr.	Heil. (11 Tg.)	Geheilt. 8. Aug. 1894.	—
9 Knopfnähte. Seide	Prof. Kocher	—	Heil. p. pr.	Heil. (11 Tg.)	Geheilt. 23. Aug. 1894. Kein Bruchband	—
9 Knopfnähte (2 lateral, 1 durch Brchs., 4 Kanalnähte, 2 Pfortennähte). Seide	Assist.	Beschw.	Heil. p. pr.	Heil. (9 Tg.)	—	Netz (adhär.).
8 Knopfnähte. Seide	Assist.	—	Heil. p. pr.	Heil. (9 Tg.)	—	—
8 Knopfnähte (3 Fixirungen des Bruchs., 5 Kanalnähte). Seide	Prof. Kocher	Grösse	Heil. p. pr.	Heil. (12 Tg.)	Geheilt. Juli 1894. Kein Bruchband	—
Knopfnähte. (2 lateral)	Prof. Kocher	—	Infection. 16. Nov. Abscess. 30. Nov. Abstoss. ein. Fad. 9. Decbr. Abstoss. ein. Fad.	Heil. (31 Tg.) Keine Vorwölb. beim Husten	Geheilt. 20. Aug. 1894.	Im Frühjahr 1893 Rad.-Oper. per secundam geheilt. Recidiv.
9 Knopfnähte (2 Fixirungen des Bruchs, 2 lateral, 5 Kanalnähte). Seide	Assist.	Grösse. Doppels. Bruch	Heil. p. pr.	Heil. (12 Tg.)	—	—
9 Knopfnähte (2 Fixirungen des Bruchs., 2 lateral, 5 Kanalnähte). Seide	Prof. Kocher	Schmerzen	Heil. p. pr.	Heil. (8 Tg.)	Geheilt. 24. Juli 1894. Kein Bruchband	—

Nummer	Name, Hernia, Beruf	Alter in Jahren	Datum: Eintritt	Operation	Entlassung	Status	Wie lange ist der Bruch entstanden?	Operation
10	*Kunz* (D), Gottfr. H. ing. ext. sin.	50	—	—	—	Reponib. Scrotal. Apfelgross. Brchpf. f. 1 Fing. durchg.	½ Jahr	Methode (III)
11	*Derselbe.* H. ing. ext. dext.	—	—	—	—	Theils reponibel. Scrotal. Bruchpf. f. 1 Fing. durchg.	12 Jahre	Methode (III). Netzresection
12	*Nägeli*, Sim., Landarbeiter. H. ing. ext. dext.	35	18./1.	25./1.	1./2.	Reponibel. Hühnereigross. Brchpf. f. Daum. durchg.	8 Mon.	Methode (III)
13	*Ryser*, Joh., Knecht. H. ing. ext. sin.	24	25./1.	27./1.	3./2.	Reponibel. Haselnussgross. Brchpf. f. Nagelspitze durchg.	—	Methode (III)
14	*Burri*, Gottf., Landarbeiter. H. ing. ext. sin.	19	15./1.	24./1.	6./2.	Reponib. Scrotal. Brchpf. f. 1 Fing. durchg.	1½ Jahre	Methode (III)
15	*Boss*, Christ. H. ing. ext. dext.	40	25./1.	30./1.	7./2.	Scrotal. Reponib. Permagna. Brchpf. f. 2 Fing. durchg.	13 Jahre	Methode (III)
16	*Stucki*, Joh., Knecht. H. ing. ext. dext.	40	3./2.	—	—	Scrotal. Reponib. Mannsfaustgross. Brchpf. f. 2 Fing. durchg.	4 Jahre	Methode (III)
17	*Egli*, Joh. H. ing. ext. dext.	49	18./1.	3./2.	12./2.	Reponibel. Gänseeigross. Brchpf. f. 1 Fing. durchg.	2 Jahre	Methode (III)
18	*Lachat*, Arm., Nagler. H. ing. ext. dext.	25	1./2.	6./2.	13./2.	Inguinal. Repon. Hühnereigross. Brchpf. f. 1 Fing. durchg.	—	Methode (III)
19	*Arnold*, Franz, Magazinarbeit. H. ing. ext. dext.	22	5./2.	8./2.	15./2.	Inguinal. Repon. Taubeneigross. Brchpf. f. d. Spitze des Zeigefingers durchg.	1 Jahr	Methode (III)

Naht	Operateur	Indication	Wund-verlauf	Resultat	Endresultat	Bemerkungen.
) Knopfnähte 2 Fixirungen des Bruchs., 1 Kanalnähte). Seide	Prof. Kocher	Doppels.	Heil. p. pr.	Heil.	Geheilt. 16. Aug. 1894. Kein Bruchband	—
) Knopfnähte 2 Fixirungen des Bruchs., 1 Kanalnähte). Seide	Prof. Kocher	Doppels.	Heil. p. pr.	Heil.	Geheilt. 16. Juli 1894. Kein Bruchband	Nets (adhär.).
10 Knopf-nähte (1 Fixir. des Bruchs., 2 lateral, 1 Kanalnähte). Seide	Assist.	Wunsch	Heil. p. pr.	Heil. (7 Tg.)	Geheilt. Juli 1894. Kein Bruchband	—
7 Knopfnähte (2 lateral, 1 Kanalnähte). Seide	Assist.	Wunsch	Heil. p. pr.	Heil. (7 Tg.)	Geheilt. 25. Juli 1894. Kein Bruchband	—
9 Knopfnähte 2 Fixirungen des Bruchs., 2 lateral, 1 Kanalnähte). Seide	Prof. Kocher	Schmerzen	Heil. p. pr.	Heil. (8 Tg.)	Geheilt. Juli 1894. Kein Bruchband	—
11 Knopf-nähte (2 later., 1 Fixirung des Bruchs., 1 Kanalnähte). Seide	Prof. Kocher	Grösse	Heil. p. pr.	Heil. (8 Tg.)	Geheilt. 16. Aug. 1894. Kein Bruch-band	Bruchsack ist am unteren Ende verwachsen und zeigt eine starke Verdickung.
10 Nähte 2 Fixirungen les Bruchs., 2 lateral, 1 Kanalnähte). Seide	Assist.	Incoëre.	Heil. p. pr.	Heil.	Geheilt. Juli 1894. Kein Bruchband	Bruchsack stark verdickt.
9 Knopfnähte	Assist.	Beschw.	Heil. p. pr.	Heil. (9 Tg.)	—	—
8 Knopfnähte 1 Fixirung des Bruchs., 2 lateral, 1 Kanalnähte). Eisendraht	Prof. Kocher	Schmerzen	Heil. p. pr.	Heil. (7 Tg.)	Geheilt. 14. Juli 1894. Untersuchung 5. Aug. 1894. Kein Bruchband (Dr. Mosimann)	Das Ende des Bruchsackes ist verdickt und geschrumpft.
Kanalnähte. Eisendraht	Prof. Kocher	Alter	Heil. p. pr.	Heil. (7 Tg.)	Geheilt. 13. Juli 1894. Kein Bruch-band. (Dr. Eichen-busch)	—

Nummer	Name, Hernia, Beruf	Alter in Jahren	Datum: Eintritt	Operation	Entlassung	Status	Wie lange ist der Bruch entstanden?	Operation
20	*Wyss*, Friedr., Zimmermann. H. ing. ext. dext.	22	5./2.	9./2.	15./2.	Congenital. Inguinal. Reponibel. Hühnereigross. Bruchpf. f. 1 Fing. durchg.	2 Jahre	Methode (III)
21	*Aebersold*, Rud., Schmied. H. ing. ext. sin.	19	5./2.	9./2.	15./2.	Inguinal. Reponibel. Taubeneigross. Bruchpf. f. 1 Finger durchg.	1½ Jahr	Methode (III)
22	*Jost*, Joh. H. ing. ext. sin.	22	5./2.	12./2.	19./2.	Reponibel. Gänseeigross. Bruchpf. f. d. Spitze des Zeigefing. durchgängig	8 Monate	Methode (III)
23	*Lüthi*, Chr., Landarbeiter. H. ing. ext. dext.	48	12./2.	14./2.	26./2.	Scrotal. Theils reponibel, Gänseeigross. Bruchpf. f. 2 Fing. durchg.	10 Jahre	Methode (III). Netzresection
24	*Derselbe.* H. ing. ext. sin.	—	—	—	—	Scrotal. Irrepon. Faustgross. Bruchpf. f. 3 Fing. durchg.	10 Jahre	Methode (III). Netzresection
25	*Stoll*, Alb. H. ing. ext. dext.	40	12./2.	14./2.	9./3.	Scrotal. Reponib. Gänseeigross. Bruchpf. f. 1 Fing. durchg.	11 Jahre	Methode (III)
26	*Probst*, Karl. H. ing. ext. dext.	26	1./2.	10./2.	26./2.	Congenital. Reponibel. Faustgross. Bruchpf. f. 1 Fing. durchg.	Seit 3. Lebensjahre	Methode (III)
27	*N. N.* H. ing. ext. sin.	31	13./2.	14./2.	24./2.	Reponib. Scrotal. Bruchpforte f. 1 Finger durchg.	4 Jahre	Methode (III)
28	*N. N.* H. ing. ext. sin.	52	20./2.	24./2.	5./3.	Reponibel. Taubeneigross	3 Jahre	Methode (III)
	2. Frauen.			**1894**				
29	*N. N.* H. ing. ext. sin.	27	20./2.	24./2.	17./3.	Röthliche Narbe. Hühnereigross. Vorwölbung	—	Methode (III)

Naht	Operateur	Indication	Wundverlauf	Resultat	Endresultat	Bemerkungen.
Kanalnähte (2 Fixir. d. Bruchsackes). Eisendraht	Prof. Kocher	Alter	Heil. p. pr.	Heil. (6 Tg.)	Geheilt. 23. Juli 1894. Kein Bruchband	—
Kanalnähte (2 Fixir. d. Bruchsackes). Eisendraht	Prof. Kocher	Alter	Heil. p. pr.	Heil. (6 Tg.)	Geheilt. 15. Juli 1894. Kein Bruchband	—
Kanalnähte (2 Fixir. d. Bruchsackes). Eisendraht	Prof. Kocher	Alter	Heil. p. pr.	Heil. (7 Tg.)	—	—
Kanalnähte (2 Fixir. d. Bruchsackes). Eisendraht	Assist.	Schmerzen	Heil. p. pr.	Heil. (12 Tg.)	Geheilt. 21. Juli 1894. Kein Bruchband	Netz (adhär.).
Kanalnähte (2 Fixir. d. Bruchsackes). Eisendraht	Assist.	Schmerz. Irreponib.	Heil. p. pr.	Heil. (12 Tg.)	Geheilt. 21. Juli 1894. Kein Bruchband	Netz (adhär.).
Kanalnähte (2 Fixir. d. Bruchsackes). Eisendraht	Assist.	Beschw.	Infection	Heil. (23 Tg.) Keine Vorwölb. beim Husten	—	—
Kanalnähte 2 Fixir. d. Bruchsackes). Eisendraht	—	Alter	Heil. p. pr.	Heil. (16 Tg.)	—	—
Kanalnähte. Eisendraht	Prof. Kocher	Wunsch	Heil. p. pr.	Heil. (10 Tg.)	Geheilt. 10. Aug. 1894	—
Kanalnaht. Eisendraht	Prof. Kocher	Beschw.	Heil. p. pr.	Heil. (9 Tg.)	Geheilt. 10. Aug. 1894	—
Kanalnaht. Eisendraht	Prof. Kocher	Wunsch	Heil. p. pr.	Heil. (21 Tg.) Keine Vorwölbung beim Husten	Geheilt. 17. Aug. 1894. Bericht von Prof. Kocher	Anamnese: Radicaloperat. wegen H. ing. sinistra. Fadeninfection, nach einigen Monaten Recidiv.

11,0 Tage, bei den per secundam geheilten Patienten (1) ist die Heilungsdauer 57 Tage.

Ein bedeutender Einfluss des Alters des Patienten auf die Heilungsdauer wurde auch in dieser Fällenreihe nicht beobachtet. Wir finden für das Alter von 20—50 Jahren eine Heilungszeit von 11,0 Tagen und für das senile, von über 50 Jahren, eine solche von 12,0 Tagen.

Abgangsresultate.

Alle Patienten (28) sind geheilt entlassen: ohne Bruchband und irgend welche Spur von Hernie.

Endresultate.

Es wurde nur ein Fall eines Recidives beobachtet (Tabelle B. II. Nr. 4, S. 352); folglich Recidiv = 7,7 Proc. (1 Fall), Heilung = 92,3 Proc. (12 Fälle).

Herniae inguinales internae.

Zwischen der Abtheilung, die die äusseren Leisten- und Schenkelbrüche behandelt, welche bei ihrem Austritte gewissen Organen folgen — bei den Leistenbrüchen dem Funiculus spermaticus, bei den Schenkelbrüchen den grossen Gefässen — und durch anatomisch abgegrenzte Kanäle (Canalis inguinalis und Canalis cruralis) ihren Weg finden, und der Abtheilung, welche die Herniae umbilicales und ventrales bespricht, welche die Eigenthümlichkeiten der oben bezeichneten Brucharten nicht besitzen, finde ich es zweckmässig, die Abtheilung der sogenannten inneren Leistenbrüche Platz finden zu lassen.

Radicaloperation.

Der oberhalb des inneren Drittels des Poupart'schen Bandes gemachte Schnitt legt den Bruchsack frei, gewöhnlich mit einem breiten Grund und ohne eigentlichen (eingeschnürten) Bruchsackhals. Der Bruchsack wird sorgfältig auf stumpfem Wege frei präparirt, herausgezogen, möglichst hoch mit der Nadel durchbohrt, abgeschnürt und schliesslich abgeschnitten. Dann wird, ohne besondere Schwierigkeiten, ein exacter Schluss der Bruchpforte durch Knopfnähte bewirkt, da der Samenstrang bei guter Isolirung hier nicht im Wege ist. Die Verschliessung der Hautwunde, der Verband und die Nachbehandlung geschehen wie bei allen oben beschriebenen Methoden.

Wundverlauf (21 Fälle).

Der Wundverlauf war bei allen Fällen glatt. Heilung per primam = 100 Proc. Die Heilungsdauer ist bei 20 Radicaloperationen bekannt, sie beträgt im Durchschnitt 10,8 Tage.

Das Alter der Patienten beeinflusst die Heilungsdauer bei der Operation der inneren Inguinalhernien ebensowenig wie bei den oben angeführten Fällen. Wir finden für das Alter von 20—30 Jahren eine Heilungszeit von 9 Tagen und für das senile von über 50 Jahren eine solche von 11 Tagen.

Abgangsresultate.

Alle Patienten (21) sind geheilt entlassen: ohne Bruchbänder, ohne Vorwölbung der Leistengegend beim Husten und Pressen.

Endresultate.

Ich bin im Besitze von Berichten über die Endresultate der Radicaloperation der Herniae inguinales directae in 12 Fällen von den in meiner Tabelle angeführten 21 Operationen. Daran betheiligen sich die Geheilten mit 83,3 Proc., die Recidive mit 16,7 Proc.

Recidive.

Im ersten Falle (Tab. C. Nr. 5, S. 354) führe ich das Recidiv erstens auf das Alter des Patienten und zweitens auf die bedeutende Breite der Pforte (durchgängig für 4 Finger) zurück.

Im zweiten Falle (Tabelle C. Nr. 10, S. 354) kann man voraussetzen, dass die Nähte vom Operateur (Assistent) nicht vollkommen genau angelegt wurden. Dies kann mit um so grösserem Rechte behauptet werden, als die Operation bei einem jungen Individuum mit enger Bruchpforte ausgeführt wurde und somit die Bedingungen einer dauernden Heilung gegeben waren, wenn bei der Operation eine genaue Vernähung des Peritoneum in der Gegend der Bruchöffnung vorgenommen worden wäre. Also wurde bei richtiger Operation ein einziges Recidiv bei einer sehr grossen Hernie und überhaupt grosser Bruchpforte beobachtet.

Herniae umbilicales epigastricae et ventrales.

Ich habe in einer Abtheilung alle Bruchfälle, die auf der vorderen Bauchwand vorkommen, zusammengestellt, aus dem Grunde, weil sie unter sich viel Gemeinsames haben, sowohl in anatomischer Beziehung, wie in Bezug auf die Operationsmethode.

Tab

Herniae crurale

Nummer	Name, Hernia, Beruf	Alter in Jahren	Datum: Eintritt	Operation	Entlassung	Status	Wie lange ist der Bruch entstanden?	Operation
	1. Männer.			1891				
1	*Blatter* (D)[1], Christ. H. crur. sin.	66	23./11.	5./12.	24./12.	Reponibel. Permagna. Bruchpf. f. 4 Fing. durchg.	20 Jahre	Radic.-Operat. (
				1892				
2	*Oppliger*, Fr., Schreiner. H. crur. sin.	59	30./5.	17./6.	25./6.	Reponibel. Kleinfaustgross. Bruchpf. f. Zeigefinger durchg.	15 Jahre	Radic.-Operat. (I
3	*Spycher*, Joh. H. crur. dext.	37	2./6.	17./6.	25./6.	Hühnereigross. Bruchpf. weit.	1 Jahr	Radic.-Operat. (I
4	*Boss* (D), Christ. H. crur. sin.	62	13./6.	22./6.	30./6.	Decrepider Mann. Kleine Hernie.	1 Monat	Radic.-Operat. (I
5	*Benz* (D), Joh., Landarbeiter. H. crur. dext.	66½	29./8.	31./8.	13./9.	Kleinfaustgross.	30 Jahre	Radic.-Operat. (I
6	*Joh. v. Känel.* H. crur. dext.	47	2./9.	6./9.	15./9.	Irreponibel. Faustgross.	8 Jahre	Radic.-Operat. (I Netzresection
				1893				
7	*Badertscher* (D). H. crur. sin.	58	11./7.	8./8.	17./8.	Reponibel. Pflaumengross. Bruchpf. f. 1 Fing. durchg.	10 Jahre	Radic.-Operat. (I
8	*Selhofer* (D), Christ. H. crur. dext.	66	1./10.	10./10.	19./10.	Hühnereigrosse Hernie.	25 Jahre	Radic.-Operat. (I
	2. Frauen.			1891				
9	*Bieri* (D), Elisabeth. H. crur. dext.	61	2./11.	14./11.	23./11.	Faustgross. Reponibel. Bruchpf. f. 1 Fing. durchg.	20—30 Jahre	Radic.-Operat. (I
10	*Dieselbe.* H. crur. sin.	—	—	—	—	Faustgross. Reponibel. Bruchpf. f. 1 Fing. durchg.	—	Radic.-Operat. (I

1) Mit (D) sind doppelseitige Hernien bezeichnet.

B.

(24 Oper.). Methode I.

Naht	Operateur	Indication	Wundverlauf	Resultat	Endresultat	Bemerkungen.
Tabaksbeutelnaht durch Lig. Poupart. f. ileopect.	Assist.	Grösse	Heil. p. pr.	Heil. (19 Tg.)	—	Der Bruchsack war nach der Operation mit 1200 Ccm. Wasser gefüllt.
Naht d. Bruchpforte d. Lig. Poupart. u. Fasc. pectinea	Prof. Kocher	Incoerc.	Heil. p. pr.	Heil. (8 Tg.)	Geheilt. 18. Juli 1894. Kein Bruchband	—
Naht d. Lig. Poup. u. Fasc. pectin.	Prof. Kocher	—	Heil. p. pr.	Heil. (8 Tg.)	—	—
Naht d. Lig. Poup. u. Fasc. pectin.	Assist.*	Schmerzen	Heil. p. pr.	Heil. (8 Tg.)	Geheilt. 13. Juni 1894. Kein Bruchband	Subseröses Lipom.
Nähte d. Lig. Poup. u. Fasc. pectin.	Assist.*	Beschw.	Heil. p. pr.	Heil. (13 Tg.)	Geheilt. Juli 1894. Kein Bruchband	Bruchsack sehr verdickt.
Nähte d. Lig. Poup. u. Fasc. pectin.	Assist.*	Irrepon.	Heil. p. pr.	Heil. (9 Tg.)	Geheilt. 12. Juli 1894. Kein Bruchband	Netz (adhär.).
Knopfnaht d. Lig. Poup. u. Fasc. pect.	Prof. Kocher	—	Heil. p. pr.	Heil. (9 Tg.)	—	—
Pfortennaht d. Lig. Poup. u. Fasc. pect.	—	—	Heil. p. pr.	Heil. (9 Tg.)	—	—
—	Prof. Kocher	—	Heil. p. pr.	Heil. (9 Tg.)	—	—
—	Prof. Kocher	—	Heil. p. pr.	Heil. (9 Tg.)	—	—

Nummer	Name, Hernia, Beruf	Alter in Jahren	Datum: Eintritt	Operation	Entlassung	Status	Wie lange ist der Bruch entstanden?	Operation
11	*Fluckiger*, Elise. H. crur. dext.	39	28./1.	22./2.	21./4.	Reponibel. Mittelgross. Bruchpf. f. 2 Fing. durchg.	3 Jahre	Radic.-Operat.
12	*Wouger-Gerber.* H. crur. dext.	49	22./2.	4./3.	17./3.	Tuberculöses Individuum. Pflaumengrosse Hernie. Irrepon.	—	Radic.-Operat.
13	*Sollberger* (D). H. crur. sin.	43	22./2.	4./3.	17./3.	Irreponibel. Pflaumengross.	1 Jahr	Radic.-Operat.
14	*Dieselbe.* H. crur. dext.	—	—	—	—	Irreponibel. Kleine Hernie.	—	Radic.-Operat.
15	*Aebi-Megerli.* H. crur. dext.	31	16./5.	17./5.	6./6.	Haselnussgrosse Hernie in der Mitte der alten Narbe.	—	Radic.-Operat.
16	*Dummermuth*, Elise, Magd. H. crur. sin.	21	16./6.	22./6.	6./7.	Reponibel. Wallnussgross.	3 Mon.	Radic.-Operat.
17	*Brügger.* H. crur. dext.	51	20./6.	7./7.	18./7.	Faustgross. Bruchpf. f. 1 Fing. durchg.	10 Jahre	Radic.-Operat.
18	*Wegmüller.* H. crur. dext.	36	19./12.	23./12.	1./1.	Irreponibel. $^1/_3$ der Länge des Lig. poup.	10 Jahre	Radic.-Operat. Resection d. Netz
				1893				
19	*Schniter*, Elise. H. crur. dext.	42	14./3.	17./3.	30./3.	Reponibel. Hühnereigross. Bruchpf. f. 1 Fing. durchg.	8 Monate	Radic.-Operat.
20	*Girod*, Lina. H. crur. dext.	46	9./6.	22./6.	1./7.	Irreponibel. Pfirsichgross	2 Jahre	Radic.-Operat.
21	*Zaugg*, Rosa. H. crur. dext.	24	27./7.	8./7.	15./7.	Reponibel. Halbhühnereigross. Bruchpf. undeutlich	7 Jahre	Radic.-Operat.
22	*Poglia*, Maria. H. crur. dext.	58	9./11.	20./11.	29./11.	Reponibel. Hühnereigross	2 Jahre	Radic. Operat.
23	*Flück* (D), M. H. crur. sin.	60	15./12.	23./12.	6./1.	Reponibel. Eigross.	26 Jahre	Radic.-Operat.
24	*Dieselbe.* H. crur. dext.	—	—	—	—	Reponibel. Hühnereigross. Bruchpf. f. 1 Fing. durchg.	—	Radic.-Operat.

Naht	Operateur	Indication	Wund-verlauf	Resultat	Endresultat	Bemerkungen.
: Knopfnähte	Prof. Kocher	—	28. Febr. Abscess	Heil. (57 Tg.). Keine Vorwölb. beim Pressen	—	—
1 Knopfnaht 1 Lig. Poup. 1. Fasc. pect.	—	Irrepon.	Heil. p. pr.	Heil. (13 Tg.)	Im August 1892 gestorben. Ohne Recidiv.	—
1 Knopfnaht	—	Irrepon.	Heil. p. pr.	Heil. (13 Tg.)	—	—
1 Knopfnaht	—	Irrepon.	Heil. p. pr.	Heil. (13 Tg.)	—	—
1 Knopfnähte 1. Lig. Poup. 1. Fasc. pect.	Prof. Kocher	—	Heil. p. pr.	Heil. (20 Tg.)	—	Im Jahre 1890 wurde operirt (Rad.-Operat. der Hernie). Jetzt Recidiv.
2 Knopfnähte 1. Lig. Poup 1. Fasc. pect.	Assist.*	—	Heil. p. pr.	Heil. (12 Tg.)	Geheilt. 18. Juli 1894. Kein Bruchband	Subseröses Lipom.
Naht durch Lig. Poup. u. Fasc. pect.	Prof. Kocher	—	Heil. p. pr.	Heil. (8 Tg.)	—	—
Knopfnaht d. Lig. Poup. u. Fasc. pect.	Prof. Kocher	Irrepon.	Heil. p. pr.	Heil. (8 Tg.)	Geheilt. 12. Juli 1894. Kein Bruchband	Netz (adhär.).
2 Knopfnähte	Prof. Kocher	—	Heil. p. pr.	Heil. (13 Tg.)	—	—
1 Knopfnaht 1 Lig. Poup. 1. Fasc. pect.	Prof. Kocher	Irrepon.	Heil. p. pr.	Heil. (8 Tg.)	Geheilt. Juli 1894. Kein Bruchband	—
1 Knopfnaht 1 Lig. Poup. 1. Fasc. pect.	Prof. Kocher	—	Heil. p. pr.	Heil. (7 Tg.)	Geheilt. 16. Juli 1894. Kein Bruchband	—
1 Knopfnaht 1 Lig. Poup. 1. Fasc. pect.	Prof. Kocher	—	Heil. p. pr.	Heil. (9 Tg.)	—	—
1 Knopfnaht 1 Lig. Poup. 1. Fasc. pect.	Assist.	—	Heil. p. pr.	Heil. (14 Tg.)	Geheilt. 14. Juni 1894. Kein Bruchband	—
1 Knopfnaht 1 Lig. Poup. 1 Fasc. pect.	Assist.	—	Heil. p. pr.	Heil. (14 Tg.)	Geheilt. 14. Juni 1894. Kein Bruchband	—

II. Verlagerungsmethode

Nummer	Name, Hernia, Beruf	Alter in Jahren	Datum: Eintritt	Operation	Entlassung	Status	Wie lange ist der Bruch entstanden?	Operation
	1. Männer.			1892				
1	*Gosteli*, Chr. H. crur. dext.	52	24./10.	16./12.	12./1.	Reponible kleine nabelförmige Hernie	—	Radic.-Operat. (I
2	*Wenger*, Chr. H. crur. dext.	47	1./12.	16./12.	26./12.	Reponibel. Faustgross. Brchpf. f. 3 Fing. durchg.	—	Radic.-Operat. (I
	2. Frauen.							
3	*N. N.* H. crur. dext.	30	13./6.	16./6.	26./6.	Reponibel. Flachkugelig.	—	Radic.-Operat. (I
4	*N. N.* H. crur. dext.	28	25./2.	28./2.	—	Irreponibel. Wallnussgross. Aeusserer Leistenring auf beiden Seiten offen.	4 Wochen	Radic.-Operat. (I

Tab

Herniae inguinales directe

Nummer	Name, Hernia, Beruf	Alter in Jahren	Datum: Eintritt	Operation	Entlassung	Status	Wie lange ist der Bruch entstanden?	Operation
				1891				
1	*N. N.* (D). H. ing. dir. dext.	56	27./10.	6./11.	13./11.	Irreponibel. Bruchpf. sehr weit	11 Jahre	Radic.-Operat. Resection des Netz
2	*Derselbe.* H. ing. dir. sin.	—	—	—	—	Irreponibel. Bruchpf. sehr weit	11 Jahre	Radic.-Operat. Resection des Netz
3	*N. N.* (D). H. ing. int. dext.	66	23./11.	5./12.	24./12.	Mittlerer Grösse. Reponibel. Brchpf. f. 4 Fing. durchg.	20 Jahre	Radic.-Operat.

(Methode II). (4 Oper.)

Naht	Operateur	Indication	Wund-verlauf	Resultat	Endresultat	Bemerkungen.
1 Naht d. Lig. Poup. u. Fasc. pectin.	Prof. Kocher	—	Heil. p. pr.	Heil. (28 Tg.)	—	—
2 Knopfnähte d. Lig. Poup. u. Fasc. pect. Trotzdem bleibt eine grosse Oeffnung des Canalis cruralis.	Prof. Kocher	—	Heil. p. pr.	Heil. (10 Tg.)	—	—
1 Naht d. Lig. Poup. u. Fasc. pect.	Prof. Kocher	—	Heil. p. pr.	Heil. (10 Tg.)	Geheilt. 14. Aug. 1894	—
3 Eisendrahtnähte, welche zugleich durch d. Bruchsackstumpf u. die Pfeiler des Inguinalkanals gehen.	—	—	Heil. p. pr.	Heil.	Recidiv. 15. Aug. 1894 (Prof. Kocher). Ganz klein. Keine Beschw. Kein Bruchband	—

C.

internae) (21 Oper.).

Naht	Operateur	Indication	Wund-verlauf	Resultat	Endresultat	Bemerkungen.
Naht der Bruchpforte	Prof. Kocher	Beschw.	Heil. p. pr.	Heil. (7 Tg.)	—	Netz mit fast der ganzen inneren Wand des Bruchsackes verwachsen.
Naht der Bruchpf. 10 Knopfnähte	Prof. Kocher	—	Heil. p. pr.	Heil. (7 Tg.)	—	—
—	—	Beschw.	Heil. p. pr.	Heil. (19 Tg.)	—	—

Nummer	Name, Hernia, Beruf	Alter in Jahren	Datum: Eintritt	Operation	Entlassung	Status	Wie lange ist der Bruch entstanden?	Operation
				1892				
4	*Mathys*, Nicl. Kein Beruf. H. ing. int. dext.	61	4./2.	24./2.	5./3.	Reponibel. Kindskopfgross. Brchpf. f. 3 Fing. durchg.	Seit 3jährig. Alter	Radic.-Operat.
5	*Gfeller*, Nicl., Landarbeiter. H. ing. int. dext.	64	15./3.	—	—	Reponibel. Faustgross. Brchpf. f. 4 Fing. durchg.	—	Radic.-Operat.
6	*Benz* (D), Joh., Landarbeiter. H. ing. int. sin.	66 1/3	29./8.	31./8.	13./9.	Schwer reponibel. Wallnussgross. Brchpf. f. 2 Fing. durchg.	30 Jahre	Radic.-Operat.
7	*N. N.* H. ing. int. dext.	36	14./10.	15./10.	29./10.	Kleine Hernie. Reponibel.	1 Jahr	Radic.-Operat.
				1893				
8	*Tschiegg* (D), Fr. H. ing. int. dext.	59	25./5.	31./5.	13./7.	Faustgross. Brchpf. f. 2 Fing. durchg.	—	Radic.-Operat.
9	*Derselbe.* H. ing. int. sin.	—	—	—	—	Apfelgross. Brchpf. f. 2 Fing. durchg.	—	Radic.-Operat
10	*Fenz*, Aug. Kutscher. H. ing. int. sin.	35	12./6.	15./6.	24./6.	Reponibel. Daumengross. Brchpf. f. 1 Fing. durchg.	5 Jahre	Radic.-Operat.
11	*Bentsch*, Chr., Landwirth. H. ing. int. sin.	65	24./7.	8./8.	17./8.	Reponibel. Apfelgross. Brchpf. f. 1 Fing. durchg.	8 Jahre	Radic.-Operat.
12	*Badertscher* (D). H. ing. int. sin.	58	11./7.	8./8.	17./8.	Reponibel. Wallnussgross. Brchpf. f. 2 Fing. durchg.	10 Jahre	Radic.-Operat.
13	*Grünig*, Nicl., Landarbeiter. H. ing. int. dext.	51	18./9.	20./9.	30./9.	Reponibel. Hühnereigross. Brchpf. f. 2 Fing. durchg.	8 Jahre	Radic.-Operat
14	*Selhofer* (D), Chr. H. ing. int. sin.	66	1./10.	10./10.	19./10.	Kleine Hernie	—	Radic.-Operat
15	*Schers* (D), Fr. H. ing. int. dext.	41	10./10.	11./10.	17./10.	Reponibel. Hühnereigross. Brchpf. f. 2 Fing. durchg.	7 Jahre	Radic.-Operat.
16	*Wenger* (D), Joh. H. ing. int. dext.	52	9./11.	20./11.	9./12.	Reponibel. Hühnereigross. Bruchpf. f. 2 Fing. durchg.	—	Radic.-Operat.

Naht	Operateur	Indication	Wund-verlauf	Resultat	Endresultat	Bemerkungen.
3 Knopfnähte (Pfortennaht)	—	Schmerzen	Heil. p. pr.	Heil. (9 Tg.)	Geheilt. 13. Juli 1894. Jetzt hat Pat. die linksseitige Hernia interna, baumnussgross.	Bruchsack ausserordentl. dick. Der unterbundene Bruchsackhals zieht sich nicht weit zurück.
3 Knopfnähte (Pfortennaht)	—	Incoercib.	Heil. p. pr.	Heil.	Recidiv. 2. Operat. 7. Mai 1894	Bruchsack ist ausserordentlich stark verfettet.
1 Knopfnähte (Pfortennaht)	Assist.*	Beschw.	Heil. p. pr.	Heil. (13 Tg.)	Geheilt. Juli 1894. Kein Bruchband	—
—	Prof. Kocher	Schmerzen	Heil. p. pr.	Heil. (14 Tg.)	Geheilt. 11. Aug. 1894	Subseröses Lipom.
6 Knopfnähte (Pfortennaht)	Assist.	—	Heil. p. pr.	Heil. (13 Tg.)	—	—
4 Knopfnähte (Pfortennaht)	Assist.	—	Heil. p. pr.	Heil. (13 Tg.)	—	—
3 Knopfnähte (Pfortennaht)	Assist.	—	Heil. p. pr.	Heil. (9 Tg.)	Recidiv. Aug. 1894. Baumnussgross. Trägt kein Bruchband.	—
2 Knopfnähte (Pfortennaht)	Prof. Kocher	—	Heil. p. pr.	Heil. (9 Tg.)	Keine Beschwerden Geheilt. 15. Juli 1894. Kein Bruchband	—
2 Knopfnähte (Pfortennaht)	Prof. Kocher	—	Heil. p. pr.	Heil. (9 Tg.)	—	—
4 Knopfnähte (Pfortennaht)	Assist.	—	Heil. p. pr.	Heil. (10 Tg.)	Geheilt. 18. Juli 1894. Kein Bruchband	—
6 Knopfnähte (Pfortennaht)	Assist.	—	Heil. p. pr.	Heil. (9 Tg.)	—	—
5 Knopfnähte (Pfortennaht)	Assist.	—	Heil. p. pr.	Heil. (6 Tg.)	—	—
5 Knopfnähte (Pfortennaht)	Prof. Kocher	—	Heil. p. pr.	Heil. (19 Tg.)	Mai 1894 gestorben. Ohne Recidiv	—

Nummer	Name, Hernia, Beruf	Alter in Jahren	Datum: Eintritt	Operation	Entlassung	Status	Wie lange ist der Bruch entstanden?	Operation
17	*Lehmann* (D), Chr., Bremser. H. ing. int. sin.	22	14./11.	17./11.	25./11.	Reponibel. 3 Cm. Durchm. Bruchpf. weit	1 Jahr	Radic.-Operat.
18	*Derselbe.* H. ing. int. dext.	—	—	—	—	Reponibel. Wallnussgross. Bruchpf. weit	1 Jahr	Radic.-Operat.
19	*Lanz* (D), Jac. H. ing. int. sin.	63	7./12.	23./12.	4./1.	Reponibel. Gänseeigross. Bruchpf. f. 2 Fing. durchg.	40 Jahre	Radic.-Operat
				1894				
20	*Jorg* (D), Andreas, H. ing. int. dext.	58	8./2.	13./2.	24./2.	Kindskopfgross. Repon. Bruchpf. sehr weit	20 Jahre	Radic.-Operat.
21	*Derselbe.* H. ing. int. sin.	—	—	—	—	Permagna. Reponibel. Bruchpf. f. 5 Fing. durchg.	30 Jahre	Radic.-Operat.

Tab

Herniae epigastr., umbilic.

Nummer	Name, Hernia, Beruf	Alter in Jahren	Datum: Eintritt	Operation	Entlassung	Status	Wie lange ist der Bruch entstanden?	Operation
	1. Männer.			1892				
1	*Müller*, Jac., Landarbeiter. H. epig.	38	2./2.	10./2.	17./2.	Mandelgross. Irreponibel. Schmerzhaft	2 Jahre	Enucleation eines suberösen Lipom.s. Ligam. teres wir. abgetragen
				1893				
2	*Wenger* (D), Joh. H. epig.	52	9./11.	20./11.	9./12.	3 Cm. über dem Nabel. Reponibel. Taubeneigross	—	Isol. u. Abtragung d. Bruchsackes. Fr legung u. Abtragun Lig. suspens. et teret hepatis
	2. Frauen.							
				1892				
3	*Ammann*, Ros. H. umbilicalis	1	13./2.	16./2.	23./2.	Congenital. Reponibel. Nussgross	—	Abtragung des Bruches

Naht	Operateur	Indication	Wund-verlauf	Resultat	Endresultat	Bemerkungen.
Pfortennaht	Prof. Kocher	—	Heil. p. pr.	Heil. (8 Tg.)	Geheilt. 15. Juli 1894. Bericht von Dr. Müller. Kein Bruchband	—
Pfortennaht	Prof. Kocher	—	Heil. p. pr.	Heil. (8 Tg.)	Geheilt. 15. Juli 1894. Kein Bruchband	—
5 Knopfnähte (Pfortennaht)	Assist.	—	Heil. p. pr.	Heil. (12 Tg.)	—	—
5 Eisendraht-suturen Pfortennaht)	Prof. Kocher	—	Heil. p. pr.	Heil. (11 Tg.)	Geheilt. 15. Juli 1894. Kein Bruchband	—
5 Eisendraht-suturen (Pfortennaht)	Prof. Kocher	—	Heil. p. pr.	Heil. (11 Tg.)	Geheilt. 15. Juli 1894	—

D.

entrales. (10 Operationen.)

Naht	Operateur	Indication	Wund-verlauf	Resultat	Endresultat	Bemerkungen.
4 Peritoneal-nähte	Prof. Kocher	Schmerzen	Heil. p. pr.	Heil. (7 Tg.)	Geheilt. 15. Juli 1894. Kein Bruchband	Lig. teres hepat. als Inhalt des Bruches.
1 Peritoneal-nähte	Prof. Kocher	—	Heil. p. pr.	Heil. (19 Tg.)	Im Mai 1894 gestorben. Ohne Recidiv	—
3 tiefe Peri-tonealnähte	Prof. Kocher	—	Heil. p. pr.	Heil. (7 Tg.)	Geheilt. 14. Juli 1894	—

Nummer	Name, Hernia, Beruf	Alter in Jahren	Datum: Eintritt	Operation	Entlassung	Status	Wie lange ist der Bruch entstanden?	Operation
			1893					
4	*Ziegler*, Bertha. H. umbilic.	3	16./1.	20./1.	26./1.	Reponibel. 10 Cm. gross	—	Bruchsack abgebund., nach innen gebracht und die Bruchpforte mittelst fortlaufender Naht geschlossen
5	*Moosmann*, Landarbeiterin. H. ventralis	57	17./3.	17./3.	30./3.	Vorwölbung linksseitig. Narbe im oberen Drittel. Wallnussgross. Reponibel	—	Isol. und Abtragung des Bruchsackes
6	*N. N.*, Haushälterin. H. umbilic.	46	30./5.	5./6.	15./6.	Permagna. Theils reponibel	3 Jahre	Bruchsack stark adhärent. Netzresection. Abtragung des Bruchsackes
7	*Salzmann*, Fr. H. umbilic.	60	1./6.	13./6.	22./6.	Irreponibel. Kleinfaustgross	10 Jahre	Abtragung des Bruchsackes. Abtragung d. adhärenten Netzklumpens
8	*N. N.* H. ventralis	29	—	—	—	Reponibel. Bruchpf. f. 3 Fing. durchg.	—	Peritoneum adhärent, lässt sich schlecht ablösen, reisst ein.
9	*N. N.* Bauchhernie	—	11./11.	15./11.	2./12.	2 Faust gross. Bruchpf. f. 3 Fing. durchg.	—	Vorwölbung des Peritoneum. Lospräparirt, abgetrennt.
10	*Döpfner*. H. umbilic.	50	19./2.	22./2.	10./3.	Irreponibel. Eigross	3 Jahre	Abtragung des Bruchsackes. Netzresection

Radicaloperation.

Auf Grund dessen, dass bei den in dieser Abtheilung behandelten Hernien sehr oft Verwachsungen und ausserordentlich verschiedener Bruchinhalt vorkommen, was gewisse Eigenthümlichkeiten der Operation bedingt, habe ich es für besser gefunden, in einigen Worten die Operationsmethode in der entsprechenden Rubrik der beigefügten Tabelle zu erwähnen.

Es handelt sich im Ganzen bei allen oben angeführten Operationen wesentlich darum, den Bruchsack möglichst tief zu isoliren, und dann, wenn die Form des Bruchsackes und die Festigkeit seiner Wände es erlauben, um die Bruchbasis eine Ligatur anzulegen und die Bruchpforte mit Knopfnähten zu vernähen. Darauf folgt eine fortlaufende Hautnaht und ein Verband, der aus Collodialstreifen besteht.

Naht	Operateur	Indication	Wund-verlauf	Resultat	Endresultat	Bemerkungen.
—	—	—	Heil. p. pr.	Heil. (6 Tg.)	Geheilt. Juli 1894	—
Peritoneal-nähte	—	—	Heil. p. pr.	Heil. (13 Tg.)	Recidiv. Juli 1894. Baumnussgross. Schmerzen	Im Jahre 1891 war Oper. wegen doppelseitiger Leistenhernie. Jetzt Recidiv.
Pfortennähte	Prof. Kocher	—	Heil. p. pr.	Heil. (10 Tg.)	Geheilt. Juli 1894. Kein Bruchband	—
Knopfnähte	Prof. Kocher	—	Heil. p. pr.	Heil. (9 Tg.)	Geheilt. 30. Juli 1894. Kein Bruchband	Narbe nach Oper. der Perityphilitis.
Serie von Knopfnähten	Prof. Kocher	—	Heil. p. pr.	Heil.	Recidiv. 8. Aug. 1894. Sehr klein. Keine Beschwerden	Nach der Ovariotomie.
7 Knopfnähte	Prof. Kocher	—	Heil. p. pr.	Heil. (17 Tg.)	Recidiv. 8. Aug. 1894. Bruchband. Keine Beschwerden	—
Serie von Pfortennähten	Prof. Kocher	—	Heil. p. pr.	Heil. (16 Tg.)	Geheilt. Juli 1894	—

Wundverlauf (10 Fälle).

Der Wundverlauf war bei allen Fällen glatt (Heilung per primam) = 100 Proc. prima-Heilung. Die Heilungsdauer ist bei 9 Radicaloperationen bekannt, sie beträgt im Durchschnitt 11,5 Tage.

Abgangsresultate.

Alle Patienten sind geheilt und ohne jede Spur von Hernie entlassen worden.

Endresultate.

Von 10 Operationsfällen, die in meiner Tabelle angeführt sind, habe ich Berichte von allen Patienten erhalten. Recidive wurden in 3 Fällen constatirt = 30 Proc.

Nr. 1, die Kranke Frau Moosmann, 57 Jahre alt, Hernia ventralis (Tabelle D. Nr. 5, S. 358). Es ist wahrscheinlich, dass

bei der Operation die Vernähung des Peritoneum nicht vollständig gelungen war, weshalb an der Narbenstelle ein Recidiv enstanden ist.

Nr. 2, N. N. (Tabelle D. Nr. 8, S. 358). Die Hernie erscheint jetzt in Form von vier kleinen, längs der Operationsnarbe angeordneten Vorwölbungen (jede Vorwölbung ist kleinnussgross); kein Bruchband, keine Beschwerden.

Nr. 3, N. N. (Tabelle D. Nr. 9, S. 358). Im Mai 1894 wurde von Prof. Kocher ein Recidiv constatirt. Der Bruch war von kleiner Dimension und wurde vermittelst einer breiten Bauchbinde befestigt; keine Beschwerden.

Man darf sich nicht wundern, wenn die Herniae ventrales viel mehr Recidive ergeben, als andere Hernien. Es handelt sich ja hier meistens nicht um eigentliche Hernien, sondern um Folgen von Laparotomien, bei denen keine richtigen Nähte angelegt worden sind oder nicht angelegt werden konnten. Die gewaltigen Oeffnungen in der Linea alba, welche sich dabei einstellen, können oft wegen der nach innen mit Netz und Darm bestehenden Verwachsungen nicht vollständig und innen nicht geschlossen werden; daher die Recidive. Es wäre besser, diese Fälle von operativem Hiatus zwischen dem Rectum abdominis nicht mit den Radicaloperationen wirklicher Hernien auf eine Stufe zu stellen.

Resumé.

Beim Vergleich der Operationsendresultate bei verschiedenen Methoden und verschiedenen Brucharten ergiebt sich Folgendes:

	Definitive Heilung	Recidive	Unvollständige Heilung.
Prof. Kocher.			
Hern. ing. obl. Methode I	85,3 Proc.	9,3 Proc.	5,4 Proc.
" II	90,3 "	6,45 "	3,25 "
" III	100 "	0 "	
Herniae crurales	92,3 "	7,7 "	
Hern. ing. directae	83,3 "	16,7 "	
Hern. ventrales etc.	70 "	30 "	
Hern. inguin. nach Prof. Bassini[1])	98 "	2 "	
Hern. inguin. nach Prof. Küster[2])	84 "	16 "	

Auf Grund dieser Tabelle ist ohne Weiteres zu sehen, dass die beiden letzten in der Berner Klinik ausgeübten Operationsmethoden

1) Ueber die Behandlung des Leistenbruches. Arch. f. klin. Chir. XL. Bd. S. 429. 1890.

2) Büngner, Zur Radicaloperation der Hernien. Aus der chirurgischen Klinik in Marburg. Deutsche Zeitschrift f. Chir. 1894.

der Hern. ing. obl. nach ihren Resultaten nicht nur zu den besten von den modernen Methoden zählen, sondern vielleicht [1]) dieselben sogar übertreffen. Nicht weniger als den Endresultaten muss man den folgenden Fragen Aufmerksamkeit schenken:

1. In welcher Proportion war bei verschiedenen Bruchfällen die Eiterung zu beobachten?

2. Wie gefährlich war dieselbe für das Leben des Patienten?

3. Inwiefern beeinflusste dieselbe die Bruchrecidive?

1. Locale Eiterung haben wir in folgenden Fällen und in folgendem Procentsatze in der ganzen Zahl der Fälle des reactionslosen Wundverlaufes beobachtet:

Herniae inguin. obliquae			Hern. crural.	H. ing. dir.	H. ventr. et cet.
Methode I	Methode II	Methode III			
7 Proc. 5 Fälle aus Insel-Spital. 1 Fall aus Privatpraxis	16,6 Proc. 6 Fälle aus Insel-Spital. 2 Fälle aus Privatpraxis	6,8 Proc. 1 Fall aus Insel-Spital. 1 Fall aus Privatpraxis	3,5 Proc. 1 Fall aus Insel-Spital	0 Proc.	0 Proc.

Aus den angeführten Zahlen sehen wir, dass die Eiterung am meisten in denjenigen Fällen zum Vorschein kam, in welchen, der Operationsmethode gemäss, die grösste Zahl der tiefen Knopfnähte angelegt wurde, was auch a priori zu erwarten war, denn die Einschnürung des Gewebes verursachte ein geringes und kurzdauerndes Oedem, venöse Stauung und damit eine günstige Bedingung zur Entwicklung der Eitererreger (Mikroorganismen).

Es ist in der That bemerkenswerth, dass wir bei denselben Bedingungen und bei demselben Chirurgen (Prof. Kocher und seinen Assistenten) bei einfachen und nicht zahlreichen Knopfnähten 0 Proc. Eiterung haben, bei tiefen und zahlreichen Nähten 7 Proc., und wenn der Bruchsack in der Wunde belassen wird, 16,6 Proc.

Letzterer Umstand berechtigt mich, alle Methoden, bei welchen der Bruchsack in toto in der Wunde verbleibt, als unzweckmässig zu betrachten. (Zu den modernen Methoden gehört diejenige von Mac Ewen.) Zur Bestätigung dieser Meinung berufe ich mich auf die Arbeiten, welche über häufige und schwierige Fälle von Eiterung

1) Ich sage „vielleicht“ und nicht „unbedingt“, da nach der Methode III, weil dieselbe unlängst in Gebrauch getreten ist, verhältnissmässig wenig Endresultate constatirt worden sind; ich erlaube mir darum nicht, 100 Proc. Heilung als eine maassgebende Ziffer anzunehmen.

bei den Operationen von Mac Ewen [1]) und Billroth [2]) berichten.

Welch' grosser Fortschritt in der Wundbehandlung in hiesiger Klinik gemacht wurde, erhellt aus einem Vergleiche folgender Tabelle:

Autor	Klinik von	Gestörter Wundverlauf	Heil. per primam.
Mayor [3])	Prof. **Kocher**	56,7 Proc.	43,3 Proc.
Haidenthaller [4])	" *Billroth*	49,4 "	50,6 "
Adler [5])	" *Bergmann*	42 "	58 "
Seckbach [6])	" *Heineke*	16,5 "	83,5 "
Brüsewitz [7])	" *Helferich*	29 "	71 "
Becker [8])	" *Trendelenburg*	25 "	75 "
Massopust [9])	Operationen der *nicht eingeklemmten Brüche* nach Prof. Bassini	54,6 "	45,4 "
Reintjes [10])	Prof. *Esmarch*	55,6 "	44,4 "
Bingner [11])	" *Küster*	20,5 "	79,5 "
Beresowsky [12])	" **Kocher**	7 "	93 "

2. Einen gewissen Procentsatz der Eiterung bei der Operation constatirend, muss ich ihren Charakter und ihre Bedeutung im Sinne der Prognose betrachten.

In unserer Casuistik hat die Eiterung den Charakter einer leichten, für das Leben des Kranken gefahrlosen Complication gehabt, und das geschah deshalb, weil bei der Kocher'schen Methode im Falle der Infection der Eiter um die Nähte in verhältnissmässig oberflächlichen

1) Becker, Ueber die Radicaloperation von Hernien mit besonderer Berücksichtigung der Macewen'schen Operation. Bonn 1891.

2) Haidenthaller, Die Radicaloperation der Hernien in der Klinik des Hofrathes Prof. Dr. Billroth. Arch. f. klin. Chir. Bd. XL.

3) Beitrag zur Kenntniss der Radicaloperation der nicht eingeklemmten Hernien. Lausanne 1889.

4) Die Radicaloperation der Hernien in der Klinik des Hofrathes Prof. Dr. Billroth. 1877—89. Arch. f. klin. Chir. XL. Bd. 1890.

5) Die Radicaloperation der Unterleibsbrüche. Berlin 1889.

6) 25 Herniotomien aus der Erlanger Klinik. 1892.

7) Ueber die in der Greifswalder chir. Klinik im Jahre 1891/92 vorgenommenen Fälle von Herniotomie. 1892.

8) Ueber die Radicaloperation von Hernien mit besonderer Berücksichtigung der Macewen'schen Operation. Bonn 1891.

9) Cinquanta casi d'ernia operati. [Studio critico-storice conspeciale riflesso al metodo razionale del Bassini. Trieste 1892.

19) Ueber die Bassini'sche Methode der Radicaloperation freier Leistenbrüche. Kiel 1893.

11) Deutsche Zeitschrift für Chirurgie. 1894.

12) Gegenwärtige Arbeit

(Aponeurosen, Muskeln) und nicht in den tieferen und gefährlicheren Schichten sich ansammeln musste, während bei der Methode Mac Ewen's derselbe in der Gegend des Bruchsackes unmittelbar unter dem Peritoneum, bei Prof. Bassini um die Nähte der Hinterwand des Leistenkanals in subserösem Fettgewebe sich bildet. Da dabei die Eiterung nicht sehr gefährlich ist, so darf uns diese, in der That geringe Ziffer (7 Proc.) von der häufigen Anwendung der Radicaloperation der Hernia obl. externa nicht abhalten. [1])

3. Beeinflusst die Eiterung die Endresultate der Operationen besonders ungünstig?

Ich kann darin nicht mit Leuw [2]) vollständig übereinstimmen, dass die Eiterung bei allen Methoden der Hauptgrund des Recidives ist. Die nachfolgende Tabelle der Operationen, nach deren Ausführung Eiterung in der Wunde zu beobachten war und deren Endresultate mir bekannt sind, mag zur Bestätigung meiner Annahme dienen.

Definitive Heilung.	Recidiv.
Tab. A. I. Nr. 43.	Tab. A. I. Nr. 19.
" " Nr. 59.	" A. II. Nr. 20.
" " Nr. 60.	Summa: 2.
" " Nr. 64.	
" " Nr. 72.	
" " Nr. 76.	
Tab. A. II. Nr. 18.	
" " Nr. 25.	
" " Nr. 26.	
" " Nr. 46.	
Summa: 10.	

Der Einfluss der Eiterung ist immerhin nicht zu leugnen; es handelt sich hauptsächlich um die Art und Weise, wie durch die Eiterung die Naht gestört wird. Es kann nämlich vorkommen, dass eine oder zwei Nähte, die der äusseren Oeffnung des Kanals näher liegen, abgestossen werden, während die Nähte der inneren Oeffnung intact geblieben sind. Von grosser Wichtigkeit ist also die Individualität des Falles.

1) Ich schliesse hier die Fälle Tab. A. I. 59 und 60 nicht ein, da in den letzteren der schwerere Charakter der Eiterung von besonderen Bedingungen abhängig ist. (Die Operation des beiderseitigen Bruches bei der eiternden Epididymitis tuberc.)

2) Die Radicaloperation der nicht eingeklemmten Hernien in der Berner Klinik. Berlin 1893.

Es erübrigt mir noch, die an verschiedenen Stellen meiner Arbeit zerstreuten allgemeinen Bemerkungen zusammenzustellen.

1. Die Indicationen, welche die Berner Klinik während der letzten Jahre (1892 und 1893) bei den Operationen leiteten, kann man auf Grund der letzten 220 Operationen als vollständig feststehende betrachten. Der Wunsch des Patienten darf infolge der 0 proc. Sterblichkeit und eines geringen Proc. der Recidive als eine ganz genügende Indication zur Operation betrachtet werden.

2. Die Grösse und die Dauer des Bruches verschlechtern die Prognose weder hinsichtlich der Heilungsdauer, noch in den meisten Fällen hinsichtlich des Recidivs.

3. Das Alter des Patienten, resp. die Schlaffheit seiner Bauchdecken beeinflussen keineswegs weder den Operationsausgang noch die Schnelligkeit der Wundheilung, sie haben nur einen etwas grösseren Einfluss auf die Prognose bezüglich des Recidives. Nach der Operation der Hernia inguinalis externa wurde bei den oben genannten Bedingungen auch nicht ein Recidiv des früheren Bruches, sondern vielmehr die Entstehung einer anderen Art Hernie beobachtet, die in keiner Verbindung mit der früheren Operation steht und eine unmittelbare Folge der Schlaffheit des Hypogastrium (Einfluss des Alters oder des schlechten Ernährungszustandes des Patienten) zu sein scheint.

4. Dank dem ziemlich guten Operations- und Wundverlaufe darf die Operation der Herniae inguinales obliquae bei den Kindern in frühem Alter für zulässig erachtet werden. Es sind nur im Interesse der Aseptik folgende Bedingungen zu beobachten:

Eine möglichst hermetische Verschliessung der Wunde; die Stiche der fortlaufenden Naht sind möglichst dicht anzulegen; kein Drainrohr darf eingeführt werden; vor dem Auflegen der Gazestreifen müssen die Nähte mit einer Mischung aus Bismuthum subnitricum und Sublimatlösung bestrichen werden; erst nachher verschliesst man die Wunde mittelst Collodialstreifen.

Was die oft beobachteten Recidive nach den Operationen bei kleinen Kindern anbetrifft, so kommen dieselben immerhin seltener vor, als das Ausbleiben der Heilung bei Behandlung durch Bruchbänder.

5. Für die beste Methode der Radicaloperation der Hern. inguin. obliquae halte ich die letzte Modification der Kocherschen Methode, und zwar aus dem Grunde, weil dieselbe erstens betreffs der Recidive keineswegs weniger sichere Resultate

aufweist, als die anderen gegenwärtig besten Methoden (Mac Ewen, Bassini), und zweitens, weil diese Methode wegen der Einfachheit der Technik und der Gefahrlosigkeit für den Patienten, im Falle eines gestörten Wundverlaufes, vor den eben erwähnten Methoden bedeutende Vorzüge hat.

6. Um der Möglichkeit eines Recidives vorzubeugen, ist besondere Aufmerksamkeit während der Operation auf den Zustand der Venen des Fun. spermaticus zu richten, und im Falle einer Varicocele soll die Operation derselben möglichst gründlich ausgeführt werden.

7. Die Verordnung eines Bruchbandes nach einer richtig ausgeführten Operation und Heilung per primam halte ich für ganz überflüssig, da die Operirten (meistens Arbeiter) nach ihrer Entlassung aus der Klinik in ausserordentlich vielen Fällen recidivfrei blieben, ohne jegliches Bruchband oder irgend welchen Schutzverband zu gebrauchen.

Zum Schlusse bleibt mir noch die angenehme Pflicht, Herrn Prof. Dr. Th. Kocher für Ueberweisung des Materials und die Liebenswürdigkeit, mit der er mir jederzeit bei meiner Arbeit behülflich war, hierdurch meinen herzlichsten Dank auszusprechen.

X.

Zur Pathologie und Chirurgie der Gallenblase und der Leber.[1])

Von

Dr. Paul Sendler,

dirig. Arzt der chirurg. Abth. der Kahlenberg-Stiftung zu Magdeburg.

Wenn ich in den nachfolgenden Zeilen meine eigenen Erfahrungen in der Chirurgie des gallenbereitenden Apparats den Fachgenossen unterbreite, so geschieht das nicht, weil ich über neue Entdeckungen oder überraschende Erfolge zu berichten habe; im Gegentheil, auf dem zu entrollenden Bilde werden neben manchen Lichtblicken auch die Schatten nicht fehlen. Mich leitet lediglich die Ueberzeugung, dass der herrschende Widerstreit der Meinungen am ehesten ausgeglichen werden kann, wenn diejenigen Chirurgen, welche auf diesem Felde thätig gewesen sind, sich entschliessen werden, ihre Gesammterfahrungen zu veröffentlichen.

Es ist heute eine unanfechtbare Thatsache geworden, dass eine Reihe von Leiden der Gallenwege, bei welchen die interne Therapie sich machtlos erwiesen hat, auf chirurgischem Wege zur Heilung gebracht, und dass manches sonst verlorene Leben durch eine Operation noch gerettet werden kann. Ueber den Zeitpunkt aber, an welchem der Chirurg eingreifen, über die Krankheitsformen, die ihm zufallen sollen, sowie über die Indicationen der einzelnen Operationsmethoden gehen die Ansichten noch weit aus einander.

Wie überall, wo die Chirurgie in den bisherigen Besitzstand der inneren Medicin eingebrochen ist, anfänglich ein grosses Misstrauen zu überwinden war, so haben wir auch hier mit der meist noch sehr ablehnenden Haltung der inneren Aerzte zu kämpfen, und dazu kommt, dass unter den Chirurgen selbst der Streit über die grössere oder mindere Vortrefflichkeit der bei einem Gallenblasenleiden in Frage kommenden Eingriffe noch hin und her wogt. Erst wenn wir an einem grossen Material nicht nur die Erfolge zu beurtheilen, sondern auch

1) Nach Vorträgen, gehalten in der medicinischen Gesellschaft zu Magdeburg.

unsere Fehler und Irrthümer klar zu erkennen im Stande sein werden, wird es möglich sein, die Grenzen unserer Macht abzustecken und zu einer einheitlichen Auffassung durchzudringen.

In diesem Sinne bitte ich das Nachfolgende als einen bescheidenen Beitrag zur Förderung dieser wichtigen Frage anzusehen.

Wer an die chirurgische Behandlung der Krankheiten der Gallenwege herantritt, wird sich zunächst mit der Frage abzufinden haben, welche Formen operativ behandelt werden dürfen und müssen. Das ist auch der Punkt, wo die Gegensätze in der Auffassung des Chirurgen und des inneren Arztes am schärfsten aufeinanderprallen. Ohne in eine ausführliche Besprechung der Pathologie der Gallenwege eintreten zu wollen, halte ich es doch für nothwendig, die Grundsätze darzulegen, die mich bisher in meinem Handeln geleitet haben. Ich kann mich dabei um so kürzer fassen, als ich mich in den meisten Fragen dem Standpunkt Naunyn's anschliesse, auf dessen lichtvolles Werk [1]) ich mich deshalb in der Folge noch öfter beziehen werde.

Was zunächst die Ursprungsstätte der Gallensteine anlangt, so bilden sich dieselben in weitaus der Mehrzahl aller Fälle in der Gallenblase selbst. Dass auch in den grossen Gallengängen Steine entstehen können, ist sehr wahrscheinlich, wenngleich ihre Bildung an diesem Orte sehr selten sein wird. Dass in die Gänge eingetretene kleinere Concremente hier durch Apposition neuer, aus dem Epithel ausgeschiedener Cholesterinschichten zu grossen Steinen anwachsen können, ja dass sie das häufig thun, ist sicher. Auch eine Bildung von Steinen in den feineren Verzweigungen des D. hepaticus, also in der Leber selbst, kann unter bestimmten Bedingungen stattfinden, gehört aber zu den grössten Seltenheiten.

Nach der Ansicht Naunyn's, die wohl kaum Widerspruch finden dürfte, setzt die Entstehung der Gallensteine zwei Componenten voraus, erstens eine Behinderung des Gallenabflusses, also Gallenstauung, und zweitens eine Erkrankung des Epithels der Schleimhaut der Gallenblase selbst, beziehungsweise der grossen Gallengänge. Besonders dieser letzte Punkt ist sehr zu berücksichtigen, insofern er uns die Erkenntniss aufzwingt, dass es mit der Entfernung der Gallensteine allein in vielen Fällen nicht gethan ist, sondern dass eine methodische Behandlung der kranken Gallenblase nachfolgen muss, wenn der Patient nicht blos momentan entlastet, sondern dauernd geheilt werden soll, eine Rücksicht, welche für die Wahl der Operationsmethode häufig ausschlaggebend werden wird.

1) Naunyn, Klinik der Cholelithiasis. Leipzig 1892.

Denn, um das hier gleich vorweg zu nehmen, ich glaube nicht, dass es auf dem bisher verfolgten Wege, den Werth einer Methode lediglich nach den bisher mit ihr erreichten Endresultaten zu bestimmen und danach ihre Leistungsfähigkeit gegenüber einer anderen zu beurtheilen, gelingen wird, zu einer Uebereinstimmung zu gelangen.

Wenn beispielsweise Courvoisier[1]) die Resultate der Cholecystendyse mit denen der Cystostomie in Vergleich stellt, so halte ich die Fragestellung von vornherein nicht für richtig. Der ersteren Operation werden immer nur diejenigen Fälle zugewiesen werden dürfen, welche für die chirurgische Behandlung am günstigsten liegen, also solche, bei welchen die Gallenblase selbst im Wesentlichen gesund oder nur leicht erkrankt ist und alle Complicationen von Seiten der Gallengänge und der Leber ausgeschlossen werden können.

Unter diesem Vorbehalt ist es gar nicht unwahrscheinlich, dass diese Operation bei richtiger Indicationsstellung und fehlerloser Ausführung in Zukunft sogar die günstigsten Erfolge von allen aufzuweisen haben wird, wie es schon heute nicht wunderbar ist, dass dieselbe in beruféner Hand Gutes geleistet hat. Aber ihre Indication wird eben ausserordentlich beschränkt werden müssen. Courvoisier sieht sich denn auch selbst gezwungen, der von ihm so warm vertheidigten Operation ziemlich enge Grenzen zu ziehen. Denn ganz anders liegt schon die Sache, sobald nur ein einigermaassen ernster Katarrh der steinkranken Gallenblase vorhanden ist, von tiefer greifenden Veränderungen ganz zu geschweigen. Hier würde die Cholecystendyse ein Fehler sein, der sich schwer rächen könnte, und eine andere Operationsmethode muss Platz greifen, die entweder, je nach Lage des Falles, das ganze Organ entfernt, oder eine Nachbehandlung des erkrankten gestattet.

Es müssen also die einzelnen Methoden von sehr verschiedenen Gesichtspunkten beurtheilt werden, und man würde zu einer ganz schiefen Auffassung gelangen, wenn man ihre Endergebnisse mit gleichem Maasse messen wollte. Diejenigen Operationen, welche die Lebenssicherheit am wenigsten gewährleisten können, werden immer bei schweren Leidenszuständen unternommen, ihre Resultate müssen demnach naturgemäss ungünstiger ausfallen. Aber viel mehr, als die Operation, bestimmt hier die Erkrankung den Ausgang; es wird also richtiger sein, wenn man sowohl für die Indication der einzelnen Eingriffe, wie für die Würdigung der Endresultate einstweilen lediglich den pathologischen Befund des jeweiligen Falles zu Grunde legt.

1) Casuistisch-statistische Beiträge zur Pathologie und Chirurgie der Gallenwege. Leipzig 1890. S. 299, 307 ff.

Erst nach einem sehr viel grösseren als dem bisher bekannten Material wird es möglich sein, zu bestimmen, ob bei gleicher Sachlage eine Methode vor der anderen den Vorzug verdient.

Um auf den Ausgangspunkt zurückzukommen: wir nehmen an, dass die vorwiegende Bildungsstätte der Gallensteine in der Gallenblase selbst zu suchen ist, dass aber eine Erkrankung ihrer Schleimhaut, wenigstens ein Katarrh vorhergehen muss. Vom Katarrh der steinkranken Gallenblase zum Empyem und anderen schweren Entzündungsformen ist aber häufig nur ein kurzer Weg. Dass die Umwandlung des Gemisches von Galle und katarrhalischem Secret der Schleimhaut in Eiter nur durch den Hinzutritt inficirender Mikroorganismen erfolgen kann, ist nach unseren heutigen Anschauungen vom Wesen der Eiterung unzweifelhaft; dass dieselbe, wie Naunyn[1]) meint, in den meisten Fällen vom Darm aus geschieht, zum mindesten sehr wahrscheinlich. Ob der Vorgang durch das Bacterium coli commune oder durch Staphylo- oder Streptokokkeninvasion vermittelt wird, kann zunächst dahingestellt bleiben, aber die Gefahr, welche dem Kranken hieraus erwächst, ist eine sehr bedeutende und erfordert unter allen Umständen einen chirurgischen Eingriff. Denn auch bei vollkommener Wegsamkeit der grossen Gallengänge kann die eitrige Entzündung auf diese und ihre Verzweigungen fortkriechen, mit einem Wort zur eitrigen Cholangitis und in ihrem Gefolge zur Bildung von Leberabscessen führen. Wie gross die hierdurch bedingte Lebensgefahr ist, liegt auf der Hand.

Auf eine andere Art der Fortpflanzung der Entzündung, das directe Uebergreifen durch die phlegmonös infiltrirte Gallenblasenwand hindurch auf die Serosa, komme ich später noch zurück.

Diese Vorgänge werden von der septischen oder pyämischen Infection nicht weit entfernt sein. Auch das häufig mit den Kolikanfällen verbundene Fieber, besonders aber die fièvre intermittente hépatique Charcot's ist wohl für die Mehrzahl der Fälle gleichfalls als ein Ausdruck versteckter Eiterung der Gallenwege aufzufassen. Je früher zukünftig in solchen Fällen operirt wird, desto öfter wird sich die Bestätigung in Form beginnender eitriger Umwandlung des Gallenblaseninhalts finden.

Unter den Folgezuständen, welche den Chirurgen interessiren, tritt zunächst eine besonders schwere Form des Icterus hervor, welche, da sie auf einer Dissolution der Säftemasse beruht, prognostisch von übelster Bedeutung ist, gelegentlich aber durch eine rechtzeitig aus-

1) l. c. S. 47.

geführte Operation noch überwunden werden kann. Hierbei ist eine erhöhte Vorsicht am Platze, da bei diesen Formen, gerade wie bei dem die malignen Neubildungen begleitenden Icterus, die oft beschriebene Brüchigkeit der Gewebe und die Neigung zu schwer stillbaren Blutungen ganz besonders hervorzutreten pflegt.

Eine sehr gewöhnliche Folge ernsterer entzündlicher Vorgänge im Innern der steinkranken Gallenblase ist, wie das ja von vornherein zu erwarten steht, die Fortleitung der Entzündung auf die Serosa der Blase selbst, sowie der benachbarten Organe. Es entsteht eine begrenzte adhäsive Peritonitis, welche zu Verklebungen und im weiteren Verlaufe zu Strangbildungen und ausgedehnten schwieligen Verwachsungen zwischen der Gallenblase und den grossen Gallengängen einerseits und der Leber, dem Duodenum, dem Colon transversum, dem Magen, dem Pankreas und der Bauchwand andererseits führt. Auch Verwachsungen mit entfernteren Organen sind in einzelnen Fällen beobachtet worden. Ich versage es mir, hier näher auf diese Dinge einzugehen, zumal sie in letzter Zeit mehrfach in vorzüglichster Darstellung beschrieben sind (Naunyn, Courvoisier, Riedel), und beschränke mich darauf, ihre ausserordentliche Wichtigkeit für unser operatives Vorgehen hervorzuheben. Wie fest diese Verwachsungen werden, welche Schwierigkeiten sie bereiten können, davon hat Riedel[1]) mehrere lehrreiche Beispiele angeführt, davon hat sich auch Jeder durch eigene Anschauung zu überzeugen Gelegenheit gehabt, der sich mit Gallenblasenchirurgie beschäftigt hat. Aus der Häufigkeit aber, mit der wir sie bei Operationen finden, lässt sich schliessen, dass umschriebene Peritonitiden eine keineswegs seltene Begleiterscheinung der Cholelithiasis bilden.

Durch den Eiterungsprocess im Innern der Gallenblase werden ferner Schleimhautulcerationen herbeigeführt. Aus einfachen Epitheldefecten entstehen, meist wohl durch den Druck der Steine, tiefe Geschwüre, welche die entzündete Wand durchsetzen und zu Perforationen mit allen ihren Folgen führen können.

Am bekanntesten und verhältnissmässig am ungefährlichsten ist der auf solche Weise erfolgte Uebertritt von Steinen in den Darm. Die bisherige Erfahrung genügt zu der Annahme, dass nur Steine von gewisser Grösse — nach Naunyn bis zur Grösse eines Haselnusskerns — die normalen Gallengänge passiren und durch die Papille in das Duodenum gelangen können. Der Abgang grösserer Steine durch das Rectum setzt also jedes Mal eine perforative Ent-

1) Erfahrungen über die Gallensteinkrankheit mit und ohne Icterus. Berlin 1892.

zündung voraus. Es ist immer als ein unberechenbarer Glücksfall zu betrachten, wenn ein grosser Gallenstein auf dem Wege dieser „Naturheilung" sich eliminirt, ein Glücksfall, mit dem wir in unserem therapeutischen Handeln nie rechnen dürfen, weil wir ihn nicht beeinflussen und leiten können. Der Verlauf ist auch keineswegs immer glücklich; zuweilen erfolgt der Durchbruch in die freie Bauchhöhle und kann schwere Peritonitis erzeugen, welche der dringend indicirten Laparotomie dieselben ungünstigen Chancen bietet, wie die Perforationsperitonitis überhaupt, zuweilen bleibt der Stein im Darm stecken, verlegt denselben und führt zu Ileus.

Dieser Gallensteinileus hat sich bisher operativ wenig zugänglich erwiesen, er stellt ganz besonders schwierige Aufgaben für die Diagnose und hat eine grosse Mortalitätsziffer aufzuweisen, so dass Naunyn[1]) sogar die Operation bei demselben vorläufig nicht empfehlen zu dürfen glaubt. Indessen liegen doch gerade aus der jüngsten Zeit einige sehr schöne operative Resultate (Körte u. A.) vor, und für den Chirurgen, wie für den inneren Kliniker werden die früheren mangelhaften Erfolge nur ein Sporn sein dürfen, dieselben durch Verfeinerung der Diagnose und der Technik baldigst zu verbessern. Denn auch hier, wie überhaupt in der Abdominalchirurgie, gilt der Satz: je früher die genaue Diagnose gestellt werden kann, desto günstiger werden sich die Erfolge unserer Operationen gestalten.

Zum Glück richten die grossen Gallensteine nicht immer so schweres Unheil an. Häufig bleiben sie in der Gallenblase liegen und machen zuweilen so merkwürdig geringe Erscheinungen, dass weder der Besitzer, noch sein Arzt die geringste Ahnung von ihrem Vorhandensein haben und erst die Section ihre Anwesenheit aufdeckt.

So fanden wir bei einer 55jährigen Dame, welche wegen eines jauchenden Nabelcarcinoms operirt und später an Carcinom der Leber und Gallenblase gestorben war, in der harten, höckerigen, männerfaustgrossen, in Verwachsungen eingebetteten Gallenblase zahlreiche Steine von theilweise enormer Grösse; einer derselben zeigte die Gestalt des Spundes eines Fasses, maass im Längsdurchmesser 3 Cm., im Querdurchmesser 3,5 Cm. und im Umfang 10 Cm. Die Kranke hatte angegeben, dass sie vor langen Jahren ein einziges Mal eine schmerzhafte Empfindung in der rechten Unterbauchgegend gehabt habe, hatte aber sonst niemals Erscheinungen dargeboten, die bei dem behandelnden Arzte den Verdacht auf Cholelithiasis erweckt hätten.

Gegen solche ruhig liegenden Steine, mögen sie so gross sein, wie sie wollen, bedarf es natürlich, auch wenn sie erkannt werden,

1) l. c. S. 173.

zunächst keinerlei therapeutischer Maassnahmen, man lässt sie am besten in ihrer Ruhe und behält den Kranken unter Beobachtung. Gerathen dagegen die Steine in Bewegung, so führen sie zu den bekannten, oft beschriebenen Krankheitsbildern, die in der Zukunft den Chirurgen hoffentlich häufiger beschäftigen werden, als bisher.

Zwar werden die kleinen Steine, welche ungehindert die Gänge durchwandern können, nach wie vor ruhig der internen Behandlung überlassen bleiben dürfen, wenn sie nicht gar zu schwere und häufige Kolikanfälle veranlassen, *und wenn sie sich nicht mit entzündlichen Erscheinungen in den Gallenwegen complicirten.* Dass im letzteren Falle chirurgische Hülfe sehr nöthig werden kann, ist oben bereits besprochen worden und soll später durch eine Krankengeschichte noch illustrirt werden.

Alle diejenigen Gallensteinkoliken ferner, bei welchen man auf das Vorhandensein grosser Steine, d. h. solcher, welche unter den gewöhnlichen Bedingungen nicht in den Darm gelangen können, schliessen darf, müssen viel früher als bisher der Chirurgie überwiesen werden. Sie dürfen nicht sich selbst überlassen bleiben, sondern sollen zeitig operirt werden, womöglich solange die Steine noch in der Gallenblase selbst verweilen und ehe sie sich in die Gallengänge eingekeilt haben.

Bei der Besprechung der Krankengeschichten wird sich Gelegenheit finden, näher auf einzelne Punkte einzugehen; stellen doch die recidivirende Gallensteinkolik und die Folgen des Steinverschlusses der Gallengänge das Hauptcontingent für die chirurgische Intervention. Hier möchte ich noch kurz ein Krankheitsbild berühren, welches der operativen Therapie dankbare Aufgaben stellt und gleichfalls als eine Folge des Steinleidens aufzufassen ist, aber, wie mir scheint, noch nicht die genügende Beachtung gefunden hat. Bei der Besprechung der entzündlichen Vorgänge in der Gallenblase habe ich mich schon dahin geäussert, dass der Peritonealüberzug wahrscheinlich viel häufiger in Mitleidenschaft gezogen wird, als man gewöhnlich annimmt. Ich gehe noch einen Schritt weiter: ich glaube, dass auch verhältnissmässig mild verlaufende Gallensteinkoliken nicht selten mit phlegmonöser Infiltration der Blasenwand verbunden sind, dass mithin diese letztere sich überhaupt öfter abspielt, als man bisher geglaubt hat. Wäre es anders, so würden wir nicht so überaus oft die Spuren abgelaufener begrenzter Peritonitiden finden, während die Kranken nur über leichte Kolikschmerzen zu berichten wissen.

Dabei kann es sich ganz wohl ereignen, dass die Steine auf dem

natürlichen Wege abgehen, die Gallenblase ausheilt und der Patient scheinbar gesund wird, aber es bleiben Strangbildungen zwischen den Organen als Folge der abgelaufenen Entzündung zurück, die sich später in der unangenehmsten Weise bemerkbar machen und besonders bei gesteigerter Peristaltik und bei körperlichen Anstrengungen derartig heftige Schmerzen auslösen können, dass ein solcher Kranker völlig arbeitsunfähig wird. Der Befund der objectiven Untersuchung, auch in der Narkose, ist dabei häufig ein ganz negativer, und die Diagnose muss lediglich nach den anamnestischen Anhaltspunkten und der Art des Schmerzes gestellt werden. Dieser letztere wird zuweilen als kolikartiger, zuweilen als ein ziehender, bei bestimmten körperlichen Leistungen, z. B. beim Bücken und Wiederaufrichten, sich steigernder beschrieben.

Derartige Fälle sind von Riedel[1]) mitgetheilt worden; einen habe ich selbst beobachtet und mit Glück operirt. Ich lasse die Krankengeschichte hier folgen.

Friedrich S., 35 Jahre alt, Steinsetzer aus Diesdorf, giebt an, dass sein Vater an Magenkrebs gestorben sei, die Todesursache der Mutter ist ihm unbekannt. Er selbst will bis zum Jahre 1885 gesund gewesen sein, dann habe er sich den Magen verdorben und im Anschluss daran 8 Monate an saurem Aufstossen und Appetitmangel gelitten, nennenswerthe Schmerzen aber nicht empfunden, jedoch sei er während dieser Krankheit einige Zeit lang gelb gewesen. Später hat er Influenza und „Muskelrheumatismus" durchgemacht. Sein jetziges Leiden begann am 1. Februar 1894; er verspürte zuerst bei einem anstrengenden Marsche starke Schmerzen in der rechten Seite, welche seitdem bestehen geblieben und auch bei ruhigem Verhalten nicht gewichen sind; krampfartig sind dieselben nie gewesen, haben sich aber bei jeder Körperanstrengung derartig gesteigert, dass der Kranke nun vollkommen arbeitsunfähig zu sein erklärt. Im Februar will er auch einmal wieder gelb gewesen sein. Der Stuhl soll immer von normaler Farbe, der Appetit in der letzten Zeit gut gewesen sein.

Befund bei der Aufnahme am 30. April 1894. Gut gebauter, grosser, kräftiger Mann. Puls 56, voll und kräftig, Temperatur normal. Panniculus mässig entwickelt, Haut und Sclerae nicht ikterisch verfärbt. An den Lungen und am Herzen keine Veränderung. In der rechten Mammillarlinie steht die untere Lungengrenze im 6.—7. Intercostalraum, die untere Lebergrenze einen Finger breit unterhalb des Rippenbogens; in der Parasternallinie ist der Leberrand zwei Finger breit unter dem Rippenbogen zu fühlen; irgend welche Abnormität ist an der Leber nicht nachzuweisen. Im rechten Hypochondrium, etwas oberhalb der Nabelhorizontalen und entsprechend der Verlängerung der Parasternallinie nach unten fällt eine flache, etwa 4—5 Cm. im Durchmesser haltende Vorwölbung auf, die der Palpation einen leichten elastischen Widerstand bietet,

1) l. c., S. 128 u. Arch. f. klin. Chir. Bd. XLVII. S. 168 ff.

sich nicht fortdrücken lässt und bei veränderter Körperlage nicht verschwindet. Dieselbe ist nicht besonders druckempfindlich, von hier sollen aber die Schmerzen ausgehen. — Der Magen giebt bei der Palpation deutliche Plätschergeräusche. Die Milz ist nicht vergrössert, überhaupt sonst nichts Ungewöhnliches nachzuweisen. — Stuhl nicht angehalten, braun gefärbt, Urin ganz normal.

Eine genaue Diagnose konnte hiernach nicht gestellt werden. Obgleich Vieles dagegen sprach, wurde ein Leiden der Gallenblase ins Auge gefasst, dabei aber auch in Erwägung gezogen, dass lediglich peritoneale Strangbildungen zur Erklärung des Krankheitsbildes ausreichten, und dem Kranken die Laparotomie vorgeschlagen, auf die er bereitwillig einging.

Operation am 3. Mai 1894 nach üblicher Vorbereitung in guter Chloroformnarkose, vollkommen aseptisch. Ein Längsschnitt durch den rechten M. rectus über die Höhe der Hervorwölbung eröffnet in der Ausdehnung von 12 Cm. die Bauchhöhle. Es zeigt sich sofort der untere Leberrand und ihm dicht anliegend die ganz mit der Leber verwachsene, weiche, ziemlich dünnwandige Gallenblase; Steine sind weder in dieser, noch in den Gallenwegen zu fühlen. Das Colon transversum ist durch breite flächenhafte Adhäsionen mit dem unteren Leberrand, der Gallenblase und benachbarten Darmschlingen verwachsen. Dieselben werden theils stumpf, theils nach doppelter Unterbindung mit dem Messer getrennt. Die Verwachsung der Gallenblase mit der Leber und die Gallenblase selbst werden unberührt gelassen. Schluss der Bauchwunde durch fortlaufende Etagennaht.

Der Verlauf gestaltete sich günstig. An den ersten drei Tagen erhob sich die Abendtemperatur bis 38,0°, um von da ab 37,4° nicht wieder zu übersteigen. Bereits am Tage nach der Operation gingen Blähungen ab; dann klagte der Kranke über Flatulenz, die sich auf ein Glycerinklystier verlor, um einem dauernd guten Allgemeinbefinden Platz zu machen. Am fünften Tage nach der Operation erfolgte auf eine Ricinusölgabe reichlicher Stuhl. Die Wunde heilte per primam, am 12. Tage verliess der Patient das Bett, seine Schmerzen hatte er verloren. Er hat sich seitdem mehrfach vorgestellt, fühlt sich gesund und hat seit längerer Zeit seine Arbeit als Steinsetzer bei Strassenpflasterungen wieder aufgenommen.

Ob in dem beschriebenen Falle ursprünglich eine Cholelithiasis vorgelegen hat, muss unentschieden bleiben, ist aber wahrscheinlich. Dieselbe würde die Entzündungsvorgänge von Seiten der Gallenblase am ungezwungensten erklären. Dass sich solche in dem Organ aber abgespielt haben, halte ich für ausgemacht. Schon der in der Anamnese erwähnte Icterus liess daran denken, und die Gallenblase war durch Strangbildungen mit den Nachbarorganen verwachsen, welche, nach ihrer Festigkeit und reichlichen Gefässversorgung zu schliessen, älteren Datums sein mussten.

Im Uebrigen ist operirt worden wegen Gallenblasenbauchfistel

4 mal an 3 Patienten. Die einzeitige Cholecystotomie mit Einnähung der wieder verschlossenen Gallenblase in die Bauchwunde ist 2 mal ausgeführt, einmal bei einer 43 jährigen Frau mit glatter, rascher Heilung, einmal bei einem 59jährigen Herrn mit nachfolgendem Tode an Cholämie bei geheilter Operation.

Die einzeitige Cholecystostomie mit nachfolgender Drainage der Gallenblase ist 6 mal gemacht. Eine 53jährige Frau, bei der sich Carcinom der Leber und Gallenblase vorfand, sowie eine 44jährige Frau, bei welcher schwere Cholangitis und Leberabscesse das Leiden complicirten, sind gestorben; vier Frauen von 39, 43, 45 und 46 Jahren sind geheilt.

Eine zweizeitige Cholecystostomie bei einem 41jährigen Manne ist glatt geheilt.

Ebenso ist eine secundäre Cholecystostomie mit Spaltung des Gallenblasenhalses bis in den D. cysticus hinein wegen einer durch einen obturirenden Cysticusstein verursachten und unterhaltenen Schleimfistel zur Heilung gekommen.

Wie man sieht, ist das Material, über welches ich zu verfügen habe, kein grosses; es birgt aber eine Menge interessanter Einzelheiten, weil sämmtliche Fälle, die mir zugegangen sind, zu den vorgeschrittenen und complicirten gerechnet werden müssen.

Aus der gegebenen Uebersicht geht hervor, dass ich die Cholecystendyse niemals ausgeführt habe. Kein einziger meiner Fälle lag für dieselbe unbedingt günstig, ich muss auch gestehen, dass ich mich trotz der Empfehlungen Küster's und Courvoisier's und trotz der Erfolge, welche besonders der Letztere mit dieser Operation erzielt hat, ausserordentlich schwer zu ihr entschliessen würde. Es ist bei der sorgfältigsten Naht nicht mit absoluter Sicherheit zu verhindern, dass dieselbe nicht in der Folge nachgiebt und Gallenblaseninhalt in die Bauchhöhle gelangt, und wenn auch zahlreiche Beobachtungen lehren, dass das Einfliessen normaler Galle vom Peritoneum anstandslos vertragen wird und somit als ungefährlich angesehen werden kann, so bleibt doch für jeden einzelnen Fall zu beweisen, dass wirklich der vorliegende Gallenblaseninhalt aus normaler und keimfreier Galle besteht. Mag man solche Erwägungen übertriebene theoretische Bedenken schelten, für mich werden sie jedenfalls hinreichen, die Operation vorläufig zu unterlassen.

Auch andere Nachtheile haften derselben an. Wer ehrlich ist, muss zugestehen, dass beim sorgfältigsten Absuchen Steine übersehen werden können. Dieselben können in Divertikeln der Schleimhaut unentdeckt bleiben und später frei werden. Ist die Blase verschlossen

und versenkt, so können dieselben nicht heraus und die Bedingungen des Recidivs sind gegeben. Auch Kehr[1]) hat letzthin auf diesen Uebelstand aufmerksam gemacht.

Die von Riedel so warm befürwortete zweizeitige Cholecystostomie habe ich bisher nur einmal ausgeführt, nicht weil ich sonst Bedenken gegen dieselbe hätte, sondern lediglich aus der Abneigung, zwei Operationen zu machen, wenn ich mit einer auskommen kann. Dieser eine Fall beansprucht aber ein besonderes Interesse, so dass ich denselben etwas ausführlicher bespreche.

Arbeiter August F., 41 Jahre alt, aus Magdeburg, giebt an, bis vor 8 Jahren immer gesund gewesen zu sein. Um jene Zeit sei er an Gelenkrheumatismus erkrankt. Bei eingehenderem Examen stellt sich aber heraus, dass diese Erkrankung lediglich in Schmerzen im Rücken bestanden hat, die nach den Schulterblättern ausstrahlten; kein einziges Gelenk ist nachweisbar befallen gewesen. Solche Schmerzanfälle sollen sich noch einige Male wiederholt haben. Vor einer Woche bekam Patient ohne erkennbare Veranlassung plötzlich eines Abends Stiche in der rechten Bauchseite, die bald so stark wurden, dass er noch in der Nacht seinen Arzt rufen liess. Auf Anwendung warmer Umschläge besserte sich der Zustand, so dass der Kranke bei ruhiger Lage im Bett schmerzfrei war; aber jede, auch die leiseste Bewegung des Rumpfes löste die heftigsten Schmerzen aus. Regelmässiger Stuhlgang von normaler Farbe war immer vorhanden, der Urin hat keine Veränderung gezeigt; ikterische Erscheinungen haben gleichfalls gefehlt; der früher gute Appetit ist seit dem Beginn der jetzigen Erkrankung vollständig geschwunden. Im Anfang hat Fieber bestanden; wie lange dasselbe angehalten hat, liess sich nicht ermitteln.

Befund bei der Aufnahme am 15. Juli 1894. Kräftiger Mann von gesunder Hautfarbe und ziemlich stark entwickeltem Panniculus adiposus. Tief leidender Gesichtsausdruck. Starker Foetor ex ore. Leib gespannt; in der rechten Mammillarlinie fühlt man unterhalb des Rippenbogens eine derbere Resistenz, über welcher etwas gedämpfter Percussionsschall besteht und welche auf Druck sehr schmerzhaft ist. Milz nicht vergrössert. Ueber Lungen und Herz normaler Befund. Urin sauer, eiweissfrei. Auch sonst nichts Abnormes. Körpertemperatur normal.

Diagnose. Nach dem Krankenexamen und dem Untersuchungsbefund musste ein acut-entzündliches intraabdominelles Leiden angenommen werden. Der Sitz des Schmerzes und der vorhandenen Dämpfung wies auf die Gallenblase hin. Es wurde eine acute infectiöse Cholecystitis vermuthet, wobei wir uns aber nicht verhehlten, dass unsere Diagnose einen vollen Anspruch auf Sicherheit nicht erheben könnte.

Da nach dreitägiger Beobachtung eine wesentliche Besserung nicht eingetreten war, so wurde die Laparotomie beschlossen.

Operation am 18. Juli 1894. Grosser Längsschnitt durch den

1) Zur Chirurgie der Gallensteinkrankheit. Deutsche Zeitschr. f. Chir. Bd. XXXVIII. S. 326.

rechten M. rectus. Nach Eröffnung der Bauchhöhle stellen sich sofort Netz und Dünndarmschlingen ein, die schwer zurückzudrängen sind. Zwischen Leber und Gallenblase einer- und dem Colon transversum andererseits eine 5 Cm. breite, offenbar frische Verwachsung, die sich stumpf trennen lässt. Die prall gespannte Gallenblase liegt sehr tief und ist mit der Leber vollkommen verwachsen, ihre Wandung verdickt. Zahlreiche frische Strangbildungen zwischen der Gallenblase und benachbarten Dünndarmschlingen lassen sich ebenfalls stumpf trennen; eine hierbei auftretende Blutung wird durch Compression beherrscht. Die grossen Gallengänge erweisen sich bei der Palpation als frei von Steinen. — Nachdem die Bauchhöhle durch Compressen von sterilisirter Gaze geschützt ist, wird nun die Gallenblase punctirt, wobei mit dickem Eiter vermischte, wolkige Galle von der Farbe des dunklen Bernsteins aspirirt wird. Ein Versuch, die Gallenblase an die Bauchwand heranzuziehen und hier zu befestigen, schlägt fehl, da dieselbe fast unbeweglich ist und die Nähte in der brüchigen vorderen Wand sämmtlich durchschneiden. Es wird deshalb das Peritoneum parietale in ziemlich weitem Umfange abgelöst, nach unten geschlagen und an die Gallenblase angenäht. Hierdurch wird die Bauchhöhle abgeschlossen und die Kuppe der Gallenblase vollkommen extraperitoneal gelagert. Dieser Act der Operation gestaltete sich ziemlich schwierig, da in grosser Tiefe gearbeitet werden musste, wobei auch noch die andringenden Därme und das dicke Fettpolster der Bauchdecken hinderlich in den Weg traten.

Unter solchen Verhältnissen hielt ich es für nützlich, die definitive Eröffnung der Gallenblase in einer zweiten Sitzung vorzunehmen. Deshalb Schluss der Bauchdecken bis auf eine Lücke entsprechend der Gallenblase, Tamponade des offen gebliebenen Theils der Bauchwunde mit Jodoformgaze.

Der Verlauf nach dem Eingriff war günstig. Fieber trat nicht ein, höchste Abendtemperatur 36,8°. Trotzdem schon am zweiten Tage Flatus abgingen, klagte der Kranke doch über ein Gefühl von Spannung im Leibe, welches aber bereits am folgenden Tage nach einem reichlichen Abgang von Blähungen von selbst verschwand. Von da ab ungestörtes Wohlbefinden.

Zweiter Act der Cholecystostomie am 24. Juli, also am 6. Tage nach der ersten Operation. Der tiefe Wundtrichter ist von schönen Granulationen ausgekleidet. Nach Fröffnung der Gallenblase fliesst zuerst trübe Galle, dann aber Eiter in grosser Menge, in welchem einzelne schwärzliche Steintrümmer suspendirt sind. Ausspülung der Gallenblase mit Kochsalzlösung, Einlegen eines Drain.

Von dem gewonnenen Eiter wurden auf Bouillongelatine- und Peptonagarplatten Culturen angelegt. Es wuchsen Colonien von Streptococcus und einer Bacterienart, die wir für Bacterium coli commune angesprochen haben.

Der fernere Verlauf war gänzlich ungestört. Zwar dauerte der Ausfluss von Eiter aus der Gallenblase noch ziemlich lange an, auch entleerten sich noch mehrfach kleine krümlige Steintrümmer, doch hob sich das Allgemeinbefinden zusehends, und die Wunde füllte sich mit gesunden Granulationen. Am 2. August verliess der Kranke das Bett, am 25. August konnte er entlassen werden, am 3. September schloss sich die Fistel, und am 17. September hat F. seine gewohnte Thätigkeit wieder aufgenommen.

Es hatte sich in dem vorstehenden Falle thatsächlich um eine ganz acut aufgetretene infectiöse Cholecystitis gehandelt. Dieselbe konnte bereits zu einer ziemlich frühen Zeit operativ in Angriff genommen und zur Heilung gebracht werden. Ich glaube in der That, dass die Operation für den Kranken von grossem Nutzen gewesen ist, denn bei der hohen Spannung, unter welcher der Inhalt der Gallenblase stand, und der Brüchigkeit der phlegmonös infiltrirten Wandungen liegt die Annahme nahe, dass bald eine Perforation eingetreten wäre. Dieselbe konnte schon durch eine unvorsichtige Bewegung herbeigeführt werden. Ob dann die noch frischen Adhäsionen dem ausfliessenden Eiter Stand gehalten und zum Schutze der Bauchhöhle genügt hätten, bleibt die Frage. Bei der durch die bacteriologische Untersuchung nachgewiesenen Virulenz desselben hätte man aber eine sehr bösartige Peritonitis zu erwarten gehabt.

Ueber die Berechtigung der Operation kann schon aus diesem Grunde ein ernster Zweifel nicht aufkommen. Aber die infectiöse Cholecystitis birgt in sich auch die Gefahr der Allgemeininfection des Organismus, sowie der allgemeinen Peritonitis durch directes Fortkriechen des Entzündungsprocesses durch die Gallenblasenwand auf die Serosa und kann auf jede dieser beiden Weisen zum tödtlichen Ausgang führen. Wie gefährlich diese so acut auftretende Form der Erkrankung ist, geht aus den Erhebungen Courvoisier's hervor: alle acut oder peracut erkrankten Patienten starben in 3—5 Tagen! [1])

Es ist deshalb auch von Naunyn die Frage der Frühoperation in diesen Fällen in Erwägung gezogen. Derselbe sagt [2]): „Vielleicht steht hier dem operativen Eingriffe sogar noch ein weiteres Feld offen: es kann die Frage aufgeworfen werden, ob man die infectiöse Cholecystitis nicht da, wo sie sicher constatirt ist, stets sogleich operiren soll, statt abzuwarten, bis sie chronisch wird. Geschieht Letzteres, so kann leicht später die Operation nothwendig werden, und es können dann die Bedingungen für den Ausgang der Operation ungünstiger sein. Vorläufig glaube ich aber die so aufgeworfene Frage noch nicht bejahend beantworten zu können."

Nun, ich hoffe, die Chirurgie wird die bejahende Antwort in Zukunft allgemein und uneingeschränkt geben. In unserem Falle konnten wir eine ganz sichere Diagnose nicht stellen, doch genügte der wohlcharakterisirte Sitz, die Heftigkeit des Schmerzes und die schwere Störung des Allgemeinbefindens, um die Laparotomie zu rechtfertigen.

In einem Punkte kann ich Naunyn nicht beipflichten, wenn

1) l. c. S. 73. 2) l. c. S. 170.

er nämlich annimmt, dass die Operation in solchen Fällen verhältnissmässig leicht und gefahrlos sei, weil die Blase stets stark gefüllt der Bauchwand anliege. Das that sie in unserem Falle nicht, sie lag im Gegentheil sehr tief unter der Leber, und die Operation gestaltete sich deshalb zu einer sehr schwierigen. Diese versteckte Lage war mir auch ein Grund, die Operation auf zwei Zeiten zu vertheilen, weil ich fürchtete, bei sofortiger Eröffnung der Gallenblase unter den gegebenen Verhältnissen die Bauchhöhle nicht sicher genug schützen zu können. Ich würde in ähnlicher Lage auch wieder so handeln, wenn ich dagegen die Gallenblase an die Bauchwand leicht heranbringen könnte, den Kranken stets im ersten Gange entlasten.[1])

Die Aetiologie konnte in unserem Falle nicht genügend aufgeklärt werden. Eine Steinbildung hat wohl vorgelegen, doch scheint sie sehr jungen Datums gewesen zu sein, da nur kleine Trümmer in dem entleerten Eiter schwammen. Nicht fehlgehen wird man aber, wenn man die in der Anamnese erwähnten Rückenschmerzen auf frühere entzündliche Vorgänge in der Gallenblase und ihrer Umgebung bezieht. Die feste Einbettung der ersteren in narbige Verwachsungen lässt diese Annahme durchaus gerechtfertigt erscheinen.

In zwei Fällen habe ich ein Verfahren eingeschlagen, welches als ein Mittelweg zwischen der Cystendyse und der einzeitigen Cystostomie bezeichnet werden kann, und welches in letzter Zeit auch an Riedel und Kehr Fürsprecher gefunden hat: ich habe die von ihren Steinen befreite Gallenblase wieder geschlossen und in die Bauchwunde eingenäht. Das Nähere, auch bezüglich der befolgten Technik, ergiebt sich aus den Krankengeschichten.

Frau Sophie K., 43 Jahre alt, aus Magdeburg, ist um die Mitte des September 1892 zum ersten Male plötzlich unter sehr heftigen Schmerzen in der Magengegend, verbunden mit Luftmangel, erkrankt. Die auf dem Felde befindliche Kranke konnte nur mühsam mit fremder Unterstützung nach Hause gelangen. Die Schmerzen werden als zusammenziehend und krampfartig geschildert, haben etwa 48 Stunden angehalten und sind dann auf eine Morphiuminjection verschwunden. Darauf trat gelbe Verfärbung der Haut und der Sclerae ein, der Urin wurde kaffeebraun, der Stuhl hell wie Lehm. — Noch vor Ablauf der Gelbsucht erfolgte der zweite gleichartige Anfall im October, der nach 12 Stunden auf eine Morphiuminjection wich. Vier Wochen später war die Gelbsucht verschwunden, die Augen klar. In der Folge häuften sich diese Anfälle

1) Ist inzwischen bei einer 25jährigen Frau mit bestem Erfolge geschehen. Die Kranke ist bereits geheilt entlassen. Die bacteriologische Untersuchung des eitrigen Gallenblaseninhalts ergab eine Reincultur von Bacterium coli commune. Anmerkung während der Correctur.

aber dermaassen, dass fast alle 8 Tage eine Schmerzattaque erfolgte; die letzte setzte am 4. August 1893 ein und dauerte bis in die Nacht zum 6. August. Nunmehr bewirkte die Kranke am 12. August 1893 ihre Aufnahme in die Kahlenberg-Stiftung.

Sie bot folgenden Befund: Mittelgrosse, mässig kräftige Frau. Das Gesicht und der Hals, ebenso wie beide Handrücken und Vorderarme zeigen eine mit scharfem Rand gegen die übrige normal weisse Haut absetzende Broncefärbung, die angeboren sein soll. Die Sclerae sind leicht ikterisch verfärbt. Urin von normaler Farbe, saurer Reaction, eiweissfrei. Stuhl ziemlich hell, doch immerhin gallig gefärbt. Lungen und Herz gesund, Milz nicht erkennbar vergrössert. — Im Epigastrium in der Gegend des Pylorus und etwas nach rechts und unten eine druckempfindliche Stelle, Leberdämpfung nicht nennenswerth vergrössert, ein Tumor aber auch in Narkose nicht deutlich zu fühlen. Leib im Uebrigen weich, auch sonst nichts Abnormes. Temperatur normal.

Diagnose: Cholelithiasis chronica, Ductus choledochus wahrscheinlich frei.

Operation am 15. August 1893 in etwas unruhiger Morphium-Chloroformnarkose. Ein Längsschnitt am lateralen Rande des rechten M. rectus, vom Rippenbogen bis etwas unterhalb der Nabelhorizontalen geführt, eröffnet die Bauchhöhle. Peritoneum im Bereich des oberen Theiles des Schnittes verdickt, vielfache Adhäsionen lassen sich stumpf trennen. Nach Emporheben der nicht veränderten Leber zeigt sich deren untere Fläche nach jeder Richtung mit der Umgebung (Darm, Pankreaskopf u. s. w.) verwachsen, doch lassen sich diese Verwachsungen lösen, und es gelingt, dem Gefühl folgend, die kleine festwandige, ganz in Adhäsionen eingebettete Gallenblase so weit freizulegen, dass sie an die Bauchwunde herangezogen werden kann. In derselben wird ein grösserer Stein und mehrere kleinere Concremente gefühlt; die Gegend des Choledochus lässt sich wegen der vielen Verwachsungen nicht ganz sicher abtasten, doch scheint der Gang frei zu sein. — Ein Schnitt in die Kuppe der Gallenblase kann so gross angelegt werden, dass mit der Kornzange einige kleinere Facetten zeigende Steinchen und ein grosser, glatter, abgeschliffener Stein herausgenommen werden können. Mit dem Löffel werden dann noch einige kleinere Concremente herausbefördert. Dabei fliesst wenig reine Galle aus, die auf untergeschobener Jodoformgaze aufgefangen wird. Eine tief eingeschobene Sonde findet nichts Verdächtiges mehr. Hierauf Schluss der Incisionswunde der Gallenblase, deren Wandstärke 3 Mm. beträgt, durch doppelreihige Naht, Befestigung derselben durch einige Nähte an das Peritoneum parietale, Schluss der Bauchwunde, wobei eine kleine, direct auf die vorliegende Nahtlinie der Gallenblase führende Oeffnung freibleibt, in welche ein Jodoformgazestreifen geführt wird.

Verlauf. Die auf die Operation folgende Nacht verlief leidlich, die Kranke hatte etwas Schlaf, die Schmerzen waren gering. Am Morgen des 16. August hatte sie nur über Durst zu klagen. Gegen Mittag einmal Erbrechen bräunlicher Massen; Nachmittags gingen Flatus ab.

17. August. Gute Nacht, kein Schmerz, kein Erbrechen. Reichlicher Abgang von Blähungen.

18. August. Verbandwechsel. Leib weich, schmerzlos; Patientin hebt sich selbst an. Keine Schwellung der Wundränder, aber eine leichte, juckende Röthung, die wohl durch die Jodoformgaze veranlasst ist. Verband mit steriler Gaze. Nachmittags etwas Diarrhoe und Eintritt der Menses. Abends steigt die bisher normale Temperatur auf 39,0.

19. August. Morgens Temperatur 38,0. Verbandwechsel. Hautröthe verschwunden, Alles in Ordnung. Allgemeinbefinden vortrefflich; Hunger. Im Laufe des Tages fällt die Temperatur zur Norm, um dieselbe im ferneren Verlauf nicht wieder zu überschreiten.

23. August. Abends bei sonst vortrefflichem Allgemeinbefinden plötzlich Durchbruch von Galle durch die offene Stelle der Bauchwunde.

24. August. Entfernung aller Nähte, ganz feste prima intentio der Bauchdecken. Es fliesst keine Galle mehr aus.

Auch in der Folge wurde der Verlauf nicht mehr gestört, die kleine Oeffnung in der Wunde schloss sich rasch. Am 29. August stand die Patientin auf, am 1. September 1893, also am 17. Tage nach der Operation, wurde sie vollkommen geheilt entlassen. Sie hat sich bis zum Ablauf des Jahres verschiedentlich vorgestellt, ihre Schmerzen sind nicht wiedergekehrt. Später habe ich sie aus den Augen verloren.

Es hätte im vorstehenden Falle nahe gelegen, die Cystendyse zu machen; die Gallenblase war in schwielige Schwarten eingebettet und schwer an die Bauchwunde heranzubringen. Ihre Wandungen waren so fest und dick, dass die Bedingungen für exacte Naht günstig lagen, und ihr Inhalt bestand scheinbar aus reiner, normaler Galle. Die Operation erschien also gerechtfertigt und wäre leichter ausführbar gewesen. Aber was hätte sie für Vortheile gebracht? Hätte man nach Thornton's und Courvoisier's Vorgang zu mehrerer Sicherheit für die ersten Tage einen Drain bis auf die Nahtstelle der versenkten Gallenblase geführt, so wäre die Bauchhöhle an einer Stelle offen geblieben, und es hätten sich wahrscheinlich doch adhäsive Verbindungen mit der Bauchwand gebildet. Das wäre auch nur günstig gewesen, denn trotz des sonst befriedigenden Verlaufs erfolgte noch am achten Tage nach der Operation ein allerdings nur einmaliger Durchbruch von Galle durch die Bauchwunde. So spät hatte die scheinbar bereits fest verheilte Nahtlinie dem retrograden Druck des Blaseninhaltes noch nachgegeben. Hätte man die Bauchwunde geschlossen und die vernähte Blase versenkt, so wäre dieser Durchbruch in die Bauchhöhle erfolgt. Ob er reactionslos verlaufen wäre, wer will das mit Sicherheit sagen?! So ging er unschädlich vorüber, ohne die Heilung, welche in 17 Tagen erfolgte, irgendwie aufzuhalten.

Ich gehe zu dem nächsten Fall über, in welchem die gleiche Operation gemacht ist.

Herr M., Rentner, 59 Jahre alt, aus Magdeburg, führt den Beginn seines Leidens bis in das Jahr 1879 zurück. Anfänglich traten in Pausen von mehreren Wochen oder Monaten schwache zusammenziehende Schmerzen der Magengegend und Erbrechen auf, später steigerten sich die Beschwerden, es gesellte sich auch gelegentlich ein schwacher Icterus hinzu, so dass der Kranke auf den Rath seines Arztes, der ihn für magenkrank erklärte, im Jahre 1885 eine vierwöchentliche Cur in Carlsbad, leider ohne Erfolg, gebrauchte. Im Gegentheil nahmen die Beschwerden immer mehr zu, so dass Patient, der Beamter war, sich vor einigen Jahren pensioniren lassen musste.

Vom Herbst 1892 bis März 1893 war er fast ununterbrochen von heftigen Schmerzen der Magengegend, die nach dem Rücken ausstrahlten und sich auch nach der rechten Seite des Unterleibs zogen, gepeinigt. Dazu gesellte sich Erbrechen, unregelmässiger Stuhl und Icterus. Dann folgte wieder eine Ruhepause, in welcher sich der in seinem Kräftezustand sehr herabgekommene und ganz appetitlos gewordene Mann aber nicht wieder erholte, bis Anfang September eine ungemein stürmische Steigerung aller Krankheitserscheinungen erfolgte, so dass der Kranke in den letzten Wochen nur durch künstliche Ernährung über Wasser gehalten werden konnte.

Befund bei der Aufnahme am 2. October 1893. Grosser, sehr abgemagerter Mann von ausserordentlich mangelhaftem Kräftezustand. Hautdecken und Sclerae tief ikterisch verfärbt. Herz und Lungen gesund, Puls 88, noch ziemlich kräftig. Temperatur 36,4. — Leib weich; beim Palpiren fühlt man den linken Leberlappen geschwollen, bis über die Mittellinie nach links reichend, aber glatt, ohne Höcker und nicht sehr hart. Leberdämpfung auch nach unten etwas verbreitert, Rand der Leber ziemlich scharf, Oberfläche glatt. Unter dem Leberrande, ungefähr dem lateralen Rande des M. rectus entsprechend, ist eine undeutliche, rundliche, druckempfindliche Geschwulst zu erkennen; hier beginnen auch die Schmerzen bei den Kolikanfällen. Magengegend schmerzfrei, palpatorisch nicht verändert. Schlucken unbehindert. Stuhl angehalten. Urin von schwach saurer Reaction, eiweissfrei, dunkelbraun.

Gleich nach der Aufnahme mehrere kurze Kolikanfälle, die durch eine Morphiuminjection bekämpft werden, wonach leidliche Nacht, aber wenig Schlaf. Durch Klysma werden eine Menge wallnussgrosser und grösserer hellgelber Scybala entfernt; kein Stein. Am 3. October Morgens mehrfaches Erbrechen saurer, braungrüner Massen, die mikroskopisch nur Detritus und einzelne Pflanzenfasern erkennen lassen.

Diagnose: Cholelithiasis chronica. Steinverschluss des D. choledochus.

Operation 4. October 1893 Morgens 10 Uhr. Längsschnitt durch den M. rectus nahe dem Aussenrande. Nach Eröffnung der Bauchhöhle zeigt sich das Colon transversum in breiter Ausdehnung so fest mit der Leber verwachsen, dass die Trennung nur auf blutigem Wege möglich ist. Hierbei kommt es zu einer starken arteriellen Blutung, die durch Unterbindung und Umstechung gestillt wird, und zu einer Eröffnung des Colon, die durch Einstülpung und Uebernähung sofort geschlossen wird, ohne dass ein Austritt von Darminhalt in die Bauchhöhle erfolgt. — Nun

kann die ziemlich grosse, nicht verwachsene und prall mit Steinen gefüllte Gallenblase hervorgezogen werden. Der D. cysticus erweist sich als frei, aus dem D. choledochus kann ein grosser Stein in die Gallenblase zurückgeschoben werden. Die letztere wird jetzt durch 2 Nähte zunächst an der Bauchwunde fixirt, die Bauchnähte werden durchgeführt, aber nicht geknüpft. Hierauf wird die Gallenblase mit Jodoformgaze unterpolstert und eröffnet. Nach Ausfluss einer kleinen Menge von klarer Galle Extraction von 4 grossen, 2 kleineren facettirten, fast schwarz gefärbten Steinen und einer Anzahl kleiner Concremente. Hiernach durch das Gefühl und die Sonde nichts mehr zu entdecken. Gallenblasenwand etwa 1 Mm. dick, Schleimhaut leicht geschwellt. — Schluss der Gallenblasenwunde durch doppelreihige Naht, Vernähung mit dem Peritoneum parietale, so dass die Nahtlinie freiliegt, im Uebrigen Schluss der Bauchwunde, Jodoformgazestreifen auf die Nahtlinie. Abgesehen von der angegebenen Verwendung der Jodoformgaze ganz aseptische Operation von 1½ Stunden Dauer.

Der Verlauf gestaltete sich anfangs sehr günstig. Auf die Operation folgte eine gute Nacht, Erbrechen trat nicht ein, Schmerzen fehlten vollständig, das Allgemeinbefinden hob sich bei normaler Temperatur und zwar etwas beschleunigtem, aber sonst leidlichem Pulse. Am 6. October wurde eine leichte Erregbarkeit bemerkt, doch war sonst Alles in Ordnung, Schlaf gut, Leib weich, Abgang von Blähungen. Nur der Icterus blasste nicht ab. Am 7. October war eine gewisse Benommenheit des Sensoriums nicht zu verkennen. Der Kranke war auch nicht so zufrieden, wie bisher, und klagte über Mattigkeit und Schlingbeschwerden. Beim Verbandwechsel fand sich örtlich Alles in bester Ordnung, der Verband war trocken, die Wunde ganz reizlos, der Leib weich und schmerzfrei. — Die Mattigkeit und Somnolenz nahmen nun rasch zu, trotzdem Nahrung (Wein mit Ei, Bouillon, Rührei, Milch mit Cognac) genommen und vertragen wurde. Der Kranke lag still in seinem Bett, war aber auf Anrufen ganz klar. Am 9. October Morgens ruhiger, sanfter Tod.

Obduction. Es durfte leider nur das Abdomen eröffnet werden. Hierbei zeigte sich zunächst, dass die Bauchwunde prima intentione vereinigt und die Gallenblase mit der Bauchwand verklebt war. Die letztere war mässig gefüllt, ihr Inhalt liess sich durch sanftes Streichen leicht in den Darm entleeren und bestand aus reiner Galle. Nirgends eine Spur von Entzündung, nirgends noch ein Stein. — Die Wunde im Colon ist tadellos verheilt. — Der sehr geschwollene linke Leberlappen liegt auf dem Pylorustheil des mässig gefüllten, sonst ganz gesunden Magens auf. Im Uebrigen weder an der Leber, noch sonst in der Bauchhöhle irgend etwas Abnormes.

Der unparteiische Beurtheiler wird diesen Ausgang wohl kaum der Operation und hoffentlich auch nicht dem Operateur zur Last legen. Der Tod ist einfach infolge der lange bestehenden Cholämie eingetreten und wäre jedenfalls auch so erfolgt. Todesfälle im chronischen Icterus ohne jede weitere Veranlassung sind zur Genüge bekannt.[1]) Der Kranke fühlte sich in den ersten Tagen nach

1) Siehe auch Naunyn, l. c. S. 100.

der Operation nicht nur gar nicht angegriffen, sondern, da er von seinen Schmerzen erlöst war, wohler und zufriedener, als seit langer Zeit, und der örtliche Heilungsverlauf war beim Eintritt des Todes bereits als abgeschlossen zu bezeichnen. Hätte der Kranke früher operirt werden können, er wäre wohl sicher gerettet worden.

Auch in diesem Falle hätte es nahe gelegen, die Cystendyse zu machen und mit mehr Recht, als in manchem der in der Literatur enthaltenen, in denen sie ausgeführt ist. Aber gerade der milde reactionslose örtliche Heilungsprocess und der mitgetheilte Obductionsbefund haben mich in meiner Ansicht bestärkt, dass die Cholecystendyse in den meisten Fällen eine entbehrliche Operation ist.

In Erwägung war auch gezogen worden, ob Angesichts des miserablen Kräftezustandes nicht die zweizeitige Cystostomie gemacht werden sollte. Dieselbe hätte aber keine Vortheile gehabt, denn die Gallenblase lag hinter den Verwachsungen, und es bestand ein Steinverschluss des Choledochus, der sofort beseitigt werden musste, wenn die Operation dem Kranken überhaupt Nutzen bringen sollte. So wurde von vornherein die einzeitige Cystotomie geplant und in beschriebener Weise ausgeführt.

Die folgenden Fälle sind mit der einzeitigen Cholecystostomie und temporärer Etablirung einer Fistel behandelt worden. Zwei davon sind tödtlich geendigt; sie wären, wenn der pathologische Befund vor Eröffnung des Abdomens mit voller Sicherheit hätte bestimmt werden können, vielleicht besser unoperirt geblieben. In dem einen handelte es sich um ein Carcinom, in dem anderen um Empyem der Gallenblase, eitrige Cholangitis und Leberabscesse. Beide Kranken waren nicht zu retten; dass ich sie operirt habe, thut mir trotzdem nicht leid, denn bei beiden gelang es, durch die Operation ihre Qualen wesentlich zu vermindern.

Frau Amalie H., 53 Jahre alt, aus Magdeburg, hatte in den letzten Jahren mehrfach Schmerzanfälle, die als Magenkrampf gedeutet wurden, im Herbst 1893 einen Anfall von deutlicher Gallensteinkolik, aber ohne Icterus. Die jetzige Erkrankung hat vor 6 Wochen eingesetzt mit heftigen Schmerzen, Icterus, entfärbten Stühlen und tiefbraunem Urin. In den letzten Tagen ist der Leib stark aufgetrieben. Die Schmerzen haben sich trotz aller angewandten Mittel stetig gesteigert, so dass Patientin sehr elend und kraftlos geworden ist und sehnlichst von ihrem qualvollen Zustande befreit zu werden wünscht. Steinabgang ist nicht beobachtet.

Befund bei der Aufnahme am 24. April 1894. Mittelgrosse, zarte, tief ikterische Frau. In der Gallenblasengegend fühlt man eine höckerige, birnförmige Geschwulst. Der Leib ist stark aufgetrieben durch reichlichen Ascites, der nach Aussage des behandelnden Arztes erst seit 6 Tagen besteht, aber rasch zugenommen hat. Infolge dessen ist die

Leber nur undeutlich zu fühlen; dieselbe scheint vergrössert zu sein, ihr Rand hart, deutliche Knollen lassen sich indessen nicht palpiren, wie überhaupt die Untersuchung der Unterleibsorgane durch den Ascites ausserordentlich erschwert ist; Urin tiefbraun, aber eiweissfrei, von neutraler Reaction. Lungen und Herz gesund; Puls von normaler Frequenz, leidlich kräftig; Temperatur Abends 38,3.

Diagnose. Bei der Härte des Gallenblasentumors und der Anwesenheit von Ascites hatte die Annahme eines Carcinoms am meisten Wahrscheinlichkeit für sich. Indessen war die Möglichkeit, dass lediglich ein schweres Gallensteinleiden mit lange bestehendem Choledochalverschluss vorliege, nicht gänzlich von der Hand zu weisen. Da die Kranke sonst sicher verloren und ihr äusserst qualvoller Zustand auf andere Weise nicht zu heben war, so wurde trotz der ungünstigen Prognose die Operation beschlossen.

Operation 25. April 1894. Nach Eröffnung der Bauchhöhle durch einen Längsschnitt am Rande des rechten M. rectus entleert sich zunächst ikterischer Ascites in reichlicher Menge. Das Peritoneum ist gelblich verfärbt. Die vorliegenden Organe sind sämmtlich durch theilweise sehr feste Adhäsionen unter einander verwachsen. Nach mühsamer Durchtrennung derselben werden am Rande der Leber zunächst einige harte Knoten bemerkt. Die Gallenblase ist theilweise stark verdickt, besonders an ihrem Halstheil, der auch mehrere harte Knollen aufweist, während der Fundus eine anscheinend ganz normale Beschaffenheit hat; die Blase ist, wie auch Cysticus und Choledochus, von Steinen erfüllt. — Einnähen des Fundus in die Bauchwunde, ein Act der Operation, der wegen der Brüchigkeit des Gewebes verhältnissmässig blutig und mühsam ist. Nach Eröffnung der Gallenblase entleert sich eine mässige Menge trüber Galle, dann werden 67 weisse Cholesterinsteine, alle facettirt und von Kirschkern- bis Haselnussgrösse, entfernt; die Steine im Cysticus und Choledochus lassen sich mobilisiren und zurückschieben, so dass schliesslich auch von der Bauchhöhle aus kein Stein mehr gefühlt werden kann. Hierauf Schluss der Bauchwunde und Einlegen eines Drain in die Gallenblase.

Verlauf. Die nächste Nacht war gut. Patientin schlief auch am Tage viel, war aber ganz klar, hatte seit langer Zeit zum ersten Male keine Schmerzen und entleerte zweimal braungefärbten Stuhl; die Temperatur war auf die Norm herabgegangen; Puls 72, leidlich kräftig. — Am Tage darauf war die Kranke, nach einer gleichfalls ruhigen Nacht, etwas somnolent und fühlte sich matt; Abgang von Flatus, brauner Stuhl. Gegen Abend wurde sie etwas unruhig. Temperatur 36,4, Puls 92. — Unter zunehmender Somnolenz und Mattigkeit trat am 30. April Morgens ein ruhiger Tod ein.

Obductionsbefund. Gallenblase mit der Bauchwunde gut verklebt, keine Peritonitis. Die Darmschlingen überall durch zahlreiche alte Adhäsionen unter einander, mit der Leber und der Gallenblase verwachsen. Die Leber ist von zahlreichen harten weisslichen Knoten von Linsen- bis Pflaumengrösse durchsetzt. Auch die Gallenblase ist am Halse stark knollig verdickt, so dass ihre Wandstärke hier stellenweise über 1 Cm. beträgt; weder in ihr, noch in den Gängen ein Stein. Das Pan-

kreas ist fast um das Doppelte seines Volumens vergrössert, ungemein hart und von festen Knollen durchsetzt. Sonst nichts Bemerkenswerthes.

Die Operation hatte in diesem Falle das verlorene Leben natürlich nicht retten können, sie hat aber die Patientin von ihren Quale befreit und ihre letzten Lebenstage schmerzlos gestaltet. Die Anwesenheit von Ascites bei fehlendem Milztumor sprach ja von vornherein für eine maligne Neubildung; dass indessen dies Zeichen trügen kann, würde, wenn es nöthig wäre, gleich der folgende Fall beweisen.

Frau Elisabeth P., 44 Jahre alt, aus Dahlenswarsleben, ist seit 17 Wochen krank. Ihre Beschwerden bestehen in zeitweiligen sehr heftigen Schmerzanfällen im rechten Hypochondrium. Seit 10 Wochen bereits will sie gelb aussehen, gleichzeitig hat sich im Leibe eine Anschwellung gebildet, die nach Mittheilungen des behandelnden Arztes der Lage der Gallenblase entsprach und mit einer bedeutenden Schwellung der Leber einherging. Beides hat sich in den letzten Wochen etwas zurückgebildet. Täglich zweimal ist grauer Stuhl entleert, der Urin hat braun ausgesehen, der Appetit ist leidlich gewesen. Trotzdem ist die Kranke in ihrem Kräftezustand sehr zurückgekommen.

Befund bei der Aufnahme 1. December 1893. Abgemagerte, tief ikterische Frau von kachektischem Aussehen. Lungen und Herz gesund; Puls verlangsamt. Bauch durch Ascites etwas aufgetrieben; Leberdämpfung vergrössert; in der Gegend der Gallenblase fühlt man einen gänseeigrossen, harten, knolligen Tumor, der bei Berührung eminent schmerzhaft ist. Derselbe ist schwer beweglich, offenbar der Bauchwand adhärent. — Kein nachweisbarer Milztumor. — Urin von neutraler Reaction, eiweissfrei. — Temperatur 38,1.

Die Diagnose schwankte hiernach zwischen Carcinom und Empyem der steinkranken Gallenblase. Da sich aber in den Tagen nach der Aufnahme unter Schüttelfrösten atypische Fieberbewegungen einstellten, für welche eine andere Ursache nicht erfindlich war, so wurde eine infectiöse Cholecystitis, eventuell Cholangitis angenommen und, da der Zustand immer bedrohlicher sich gestaltete, trotz der schlechten Prognose, die der Fall bot, ein Rettungsversuch durch die Laparotomie beschlossen und am 6. December bei einer Morgentemperatur von 40,2° ausgeführt.

Operation. Längsschnitt am Rande des Rectus über die Höhe der Geschwulst. Nach Eröffnung der Bauchhöhle entleert sich zunächst gelbe ascitische Flüssigkeit in ziemlich bedeutender Menge. Die reichlich gänseeigrosse, sehr feste Gallenblase ist mit der vorderen Bauchwand an einer kurzen Strecke, sowie besonders mit dem Netz durch derbe Stränge verwachsen, die zwischen Ligaturen durchtrennt werden müssen, um einen Ueberblick über die Verhältnisse zu erhalten. In den grossen Gallengängen wird kein Stein gefühlt. Die Leber ist vergrössert, ziemlich fest, von blasser Farbe. Der Versuch, die Gallenblase vor der Eröffnung an die Bauchwunde zu fixiren, gelingt nur auf der linken Seite, rechts schneiden alle Fäden durch das brüchige Gewebe durch. Es wird deshalb die Bauch-

höhle durch untergeschobene Jodoformgaze geschützt und darauf die Gallenblase eingeschnitten, deren Wandung stellenweise bis auf 1 Cm. verdickt ist. Nach Entleerung reichlichen, gelb-grünen, schleimigen Eiters wird aus der Tiefe ein einziger, etwa pflaumengrosser Gallenstein von glatter Oberfläche und schwärzlicher Farbe herausbefördert. Hierauf wird ein Jodoformgazestreifen in die Gallenblase geführt und die Bauchwunde geschlossen.

Der Verlauf war in den ersten Tagen zufriedenstellend. Schon in der auf die Operation folgenden Nacht war der Schlaf gut; gegen Morgen gingen Blähungen ab, die Temperatur sank auf die Norm, das Allgemeinbefinden besserte sich, Appetit stellte sich ein, und der Icterus fing an, sich aufzuhellen. Ueber Schmerzen klagte die Kranke gar nicht mehr. Der Urin, der am 7. December mit dem Katheter abgenommen werden musste, wurde am 8. December Morgens willkürlich entleert. Wir fingen bereits an, der Hoffnung auf einen günstigen Ausgang Raum zu geben, als sich am Abend des 8. December die Scene mit einem Schlage änderte. Unter einem Aufschnellen der Temperatur von 37,4 auf 40,3 und einem Anwachsen der Pulsfrequenz auf 134 trieb der Leib auf und wurde schmerzhaft, das Sensorium war benommen, Brechneigung machte sich öfter bemerklich. Kräfte verfallen.

9. December Morgens Temperatur 36,2, Puls 100. Bewusstsein wieder klar, Flatus, keine Schmerzen. Abends Temperatur 38,5, Puls 130, klein, fadenförmig.

10. December Morgens Temperatur 38,5, Puls 120. Status idem. Abends wieder etwas unbesinnlich bei 40,5 Temperatur und fadenförmigem, ungemein beschleunigtem Pulse.

11. December Morgens Tod.

Aus dem Sectionsbefund theile ich mit Weglassung des Nebensächlichen Folgendes mit.

Nach Eröffnung der Bauchhöhle zeigen sich die Därme aufgebläht, ihre Serosa, wie auch das parietale Bauchfell injicirt, in der linken Bauchhälfte mit fibrinösen Auflagerungen bedeckt und vielfach unter einander verklebt. Etwas gelbe ascitische Flüssigkeit in der Tiefe des Beckens. Leber vergrössert (35 Cm. : 20 Cm.), blass, linker Lappen weisslich verfärbt. Gallenblase liegt der Bauchwand gut an, ihre Wand ist stark verdickt. In der Leber findet sich neben zahlreichen kleinen Eiterherden ein grosser, tief in die Substanz eindringender Abscess, welcher hinter der Gallenblase in die Bauchhöhle durchgebrochen ist. D. cysticus und choledochus durchgängig, kein Stein. — Pankreas vergrössert. — Milz dunkelbraunroth, nicht wesentlich vergrössert, Gewebe schwammig. — Nieren gesund.

Die mikroskopische Untersuchung der Leber ergiebt ein der Cirrhose ähnliches Bild. Das interstitielle Bindegewebe ist derart vermehrt, dass mitunter nur wenige Leberzellen vorhanden sind, welche von einer sehr stark entwickelten Zone fibrösen Gewebes umschlossen werden.

Auch dieses Leben war ein verlorenes; selbst wenn einen oder zwei Tage früher operirt worden wäre, so wäre es nicht zu retten gewesen, denn die Eiterherde in der Leber konnten nur vermuthet,

aber nicht sicher diagnosticirt werden, und auch bei gestellter Diagnose würden sie nicht zu erreichen gewesen sein. So konnte auch dem Durchbruch des grössten dieser Abscesse in die freie Bauchhöhle nicht vorgebeugt und der Tod durch septische Peritonitis nicht verhindert werden. Gegen diese noch einmal operativ vorzugehen, konnte ich mich bei dem sofort eingetretenen absoluten Kräfteverfall nicht entschliessen. Der Entschluss zur Operation ist mir in diesem Falle überhaupt sehr schwer geworden, und nur die Erwägung, dass ohne dieselbe der tödtliche Ausgang unvermeidlich war, hat mir das Messer in die Hand gedrückt, um nichts unterlassen zu haben, was denselben vielleicht hätte abwenden können.

Tröstlicher sind die Erfolge bei meinen übrigen Kranken. Dieselben sind sämmtlich gesund geworden, wenn auch zum Theil erst nach längerer Zeit. Zwei Frauen mussten wegen zurückgebliebener Fisteln Nachoperationen unterworfen werden, welche zum erwünschten Ziele geführt haben, so dass schliesslich bei allen Kranken die volle Heilung erreicht ist. Kein einziger dieser Fälle gehörte zu den leichten, und in keinem wäre eine Ausheilung ohne zeitweilige Etablirung einer Fistel zur Nachbehandlung der kranken Gallenblase zu erreichen gewesen.

Frau Marie F., 46 Jahre alt, aus Magdeburg, führt ihr Leiden bis in das Jahr 1889 zurück. Damals traten unter heftigen kolikartigen Leibschmerzen Icterus und ein Tumor in der Gallenblasengegend auf. Im folgenden Jahre ist sie in ähnlicher Weise ganz besonders heftig erkrankt und hat von Mitte August bis zum Januar 1891 zu Bett liegen müssen. In den folgenden Jahren traten gleichfalls häufig kolikartige Schmerzen in der Lebergegend auf, ohne dass es jedoch zu einem schweren Anfall gekommen wäre, bis sie im Januar 1893 wieder ernstlich 4—5 Wochen lang an Gallensteinkolik erkrankte. Sie hat dann im April, Juli und October schwere Rückfälle erlitten, so dass sie fast den dritten Theil dieses Jahres im Bett hat zubringen müssen. Auch in den Zwischenräumen ist sie aber nie ganz frei von Schmerzen gewesen. Kräftezustand und Ernährung haben in dieser Zeit sehr gelitten.

Befund bei der Aufnahme am 16. Januar 1894. Mittelgrosse, zarte Frau mit sehr mässigem Panniculus adiposus und ziemlich schlaffer Musculatur. Lungen und Herz gesund. Der weiche Leib erleichtert die Untersuchung: Leber vergrössert; unter ihrem Rande in der Fortsetzung der Parasternallinie fühlt man eine flache, etwas bewegliche Geschwulst in der Grösse eines Taubeneies hervorragen. Dieselbe lässt sich nicht weiter in die Tiefe verfolgen, ist von harter Consistenz und geringer Schmerzhaftigkeit; bei Druck auf dieselbe Gefühl der Crepitation. Icterus fehlt; überhaupt sonst nichts Abnormes.

Diagnose: Cholelithiasis chronica, Gallengänge zur Zeit wahrscheinlich frei.

Operation am 18. Januar 1894 in guter Chloroformnarkose. Ein Längsschnitt durch den M. rectus in der Ausdehnung von ungefähr 12 Cm. über die Geschwulst geführt, eröffnet die Bauchhöhle. Unter der vergrösserten, aber sonst gesund aussehenden Leber lässt sich die prall mit Steinen gefüllte Gallenblase aus ihren Verwachsungen ziemlich leicht lösen und vorziehen; dieselbe hat Sanduhrform, und zwar sind beide Abtheilungen der bilocularen Höhle mit Steinen erfüllt, in den grossen Gallengängen lassen sich solche durch die Palpation nicht nachweisen. Nachdem die Gallenblase durch einige Nähte an die Bauchwunde fixirt ist, wird sie unter den üblichen Cautelen eröffnet. Sofort treten fast ganz weisse, facettirte Cholesterinsteine in grosser Zahl hervor, im Ganzen werden 229 davon entfernt, von denen zwei die Grösse einer kleinen Pflaume haben; die übrigen sind kleiner. Hiernach lässt sich weder durch die directe Betastung von der Bauchhöhle aus, noch durch sorgfältige Sondirung ein fernerer Stein entdecken. Nach Vernähung der Gallenblase mit dem Peritoneum wird ein Jodoformgazestreifen in dieselbe eingeführt und im Uebrigen die Bauchhöhle geschlossen.

Der vollkommen afebrile Verlauf gestaltete sich äusserst günstig. Eine irgend nennenswerthe Störung des Allgemeinbefindens trat nicht ein. Am vierten Tage nach der Operation wurde eine leichte ikterische Verfärbung der Sclerae bemerkt, die aber nach 24 Stunden bereits verschwunden war. Die Operationswunde heilte primär, und am 29. Januar, also am 11. Tage nach der Operation, verliess Patientin das Bett. Während in den ersten 9 Tagen aus der Fistel nur Galle floss, gingen am 27. Januar drei, am 29. und 31. Januar und 2. Februar je zwei Steine durch dieselbe ab. Hiernach verkleinerte sich die Fistel schnell und schloss sich am 9. Februar vollständig. Die Kranke verblieb zu ihrer Erholung noch einige Zeit in der Anstalt und wurde am 22. Februar in sehr befriedigendem Gesammtzustande nach Hause entlassen.

Die Steine, welche während des Heilungsverlaufs abgingen, waren von gleicher Beschaffenheit, wie die bei der Operation entleerten; sie sind zweifellos bereits zu jener Zeit vorhanden, aber trotz des genauesten Absuchens des Operationsgebietes nicht zu entdecken gewesen. Sie haben wohl in Ausbuchtungen der geschwollenen Schleimhaut gelegen und sind mit zunehmender Abheilung derselben frei geworden. Ein oft beobachteter Vorgang und eine deutliche Illustration für den Nutzen der temporären Fistel! Vielleicht hat auch die Sanduhrform der Gallenblase, eine Abnormität, von welcher Courvoisier[1]) nur 15 Fälle aus der Literatur zusammenstellen konnte, sowohl die Auffindung, wie den Abgang der Concremente erschwert.

Die Kranke stellte sich in der Folge öfter zur Controle vor. Anfangs blieb Alles gut, aber etwa 14 Tage nach der Entlassung entleerte sich aus einer haarfeinen Oeffnung an der Stelle der alten Fistel wieder etwas Galle. Da dieselbe auch nach einer Thermocau-

1) l. c. S. 13.

terisation noch absonderte, so wurde die Patientin am 13. März wieder aufgenommen, die Fistel mit zwei längsovalen Schnitten excidirt und die Wunde durch die Naht geschlossen. Hiernach glatte und, wie es scheint, andauernde Heilung.

Frau S., 45 Jahre alt, aus Jersleben, giebt an, seit 6 Monaten leidend zu sein. Sie erkrankte zuerst im Herbst 1893 an Gallensteinkolik mit Icterus und braunem Urin. Nach einigen Wochen hörten die Schmerzen auf und begannen dann wieder im November mit erneuter Heftigkeit. Solche Anfälle haben sich in den letzten Monaten mehrfach wiederholt. Sonst ist anamnestisch nichts zu erfahren.

Befund bei der Aufnahme am 15. Februar 1894. Mässig kräftige, gut gebaute Frau von leidlichem Ernährungszustand. Conjunctivae leicht gelblich verfärbt, sonst kein Icterus. Herz gesund. In den Lungenspitzen leichtes Rasseln, aber keine Dämpfung, Lungenbefund im Uebrigen normal. Urin eiweissfrei, von schwachsaurer Reaction und blassgelber Farbe. — In der Gegend der Gallenblase fühlt und sieht man einen beweglichen, harten, etwa gänseeigrossen Tumor, der mit der Leber in Zusammenhang zu stehen scheint und etwas druckempfindlich ist. Leberdämpfung vielleicht etwas, jedenfalls nicht auffallend vergrössert. Sonst nichts Bemerkenswerthes; Temperatur 37,0°.

Diagnose: Cholelithiasis chronica, möglicher Weise auch Steine im D. choledochus.

Operation 19. Februar 1894. Ein Längsschnitt am äusseren Rande des M. rectus eröffnet die Bauchhöhle. Die Gallenblase ist vielfach mit Netz und unterer Leberfläche durch breite Adhäsionen verlöthet. Dieselben lassen sich indessen ohne besondere Schwierigkeiten trennen, und nun kann die strotzend gefüllte, 12 Cm. lange Gallenblase hervorgezogen, an das Peritoneum fixirt und nach Umpolsterung mit steriler Gaze eingeschnitten werden. Dieselbe enthält 48 zum Theil pflaumen- und haselnussgrosse Steine und Eiter. In den Gallengängen werden dagegen keine Steine gefunden. Nach Ausspülung mit Kochsalzlösung wird die Gallenblase mit dem Peritoneum ringsherum vernäht, was aber nur theilweise gelingt, da auf der rechten Seite die Fäden vielfach durch das brüchige Gewebe durchschneiden. Es wird deshalb nach Einführung eines Drain in die Incisionsöffnung die freiliegende Stelle noch durch Tamponade mit sterilisirter Gaze geschützt und die Bauchwunde übrigens sorgfältig geschlossen.

Der Verlauf war in mancher Beziehung nicht ganz so günstig, wie im vorigen Falle, da am Morgen nach der Operation die Temperatur sich auf 38,3° erhob, um allerdings bereits am Abend auf 37,9° zu fallen und von da ab normal zu werden. Ferner traten in den ersten Tagen zuweilen Leibschmerzen auf, die nach dem Abgang von Blähungen verschwanden. In den ersten beiden Tagen musste auch katheterisirt werden, von da ab erfolgte die Urinentleerung willkürlich. Im Uebrigen aber verlief die Heilung glatt und rasch. Es trat prima intentio der Bauchwunde ein, und am 28. Februar, also am 9. Tage nach der Operation, war auch die Fistel geschlossen. Die Patientin verliess am gleichen Tage das Bett und am 7. März die Anstalt. Sie hat sich seitdem verschiedent-

lich vorgestellt, fühlt sich vollkommen wohl und kann Feldarbeit verrichten. Die Fistel ist nicht wieder aufgebrochen.

Ich glaube, man kann mit einem solchen Verlauf ganz wohl zufrieden sein. Die Heilung war in 9 Tagen vollendet, und eher würde ich eine Laparotomirte überhaupt nicht aufstehen lassen, denn früher ist eine feste Vereinigung der Bauchdecken, die später den andringenden Eingeweiden widerstehen soll, nicht zu erwarten. Also auch bezüglich der Heilungsdauer steht die einzeitige Cholecystostomie, wenn der Fall sonst günstig liegt, der Cholecystendyse nicht nach.

Complicirter gestalteten sich die Verhältnisse in dem folgenden Falle.

Frau Marie C., 43 Jahre alt, aus Magdeburg, ist am 30. October 1893 zum letzten Male entbunden und fühlt sich seit jener Zeit schon elend und matt. Am 12. Februar 1894 bekam sie beim Schneeschaufeln plötzlich heftige Schmerzen im Leibe rechts vom Nabel, wo sich auch bald eine längliche Anschwellung bildete, die bei Berührung schmerzte. Da in der Folge Geschwulst und Schmerzen bestehen blieben und auch Kreuzschmerzen hinzutraten, liess sich die Kranke auf den Rath ihres Arztes in die Kahlenberg-Stiftung aufnehmen.

Befund bei der Aufnahme am 28. Februar 1894. Mittelgrosse, blasse Frau mit sehr mässigem Fettpolster; Haut welk, aber nicht ikterisch verfärbt. Am ersten Ton der Mitralis leichtes Blasen, zweiter Pulmonalton verstärkt. Lungen gesund. — Bei der Besichtigung des Leibes fällt eine umschriebene Hervorwölbung im rechten Hypochondrium auf, welche eine glatte Oberfläche besitzt, sich bei den sehr schlaffen Bauchdecken gut umgreifen lässt und etwas beweglich ist. Dieselbe besitzt Gänseeigrösse und kann nach der Gegend der Leber verfolgt werden, mit welcher sie offenbar zusammenhängt. Sonst nichts Abnormes. Der in der Anstalt entleerte Stuhl bot keine Abweichungen, enthielt vor Allem keine Steine. — Urin von heller Farbe, saurer Reaction und eiweissfrei. — Temperatur 36,5°, Puls 72, regelmässig, aber schwach.

Diagnose: Cholelithiasis. Ob Steine in den Gängen, muss zweifelhaft bleiben, da Icterus fehlt.

Operation 2. März 1894 in schlechter, unruhiger Narkose. Längsschnitt durch den M. rectus über die Höhe der Geschwulst. Nach Eröffnung der Bauchhöhle zeigt sich die Gallenblase sowohl mit der Leber, wie mit dem Colon transversum in ausgedehnter Weise verwachsen. Trennung dieser theils flächenhaften, theils strangförmigen Adhäsionen, die alt und stark vascularisirt sind, mit dem Messer zwischen Ligaturen. Nachdem so die Gallenblase freigelegt ist, tritt so starkes Würgen und Pressen ein, dass ein bedeutender Darmprolaps erfolgt, der nur mit Mühe zurückgebracht werden kann. — Die Gallenblase selbst, wie auch der D. cysticus und choledochus sind mit Steinen gefüllt. Es wird nun die Gallenblase mit 2 Nähten an die Bauchwand fixirt, mit steriler Gaze umpolstert und eingeschnitten, worauf sich trübe, schmutzige Galle, viel Schleim und eine grosse Zahl von Steinen, bis zur Grösse einer Sauer-

kirsche und sämmtlich facettirt, entleeren. Die in den Gängen befindlichen Steine lassen sich mit einiger Mühe in die Blase zurückschieben; zum Theil müssen sie aus grosser Tiefe und aus Divertikeln herausgeschält werden. Im Ganzen werden 39 entfernt. Hierauf Vernähung der Gallenblasenwunde durch doppelreihige Naht bis auf eine Oeffnung für ein Gummidrain, Annähen der Gallenblase an die Bauchwunde und Schluss der letzteren. Dauer der Operation eine Stunde.

Ueber den Verlauf ist wenig mitzutheilen. Derselbe gestaltete sich gänzlich afebril (höchste Abendtemperatur 37,4°), vom zweiten Tage ab trat vollkommenes Wohlbefinden ein. Am 6. März, dem vierten Tage nach der Operation, wurde das Drain fortgelassen, da sich aus der Gallenblase nur wenig reine Galle entleert. Das war vielleicht, wie sich zeigen wird, ein Fehler. Am 10. März wurden die Nähte entfernt, die Bauchwunde war primär vereinigt, die Lücke, in der das Drain gelegen hat, sondert nur noch minimal ab, die Gallenblasenfistel ist geschlossen. Am 18. März wurde die Kranke in bestem Wohlsein entlassen.

Die Kranke hat dann ihre häuslichen Geschäfte wieder aufgenommen und sich ganz wohl gefühlt, aber im Mai bildete sich eine feine Haarfistel in der Narbe, die anfangs Galle, später nur wasserhellen Schleim absonderte. Da sich dieselbe nicht schloss, wurde Patientin am 4. Juni 1894 zum zweiten Mal aufgenommen.

Sie bot folgenden Befund: Grosser, schlaffer Hängebauch. Die beschriebene haarfeine Fistel entleert ein wasserhelles, schleimiges Serum und führt in die Gallenblase. Letztere ist mit der Bauchwand verwachsen, umgreifbar, kleinfaustgross, sehr hart, aber glatt. Ein Stein ist mit der Sonde nicht zu fühlen.

Trotzdem musste die Diagnose auf Verschluss des D. cysticus, am wahrscheinlichsten durch einen Stein, gestellt werden, doch wurde die Möglichkeit einer narbigen Verödung dieses Ganges ins Auge gefasst. Es wurde beschlossen, den Leib zum zweiten Male zu eröffnen und, wenn die Verwachsungen es ohne grosse Gefahr zuliessen, das ganze Organ zu exstirpiren, sonst den Versuch zu machen, den Cysticus freizulegen und einzuschneiden, und wenn auch das nicht möglich sein sollte, die Blase bis in den Gang hinein zu spalten, um das dort vermuthete Hinderniss zu beseitigen.

II. Operation 7. Juni 1894 wiederum in sehr übler, unruhiger Narkose. Nach Eröffnung der Bauchhöhle in der alten Narbe zeigen sich noch viel festere Verwachsungen, als bei der ersten Operation. Die Leber ist braunroth, schlaff, nicht vergrössert, die Gallenblase mit ihrer unteren Fläche fest verwachsen. Auch in der Gegend der Gallengänge zahlreiche Adhäsionen, so dass selbst die directe Palpation in diesem Narbengewebe keine sichere Aufschlüsse giebt. Unter diesen Umständen wird von der Fistel aus die Gallenblase, deren Wand ungemein verdickt ist, bis in den Hals hinein gespalten. Nun zeigt sich, dass der D. cysticus stark erweitert und durch Steine verschlossen ist. Nachdem zuerst einige kleinere, dunkelbraune Gebilde mit der Kornzange entfernt sind, gelingt die Herausbeförderung eines grossen, fest eingekeilten, den Gang völlig

ausfüllenden Steines erst nach Verlängerung des Schnittes bis in den Anfangstheil des Ganges und nach Zertrümmerung des Steins. Jetzt ist der Weg bis in den gleichfalls erweiterten Choledochus ganz frei und nichts Verdächtiges mehr zu finden. Naht der Wunde der Gallenblase und des D. cysticus bis auf eine Oeffnung für ein Drain, im Uebrigen Tamponade mit Jodoformgaze und Schluss der Bauchwunde.

Der Verlauf gestaltete sich auch diesmal günstig. Fieber trat nicht ein (höchste Abendtemperatur 37,6). Schmerzen im Rücken, über welche am Tage nach der Operation geklagt wurde, verschwanden, nachdem bereits am 9. Juni Blähungen abgegangen waren. Der Leib blieb weich und schmerzlos; Urin konnte stets willkürlich entleert werden. — Am 11. Juni wurde der gelöste Tampon entfernt, am 12. Juni war der Verband zum ersten Male gallig durchtränkt, auf eine Eingiessung erfolgte braun gefärbter Stuhl. Am 15. Juni verliess die Patientin das Bett und am 20. Juni die Anstalt. Sie war vollkommen erholt und fühlte sich wohl, aber die Fistel sonderte noch Galle ab.

Unsere Hoffnung, dass sich diese Fistel in der Folge spontan schliessen würde, erfüllte sich nicht, und deshalb wurde die Kranke am 4. Juli zum dritten Mal aufgenommen, die Gallenblase von den Bauchdecken gelöst, die Fistelränder angefrischt und durch eine doppelte Reihe von Catgutnähten geschlossen und darüber die Bauchwunde mit Seide vernäht. Diesmal war der Erfolg endlich ein vollkommener. Die Kranke verliess am 21. Juli 1894, mit einer passenden Leibbinde gegen ihren Hängebauch versehen, geheilt das Haus, ist seitdem gesund geblieben und erfreut sich des ungestörtesten Wohlbefindens.

Wenn ich diese Krankengeschichte überblicke, so kann ich mich des Eindrucks nicht erwehren, dass die zweite Laparotomie vielleicht zu vermeiden gewesen wäre, wenn ich in der Nachbehandlung der ersten das Drain länger liegen gelassen hätte. Obgleich damals bei sorgfältigster Untersuchung ein Stein nicht mehr zu finden war, so ist es mir doch zweifellos, dass ein solcher übersehen ist, der wohl in einem Divertikel der geschwollenen Schleimhaut gesteckt hat. Wäre die Fistel länger offen gehalten, so hätte er sich nach erfolgter Abschwellung möglicher Weise entleeren können. So schloss sich dieselbe, und der Stein wurde in den Cysticus hineingetrieben, wo er nun durch Apposition neuer Schichten sich so vergrösserte, dass er den Gang schliesslich verlegte. Denn dass er zur Zeit der ersten Operation bereits die gleiche Grösse besessen hätte, ist unwahrscheinlich. Erstens wäre er dann wohl kaum übersehen worden, sodann aber gelangen so grosse Steine ebensowenig in intacte Gallengänge, wie sie durch die Papille in das Duodenum übertreten können. Man muss vielmehr annehmen, dass, wie auch Naunyn[1]) es ausführt,

1) l. c. S. 90.

zunächst ein kleiner Stein in den Gang eintritt, hier durch Anlagerung wächst und dadurch allmählich die Ausdehnung des Ganges bewirkt. In unserem Falle spricht für einen solchen Vorgang auch die Form und die Consistenz des Gebildes; dasselbe schickte noch einen zapfenförmigen Fortsatz in den Gang hinein, während es mit dem dicken, rundlichen, in den Hals der Blase ragenden Ende einen vollständigen Abschluss herbeigeführt hatte, und seine Consistenz war eine derartige, dass die Zertrümmerung mit einer einfachen Kornzange unschwer gelang, wobei die Oberfläche deutliche Abdrücke der Zangenenden erhielt. Die ausserdem vorgefundenen kleinen Steine waren wohl sicher spätere Gebilde.

Es haben sich also hier Verhältnisse herausgebildet, wie sie nach der Cystendyse unter Umständen zu befürchten sind. Die Fistel hat sich zu früh geschlossen, der zurückgelassene Stein ist gewachsen, hat zur Verlegung des Cysticus mit ihren Folgen geführt und eine erneute Operation nöthig gemacht.

Ein ganz besonderes Interesse beansprucht der folgende Fall, der vielleicht bis jetzt als ein Unicum in der Literatur dasteht.

Frau Johanna L., 39 Jahre alt, aus Salbke, ist erst seit dem 19. Jahre anfangs unregelmässig, dann regelmässig alle 4 Wochen 8 Tage lang unter Schmerzen menstruirt. Sie giebt an, immer gesund gewesen zu sein, und hat drei glatte Entbindungen mit normalen Wochenbetten durchgemacht. Im März 1893 hat sie im 4. Monat abortirt, gegenwärtig ist sie wieder im 4. Monat schwanger. Ihr jetziges Leiden hat vor vier Wochen begonnen. Sie bekam damals plötzlich, ohne eine Veranlassung hierfür angeben zu können, krampfhafte Schmerzen im Leibe, die sich bald auf die rechte Seite, besonders das rechte Hypochondrium concentrirten. Hierzu gesellte sich 3 Tage hindurch galliges Erbrechen und eine vollständige Stuhlverhaltung, welche 5 Tage anhielt. In dieser Zeit waren die Schmerzen so arg, dass die Kranke nicht gehen konnte. Nachdem die Verstopfung durch Wassereingiessungen gehoben war, musste der Stuhl durch Abführmittel ferner in Ordnung gehalten werden, weil bei jeder Verhaltung die Schmerzen sich bis zur Unerträglichkeit steigerten. Die ersten Stühle nach der Eingiessung fielen der Patientin durch gelblich-weisse Beimischungen auf, die sie für Eiter gehalten hat, über welche aber nichts Näheres zu erfahren war. Steine sind in den Ausleerungen nicht bemerkt, allerdings scheint auch nicht sehr aufmerksam danach gesucht zu sein. — Gleich bei Beginn des Leidens bemerkte die Kranke eine Anschwellung in der rechten Seite des Leibes, die seitdem sich vergrössert habe. In den ersten Tagen hat Fieber bestanden, der Urin hat anfangs röthlich ausgesehen, wurde dann aber hell und klar. Gelb will die Kranke nie gewesen sein, ihr Appetit war stets minimal.

Befund der Aufnahme am 17. Juli 1894. Mittelgrosse Frau, Ernährung mässig, Hautfarbe blass, kein Icterus. Die Organe der Brusthöhle sind gesund. In der Mitte des Abdomens zwischen Nabel und Sym-

physe fühlt man den glatten, vergrösserten Uterus, dessen Umfang ungefähr dem 4. Schwangerschaftsmonat entspricht. Rechts davon findet sich ein etwa kindskopfgrosser, glatter Tumor von prall-elastischer Consistenz, über welchem der Percussionsschall gedämpft ist; die Dämpfung setzt sich nach oben in die Leberdämpfung fort, nach unten reicht sie bis etwas unterhalb der Spina ilei ant. sup. Ein Zusammenhang mit dem Uterus ist nicht nachzuweisen; allerdings gab die bimanuelle Untersuchung per vaginam ebensowenig, wie die Untersuchung per rectum irgend welchen näheren Aufschluss, da man nur den grossen glatten Uterus fühlen konnte, aber zwischen Uterus und Tumor lag eine Zone, die weich anzufühlen war und tympanitischen Percussionston ergab. Während die Kranke bei jeder activen Bewegung Schmerzen empfand, war der Tumor selbst nicht besonders druckempfindlich und mässig beweglich; auch hierbei war eine Verbindung mit dem Uterus nicht erweislich, wie denn auch ein berufener Gynäkologe schon vorher zu dem Resultat gekommen war, dass dieselbe unwahrscheinlich sei. Dagegen liess sich die Geschwulst nach oben verfolgen und grenzte jedenfalls dicht an die Leber an. — An eine sichere Palpation der Nieren war unter solchen Umständen nicht zu denken, doch schienen dieselben gesund zu sein, soweit sich das wenigstens aus der Untersuchung des Urins schliessen liess. Dieser war hellgelb, von schwach saurer Reaction, frei von Eiweiss und Zucker und enthielt weder Cylinder, noch sonst fremde Bestandtheile; specifisches Gewicht 1014, Gesammtquantum in 24 Stunden 1400 Ccm. — Der braungefärbte Stuhl, welcher auf Eingiessungen erfolgte, enthielt einige wenige weissliche, wenig charakteristische Beimischungen, aber keine Gallensteine.

Eine erschöpfende Diagnose liess sich nach solchem Befund nicht stellen. Wenn auch der Ausgang der Geschwulst vom Uterus sowohl, wie von der rechten Niere wenig wahrscheinlich war, so liess er sich doch nicht vollkommen ausschliessen. Es musste also an einen Tumor des rechten Ovariums, wie auch der rechten Niere wenigstens gedacht werden. Nach den ziemlich typischen Schmerzanfällen, sowie den sonstigen anamnestischen Anhaltspunkten neigte ich aber entschieden zu der Ansicht, dass ein Leiden der Gallenblase vorliege und der Tumor für dieses Organ in Anspruch zu nehmen sei. Jedenfalls war der Zustand der Patientin ein so qualvoller und bedrohlicher, dass eine Operation trotz der bestehenden Gravidität oder vielmehr gerade wegen derselben geboten erschien, denn beim Wachsen des Uterus mussten geradezu unerträgliche Verhältnisse entstehen.

Operation am 20. Juli 1894 in guter (Anschütz-) Chloroformnarkose. Grosser Längsschnitt durch den rechten M. rectus. Nach Durchtrennung des Peritoneums stellt sich sofort ein grosser, grauer, prallelastischer Tumor ein, der überall mit dem Peritoneum parietale verklebt ist. Die Adhäsionen lassen sich fast alle stumpf trennen, nur einzelne werden zwischen Ligaturen durchschnitten. Hiernach kann die Geschwulst rasch und leicht entwickelt und vor die Bauchwunde gebracht werden. Es zeigt sich, dass dieselbe weder von der Gallenblase, noch von der Niere ausgeht, sie sitzt vielmehr an einem langen, ziemlich dünnen Stiel, der viermal typisch von rechts nach links (im Küstner'schen Sinne) um seine Axe gedreht ist und sich nach dem Uterus verfolgen lässt. Auf

seiner hinteren Fläche verläuft ein lang ausgezogener Strang, dessen fimbriales Ende ihn deutlich als Tube erkennen lässt. Es liegt also ein Tumor des rechten Ovariums vor. Nach Zurückdrehung des Stiels wird derselbe in zwei Portionen unterbunden und durchtrennt. Der hiermit exstirpirte, strausseneigrosse Tumor ist ein Dermoid; sein Inhalt besteht aus einem grauen, mit Haaren verfilzten Brei.

Bei der nun folgenden Untersuchung ergiebt sich, dass auch die Gallenblase vergrössert, mässig verdickt und strotzend mit Steinen angefüllt ist. Ebenso steckt ein grosser Stein im Ductus cysticus, während der Choledochus frei ist. Zunächst wird jetzt die Bauchwunde nach oben bis an den Rippenbogen erweitert. Die Gallenblase ist sowohl mit der Leber, wie den benachbarten Darmschlingen innig verwachsen und liegt fest in der Tiefe. Diese Narbenmasse lässt sich nur zum Theil ohne Gefahr durchtrennen. Bei dem Versuch, die Blase vom Duodenum zu lösen, reisst die erstere ein, worauf sofort ein Stein in die Oeffnung tritt, welche, da sie sehr unvortheilhaft gelegen ist, augenblicklich durch Catgutnaht wieder geschlossen wird. Auch der Versuch, die Gallenblase an die Bauchwunde heranzubringen und hier provisorisch zu fixiren, stösst auf ausserordentliche Schwierigkeiten; zudem reissen die Fäden in dem brüchigen Gewebe sämmtlich aus. Es wird deshalb hiervon Abstand genommen, die Bauchhöhle durch sterile Gazecompressen geschützt und nun die Gallenblase eröffnet. Nach Entleerung einer weisslichen, schleimig-breiigen Flüssigkeit werden 70 Cholesterinsteine von der Grösse einer Pflaume bis zu der einer Linse entfernt. Der grösste derselben sass im Cysticus und ragte noch mit einem zapfenförmigen Fortsatz in den Gang hinein. Jetzt ist kein Stein mehr zu finden. Nun wird das Peritoneum parietale rechts und links abgelöst, nach der Tiefe eingeschlagen und ringsherum an die Gallenblase angenäht, so dass hierdurch die Incisionswunde vollkommen extraperitoneal gelagert und die Bauchhöhle sicher abgeschlossen ist. In die Gallenblase wird ein Gummidrain eingeführt, welches durch Gazebäusche in seiner Lage fixirt wird, und hierauf der Rest der Bauchhöhle geschlossen.

Sehr erschwert wurde das Arbeiten in der Tiefe durch den vergrösserten graviden Uterus, der den ohnedies nicht grossen Raum noch beträchtlich beengte. An der Leber war nichts Abnormes zu bemerken. — Dauer der Operation 1½ Stunden.

Verlauf. Der bedeutende Eingriff wurde gut überstanden. Der Verlauf gestaltete sich ganz so reactionslos, wie nach einer einfachen, glatten Ovariotomie. Höchste Abendtemperatur 37,6°. Am Abend des Operationstages stellten sich leichte wehenartige Schmerzen ein, die aber nach Darreichung von Opium in Form von Suppositorien bis zum anderen Morgen verschwanden. In den ersten beiden Tagen erbrach die Patientin auch zuweilen, hatte aber sonst keine Klagen. Von da ab trat vollständiges Wohlbefinden ein. Während Blähungen schon früher abgegangen waren, erfolgte am 6. Tage der erste Stuhl. Am 28. Juli konnten bereits einige Nähte entfernt werden, da prima intentio der Bauchwunde eingetreten war; am gleichen Tage wurde das Drain aus der Gallenblase fortgelassen, weil aus der Fistel nur wenig reine Galle abfloss. Am 10. Tage nach der Operation wurden die letzten Nähte herausgenommen,

am 2. August, also 14 Tage nach dem Eingriff, restirte nur noch ein kleiner, gut granulirender, in der Tiefe geschlossener Wundtrichter an der Stelle der Fistel, der sich in der Folge rasch und dauernd schloss.

Nach vollendeter Heilung, aber zu einer Zeit, wo die Kranke sich behufs ihrer Erholung noch in der Anstalt befand, trat unter wehenartigen Schmerzen plötzlich unstillbares Erbrechen ein, für welches, abgesehen von der Schwangerschaft, ein Grund nicht aufzufinden war. Da auch von gynäkologischer Seite der Zustand als Hyperemesis gravidarum gedeutet wurde, und da derselbe durch keines der angewandten Mittel gehoben werden konnte, so wurde, besonders auch in Rücksicht auf den durch die überstandene grosse Operation noch geschwächten Kräftezustand, die künstliche Frühgeburt eingeleitet, nach deren Beendigung (Ausstossung von Zwillingen) das Erbrechen stand, so dass die Kranke am 27. August zwar noch matt, aber sonst völlig gesund entlassen werden konnte.

Dass in dem berichteten Falle die Geschwulst vor Eröffnung des Leibes nicht als Ovarialtumor erkannt wurde, hatte seinen Grund hauptsächlich in dem abnorm langen und dünnen Stiel, der trotz der durch den graviden Uterus bedingten Raumbeengung in der Bauchhöhle eine viermalige Torsion gestattete. Ferner war der Tumor durch den wachsenden Uterus mit der Zeit so weit nach oben und an die Leber herangedrängt, dass auch hierdurch das Bild verwirrt wurde, zumal die Diagnose lediglich nach der Anamnese und den Resultaten der äusseren Untersuchung gestellt werden musste. Die bimanuelle Untersuchung konnte, wie oben bereits erörtert, gar keine näheren Aufschlüsse geben. Jedenfalls lag ein äusserst verwickeltes Krankheitsbild vor, und die Coincidenz von schwerer Cholelithiasis mit Steinverschluss des D. cysticus, Ovarialtumor mit Stieltorsion und viermonatlicher Zwillingsschwangerschaft möchte selten beobachtet sein und kann mit Recht als eine bedenkliche Häufung übler Verhältnisse bezeichnet werden, da zuweilen schon eins von den dreien genügt, um einer Frau das Leben herzlich sauer zu machen.

Um so bemerkenswerther ist der glatte, glückliche, reactionslose Verlauf nach der eingreifenden Operation. Es ist möglich gewesen, unter so erschwerten Umständen in einer Sitzung die Ovariotomie und die einzeitige Cholecystostomie auszuführen, ohne dass eine Unterbrechung der Schwangerschaft bewirkt wäre. Auch in der Genesungsperiode trat eine solche nicht ein, und an dieser interessanten Thatsache kann der Umstand nichts ändern, dass nach abgeschlossener Heilung lediglich durch die Schwangerschaft als solche eine unstillbare Hyperemesis veranlasst wurde, welche die künstliche Unter-

brechung verlangte. Es ist überflüssig, über die Folgerichtigkeit dieses Schlusses Worte zu verlieren, da nach Ausstossung der Zwillingsfrucht das Erbrechen stand, um nicht wiederzukehren.

Den mitgetheilten Krankengeschichten habe ich noch einige nachträgliche allgemeine Bemerkungen hinzuzufügen. Im Interesse einer knappen, übersichtlichen Darstellung habe ich mich bemüht, nur das wirklich Wesentliche zu bringen. Wo also Angaben über Vorkrankheiten, Stein in den Abgängen, Milztumor, Fieber u. s. w. vermisst werden, sind die anamnestischen Erhebungen und die Ergebnisse der objectiven Untersuchung unsicher oder direct negativ ausgefallen. So hat uns das Symptom des Steinabganges in der Stellung der Diagnose fast nie unterstützt; zu Hause hatten die Kranken meist gar nicht oder sehr mangelhaft darauf geachtet, in der Anstalt ist natürlich alle Sorgfalt aufgewendet, aber nie etwas gefunden worden. Bei den mitgetheilten Operationsbefunden ist das übrigens nicht sehr wunderbar. In den letzteren wird Mancher vielleicht auch Angaben über den „zungenförmigen Fortsatz" der Leber, wie ihn Riedel beschrieben hat, vermissen: wir haben eine deutlich ausgebildete derartige Veränderung nicht gesehen. Ueberhaupt war es häufig auffallend, wie wenig selbst in sehr vorgeschrittenen Fällen die Leber, makroskopisch wenigstens, verändert war.

Die bei der Operation befolgte Technik erhellt eigentlich aus den Krankengeschichten. Ueber die Art unserer Anti- und Asepsis etwas zu sagen, halte ich für entbehrlich; es ist selbstverständlich, dass man bei jeder Operation jede mögliche Vorsicht walten zu lassen hat. Nur so viel will ich bemerken, dass, abgesehen von der präliminaren Desinfection, alle Chemikalien vermieden worden sind, nur bei eitrigen Affectionen ist zuweilen von der Jodoformgaze zum Schutz der Bauchhöhle und zur Tamponade oder Drainage ein beschränkter Gebrauch gemacht. — Wo es angängig war, habe ich mir die Gallenblase vor der Incision an die Bauchwunde durch einige Nähte fixirt, doch so, dass ich daneben mit dem Finger in die Bauchhöhle eingehen, die Gallengänge controliren und in denselben befindliche Steine eventuell in die Blase zurückschieben konnte. Erst nach der Entleerung wurde dann die Gallenblase endgültig mit dem Peritoneum parietale vernäht; die gesetzte Oeffnung wurde, wenn nöthig, durch einige Catgutnähte verkleinert, ein Gummidrain oder Gazestreifen eingeführt und die Bauchwunde durch Etagennaht geschlossen.

Ueber eine secundäre Laparotomie, bei welcher, um einem obturirenden Cysticusstein beizukommen, der Gallenblasenhals bis in den Anfang des Ductus cysticus hinein gespalten wurde, ist gleich-

falls in einer der Krankengeschichten (Frau Marie C.) bereits berichtet worden. Das Verfahren, welches auch von Küster und Thornton angewendet ist, hat sich durchaus bewährt, und ich kann dasselbe für solche Fälle von Steinverschluss des D. cysticus, in welchen der Freilegung des Ganges grosse Schwierigkeiten entgegenstehen, nur dringend empfehlen.

Ebenso ist über die zum Verschluss von Gallenblasenbauchfisteln unternommenen Operationen das Nöthige schon gesagt. Nicht berücksichtigt sind dagegen in dieser Arbeit die Probelaparotomien und die nicht operirten Fälle von vorgeschrittenem Carcinom der Gallenblase und der Leber, weil sie zur Entscheidung der aufgeworfenen Fragen wenig beizutragen im Stande sind, und nicht berücksichtigt ist ferner bisher eine Cystostomie, welche bereits veröffentlicht ist[1]), auf welche ich aber hier noch einmal zurückkomme, weil sich aus jener Beobachtung bestimmte Beziehungen zur Steinbildung und zur operativen Therapie ergeben.

Indem ich betreffs der Einzelheiten auf meinen früheren Aufsatz verweise, theile ich hier nur mit, dass es sich um einen 50jährigen Mann handelte, bei dem sich auf entzündlichem Wege eine Gallenblasenbauchfistel gebildet hatte. Längere Zeit danach war er dann unter Schüttelfrösten, hohem Fieber, intensiven kolikartigen Schmerzen in der Lebergegend und heftigem Erbrechen erkrankt. Der Stuhl war weissgelblich, der Urin dunkelbraun geworden, und schwerer Icterus hatte sich eingestellt. Der Patient war bei der Aufnahme völlig collabirt. Bei der wegen der drohenden Lebensgefahr sofort unternommenen Operation und nachträglich während des Heilungsverlaufs waren insgesammt über 230 Steine verschiedener Grösse entfernt worden, schliesslich war der Kranke mit geschlossener Wunde bei völligem Wohlbefinden anscheinend ganz geheilt entlassen worden. Später war dann die Fistel wieder aufgebrochen, ab und zu hatte sich auch Icterus eingestellt, ohne dass indessen der Kranke seine gewerbliche Thätigkeit deshalb unterbrochen hätte. Schliesslich bekam er eine Pneumonie, die am 7. Tage zum Tode führte. — Bei der Obduction fand sich zunächst eine vollständige Verödung der Gallenblase; der D. cysticus war starrwandig, aber durchgängig, der Choledochus war gleichfalls durchgängig, aber enorm erweitert und barg in Ausbuchtungen zwei haselnussgrosse Steine, die zeitweise jedenfalls einen Verschluss des Ganges bewirkt hatten. Sehr bemerkenswerth war aber der Befund in der Leber. Dieselbe war kaum

1) Deutsche Zeitschrift f. Chirurgie. Bd. XXVI. S. 383 ff.

vergrössert, ihr morsches Gewebe zeigte eine braungelbe Färbung mit einem Stich ins Rothe. Sämmtliche Lebergänge bis in die feinsten Verzweigungen waren stark erweitert, mit theils flüssiger, theils eingedickter Galle, mit Concrementen und einer Menge ausgebildeter facettirter, erbsen- bis kirschkerngrosser Steine erfüllt. Es hatte also trotz des Ausströmens der Galle durch die Fistel und trotz des zeitweise jedenfalls unbehinderten Abflusses derselben in den Darm die Gallenstauung in der Leber und die consecutive Erweiterung des gesammten Hepaticusbaums einen so hohen Grad erreicht, dass zweifellos dadurch in der Leber selbst Gelegenheit zur Bildung von Concretionen geschaffen worden war.

Angesichts dieses Sectionsbefundes waren mir seiner Zeit Zweifel an der Berechtigung gewisser Eingriffe aufgestiegen, besonders ob es gestattet sei, die Gallenblase fortzunehmen, wenn sich derartige Beobachtungen häufen sollten. Denn es wäre denkbar gewesen, dass nach der Entfernung des Organs eine vicariirende Erweiterung des D. choledochus und damit unter ungünstigen Bedingungen wiederum Gallenstauung und Steinbildung erfolgen könnten, die dann aber einen viel directeren und bedenklicheren Einfluss auf die intrahepatischen Druckverhältnisse ausüben mussten, als wenn der Vorgang sich in der Gallenblase selbst abspielte.

Damals repräsentirte der Fall — er stammt aus dem Sommer 1886 — jedenfalls eine grosse Seltenheit. Thiriar hatte zu jener Zeit bei Durchsicht von mehr als 6000 Obductionsprotokollen nur einen einzigen Fall von mechanischem Choledochalverschluss gefunden, bei welchem Steine in der Leber selbst constatirt waren.[1]) Seitdem sind ähnliche Befunde von Körte[2]) veröffentlicht worden, und Courvoisier[3]) hat bereits 50 Beobachtungen von intrahepatischen Steinen zusammenstellen können. Sieht man sich diese Fälle näher an, so muss man aber doch zu der Ueberzeugung gelangen, dass die Gallenblasenchirurgie nur in sehr bedingter Weise dadurch beeinflusst werden kann. Denn einmal sind sie ausserordentlich selten, sodann ist das Vorkommniss an ganz bestimmte Bedingungen geknüpft, es ist eben nur möglich durch langdauernden Choledochusverschluss, zu welchem aber wahrscheinlich auch noch entzündliche Vorgänge sich gesellen müssen. Nun haben wir heute aber gelernt, den Ver-

1) Revue d. chirurg. 1886. No. 13.

2) Berl. klin. Wochenschr. 1889. Nr. 5 u. Verhandl. d. Deutsch. Gesellschaft f. Chir. 1889.

3) l. c. p. 35 ff.

schluss des D. choledochus sehr wirksam zu bekämpfen. Derselbe kommt in der Mehrzahl der Fälle zu Stande durch comprimirende Tumoren und durch Einkeilung von Gallensteinen. Wenn es der Kräftezustand des Kranken erlaubt, wird man im ersteren Falle durch die Cholecystenterostomie zuweilen noch Abhülfe schaffen können, im letzteren wird es sich darum handeln, ob der Gang leicht zugänglich gemacht werden kann; dann tritt die Choledochotomie in ihre Rechte, sonst kann die Situation durch die Cholecystenterostomie gleichfalls beherrscht werden. Aus diesen Gründen dürfen wir uns aber der Hoffnung hingeben, dass das Vorkommen von Steinen in der Leber in Zukunft noch seltener beobachtet werden wird, als bisher.

Ich habe oft an den beschriebenen Fall zurückdenken müssen und habe mir häufig die Frage vorgelegt, ob es möglich gewesen wäre, den Kranken durch eine andere Art des Vorgehens zu retten. Bei der ersten Einlieferung verbot aber schon der collabirte Zustand des Patienten einen anderen als den ausgeführten Eingriff; in der Folge aber liess das Verschwinden der Schmerzen und des Icterus, das Auftreten von braunem Stuhl und hellem Urin, der Verschluss der Fistel und das vollkommene Wohlbefinden ein bedrohliches Leiden zunächst gar nicht ahnen, und später, als die Fistel wieder aufgebrochen war, verweigerte der Kranke, weil er sich arbeitsfähig fühlte, jeden weiteren Eingriff und nahm fernere ärztliche Hülfe gar nicht in Anspruch. Auf die Lebersteine deutete überhaupt nichts hin. Die Leber selbst erwies sich auch bei der Obduction kaum vergrössert, so dass der Beginn der Betheiligung der intrahepatischen Gänge gar nicht nachzuweisen war. Unter diesen Umständen muss es fraglich bleiben, ob bei dem langen Bestande des Leidens eine nachträgliche Beseitigung der beiden Choledochussteine von Erfolg für die Erhaltung des Lebens gewesen wäre.

Das oben angedeutete Bedenken gegen die Cholecystektomie habe ich also vollständig fallen lassen und bekenne mich heute zu der Ueberzeugung, dass man überhaupt alle Bedenken gegen diese Operation aufgeben muss, falls nur die Indication für dieselbe richtig gestellt wird. Anfangs frappirte allerdings der Gedanke, ein Organ fortzunehmen, welches wir für die Physiologie unserer Verdauung als unbedingt nothwendig zu betrachten gewohnt waren, und man befürchtete durch die plötzliche Ausschaltung unausbleibliche Störungen in der Ernährung. Eine Anzahl von Gallenblasen, die fortgenommen werden, functionirt aber bereits längere Zeit nicht mehr normal, und es hat sich zur Zeit der Operation zweifellos schon eine gewisse Anpassung an diesen Zustand vollzogen. Ich erinnere mich an solche

University of California LIBRARY

mit Steinen vollgepackten Gallenblasen, in denen ein grösseres Quantum Galle gar keinen Platz hat, welche also ihrer Bestimmung als Reservoir schon lange nicht mehr genügt haben. Der Ausfall eines solchen Theils wird vom Organismus offenbar wenig empfunden und anstandslos vertragen.

Den besten Beweis für den Segen der Operation hat aber die Beobachtung am menschlichen Körper selbst erbracht. Wir wissen heute, dass eine ganze Anzahl von Menschen ohne Gallenblase umherwandelt, und dass ihre Gesundheit nicht nur keinen Schaden gelitten, sondern einen erheblichen Nutzen erfahren hat. So hat sich die klare, wohldurchdachte Operation Langenbuch's ihren gesicherten Platz erobert, und die Chirurgie hat allen Grund, dem Erfinder für das schöne Geschenk aufrichtig dankbar zu sein.

In den vorstehenden Zeilen bin ich auf die reiche Literatur des Gegenstandes nicht ausführlich eingegangen. Ich wollte eben wesentlich Selbstgesehenes bringen und an der Hand der eigenen Erlebnisse meinen Standpunkt in der Chirurgie der Gallenwege entwickeln. Ich habe es deshalb auch absichtlich vermieden, auf alle schwebenden Fragen einzugehen, und mich nur mit denjenigen beschäftigt, über welche ich mir ein eigenes Urtheil, das ich begründen und vertreten kann, zu bilden im Stande war.

Wenn ich nun auf der Grundlage des mitgetheilten Beobachtungsmaterials versuche, die Eingangs gestellten beiden Fragen, zu welcher Zeit bei Gallenblasenleiden operirt werden und welche Krankheitsformen operativ in Angriff genommen werden sollen, zu beantworten, so komme ich zu folgenden Schlusssätzen.

1. Aus den geschilderten Operationsbefunden geht hervor, dass durch das lange Bestehen eines ernsten Gallenblasenleidens in der Bauchhöhle Verhältnisse geschaffen werden, welche, wenn man sie unberührt lässt, den Kranken schliesslich zu Grunde richten müssen, welche aber andererseits die nothwendige Operation zu einem schwierigen und immerhin gefährlichen Eingriff machen. Daraus folgt, dass die innere Therapie, wenn sie von Erfolg nicht begleitet ist, nicht zu lange ausgedehnt werden darf. Je früher ein Gallenblasenleiden zur Operation gelangt, desto leichter wird sich dieselbe im Allgemeinen gestalten und desto rascher und gründlicher wird die Heilung zu erreichen sein. Wie manches Leben wird hier noch durch zu langes Zögern aufs Spiel gesetzt und wie manches geht dadurch verloren!

2. Eine Operation ist bei der regulären Cholelithiasis schon nothwendig, wenn sich die Kolikanfälle häufig und in kurzen Pausen

wiederholen. Zeichen von Steinverschluss der Gallengänge und auftretendes Fieber drängen noch mehr dazu; das letztere lässt in den meisten Fällen auf Infection und Eiterbildung schliessen.

3. Acut aufgetretener Icterus bietet keine Contraindication, da er nur auf Steinverschluss der Gänge deutet. Auch der chronische Icterus ist kein unbedingtes Hinderniss für die Operation, verschlechtert aber die Prognose und fordert wegen der zu erwartenden Brüchigkeit des Gewebes und der häufig mit ihm verbundenen hämorrhagischen Diathese zu besonderer Vorsicht auf. —

Tritt im Verlauf der Kolikanfälle überhaupt kein Icterus ein und wird dabei auch kein Steinabgang in den Stühlen beobachtet, so ist zu vermuthen, dass in der Gallenblase grosse Steine sich befinden, welche die Gänge nicht durchwandern können und deshalb möglichst bald künstlich zu entfernen sind.

4. Die acute infectiöse Cholecystitis erfordert wegen der hohen, mit ihr verknüpften Lebensgefahr die Laparotomie, sobald die Diagnose gesichert ist. Es ist also auch das acute Empyem, wie das chronische dem chirurgischen Eingriff unterworfen, wenn der Kräftezustand des Kranken denselben irgend zulässig erscheinen lässt.

5. Beim chronischen Hydrops der Gallenblase ist gleichfalls die Operation zu empfehlen, da derselbe, abgesehen von verschwindenden Ausnahmen, auf Verschluss des D. cysticus beruht und seine Rückbildung deshalb nicht zu erwarten ist.

6. Die durch Ruptur der Gallenblase oder der Gänge herbeigeführte Peritonitis erheischt, wie jede Perforativperitonitis, sofort nach gestellter Diagnose die Laparotomie.

7. Die gleiche Forderung muss gelten für den Gallensteinileus.

8. Auch wenn keine für die Cholelithiasis charakteristischen Beschwerden vorliegen, aber Schmerzanfälle auftreten, die auf intraabdominale Strangbildungen infolge eines abgelaufenen Gallensteinleidens schliessen lassen, ist die Laparotomie angezeigt.

9. Die Wahl der Operationsmethode ist im Einzelfalle abhängig zu machen von dem pathologischen Befund.

Die Cholecystektomie schafft, wo sie am Platze ist, die klarsten Verhältnisse.

Die Cystendyse passt nur für wenige uncomplicirte Fälle und wird auch hier vielleicht besser durch die einzeitige Cholecystotomie mit folgendem Nahtverschluss der Gallenblase und Einheftung derselben in die Bauchwunde ersetzt. Die von der hierdurch bewirkten Adhärenz der Gallenblase hergeleiteten Befürchtungen sind übertrieben.

Für die meisten Fälle ist die einzeitige Cholecystostomie mit zeit-

weiliger Anlegung einer Gallenblasenbauchfistel die geeignetste Operation, da sie eine Nachbehandlung der erkrankten Gallenblasenschleimhaut gestattet und etwa übersehenen Steinen die Ausgangspforte offen hält.

Wenn bei infectiösen Erkrankungen aus irgend einem Grunde die Bauchhöhle nicht sicher genug geschützt werden kann, ist die Vertheilung der Operation auf zwei Zeiten zu empfehlen.

10. In den Gallengängen befindliche Steine, welche sich nicht in die Gallenblase zurückschieben lassen, sollen, wenn die Gänge leicht zugänglich gemacht werden können, durch directen Einschnitt entfernt werden. Ist das nicht möglich, so kann man den Cysticussteinen durch Spaltung des Blasenhalses, eventuell auch des Anfangstheils des Ganges selbst beikommen, den Folgen des Choledochusverschlusses dagegen durch die Cholecystenterostomie in wirksamer Weise begegnen.

Ueber das chirurgische Vorgehen bei Hepaticussteinen lassen sich bindende Vorschriften zur Zeit nicht aufstellen.

In der letzten Krankengeschichte, sowie in der der Frau P. ist die Pathologie der Leber bereits gestreift worden. In der letzteren handelte es sich um disseminirte Abscesse, welche infolge infectiöser Cholangitis aufgetreten waren. Der Leberabscess bei steinkranker Gallenblase ist nächst dem metastatischen Abscess bei Pyämie die in unseren Breiten am häufigsten beobachtete Art. Meist handelt es sich hier um multiple Herde von grösserer oder geringerer Ausdehnung. Während sonst der Leberabscess vorwiegend eine Krankheit tropischer oder subtropischer Gegenden ist, besonders häufig im Gefolge gewisser Infectionskrankheiten, wie der Malaria, des Typhus, der Dysenterie, der Variola, des Gelbfiebers, auftretend, aber auch aus mannigfachen anderen Ursachen (Alcoholismus, Trauma u. s. w.) entstehend, ist doch auch bei uns sein Auftreten nicht so gar selten beobachtet worden.[1]) Immerhin sind die Mittheilungen aber nicht so alltäglich, dass der Bericht über einen neuen Fall von ausgedehnter Abscessbildung in der Leber ganz des Interesses entbehrte.

Herr R., Kaufmann aus Magdeburg, 60 Jahre alt, giebt an, vor 8 Jahren eine Contusion der Lebergegend erlitten und im Anschluss daran eine Zeit lang heftige Schmerzen an dieser Stelle empfunden zu haben. Nach und nach besserten sich dieselben und traten einige Jahre hindurch

1) Vergl. Langenbuch, Chirurgie der Leber und Gallenblase. Deutsche Chirurgie. Lieferung 45c. S. 201ff.

nur selten auf. Im April 1892 überstand Patient eine Lungenentzündung. Im Herbst desselben Jahres bildete sich, diesmal ohne Schmerz, eine Anschwellung der Leber aus, die sich allmählich vergrösserte und um Weihnachten zu einer deutlichen Hervorwölbung der rechten Bauchseite anwuchs. Gegen das Leiden waren die verschiedensten therapeutischen Maassnahmen, auch einige Curen in Karlsbad erfolglos versucht worden. Icterus war nie vorhanden, der Appetit wechselnd, Stuhl und Urin stets von normaler Farbe, ersterer oft sehr träge gewesen. Abgang von Steinen war niemals beobachtet. — Der behandelnde Arzt stellte Fluctuation fest und rieth zur Operation, besonders da in letzter Zeit sich häufig Erbrechen eingestellt hatte und der Appetit nachliess.

Am 25. Februar 1893 sah ich den Kranken mit seinem Hausarzt zusammen zum ersten Male in seiner Wohnung. Ich konnte das Ergebniss der Untersuchung nur bestätigen und rieth gleichfalls zur Operation. Von einer Probepunction zur Sicherung der Diagnose glaubten wir absehen zu sollen, da es sich nach Lage der Dinge nur um Echinococcus oder Abscess der Leber handeln konnte, höchstens kam noch ein chronisches Empyem der Gallenblase in Frage. Auf alle Fälle war das Experiment gewagt und konnte eine Infection des Peritoneums herbeiführen. Leider entschloss sich der Kranke nicht sofort zur Operation, sondern consultirte auf einer Geschäftsreise einen inneren Kliniker einer Universitätsstadt, der ihm in der Sprechstunde eine Probepunction machte, eine Spritze voll Eiter entleerte und den Kranken nach Hause reisen liess. Die Folge war eine unter Fieber und heftigen Schmerzen sofort einsetzende umschriebene Peritonitis, die sich zum Glück auf den Umkreis der Punctionsstelle beschränkte. Die Körperkräfte hatten mittlerweile sehr erheblich abgenommen.

Am 20. März 1893 wurde der Kranke in die Kahlenberg-Stiftung aufgenommen und bot folgenden Befund. Mittelgrosser, magerer, elend aussehender Mann. Verbreiteter Bronchialkatarrh, sonst Lungen und Herz gesund. Urin von saurer Reaction, mittlerem specifischem Gewicht, klar, frei von Eiweiss. Appetit gut, Verdauung geregelt, Temperatur normal. — Im rechten Hypochondrium wölbt sich unterhalb des Rippenbogens beginnend ein grosser, deutlich fluctuirender glatter Tumor vor. Die Haut darüber gesund; ein Druck auf die Geschwulst ist schmerzhaft und verkleinert dieselbe nicht. Kein Hydatidenschwirren. Leberdämpfung, nach oben wenig verbreitert, reicht nach unten bis an den Darmbeinkamm und geht von der Spina il. ant. sup. in flachem Bogen nach links aufwärts. Der Tumor hängt offenbar mit der Leber zusammen und ist wahrscheinlich mit der Bauchwand an einer kleinen Stelle verlöthet.

Da nach der in der Anamnese erwähnten unglücklichen Probepunction die Anwesenheit von Eiter sichergestellt war, blieb die Diagnose offen zwischen einem Abscess des rechten Leberlappens und einem chronischen Empyem der Gallenblase. Nach der Form der Dämpfung zu schliessen, hatte die erstere Annahme am meisten Wahrscheinlichkeit für sich.

Operation am 21. März 1893 in unruhiger Morphium-Chloroformnarkose. Eröffnung der Bauchhöhle durch einen breiten, parallel dem Rippenbogen über die Höhe der Geschwulst geführten Schnitt. Sofort

stellt sich eine feste weissliche Kapsel ein, die nach oben allmählich ohne deutliche Grenze in braunrothes Lebergewebe übergeht. Dieselbe liegt der Bauchwand fest an und ist durch einige, ziemlich frische Adhäsionen mit derselben verlöthet. — Vornähen des Peritoneum parietale an den Wundrand. — Eröffnung der Geschwulst mit dem Thermokauter, wobei eine 0,5 Cm. dicke Schicht Lebergewebe ohne Blutung durchtrennt wird. Nach Entleerung einer grossen Menge (über 1 Liter) dünnflüssigen geruchlosen Eiters kann der eingeführte Finger das Ende der Höhle nach unten hinten nicht abtasten, wohl aber fühlt man, dass unebene, mässig weiche Massen die Wandungen bilden, welche leicht bluten. Bei dieser Untersuchung fällt im oberen medialen Wundwinkel eine Darmschlinge vor, die sofort abgewischt und reponirt wird. Hierauf wird die Leberöffnung zunächst ringsherum mit der Bauchwunde fest vernäht, dann die Abscesshöhle durch lange Jodoformgazestreifen tamponirt, die Wundwinkel durch Naht vereinigt und ein grosser aseptischer Verband darüber gelegt. — Gleich nach der Operation war die Leberdämpfung sehr verkleinert, es trat Darmton auf bis zu einer Höhe, die fast den normalen Grenzen entsprach.

Der Verlauf gestaltete sich nicht ungünstig. Zwar waren in der ersten Woche abendliche Temperatursteigerungen vorhanden, dann aber sank die Temperatur zur Norm herab. Am vierten Tage konnten die gelösten Tampons entfernt und durch zwei dicke Drains ersetzt werden, am siebenten wurden die Nähte aus der Wunde entfernt, die, soweit genäht, primär vereinigt war. Ein später aufgetretener kleiner Bauchdeckenabscess im lateralen Wundwinkel war ohne Belang und heilte nach der Incision anstandslos aus. Die Eiterabsonderung aus der grossen Abscesshöhle nahm stetig ab, und am 1. April, dem elften Tage nach der Operation, ist notirt: „Leber fest in die gut granulirende Bauchwunde eingeheilt. Es besteht noch ein ungefähr 10 Cm. tiefer bleistiftdicker Gang. Dabei vollkommenes Wohlbefinden, Patient verlässt das Bett.“ Sehr bald wurden Schlaf, Appetit und Allgemeinbefinden vorzüglich. Der Kranke war den ganzen Tag ausser Bett, ging im Garten spazieren, nahm an Gewicht zu und war vortrefflicher Stimmung. Am 20. Tage trug er nur noch ein dünnes kurzes Drain, da die Eiterung sehr nachgelassen hatte, am 26. Tage wurde auch dieses fortgelassen und durch einen Jodoformgazestreifen ersetzt. Indessen zeigte sich bald, dass diese Maassregel noch verfrüht war, da infolge von Eiterretention eine Temperatursteigerung auf 38,3° eintrat. Es wurde deshalb wieder ein dünnes Drain eingelegt und der Kranke am 22. April mit einer sehr wenig secernirenden Fistel nach Hause entlassen. Sein Aussehen war frisch und gesund, das Allgemeinbefinden vortrefflich. Er ging dann bald auf mehrere Wochen nach Braunlage im Harz und stellte sich Ende Juli wieder vor. Die Fistel hatte sich nicht geschlossen, sonderte mässig ab und war sehr eng. Die eingeführte Sonde konnte nur einen Gang, keinen Hohlraum grösserer Dimension nachweisen. Allgemeinbefinden und Kräftezustand waren auch jetzt ausgezeichnet, so dass ich dem Kranken vorschlug, die Fistel zu spalten, den Grund des Ganges freizulegen und durch Tamponade zur Heilung zu bringen, ein Eingriff, der zu jener Zeit ganz unbedenklich gewesen und leicht vertragen worden wäre. Leider ging der Kranke,

eben wegen seines guten Befindens, hierauf nicht ein in der Hoffnung, dass die Fistel sich spontan schliessen würde. Das that sie aber nicht, die Eiterung wurde im Gegentheil wieder stärker, der Appetit liess nach, der Kräftezustand wurde schlechter, und der Kranke kam sehr herunter.

Am 9. October 1893 endlich entschloss er sich zu einer Nachoperation. Er war in der Ernährung sehr reducirt, von blassem, etwas gelblichem Aussehen, und es bestand ein verbreiteter, alter Bronchialkatarrh. Die Verhältnisse der nach aussen oben führenden Fistel hatten sich insofern verändert, als dieselbe jetzt etwa 5 Cm. von der äusseren Oeffnung entfernt nach unten umbog und in einen etwas erweiterten Raum führte.

Operation am gleichen Tage. Ungefähr 10 Cm. langer Schnitt am lateralen Rande des M. rectus, Umschneidung und Exstirpation der Fistel, vorsichtiges Eingehen in die Tiefe, zum Theil mit dem Thermokauter. Hierdurch wird ein buchtiger, mit Granulationen ausgekleideter, etwa hühnereigrosser Abscess freigelegt, der ausgeschabt und mit Jodoformgaze tamponirt wird. Naht der Wundwinkel. Fast kein Blutverlust.

Verlauf. Der Operationstag selbst und der darauffolgende Vormittag verliefen gut. Dann stellte sich gegen Mittag ein heftiger Schmerz und das Gefühl des Absterbens im rechten Fuss ein, dazu kamen Klagen über Kältegefühl und häufiges Erbrechen. Dabei Abgang von Blähungen und Stuhlgang spontan. Oertlich Alles in Ordnung, Wunde reizlos, Leib weich und schmerzfrei, auch bei Druck. Temperatur 36,3, Puls 96, von wechselnder Stärke. Herausnahme der Tampons: keine Eiteransammlung. Unter zunehmender Schwäche erfolgte rascher Verfall und Abends 10 Uhr der Tod.

Autopsie. Leider durfte nur die Bauchhöhle geöffnet werden. Die Operationswunde führt in eine Höhlung an der unteren Fläche des rechten Leberlappens, von wo ausserdem ein buchtiger, hühnereigrosser Abscess, dessen Wandungen von einer 0,5 Cm. dicken fibrinösen Schwarte bestehen, sich etwas nach abwärts erstreckt. In solche Schwarten eingebettet liegen auch die kleine, keine Steine enthaltende Gallenblase und die Gefässe der Porta hepatis. Die Leber selbst ist nicht besonders vergrössert, etwas blass, Gewebe ziemlich fest. Nieren etwas brüchig, sonst ganz normal, ebenso die Milz. Das Peritoneum überall blass und spiegelnd, nicht injicirt, keine Fibrinauflagerungen, kein Erguss. Am Magen und Darm, abgesehen von einer alten Verwachsung zwischen Colon transversum und Leber, nichts Abnormes.

Welche Ursachen für das beschriebene Krankheitsbild verantwortlich zu machen sind, ist schwer zu sagen. Die ganze Entwicklung ist eine äusserst schleichende und chronische, über Jahre fortgezogene gewesen. Ob die 8 Jahre vorher erlittene Contusion der Lebergegend in Anspruch genommen werden darf, ist fraglich. Allerdings haben sich an dieselbe unmittelbar Schmerzen angeschlossen, die in der Folge öfter wiedergekehrt sind. Traumen sind ja für die Entstehung der Leberabscesse angeschuldigt worden, indessen ist in

den mitgetheilten Fällen der Zusammenhang doch ein klarerer gewesen. Ganz von der Hand zu weisen ist dieses ätiologische Moment aber nicht, eine damals entstandene Ruptur des Lebergewebes an der Basis des rechten Lappens ohne Zerreissung der Kapsel, wie sie öfter gesehen ist, würde zunächst Sitz und Form des Abscesses vollkommen verständlich machen. Unaufgeklärt bleibt dabei, auf welche Weise die Umwandlung des Blutergusses, der angenommen werden müsste, in Eiter vermittelt ist.

Zu denken wäre auch an die im April 1892 überstandene Pneumonie, da im Herbst desselben Jahres zuerst eine deutliche Anschwellung der Lebergegend aufgetreten ist. Seit wir durch die Untersuchung E. Ullmann's wissen, dass der Pneumococcus pyogene Eigenschaften besitzt und ein der acuten Osteomyelitis verwandtes, jedenfalls sehr ähnliches Krankheitsbild hervorzubringen vermag, kann es nicht mehr gewagt erscheinen, denselben auch als Erreger einer Eiterung in der Leber, wenn er hier einen geeigneten Boden findet, ins Auge zu fassen. Bekannt ist bisher darüber freilich nichts, um so mehr bedaure ich, dass es versäumt worden ist, den bei der Operation entleerten Eiter und die Granulationen der Abscesswand bacteriologisch zu untersuchen.

Auch ein Zusammenwirken beider Schädlichkeiten wäre denkbar, insofern es nicht unmöglich erscheint, dass eine Verschleppung von Pneumokokken an die verwundete Stelle der Leber, wo eine chronische Entzündung Platz gegriffen hatte, hier die Entstehung der Eiterung bewirkt hat.

Der bei Leberabscessen so häufig beobachtete und von Alters her fast als pathognomonisch angesehene Schulterschmerz fehlte in unserem Falle gänzlich; die Schmerzen strahlten anfänglich nur in den Bauch aus. Das findet seine Erklärung wohl in der Entwicklung des Leidens in den unteren Partien des rechten Leberlappens. Später, gegen das Ende des Lebens, trat ein irradiirender Schmerz in der rechten Unterextremität hinzu.

Ueber die Temperaturbewegungen während der langen Entwicklungsperiode sind bei der häuslichen Behandlung genaue Aufzeichnungen nicht gemacht worden. Die infolge der Punction aufgetretene locale Peritonitis war unter Frost und Hitze verlaufen, bei der Aufnahme war kein Fieber vorhanden. Jedenfalls sind die Fiebererscheinungen in dem Krankheitsbilde nicht auffallend in den Vordergrund getreten, wie das auch sonst bei chronischem Verlauf beobachtet und beschrieben worden ist.

Die Symptome von Seiten des Digestionstractus, das Erbrechen,

die häufige Appetitlosigkeit, die Neigung zur Obstipation weichen von dem allgemein Bekannten gleichfalls nicht ab. Zur Zeit der Aufnahme war der Appetit gut und die Verdauung geregelt, in der Reconvalescenz nach der ersten Operation gestalteten sich diese Verhältnisse sogar ausserordentlich befriedigend, einige Monate später aber traten Hand in Hand mit der Verschlimmerung der localen Erscheinungen die früheren Symptome wieder mehr hervor.

Eine Störung der Athmung infolge der Betheiligung des Zwerchfells, wie sie von einzelnen Autoren beschrieben wird, haben wir nicht bemerkt. Dieselbe wird, ähnlich wie bei den Milzabscessen, wahrscheinlich nur in den Fällen auftreten, in welchen der Abscess sich in der Nähe der Convexität entwickelt hat.

Nicht versagen kann ich es mir, noch auf einen Punkt einzugehen. In seinem neuesten Werk über die Chirurgie der Leber und der Gallenblase [1]) nimmt Langenbuch der diagnostischen Punction des Leberabscesses gegenüber eine sehr entgegenkommende Stellung ein. Er erklärt dieselbe für ungefährlich, weil der Abscess von einem weichen, nachgiebigen, schwellbaren Gewebe umgeben sei, „welches sich hinter der zurückgezogenen Nadel sofort schliesst und keinen bleibenden Stichkanal zurücklässt.“ Das mag für alle diejenigen Fälle zutreffen, in welchen der Abscess mehr oder weniger central entwickelt ist und die Punctionsnadel unversehrtes Lebergewebe durchdringen muss; ist die Eiterhöhle aber an der Peripherie gelegen und die deckende Leberschicht eine sehr dünne, oder hat der Eiter sich bis unter die Kapsel gewühlt und dieselbe vor sich her getrieben, so werden ganz ähnliche Verhältnisse eintreten, wie beim Empyem der Gallenblase, und die Punction kann mit der Gefahr der Infection der Bauchhöhle sehr wohl verknüpft sein. Die mitgetheilte Beobachtung ist eine sprechende Illustration für das Gesagte: an die Punction schloss sich unmittelbar eine glücklicher Weise begrenzte Peritonitis an, ein Beweis dafür, dass aus dem Abscess Eiter in die Bauchhöhle gelangt ist. Nach dieser Erfahrung kann ich den Ausführungen Langenbuch's nicht beipflichten und meine, dass es auch hier zweckmässiger und vorsichtiger sein wird, der Punction, wenn sie zur Sicherung der Diagnose nothwendig erscheint, die Freilegung des Operationsfeldes voranzuschicken und derselben, wenn sie positiv ausfällt, den eigentlichen Eingriff sofort anzuschliessen.

Es ist mir in meinem Falle nicht gelungen, den grossen Abscess zur Heilung zu bringen. Es war ein Rest der Abscesshöhle zurück-

1) l. c. S. 323.

geblieben, der eine Nachoperation verlangte. Nach dieser lagen die örtlichen Verhältnisse für die Ausheilung günstig, leider hatte sich der Patient zu derselben aber erst entschliessen können, nachdem sein langes Leiden ihn an die Grenze seiner Lebenskräfte gebracht hatte. Hätte ich den an sich unbedeutenden Eingriff bereits im Sommer vornehmen dürfen, so zweifle ich nicht, dass der Kranke ihn anstandslos vertragen hätte und dadurch gerettet worden wäre.

XI.

Zur Coxa vara.

Von

Prof. Dr. Kocher
in Bern.

In Nr. 35 des Centralblattes für Chirurgie erhebt E. Müller aus Stuttgart Einspruch gegen meine in dieser Zeitschrift erschienene Beschreibung der Coxa vara und versteigt sich, um seinen Einreden mehr Nachdruck zu geben, zu der Behauptung, dass mein Versuch, einen principiellen Unterschied zwischen E. Müller's (denn nur um diese handelt es sich) und meinen Fällen herauszufinden, als ein „gezwungener und missglückter" zu bezeichnen sei. Dass mir ein Missgeschick passirt sei, würde man mir ja verzeihen, aber dass ich dasselbe sogar erzwungen haben soll, nöthigt mich doch, meine Unschuld nachzuweisen.

Ich weiss aus meinen jungen Jahren viel zu gut, wie empfindlich man gegen Beeinträchtigung seiner wirklichen oder vermeintlichen Entdeckungen und literarischen Erfolge ist, als dass ich es mir hätte zu Schulden kommen lassen mögen, einen jungen Autor in seinen Rechten zu schmälern. Ich glaube das aber auch mit keinem Worte gethan zu haben. Es ist zwar richtig, dass ich erst in einem Nachtrage — aber doch in unmittelbarem Anschlusse an meine eigene Mittheilung — erwähnt habe, dass E. Müller eine in vieler Hinsicht sich mit meiner Schilderung deckende Beschreibung im Jahre 1888 in den Beiträgen zur klinischen Chirurgie von Bruns veröffentlicht habe. Das ist aber doch nicht so etwas Ungewöhnliches, dass die Literatur über einen Gegenstand am Schlusse einer Arbeit angegeben wird. E. Müller sagt selber: „Eine Priorität gegenüber meiner Veröffentlichung aus der Bruns'schen Klinik wird Kocher sich selbst nicht zuschreiben wollen". Er anerkennt also, dass von einem solchen Bestreben in meiner Arbeit mit keinem Worte die Rede ist. Dagegen muss ich noch jetzt, nachdem ich die Arbeit von E. Müller nochmals genau durchgelesen habe, vollkommen meinen

Anspruch aufrecht erhalten, derjenigen Affection erst ihre richtige Stellung und einen zutreffenden Namen gegeben zu haben, welche mit dem Leiden identisch ist, welches ich als Coxa vara zu bezeichnen vorgeschlagen habe.

E. Müller giebt in letzterer Hinsicht meine Priorität gegenüber Bruns und Hofmeister zu, welche auf dem Chirurgencongress in Berlin ebenfalls denselben Namen ganz unabhängig von mir vorgeschlagen und durch eine grössere Zahl höchst interessanter Einzelbeobachtungen belegt haben. Ich habe meine Arbeit am 17. März 1894 an Professor Rose in Berlin als Redactor der Deutschen Zeitschrift für Chirurgie eingesandt. Die Publication erfolgte wegen Ueberflusses an Material in dieser Zeitschrift erst im Sommer 1894.[1]) Ich hatte im Jahre 1883 meinen ersten Fall typischer Coxa vara gesehen, und zwar hatte ich wegen der Nothwendigkeit der Resection Gelegenheit bekommen zur anatomischen Untersuchung und hatte am 5. December 1893 in der Klinik eine eingehende Besprechung des von mir bei dieser Gelegenheit als Coxa vara getauften Leidens gegeben, indem ich sowohl Genese als Symptomatologie und pathologisch-anatomische Verhältnisse klarlegte. Auch in diesem sehr ausgeprägten Falle musste resecirt werden und zwar, wie in dem früheren Falle, doppelseitig, so dass ich schon Anfang Winter 1893 mich in dem Besitze von 4 typischen Präparaten von Coxa vara befand.

Während mein Manuscript beim Verleger seit dem 20. März der Drucklegung harrte, machten Professor Bruns und Dr. Hofmeister im Frühjahr 1894 auf dem Chirurgencongress in Berlin Mittheilung über eine grössere Zahl von Beobachtungen über Deformitäten am Hüftgelenk, für welche sie denselben Namen der Coxa vara vorschlugen. Dass Bruns und Hofmeister plötzlich von einem bisher wenig gekannten und für recht selten gehaltenen Leiden eine so grosse Zahl von Fällen gesehen haben, hat seine Erklärung darin, dass man in der Tübinger Klinik die Endresultate der Coxitisbehandlung zusammenstellte, über welche Bruns im Frühjahr 1894 zu referiren hatte und sich bei dieser Gelegenheit überzeugte, dass mit grosser Wahrscheinlichkeit ein erheblicher Theil früher für Coxitis gehaltener Fälle den blossen Belastungsdeformitäten zuzuweisen sei.

Wir heben aber hervor, dass sich bei dieser grossen Zahl von klinischen Beobachtungen gemäss der Art ihres Zustandekommens kein einziger Fall befindet, bei welchem die pathologisch-anatomische

1) Die Arbeit ist infolge mangelhafter Adresse am 20. März angelangt und denselben Tag zum Abdruck nach Leipzig geschickt. E. Rose.

Controle gemacht werden konnte, so dass nach dieser Richtung das gesammte Tübinger Material blos durch einen einzigen anatomischen Befund (den von E. Müller publicirten) gestützt ist. Ist es da wirklich so sehr „gezwungen und missglückt", wenn ich mir erlaubt habe, die theoretischen Anschauungen über die Genese des Leidens, welche von Hofmeister in allerdings vorzüglicher Weise entwickelt sind, durch meine 4 pathologisch-anatomischen Präparate zu klären? Wir denken im Gegentheil, Bruns und Hofmeister werden sehr froh gewesen sein, durch die diesbezüglichen Schilderungen zum Theil die Richtigkeit ihrer rein theoretischen Deductionen über den pathologischen Vorgang bestätigt, zum Theil dieselben erweitert und corrigirt zu sehen.

Die 4 Fälle, welche E. Müller seiner damaligen Publication zu Grunde legt, geben der Hauptsache nach Kunde von derjenigen Form der Verbildung des oberen Schenkelendes, welche mit Abwärtsbiegung des Schenkelhalses einhergeht, mit entsprechendem Hochstand des Trochanter und Verkürzung des Beines. Nur diese ist betont, und nur sehr beiläufig steht bei den 3 ersten Fällen, dass das Bein zugleich „leicht" oder „wenig" „nach aussen rotirt" gewesen sei. Bei dem vierten der E. Müller'schen Fälle vollends bestand bei einem ersten mitgetheilten Status neben Adduction Flexion mit Einwärtsrotation; bei einem späteren Status ist von Auswärtsrotation kein Wort gesagt, blos von der Verkürzung; nur die Abduction war unmöglich, Beugung und Rotation dagegen war frei. Und dies ist gerade der Fall, bei welchem allein eine Autopsie von Herrn E. Müller gemacht werden konnte durch Resection. Nimmt man dazu die allgemeine Schilderung der Symptome (S. 138 der Bruns'schen Beiträge), so ist auch hier Nachdruck nur auf die Verkürzung des Beines gelegt. Es heisst dabei: „Das Bein ist in geringem Grade nach aussen rotirt, in der Hüfte gestreckt oder leicht gebeugt". Gerade dieser letztere Zusatz, der sich offenbar auf den ersten Status des Falles 4 bezieht, wenn er ohne Einschränkung hingestellt wird, beweist, dass Herr Müller zur Zeit seiner Publication das am meisten typische Bild der Coxa vara nicht gehörig würdigte, denn die Beugung gehört zu diesem als Regel ebensowenig wie die Dorsalflexion des Fusses zu einem Pes varus oder eine Flexion im Knie zum Genu valgum. Wo Beugung ausnahmsweise vorhanden ist, muss sie eben als Ausnahme speciell erklärt werden. Herr Müller macht auch folgerichtig gar keinen Versuch, eine bestehende Auswärtsrotation und Streckstellung zu erklären, weil sie ihm eben nicht wesentlich erschienen, sondern der einzige gesperrt gedruckte Satz S. 138 be-

zieht sich auf die Erklärung der Verkürzung, nämlich durch Verkleinerung des Winkels zwischen Schaft und Schenkelhals.

In dem einzigen Präparat, das E. Müller beschreibt, sagt er ebenfalls nur: „Der Schenkelhals macht den Eindruck, als ob er durch Druck von oben her nach abwärts gebogen worden wäre", von einer Drehung oder Rückwärtsbeugung ist nicht die Rede. Wer würde aber geneigt sein, wenn man am Fusse eine Difformität beschriebe, welche in blosser Adduction des vorderen gegen den hinteren Fussabschnitt bestände, diese Beschreibung als eine zutreffende Schilderung eines Pes varus anzuerkennen, bei welchem stets noch Supinations- und in der Regel Equinusstellung vorhanden ist? Und doch giebt das ungefähr den richtigen Begriff des Unterschieds zwischen der Schilderung von E. Müller und der meinigen. E. Müller wünscht, wenn ihm selber die Priorität nicht zukommen soll, dieselbe wenigstens Hoffa gewahrt zu wissen. Ich bedaure, dass ich dem mir sehr lieben und verehrten Collegen Hoffa hier den Vortritt nicht lassen kann. Denn in der vor mir liegenden Schilderung des Hoffa'schen Lehrbuches der orthopädischen Chirurgie (Stuttgart 1891), auf welche mich E. Müller die Güte hat aufmerksam zu machen, obschon ich dieses treffliche Werk sehr wohl gekannt habe, lese ich nach Reproduction der von E. Müller gegebenen Schilderung der Verkürzung durch Emporschieben des Trochanter major: „Sonst besteht keine wesentliche Veränderung des Hüftgelenkes ... höchstens eine leichte Auswärtsrotation". Nachdem er dann darauf hingewiesen, dass schon Röser und Zeis 1851 gelehrt hätten, dass es sich in diesen Fällen um rhachitische Verbiegung des Schenkelhalses handle, giebt er an, dass auch er derartige Fälle gesehen und in einem Falle durch Resection ein von Schulz beschriebenes Präparat gewonnen habe, bei dem eine bedeutende Verbiegung des Schenkelhalses nach unten und hinten zu sehen sei. Aber er versucht mit keinem Wort die Rückwärtsbiegung zu erklären, sondern begnügt sich, die Verkleinerung des Schenkelhalswinkels hervorzuheben und diese Verbiegung durch den Belastungsdruck auf den rhachitisch erweichten Schenkelhals zu erklären.

Ich gebe also nicht blos ohne Anstand, wie in meiner ersten Mittheilung, sondern sehr gern zu, dass sich Herr E. Müller ein Verdienst erworben hat, indem er auf eine Verbiegung des Schenkelhalses im Jünglingsalter aufmerksam machte, welche sich durch vor ihm gekannte pathologische Erweichungsvorgänge nicht erklären lässt, und dass er vollen Anspruch hat, als der Erste die Schilderung gegeben zu haben, welche unter dem Titel „Die rhachitischen Verbie-

gungen des Schenkelhalses" in Hoffa's Lehrbuch von 1891 zu Grunde gelegt ist. Ebenso bestreite ich selbstverständlich nicht, dass die Notiz in dem allen Ansprüchen gerecht werdenden König'schen Lehrbuch: „E. Müller (Bruns) hat kürzlich nachgewiesen, dass auch eine Schenkelhalsverbiegung ohne Coxitis oder Ostitis am Schenkelhals eine Verkürzung hervorrufen kann. Dieselbe erwächst wahrscheinlich auf dem Boden der Rhachitis" — sich ausschliesslich auf E. Müller's Nachweise bezieht; aber darin liegt eben gar nichts, was im Widerspruch steht mit meiner Behauptung, dass ich zuerst auf eine besondere Form der Schenkelhalsverbiegung aufmerksam gemacht habe, welche durch einen neuen Namen, den der Coxa vara, charakterisirt zu werden verdient. Es ist schwer zu verstehen, wie sich E. Müller auf jene Citate berufen kann, um zu zeigen, dass er mit seiner Schilderung genau das Gleiche gemeint habe, wie ich, Alles schon gewusst habe, was ich als neuen Gewinn hinzuzufügen mir erlaubte. Dann müsste er von allen Autoren, die er selber citirt, recht ungenügend verstanden worden sein.

Wir haben gezeigt, dass zwischen der Beschreibung von Müller und der unsrigen der Unterschied ist: 1. dass bei Müller's Krankheit der Schenkel im Hüftgelenk gebeugt oder gestreckt sein kann, bei unserer Coxa vara dagegen die Streckung zum Bilde des Leidens gehört und eine leichte Beugung blos als Ausnahme vorkommt; 2. dass bei Müller die durch Verbiegung des Schenkelhalses abwärts bedingte Verkürzung die Hauptsache ist, für uns die Auswärtsrotation ganz ebenso wesentlich ist, ja dass diese letztere gelegentlich das Symptomenbild stärker beeinflusst und die Verkürzung in den Hintergrund tritt (so in unserem ersten Falle); 3. dass in Hinsicht auf Bewegungsstörung Müller angiebt, „die Beugung sei im Ganzen wenig beschränkt", ja in seinen Fällen einmal angiebt, dass die „Beugung und Rotation normal" gewesen sei (und zwar gerade bei dem Falle, welcher der anatomischen Untersuchung zu Grunde lag), einmal „die Beugung in vollem Grade möglich gewesen sei" in Narkose; dass er ferner bei der Rotationsbeschränkung, die er auch nicht als Regel aufstellt, keinen Unterschied zwischen Aus- und Einwärtsrotation macht, während bei unserer Coxa vara eine Beschränkung der Beugung und Einwärtsrotation neben der auch von Müller angegebenen Abductionsbeschränkung wesentliche, auch anatomisch zu begründende Symptome sind; 4. dass im Zusammenhang damit Müller nur die Abwärtsbiegung von Kopf und Schenkelhals an seinem Präparate schildert (Hoffa allerdings später, ohne besonderen Werth darauf zu legen, noch die Rückwärtsbiegung des Kopfes), während

bei unserer Coxa vara eine dreifache Verbiegung vorhanden und genetisch nothwendig verknüpft ist: die von Müller beschriebene Abwärtsbiegung des Schenkelhalses, die von Hoffa beiläufig erwähnte Rückwärtsbiegung des Kopfes und die Rotation des Halses um seine Axe. Nur diese Combination giebt das Recht der Benennung der Affection als Coxa vara in unserem Sinne, während für die Müller'sche Affection dieser Name nicht angemessen erscheint; 5. dass in Müller's Fällen auf eine Spätrhachitis, obschon dieselbe anatomisch nicht nachweislich ist, der Hauptwerth für das Zustandekommen gelegt wird, während wir für unsere Fälle der Belastung durch gewisse Beschäftigung (wir haben 2 mal die Affection bei Käsern gefunden) in ganz analoger Weise, wie bei den X-Beinen der Bäcker, Kellner u. s. w., einen Hauptwerth für die Ausbildung der Affection beimessen; 6. dass E. Müller histologisch keinen Befund erheben konnte, den er für wesentlich hält, ausser der grossen Menge von Osteoblasten und Osteoklasten an den Knochenbälkchen der Epiphysenlinie, während in unseren Fällen die Abwesenheit der Osteoblasten und Osteoklasten, die kalkfreien osteoiden Säume, die Erweiterung der Markräume mit grossem Reichthum an Markzellen neben der Hyperämie und Erweichung uns Grund gewesen ist, im Gegensatz zu Müller's nicht bewiesener Rhachitis eher an juvenile Osteomalacie zu denken, im Anschluss an v. Recklinghausen's und Ribbert's Schilderungen und Erörterungen.

Es erscheint demgemäss, nachdem wir einmal völlig anerkennen, dass Müller zuerst eine richtige Schilderung einer auf Rhachitis zurückgeführten Verbiegung des Schenkelhalses und damit eine Belastungsdifformität der Hüfte im Wachsthumsalter geliefert hat, unverständlich, warum er sich darüber ärgert oder, um mit seinen eigenen Worten zu reden, es als gezwungen und missglückt erklären will, dass wir eine mit dem von ihm geschilderten Leiden zwar verwandte, aber viel genauer umschriebene Affection schildern und mit einem für Müller's Schilderung nicht passenden neuen Namen der Coxa vara zu taufen vorschlagen. Wenn wir seiner Schilderung zur Zeit nicht diejenige Aufmerksamkeit geschenkt haben, welche Herrn Müller wünschenswerth erscheint, so mag das seine Erklärung darin finden, dass wir schon seit vielen Jahren (lange vor Müller's Publication) in unserer Klinik Fälle von Verkürzung der Beine infolge Verbiegung des oberen Femurendes, resp. des Schenkelhalses beobachtet und vorgestellt haben, so dass seine Schilderung ausser der Erklärung des Zustandekommens durch Spätrhachitis nichts wesentlich Neues für uns enthielt. Wir haben diese Fälle stets als entzündlichen Ur-

sprungs aufgefasst und auf Knochenherde im oberen Femurende zurückgeführt, welche nicht zu Verkäsung oder Eiterung Anlass geben, sondern bei welchen es, wie bei gewissen Formen chronisch verlaufender Staphylokokkenosteomyelitis, bei der sogen. vasculösen Ostitis bleibt mit Hyperämie und Erweichung. Wie oft dabei eine chronische Staphylomycosis, wie oft eine sehr wenig intensiv wirkende Tuberculose oder andere Momente im Spiele waren, das mussten wir in der Regel dahingestellt sein lassen, weil diese Fälle sehr langsam verlaufen und in Heilung ohne operative Eingriffe ausgehen. Aber gerade bei diesen Fällen ist oft das Hüftgelenk, abgesehen von Abductionsbeschränkung, relativ noch recht gut beweglich, namentlich auch im Sinne der Beugung, wie z. B. in Müller's Fällen. Für diese Fälle acceptiren wir gern die Erklärung, dass ab und zu auch eine Rhachitis mit im Spiele sein dürfte, obschon wir an der localen Ostitis in dem oben erwähnten Sinne als Erklärung dieser Fälle festhalten müssen.

Es ist uns sehr interessant gewesen, aus Hofmeister's[1]) gediegener Arbeit zu ersehen, dass man auch in der Klinik von Bruns eine relativ grosse Anzahl von Fällen gesehen hat, welche man als Coxitis auffasste und behandelte (im Verhältniss von 21 zu 390 Fällen sicherer Coxitis) und welche nachträglich von Hofmeister alle als einfache Belastungsdifformität aufgefasst und mit Früh- oder Spätrhachitis in Beziehung gebracht werden. Diese Arbeit giebt uns Veranlassung, unsere Anschauung über Coxa vara noch etwas ausführlicher darzulegen, als in unserer ersten Beschreibung. Wir halten es nicht für nothwendig, wie Hofmeister, in allen diesen Fällen ohne Weiteres die frühere Diagnose auf Coxitis zu cassiren und an deren Stelle eine Form von Erweichung zu setzen, welche doch noch in keinem einzigen Falle mit Sicherheit nachgewiesen ist. Giebt doch Hofmeister selber (S. 277) ausdrücklich an, dass „in der weitaus überwiegenden Mehrzahl der von ihm beobachteten Fälle durch die klinische Untersuchung keine Zeichen früherer Rhachitis festzustellen waren". Warum sollte man da nicht die Berechtigung haben, angesichts der nachweislichen Häufigkeit der Coxostitis im oberen Femurende, angesichts der nachweislichen Rückbildung derselben ohne Eiterung, ohne Uebergreifen aufs Gelenk und ohne operative Eingriffe, daran festzuhalten, dass auch entzündliche locale Erweichung Verbiegung des Schenkelhalses bewirken kann? Gerade in den ganz chronisch verlaufenden Ostiten des oberen Femurendes,

1) Bruns, Beiträge zur klinischen Chirurgie.

deren tuberculöse Natur gelegentlich durch den Zutritt acuter Miliartuberculose nach scheinbar spontaner Ausheilung in unliebsamer Weise zu Tage tritt, können die Patienten oft noch herumgehen, und die Körperlast muss angesichts der entzündlichen Knochenerweichung bei ihnen genau dieselben „Belastungsdifformitäten" zur Folge haben, wie bei der supponirten Rhachitis oder localen Osteomalacie aus analogen Gründen.

Wenn ich noch eines weiteren Beweises bedürfte, dass ich mit meiner Beurtheilung der Müller'schen Mittheilung diesem Autor nicht zu nahe getreten bin, so würde ich denselben in letzter Linie gerade in der erwähnten neuesten Veröffentlichung aus der Tübinger Klinik erblicken, nämlich in der höchst dankenswerthen Arbeit von Hofmeister. Hofmeister hat 32 Fälle aus der Brunsschen Klinik zusammengestellt mit 13 Fällen, die er von Aerzten (so 3 von E. Müller) mitgetheilt bekam und aus der Literatur zusammenfand. Aus dieser Arbeit geht hervor, dass von Bruns und Hofmeister der Name Coxa vara nicht gleichbedeutend wie von mir angewandt wird: Hofmeister benutzt diesen Namen hauptsächlich wegen der bestehenden Abbiegung im Sinne der Adduction, „weil wir an anderen Gelenken eine derartige Adductionsverbiegung mit dem Ausdruck varus zu bezeichnen pflegen", hebt sogar ausdrücklich hervor, dass der Name streng genommen blos für seine Gruppe I passe, die er mit der Ueberschrift: Einfacher Trochanterhochstand (mit Abductionshemmung) versieht.

In seinem Resumé (S. 290) sagt Hofmeister, nachdem er in Satz 1 die Bedeutung der Rhachitis für die Belastungsdifformität am oberen Femurende, wie für das Genu valgum! betont hat, Satz 2: „Diese Belastungsdeformität besteht in einer Abknickung des Schenkelhalses nach unten (Verkleinerung des Neigungswinkels) und in der Mehrzahl der Fälle auch nach hinten. Entsprechend der Hauptknickung im Sinne einer Adduction möchte ich den Namen der Coxa vara in Vorschlag bringen."

Es kehrt also hier ganz dieselbe Auffassung wieder, welche Müller gehabt zu haben mir gegenüber, entgegen dem Wortlaut seiner Mittheilung, bestreitet, nämlich dass eine Abknickung nach abwärts die Hauptsache sei, und dass dieselbe wesentlich zwischen Schenkelhals und Schaft zu Stande komme unter Verkleinerung des Winkels.

In dieser Beziehung können wir uns mit Hofmeister nicht einverstanden erklären. Wir haben im Gegensatz zu ihm den Namen Coxa vara vorgeschlagen, weil „die Streckstellung mit

gleichzeitiger Auswärtsrotation (Supination) und der geringe Grad der Adduction völlig die dem Pes varus entsprechende Stellungsanomalie darstellen." Daraus geht nochmals der Differenzpunkt, den wir schon E. Müller gegenüber geltend gemacht haben, mit aller Deutlichkeit hervor. Es ist ja richtig, dass bei Genu varum die Adductionsstellung die Hauptsache ist. Aber einmal sind doch auch bei diesem Hyperextension und Rotation in der Regel mit verbunden, und dann besteht bei Genu varum wirklich eine abnorme Stellung, die klinisch sofort in die Augen springt. Bei der blossen Abbiegung des Schenkelhalses dagegen im Sinne der Adduction nimmt in Wirklichkeit das Bein meist gar keine Adductionsstellung ein, vielmehr liegen (s. unsere Schilderung) selbst bei sehr hochgradigen Fällen in der Rückenlage die Beine in Streckung vollkommen parallel neben einander. Die Erklärung dafür ist eine einfache: Die Adductionsbewegung, welche das Femur infolge der Verkleinerung des Winkels zwischen Epiphyse und Diaphyse macht, wird dadurch aufgehoben, dass der Schenkelkopf gleichzeitig eine Abductionsbewegung gegenüber dem Becken macht. Der Kopfhalstheil dreht sich zwischen dem in seiner Stellung bleibenden Becken und Femur in frontaler Ebene median ab- und lateral aufwärts, und auf diese Weise wird im Gelenk die Abbiegung gegen den Trochanter zu ausgeglichen und bleibt das Bein gerade.

Schon um deswillen wäre der Name Hofmeister's nicht so bezeichnend, wie für das Genu varum; vollends für den Pes varus trifft die Analogie gar nicht zu. Bei alleiniger Adductionsstellung des vorderen Fussabschnittes spricht man noch nicht von Pes varus, sondern dazu gehört wesentlich die Auswärtsrotation, resp. Supination, und in der Regel auch die Extensionsstellung (Plantarflexion). Wir halten deshalb an unserer Definition als der durch die Analogie einzig gestützten fest und können nur für die Gruppe II von Hofmeister den Namen der Coxa vara für zutreffend halten, für seine Gruppe I halten wir ihn für nicht passend, für seine Gruppe III für durchaus unzulässig, weil da Einwärtsrotation besteht. Für die Hofmeister'sche Gruppe I, auf welche sich der Hauptsache nach auch die erste Beschreibung von Müller bezieht[1]), halten wir es für am besten, mit E. Müller einfach von Verbiegung, oder deutlicher Abwärtsbiegung des Schenkelkopfes zu sprechen, um so mehr, als diese Difformität bei den verschiedensten Erweichungsvorgängen

1) Gruppe II wird ja bei Hofmeister mit dem Titel: Trochanterhochstand mit vorwiegender Auswärtsrotation beschrieben.

am oberen Femurende einfach durch die Körperlast zu Stande kommen muss.

Für Gruppe III mit Einwärtsrotation passt der Name Coxa vara absolut nicht, und gerade diese Fälle zeigen sehr hübsch, dass die Abwärtsbiegung im Schenkelhals nicht als der für die Bezeichnung maassgebende Factor angesehen werden darf. Das giebt ja Hofmeister insofern auch selber zu, als er bei dem Falle 9 (Wielath) von Coxa valga sprechen will, obschon die Trochanterspitzen ganz an normaler Stelle (in der Roser-Nélaton'schen Linie) stehen. Ob der Name Coxa valga für diesen Fall passend wäre, wollen wir im Uebrigen nicht discutiren, da uns derselbe zu complicirt erscheint, um als Einzelfall verwerthet zu werden zur Aufstellung einer besonderen Gruppe.

Es ist auffällig, dass Hofmeister auf die Streckstellung so wenig Werth legt. Gerade dass in dieser Stellung die zu lange und starke Belastung stattfindet, ist meiner Auffassung nach entscheidend für die Entwicklung unseres Typus der Coxa vara, auf welchen der gewählte Name einzig völlig passt. Wenn ein Individuum im Wachsthumsalter, namentlich ein langaufgeschossener Bursche bei schwach entwickelter Musculatur anhaltend stehen oder Lasten tragen muss, so lässt er zur Entlastung seiner Musculatur eine passive Fixation des Hüftgelenks eintreten durch das Lig. Bertini, indem er die Beine auswärts rotirt und durch Ueberstreckung des Körpers den Schwerpunkt möglichst hinter die Gelenklinie verlegt. Das Y-Band hat mit seinen 2 Schenkeln, wie wir namentlich seit Bigelow's Studien über dessen Bedeutung bei Hüftluxationen wissen, eine dreifache Function: Ausser der Beschränkung forcirter Adduction hindert sein medialer Schenkel die Streckung, der laterale Schenkel die Auswärtsrotation. Besteht nun eine Erweichung im Verlauf des Schenkelhalses, ist nach unserer Auffassung die Stelle der Epiphysenlinie noch nachgiebig, so hat diese Spannung zur Folge, dass das mittelst des gespannten Lig. Bertini am fixirten Femur gleichsam hintenüber hängende Becken den Kopf bis zur erweichten Knochenstelle nach hinten zieht infolge des Druckes und Zuges des stramm gespannten Ligamentes. Da nun zugleich Spannung in Auswärtsrotationsstellung besteht und bei Auswärtsrotation des Oberschenkels der Schenkelhals und -kopf nach vorn gerichtet sind, so wird dieser Druck und Zug nach hinten und abwärts zugleich den Kopf der Hinterfläche des Schenkelhalses nähern müssen. So kommt aber der Kopf in eine Flexionsstellung und Einwärtsrotationsstellung hinein, welcher das Femur als Ganzes nicht folgt. Daher bleibt letzteres

und somit das Bein in Streck- und Auswärtsrotationsstellung; die eingetretene Flexions-Einwärtsrotationsstellung des Kopfes aber macht sich dann geltend, wenn man nun mit dem Schaft, resp. Bein eine Flexion und Einwärtsrotation ausführen will. Dann kommt der Kopf viel früher an die Grenze der physiologischen Hemmung, als der Schaft die vollständige Flexion und Einwärtsrotation vollendet hat, daher die constante Beschränkung der Einwärtsrotation und auch der Flexion.

Es kommt aber noch die Abwärtsbewegung des Kopfes hinzu durch den Zug des unter der Körperlast nach hinten und abwärts sinkenden Beckens, welches diesen Zug durch das Lig. Bertini auf den Kopf überträgt. Wo die Erweichung im Bereich des Knochens beschränkt ist, da kommt die Senkung nur in beschränktem Maasse zu Stande, also bei gesunden Individuen im Wachsthumsalter, wo die mechanischen Momente (Beschäftigung und Berufsart) die Hauptsache sind. Dann braucht die Verkürzung keine hochgradige zu sein, sondern die Auswärtsrotationsstellung und die Behinderung der Einwärtsrotations- und Flexionsbewegung macht sich als Hauptveränderung geltend. Stets ist mit einem Tiefertreten des Kopfes eine Behinderung der Abductionsbewegung verbunden, weil der Kopf schon gegen den gerade stehenden Schaft eine Abductionsbewegung gemacht hat und daher an die Grenze dieser Bewegung gelangt, wo diese für den Schaft noch lange nicht erreicht wäre.

In allen Fällen, wo die Erweichung im Schenkelhalse eine grössere Rolle spielt, da macht sich für die einfache Abwärtsknickung des Kopfes ausser der Fixation des Hüftgelenkes durch die passiven Hemmapparate noch die einfache Belastung von oben geltend. Diese bewirkt ein starkes Herabtreten des Kopfes mit Biegung des Schenkelhalses abwärts, starke Verkürzung, und die Behinderung der Abductionsbewegung tritt in den Vordergrund. Die Adductionsstellung kann am Hüftgelenk sich nicht in höherem Grade ausprägen, weil dieselbe durch das andere Bein, zumal bei doppelseitiger Erkrankung, behindert ist. Doch kommt es in hochgradigen Fällen zu Adduction in der Weise, dass die Beine sich kreuzen und beim Gehen ein Knie vor das andere gebracht werden muss.

Wir brauchen aber nicht für alle Fälle, wie Müller und Hofmeister, einen primären hypothetischen Erweichungsprocess als Grundlage unserer Coxa vara, so wenig wie wir eine solche Annahme für alle Fälle von Genu valgum für erwiesen halten. Nur das Vorhandensein einer in lebhaftem Wachsthum befindlichen Epiphysenlinie ist vorauszusetzen, und wir möchten noch auf einen Punkt die Aufmerksamkeit lenken, den wir schon gegenüber Müller als Differenz-

punkt seiner Beobachtungen gegenüber unserer Coxa vara hervorgehoben haben. Wir sind durch unsere 4 anatomischen Präparate viel besser in den Stand gesetzt, über die Stelle der Verbiegung des Schenkelhalses zu urtheilen, als Müller, der blos einen, und Hofmeister, der gar keinen anatomisch untersuchten Fall zu seiner Verfügung hat: Während deshalb sowohl bei Müller als wieder bei Hofmeister die Abknickung und Verkleinerung des Winkels zwischen Hals und Schaft mehrfach betont ist, haben wir ausdrücklich hervorgehoben, dass es der Kopf, d. h. die eigentliche Epiphyse im engeren Sinne ist, welche gegen den Schenkelhals verschoben und gedreht ist: abwärts, rückwärts und hinten abwärts. Und zwar hat dieser Zug der drückenden Pfanne und des daran angesetzten gespannten Ligamentum Bertini zur Folge, dass das Wachsthum in der Epiphysenlinie unten und hinten relativ verzögert, vorn und oben durch den entlastenden Zug gefördert wird, und dass sich hier — genau so wie es Mikulicz für das Genu valgum so schön nachgewiesen hat — ein stärkeres Wachsthum auf der Diaphysenseite der Epiphysenlinie einstellt. Unser erster Fall zeigt aufs Schönste, dass dieser Zug so sehr prävaliren kann, dass der Schenkelhals in toto erheblich verlängert erscheint. Das spricht wieder für unsere Auffassung, dass die Coxa vara zum Theil durch Zug und nicht durch blossen Druck der von oben wirkenden Körperlast zu Stande kommt.

So wird die Analogie mit dem Genu valgum klarer, wo auch der dehnende Zug auf der medialen Seite einen Zuwachs von diaphysärer Knochensubstanz über der Epiphysenlinie bewirkt. Ferner erklärt der vorwiegende Einfluss der mechanischen Schädlichkeiten (Beschäftigung und Beruf) die rasche Wirkung der rein mechanischen Therapie (Ruhelage), ebenso die spontane Ausheilung mit dem Fortschreiten resp. dem Ablauf des Wachsthums, endlich die von Hofmeister und mir hervorgehobene Thatsache, dass man von Rhachitis bei der grossen Mehrzahl der Individuen nichts findet, dass dagegen gewisse Berufsarten vorwiegend belastet sind (bei Hofmeister waren von 33 : 19 landwirthschaftlich beschäftigt, 2 meiner Fälle waren Käser), und dass namentlich muskelschwache Individuen betroffen werden.

Unsere Anschauung, welche die passive Fixation des Gelenkes beim Stehen und Gehen wesentlich mit verantwortlich macht für Entwicklung der Coxa vara und dieselbe für die Erklärung der Entwicklung des Leidens neben der einfachen Belastung als für gewisse Fälle genügenden Factor nachweist, befriedigt viel mehr, als die von Hofmeister gebotene Erklärung der Verkrümmung des Schenkelhalses rückwärts durch den Zug der Muskeln, resp. der Auswärts-

rotatoren des Femur. Es handelt sich ja, wie Hofmeister selber bestätigt, gerade um Individuen, bei denen im Verhältniss zum Knochenbau die Musculatur verhältnissmässig schlecht entwickelt ist, und um jugendliche Patienten, deren Musculatur rasch ermüdet und den zu früh an sie herantretenden Anforderungen langer und schwerer Belastung in aufrechter Stellung nicht gewachsen ist. Hofmeister findet auch leichtbegreiflicher Weise „keinen Grund für die Beeinträchtigung der Flexionsbewegung, während nach unserer auf bestimmte pathologisch-anatomische Befunde gegründeten Theorie die Flexionsbehinderung ebenso gut erklärt wird, wie die Behinderung der Einwärtsrotation und Abduction, weil unter dem Einfluss passiver Belastung des Hüftgelenks in Streckstellung der Kopf so gegen Hals und Schaft gedreht wird, dass er gleichsam schon ein Stück Flexionsbewegung vorweg gemacht hat, wenn der Schaft erst die Streckstellung zu verlassen beginnt.

Wenn wir also auch die ursprüngliche Müller'sche Arbeit im Lichte der auf ein grosses Material gestützten Hofmeister'schen Arbeit betrachten, der ja Müller alle Berücksichtigung widerfahren lässt, so können wir nicht zu anderen Schlüssen kommen, als in unserer ersten Arbeit niedergelegt sind und die wir hier nur erweitert und ausgeführt haben. Wir halten es im Gegentheil für gut, unsere Ansichten, soweit abweichend, noch in einem Resumé denjenigen der Tübinger Klinik gegenüberzustellen. Wir können dabei die Sätze 1 und 4, welche Hofmeister in seinem Resumé aufstellt, stehen lassen, an Stelle der übrigen dagegen würden wir folgende Ergänzungen und Modificationen einschieben: 1. Satz von Hofmeister: Es giebt am oberen Femurende eine den sogenannten Belastungsdeformitäten zuzurechnende Affection, welche analog dem Genu valgum infantum und adolescentium entweder in früher Jugend im Zusammenhang mit der gewöhnlichen Rhachitis oder (in der Mehrzahl der Beobachtungen) in der Zeit der Pubertätsentwicklung als Folge der sogenannten Spätrhachitis zur Ausbildung gelangt. Wir würden hier hinzufügen:

1. Die erste Beschreibung dieses Leidens stammt aus dem Jahre 1888 von Dr. E. Müller und ist in gründlichster Weise 1894 von Dr. F. Hofmeister vervollständigt worden.

Danach würden wir folgende Sätze einschalten:

2. Dieselbe Belastungsdeformität kann durch verschiedene andere Erweichungsprocesse im Schenkelhals zu Stande kommen, sei es locale Osteomalacie, seien es chronische Formen granulöser und vasculöser Ostitis tuberculöser oder nicht tuberculöser Natur — vorausgesetzt,

dass die zu Grunde liegenden pathologischen Veränderungen die Patienten nicht hindern, zu gehen und zu stehen.

3. Diese Belastungsdeformität besteht in einer Abknickung des Schenkelhalses nach unten an der erweichten Stelle, bei Rhachitis im Bereich der Epiphysenlinie mit vermehrtem Wachsthum auf der Seite der Diaphyse, wo der neuangebildete Knochen einem Zug unterliegt.

Entsprechend der Biegungsrichtung (den Namen Hauptknickung von Hofmeister würde ich vermeiden, da er dem eben geschilderten Vorgang nicht entspricht) im Sinne einer durch die Körperlast bewirkten Adduction des Kopfes resp. des Halses nach abwärts, kann man den Namen der statischen Abwärtsbiegung des Schenkelhalses oder — anatomisch gesprochen — der Coxa adducta benutzen.

4. (Wesentlich nach Hofmeister.) Klinisch kennzeichnet sich die Erkrankung durch schleichenden Beginn mit Schmerzen und Hinken und bald auch Bewegungsstörungen, unter denen die Hemmung der Abduction charakteristisch ist. Nach längerer Dauer schwinden die subjectiven Beschwerden, und es bleibt blos die Verkürzung und einseitige Bewegungsbeschränkung.

5. Eine weitere „Belastungsdeformität" an der Hüfte kommt ausser durch den Druck der von oben her wirkenden Körperlast wesentlich zu Stande durch passive Fixation des Hüftgelenks bei ermüdeten Muskeln, speciell durch Spannung des Lig. ilio-femorale. Durch den Zug des mittelst dieses Bandes gleichsam an dem fixirten Femur hängenden Beckens kommt eine Rückwärtsdrehung des Kopfes mit Abwärtsbiegung desselben und Annäherung an den hinteren Umfang des Trochanter zu Stande.

6. Diese Form der Verbiegung setzt das Vorhandensein einer im Wachsthum befindlichen Epiphysenlinie voraus und ist die Folge eines an dieser Stelle auf den neugebildeten Knochen ausgeübten Zuges mit Drehung und Verlängerung des Schenkelhalses (am Kopfende) vorn oben. Ob und bis zu welchem Grade neben der physiologischen Weichheit der Epiphysenlinienbezirke pathologische Erweichung hinzutreten muss (Rhachitis, Osteomalacie oder functionelle Hyperämie und Ostitis), lässt sich zur Stunde nicht sicher angeben.

7. Gemäss der mit den Veränderungen bei Pes varus übereinstimmenden Combination von Stellungsabweichungen, nämlich Auswärtsrotation und Streckung, in der Regel mit Adduction, die sich in Verkürzung ausprägt, ist die sub 5 und 6 geschilderte Form als Coxa vara von den übrigen Belastungsdeformitäten zu unterscheiden.

8. Klinisch kennzeichnet sich die Coxa vara wie die oben geschilderten einfachen Belastungsdeformitäten (durch blossen Druck der Körperlast) durch schleichenden Beginn des Leidens bei jungen Individuen der Wachsthumsperiode, welche zu schweren Arbeiten angehalten werden. Langgewachsene, muskelschwache, männliche Individuen sind mit Vorliebe befallen.

9. Als Besonderheiten im Symptomenbild bei Coxa vara sind ausser der Verkürzung besonders die Auswärtsrotationsstellung und ausser der Abductionsbehinderung die Beschränkung activer und passiver Einwärtsrotations- und Flexionsbewegung zu betrachten. Das Bein nimmt in der Regel eine Strecklage ein. Die Weichtheile erscheinen wie bei den anderen Belastungsdeformitäten unverändert, abgesehen von Atrophie der Musculatur.

10. Die Coxa vara kann bei Nichtbehandlung zu so hochgradiger Functionsstörung in den Hüftgelenken führen, dass der Patient nicht mehr ohne Unterstützung gehen und seinen Beruf nicht mehr ausüben kann.

In diesem Falle ist eventuell sogar beiderseitige Resection des Hüftgelenks auszuführen, welche in Bezug auf Beweglichkeit der Gelenke und Brauchbarkeit der Beine recht befriedigende Resultate giebt.

In weniger fortgeschrittenen Fällen ist die Behandlung wesentlich eine ätiologische und bezieht sich auf Beseitigung der mechanischen Schädlichkeiten, jeder stärkeren Belastung und Zerrung der Hüftgelenke, bis die Zeit stärksten Wachsthums vorüber ist.

XII.

Bruchschnitt einer Hernia pectinea.

Von

Oberstabsarzt Dr. Alberti

in Potsdam.

A. Heise, 49 Jahre alte Arbeitersfrau aus Falkenrehde bei Potsdam, früher stets gesund, hatte 6 mal geboren, zuletzt vor 9 Jahren. Seit dem Frühjahr 1893 litt sie an Appetitmangel und öfters an Leibschmerzen. Sehr beleibt war sie angeblich nie gewesen; auch hatte sie nie ein Bruchband getragen. Am 2. September 1893 erkrankte sie mit starkem Erbrechen und heftigen Leibschmerzen, nachdem kurz vorher ein dünner Stuhl erfolgt war. Seitdem blieb Stuhlgang ganz aus und schwoll, unter häufigem Erbrechen, der Leib allmählich an. Am 20. September — also 18 Tage nach Beginn der Erkrankung — suchte sie erst ärztliche Hülfe nach. Die behandelnden Aerzte fanden an der blassen, elend aussehenden Frau den Leib stark aufgetrieben und die Contouren der geblähten Därme scharf hervortretend. Inguinaldrüsen beiderseits leicht geschwollen. Bei Druck in der rechten Schenkelbeuge wurde einmal deutlich ein gurrendes Geräusch gefühlt, welches als eine, leicht zu reponirende, kleine Schenkelhernie angesprochen wurde; eine Anschwellung war aber nicht vorhanden. Eine Untersuchung per rectum et vaginam ergiebt nichts Abnormes. Im Urin Eiweiss in geringer Menge. Puls ziemlich kräftig, schwankte zwischen 80—90; kein Fieber; Athmung beschleunigt. Eine Magenausspülung förderte grosse Mengen Flüssigkeit von fäkulentem Aussehen und Geruch heraus. Tägliche Magenausspülung und hohe Mastdarmeingiessung, sowie 200 Grm. Mercurius vivus per os bringen keinerlei Aenderung, da weder Stuhl noch Flatus abgeht und die Neigung zum Erbrechen anhält. Ich sah die Kranke am 26. September. Sie war aufs Aeusserste abgemagert, von blassem, verfallenem Aussehen; Puls 90, klein, Athmung beschleunigt. An dem stark aufgetriebenen Leib markiren sich die Contouren der sehr geblähten Därme. An den zugängigen Bruchpforten ein Bruch nicht zu finden; speciell war von einem rechtsseitigen Schenkelbruche nichts zu entdecken; auch Gurren nicht zu fühlen. Nach Eröffnung der Bauchhöhle durch einen etwa 8 Cm. langen Schnitt in der Linea alba unterhalb des Nabels fühlte ich nun zu meiner Ueberraschung, dass die Kranke doch eine rechtsseitige Hernie in der Schenkelgegend hatte; — ich glaubte zuerst, da von aussen absolut kein Bruch zu fühlen, dass es sich um eine

Hernia obturatoria handele, konnte aber sogleich feststellen, dass die beiden, straff gespannten Darmschenkel über dem horizontalen Schambeinast verliefen, während sich unterhalb der Canalis obturatorius deutlich abtasten und die Fingerkuppe bequem etwas eindringen liess. Da es somit ausser Zweifel war, dass eine eingeklemmte Schenkelhernie vorlag, da aber andererseits von aussen eine solche nicht zu fühlen, konnte ich nur entnehmen, dass es sich um eine sehr wenig umfangreiche Einklemmung, um einen Darmwandbruch handeln müsse. Ich schloss nun die Bauchwunde und legte die Fossa ovalis und die Schenkelgefässe ausgiebig frei, war aber nicht wenig erstaunt, den Schenkelring frei und nichts von einem Bruch zu finden. In der Meinung nun, dass ich mich doch getäuscht hätte, und dass es sich doch um eine Hernia obturatoria handeln müsse, drang ich mit dem Finger zwischen M. pectineus und den Adductoren nach dem Canalis obturatorius vor (was bei grosser Nachgiebigkeit der sehr dünnen Fascia lata sehr leicht gelang), fand aber auch hier ersteren frei; auch hier konnte die Fingerkuppe leicht eindringen. Während ich nun bei dieser Untersuchung den M. pectineus umgriff, fiel mir eine Geschwulst und unregelmässige Verdickung in demselben auf. Ich spaltete deshalb die Fascia pectinea und gelangte nach stumpfem Auseinanderdrängen einer dünnen, oberflächlichen Muskelschicht auf einen etwa hühnereigrossen, sehr fettreichen Bruchsack, der sich in der Längsrichtung des Muskels nach unten, hinten und aussen, ungefähr 6 Cm. lang, erstreckte und sich bequem aus dem Muskel stumpf herausschälen liess. Beim Anheben des Bruchsackes zeigte sich der Muskel an der Stelle, wo dieser gelegen, muldenförmig vertieft. Der Bruchsack war am untersten Ende an zwei Stellen sehr verdünnt und bohnengross cystisch vorgewölbt. Nach Anschneiden einer dieser kleinen Cysten floss etwa ein Theelöffel klaren, gelben Bruchwassers heraus. Im Bruchsack lag eine an 10 Cm. lange, mässig geblähte, dunkelblaurothe und stark injicirte Dünndarmschlinge, die an mehreren Stellen mit dem Bruchsack eng verwachsen war. Eine dieser Verwachsungen, an der tiefsten Stelle des Bruchsackes gelegen, war besonders breit und derb und blutete beim Durchschneiden der am Darm zurückgebliebene kleine Stumpf derart, dass er unterbunden werden musste.

Der Bruchsackhals lag unmittelbar auf dem horizontalen Schambeinast; die Bruchpforte konnte bequem mit dem Finger erweitert werden und zeigte die ein wenig hervorgezogene Darmschlinge einen blaurothen, doch gut spiegelnden Schnürring, so dass mit Rücksicht auf das gute Aussehen der eingeklemmten Schlinge die Prognose nicht ungünstig gewesen wäre; auffallend blieb aber das verhältnissmässig günstige Aussehen der Darmschlinge im Gegensatz zu den schweren Einklemmungserscheinungen.

Es zeigte sich jedoch bald, dass diese relativ leichte Einklemmung der vorliegenden Darmschlinge auch nicht die Ursache der schweren Erscheinungen gewesen. Als ich nämlich den Bruchsack — behufs radicaler Behandlung — von aussen her ringsum löste und ihn dabei scharf anzog, quoll plötzlich flüssiger Darminhalt in grosser Menge hervor. Da eine Verletzung oder Ruptur der eingeklemmten Schlinge nach dem Aussehen unmöglich war, musste ich eine innere Incarceration mit Durch-

bruch des Darms annehmen, nach welcher — unter erneuter Eröffnung der Bauchhöhle — zu suchen, ich mich nicht entschliessen konnte, da die Patientin aufs Aeusserste verfallen und pulslos und Exitus letalis während der Operation anzunehmen war. Ich beschränkte mich deshalb darauf, den Rand des Bruchsackes anzunähen und ihn offen zu lassen. Die Kranke starb drei Stunden später.

Die Section ergab nun den schon oben erwähnten Befund an der eingeklemmt gewesenen Darmschlinge. Am centralen Darmschenkel — etwa 1,5 Cm. nach aussen vom Einschnürungsring — war eine gut fünfpfennigstückgrosse, gangränöse Stelle mit einem erbsengrossen Loch in Centrum und einem zehnpfennigstückgrossen Geschwür auf der Schleimhaut. Diese gangränöse Stelle lag unmittelbar am scharfen Rande des Gimbernat'schen Bandes und war ringsum mit dem Peritoneum parietale innig verklebt. Von der brandigen Stelle aus zog ein derber, fester, etwa 2 Cm. langer Bindegewebsstrang in den Bruchsack hinein, um sich dort — in einer Falte verborgen — anzuheften. Zog man nun den Bruchsack an, so spannte sich dieser Strang und zog die brandige Darmstelle trichterförmig nach unten. Zweifellos war dies beim Anziehen des Bruchsackes während der Operation auch geschehen und damit die Darmruptur entstanden.

Die Bruchpforte lag, wie ferner die Section ergab, im Schenkelring, der Bruchsackhals unmittelbar auf dem horizontalen Schambeinast. Der Bruchsack trat dann direct in den M. pectineus, wo er von einer dünnen Muskellage und der Fascie bedeckt war. Die muldenförmige Vertiefung trat bei der Section noch viel deutlicher zu Tage und konnte man von der tiefsten Stelle, etwa 4 Cm. weit nach unten, noch eine Tasche im Muskel verfolgen, so dass anzunehmen, dass der Bruch früher noch tiefer hinabgereicht.

Ueber Hernia pectinea finden sich in der Literatur nur sehr spärliche Beobachtungen. Linhardt[1]), v. Bardeleben[2]), König[3]) u. A. erwähnen dieselbe als eine seltene Varietät der Schenkelhernie. Duplay und Reclus[4]) führen 5 Fälle von „Hernie pectinéale — Hernie de J. Cloquet" an und geben folgende kurze Beschreibung: „Diese Art von Schenkelhernie durchbohrt die Aponeurose des M. pectineus im Niveau des Schambogens und begiebt sich zwischen diesen Muskel und seine Aponeurose; der Bruch liegt sehr tief und hinter den Gefässen. Man kann ihn leicht mit einer Hernia obturatoria verwechseln."

Die 5 genannten Fälle von Hernia pectinea sind ausführlich von Legendre[5]) in der Gazette médicale de Paris, Jahrgang 1859, be-

1) Vorlesungen über Unterleibshernien. Neue Ausgabe. Würzburg 1882.

2) Lehrbuch der Chirurgie und Operationslehre. 5. Ausgabe. Bd. III. S. 852.

3) Lehrbuch der speciellen Chirurgie. Bd. II. S. 378.

4) Traité de chirurgie. Paris 1892. Bd VI. S. 748.

5) Mémoire sur quelques variétés rares de la hernie crurale par le docteur E. Q. Legendre. Gazette médicale de Paris. Année 1859. No. 9. p. 137—154.

schrieben worden; da sie, meines Wissens, bisher die einzigen gewesen, die veröffentlicht worden, dürfte ihre Recapitulation von einigem Interesse sein.

Legendre hat diese „sehr seltene" Varietät Hernie pectinéale oder Hernie de J. Cloquet genannt, der sie als der Erste beschrieben hätte. Er erwähnt zuerst einen Fall von Callisen.[1]) Dieser fand bei einer 40jährigen Frau, welche mehrere Jahre einen Schenkelbruch gehabt und deshalb — jedoch nur ab und zu — ein Bruchband getragen, eine schmerzhafte, bewegliche, „tief im Muskelgewebe" sitzende Geschwulst; zugleich bestanden Fieber und Einklemmungserscheinungen. Bei der Operation fand Callisen den Schenkelkanal frei; er glaubte deshalb zuerst, dass die im M. pectineus sich vorwölbende Geschwulst eine Drüsenanschwellung sei und es sich nicht um einen Bruch, sondern um Ileus handele. Nach „mühsamem" Präpariren der bedeckenden Fascien- und Muskelschichten gerieth er aber doch auf eine Darmschlinge, die zwischen M. pectineus und Sehne des M. psoas verborgen war. Der Darm zeigte sich nach Eröffnung des Bruchsackes „von entzündlicher Färbung". Nach geringer Einkerbung des Fallopischen Bandes liess sich der Darm leicht reponiren. Die Einklemmungserscheinungen liessen bald nach. „Die zwischen den Muskeln gelegene Höhle, in welcher der Bruch gelegen, füllte sich bald, ebenso vernarbte bald die Wunde."

J. Cloquet fand bei der Section einer etwa 60jährigen Frau eine typische Schenkelhernie der rechten Seite, „auf der linken Seite einen Bruchsack, der in Form und Lage ganz dem von Callisen beobachteten glich". Der Bruchsack enthielt etwas hartes, gleichsam scirrhöses Netz, das mit dem Bruchsack mehrfach verwachsen war. „Der Bruch war durch eine Oeffnung der hinteren Wand des Schenkelkanals getreten, ganz unmittelbar unter den M. pectineus; er hatte vor sich die Schenkelgefässe, von denen er durch das tiefe Blatt der Fascia lata getrennt war." Legendre berichtet über diesen Fall weiter: „In der Abbildung, welche Cloquet über die Lage dieses, von ihm beobachteten Falles gegeben, liegt der Bruchsackhals im Niveau der A. und V. iliaca externa, ein wenig über dem Ursprung der A. epigastrica und der A. circumflexa ilei; unmittelbar darunter erweitert sich die Bruchgeschwulst und begiebt sich nach hinten zum M. pectineus; sein unteres Ende ist noch in einer gewissen Entfernung vom Ursprunge der A. profunda femoris."

Vidal berichtet in seinem „Traité de pathologie externe" von

1) Observata medico-chirurgica, herniarum variarum biga, in acta societatis Hauniensis. 1777. vol. II. p. 321.

einer Varietät einer Schenkelhernie, „die noch Niemand beschrieben hätte". Er schreibt: „Am 18. October 1827 fand ich an der Leiche einer alten Frau eine ganz aussergewöhnliche Hernie. Sie lag an der inneren Seite des Schenkelkanals, das Gimbernat'sche Band berührend. Von da ging sie rückwärts, durchbohrte das tiefe Blatt der Fascia lata, welche den M. pectineus bedeckt, und verlängerte sich in diesen Muskel. Die Hernie bestand aus einem 2 Zoll langen Sack, der, in der unteren Hälfte obliterirt, in der oberen Hälfte sehr dicke Wandung zeigte und leer war. An seinem abdominalen Ende war er von einem bläulichen subserösen Gewebe umgeben, wie man es an den Ovarien alter Frauen findet."

M. Richet[1]) fand bei einer Section eine Schenkelhernie, die einen Theil des Netzes enthielt; der Bruchsack hatte die Aponeurosis pectinea durchbrochen und war mit den Muskelfasern verwachsen.

Legendre theilt dann (l. c.) ausführlich den von ihm beobachteten Fall mit: Er stammte von einer ungefähr 60 Jahre alten Frau, die am 6. März 1835 in der Salpêtrière starb. Sie war vor längerer Zeit wegen eingeklemmter Schenkelhernie operirt worden. Die bei der Section gefundene Hernie ist eine Netzhernie von geringer Ausdehnung. (Legendre erwähnt nicht, ob sie auf derselben Seite, wie die früher operirte, gefunden wurde.) Das Netz ist stellenweise mit dem Bruchsack verwachsen, der etwa 4 Cm. lang ist. Von der Bauchhöhle aus betrachtet, hat sie dieselbe Lage, wie eine gewöhnliche Schenkelhernie; sie tritt zwischen Vena iliaca externa und dem concaven Rande des Lig. Gimbernati hervor. Der Raum zwischen diesen beiden Grenzen zeigt eine beträchtliche Weite. Das Lig. rotundum zieht längs der vorderen Wand des Bruches und liegt die Arter. epigastrica an der äusseren Seite des Bruchsackhalses. Der Bruch hat die Grösse eines Taubeneies und misst im grössten Durchmesser 2 Cm. Er verläuft unmittelbar vor dem Lig. pubicum Cooperi und ruht auf dem horizontalen Schambeinast, um dann durch die — im Uebrigen derbe und feste — Fascia pectinea zu gehen, welche ihn wie ein Handschuhfinger umgiebt. Nach seinem Eintritt in den M. pectineus ist er ganz von Muskelfasern umgeben und trennen dünne Muskellager, sowie die Fascia pectinea ihn von der Gefässscheide. Das untere Ende des Bruches liegt fast im Niveau des For. obturatum.

Legendre giebt dann folgendes Resumé über Wesen und Verlauf der Hernia pectinea: „Sie ist häufiger bei Frauen, als bei Män-

1) Anatomie Médico-chirurgicale. 1857. p. 905.

nern (wohl aus dem Grunde, weil Schenkelhernien überhaupt weit häufiger bei Frauen vorkommen!). Sie liegt sehr tief, an der Innenseite des Oberschenkels; sie macht äusserlich keine bemerkenswerthe Anschwellung; bei sehr erheblichem Umfang würde sie in der Gegend des Foramen obturatum einen Vorsprung bilden.

Ihr Verlauf ist folgender: Sie geht durch den Schenkelring zwischen dem concaven Rand des Lig. Gimbernati und der inneren Seite der Vena iliaca externa, unmittelbar vor dem Lig. Cooperi, liegt dann entweder vor dem M. pectineus und psoas oder durchbohrt die Fascia pectinea, um dann nach hinten zu ziehen, der vorderen Fläche des horizontalen Schambeinastes folgend, auf welchem sie ruht.

Demgemäss ist ihr Verlauf wesentlich von dem der gewöhnlichen Schenkelhernie verschieden. Zuerst auf dem oberen Rand des Os pubis gelegen, zieht sie in der Reg. femoralis von oben nach unten und von vorn nach hinten, beschreibt somit einen Bogen, dessen hintere Concavität den horizontalen Schambeinast umgreift.

Die Lage des Bruchsackhalses entspricht ungefähr der der gewöhnlichen Schenkelhernie; er liegt aber näher dem concaven Rande des Lig. Gimbernati. Unterhalb des Os pubis ist aber ihre Lage eine total verschiedene. Sehr tief gelegen, ruht sie entweder auf dem M. pectineus oder sie ist ganz von ihm eingehüllt. Die Schenkelgefässe sind in ziemlich weiter Entfernung von ihr, nach aussen oder vor derselben."

Schon diese wenigen Beobachtungen, sowie der von mir beobachtete Fall, zeigen, wie schwierig es ist, eine Hernia pectinea am Lebenden zu erkennen. Sie wurde entweder zufällig bei der Section oder bei einer wegen Ileuserscheinungen ausgeführten Operation gefunden. Ja, die Kranken werden selbst kaum ahnen, dass sie einen Bruch haben. Auf meine Frage an den Mann meiner Patientin, ob seine Frau je ein Bruchband getragen, erwiderte er: „Nein! niemals! Warum denn auch? Sie hat ja nie einen Bruch gehabt!"

Sollte nun diese Varietät der Schenkelhernie wirklich so ausserordentlich selten sein, dass nur 6 Fälle bekannt geworden?! Von vornherein ist dies nicht anzunehmen; sie entzieht sich aber durch ihre versteckte Lage, sowie dadurch, dass es sich meist wohl um kleine Brüche handelt, sehr der Beobachtung. Jedenfalls dürfte es rathsam sein, falls Erscheinungen von Darmverschluss — namentlich bei alten, decrepiden Frauen — auftreten und die sonst zugängigen Bruchpforten frei gefunden werden, nach irgend welcher Anschwellung, gurrenden Geräuschen und Empfindlichkeit auf Druck im M. pectineus zu suchen.

Von Wichtigkeit scheint mir die sowohl bei der Operation, wie bei der Section gefundene Beschaffenheit der Fascien am Oberschenkel. Sie waren — und zwar auf beiden Seiten — so überaus dünn und zart, dass der Finger ohne jede Gewalt in den Muskel durch die Fascia pectinea eindringen konnte. Ging man nun mit dem Finger im M. pectineus nach oben, so gelangte man — über dem horizontalen Schambeinast hinweg — im Verlauf der Insertion des Muskels am Lig. pubicum Cooperi, direct ans Peritoneum; ein Beweis, wie überaus dünn und nachgiebig auch das Lig. pubicum gewesen. Dieses Verhalten des Ligaments und der Fascien ist vielleicht für die Entstehung dieser eigenthümlichen Abart der Schenkelhernie von grösster Bedeutung. Jedenfalls ist die Möglichkeit vorhanden, dass bei engem Schenkelring einerseits und sehr dünnen, zarten Fascien andererseits die Darmschlinge zwar erst an normaler Bruchpforte eindringt, dann aber die Fasern des Lig. Cooperi, resp. der Fascia pectinea auseinanderweitet, um darauf im M. pectineus weiter vorzudringen.

Der oben beschriebene Bruch war zweifellos früher grösser gewesen, als er bei der Operation gefunden wurde. Dafür spricht nicht nur die bei der Section nachgewiesene, noch vorhandene Tasche im M. pectineus unterhalb des Bruchsackes, sondern vor Allem, dass die gangränös gewordene Stelle am Lig. Gimbernati nicht im Einschnürungsring, sondern ca. 2 Cm. ausserhalb desselben lag. Dadurch erklärt sich der etwas abweichende Verlauf der Einklemmung. Wie oben beschrieben, ging von der am Gimbernat'schen Bande gelegenen Darmstelle ein derber, fester, bindegewebiger Strang in den Bruchsack, um sich etwa in der Mitte desselben, in einer Falte verborgen, anzuheften. Sowie nun die im Bruchsack liegende Darmschlinge sich blähte, dehnte sie auch den Bruchsack aus, spannte damit den derben Strang und zog die — wegen ihrer Verklebung nur wenig nachgiebige — Darmwand immer fester gegen das Gimbernat'sche Band. Die daraus resultirende Ernährungsstörung führte allmählich zum Decubitalgeschwür und zur Gangrän; letztere verursachte die Peritonitis, welche wiederum durch stetig sich steigernde Blähung des Darmes die localisirte Gangrän beschleunigen musste, bis schliesslich durch den scharfen Zug am Bruchsack während der Operation der tödtliche Durchbruch erfolgte.

XIII.

Besprechungen.

1.

Die Resectionen der Knochen und Gelenke. Von Prof. Dr. Hermann Lossen. Mit 50 Holzschnitten. Stuttgart, Verlag von Ferdinand Enke. 1894. 4. 338 Seiten.

Zuerst giebt der Verfasser eine umfassende Aufzählung der einschlägigen Literatur, circa 1300 Arbeiten, sodann wird bei der Definition des Begriffes der Resection und der einzelnen Arten derselben das Thema genauer präcisirt, dass also zur Besprechung kommt erstens die Resectio in contiguitate, die Resection der Gelenke, wobei unterschieden wird die totale und partielle; zweitens die Resectio in continuitate, d. h. „jede mit Säge oder Meissel vorgenommene Abtrennung eines Knochenstückes, sei es nun, dass ein Fortsatz entfernt, ein Theil der Knochenwand abgemeisselt oder ein Stück aus der ganzen Dicke des Knochens herausgeschnitten wird". Hiervon werden jedoch ausgenommen die Resection am Schädeldache, welche lediglich die Eröffnung des Schädelinnern zum Zweck hat, also die eigentliche Trepanation, ferner die Perforation von normalen und pathologischen Knochenhöhlen, wobei die Entfernung der Knochenwand nur Hülfsoperation, Zweck aber die Entleerung von Eiter und Blut ist (z. B. Stirnhöhle, Knochenabscesse), und endlich die Nekrotomie, die Entfernung der Sequester aus ihren Todtenladen. Besondere Formen der Continuitätsresection sind die temporäre und die osteoplastische, resp. periosteoplastische Resection. — Zum Schlusse werden noch die Exstirpatio ossium und die Osteotomie behandelt, welche, obwohl gewissermaassen im Gegensatze zur eigentlichen Resection stehend, sich doch mit dieser bei der sogenannten Keilosteotomie, wofür auch „keilförmige" und „Meissel-Resection" gesagt worden ist, berührt.

Die eigentliche Arbeit leitet Verfasser mit einem historischen Ueberblick über die Entwicklung der Resection ein. Es geht daraus hervor, dass dieselbe bereits erwähnt wird bei Hippokrates und später bei Celsus und Galenus und einer Reihe anderer älterer Autoren bis zu Paulus v. Aegina (um 660). Dann hat die arabische Schule, die Hauptvertreterin der Heilkunde in der ersten Hälfte des Mittelalters, die Resection wieder der Vergessenheit anheimgegeben, bis sie nach mehreren Jahrhunderten erst in den Schriften von Ambroise Paré wieder auftaucht. Die eigentliche Geschichte der Resection beginnt jedoch erst mit dem 18. Jahrhundert, wo 1768 Charles White (Manchester) die erste Schultergelenkresection ausführte. In Deutschland knüpft sich die Geschichte der ersten methodisch ausgeführten Resectionen an die Namen Mich. Jäger und Cajet. Textor; die allgemeinere Einführung und umfangreichere Anwendung in der Praxis des Friedens und auch des Krieges verdanken wir B. v. Langenbeck.

Was nun die Indicationen zur Resection der Gelenke anlangt, so wird diese im Allgemeinen für berechtigt gehalten in allen Fällen, in welchen die Gelenke durch Verletzung oder Krankheit zerstört sind, der Zustand der Weichtheile aber eine Erhaltung des peripheren Gliedabschnittes gestattet, und zweitens, wenn Gelenke sich in solch fehlerhafter Stellung befinden, dass der Gebrauch der Glieder unmöglich ist. Diese allgemeinen Indicationen sind nun erheblichen Schwankungen unterworfen, welche im einzelnen Falle bedingt sind durch die Art und Form der Gelenkzerstörung, das Alter und den Allgemeinzustand der Kranken und die äusseren Verhältnisse, unter denen die Resection vorzunehmen ist. Hauptsächlich kommen in Betracht von Verletzungen complicirte, irreponible subcutane und habituelle Luxationen und Schussverletzungen der Gelenke; von sonstigen Krankheiten vor Allem die Tuberculosen der Gelenke, von denen durchschnittlich 3/4 ihren Anfang in den Knochen der Epiphysen nehmen. Zu erwähnen ist noch die Resection bei Pyarthron und wegen Nekrosen und Geschwülsten der Gelenkenden. — Orthopädische Resectionen werden ausgeführt wegen Ankylose und Schlottergelenk (Arthrodese).

Ueber die Neubildung resecirter Knochen und Gelenke herrschten bis zum vorigen Jahrhundert sehr unklare Anschauungen, in denen besonders die Annahme eines plastischen „Succus osseus", den schon Galenus bei der Heilung der Knochenbrüche annahm, eine Rolle spielte. Erst 1739 lenkte Duhamel die Aufmerksamkeit auf das Periost als Factor bei der Knochenneubildung, und hundert Jahre später wurden auf Grund der umfassenden Thierversuche Heine's in Würzburg die Grundsätze der subperiostealen Resection, welche heute noch maassgebend sind, aufgestellt.

Verfasser bespricht eingehend die allgemeine und specielle Technik der Gelenkresectionen. Im allgemeinen Theile besonders die Hülfstechnik (Aseptik, Antiseptik, Blutabsperrung u. s. w.), die eigentliche Operation und die allgemeine Nachbehandlung resecirter Gelenke; im speciellen Theile erwähnt er bei jeder einzelnen Gelenkresection die älteren, weniger geübten Verfahren neben den neueren und unterzieht sie alle einer vergleichenden Kritik, und ebenso behandelt er bei jedem einzelnen Gelenk eingehend Wundverband, Lagerung und Nachbehandlung. — Der Heilungsverlauf nach Gelenkresectionen ist durch Einführung der Anti- und Aseptik ein viel einfacherer und Störungen derselben viel seltener geworden. Die eigentliche prima intentione vollzogene, dauernde Heilung, bei der die ganze Wunde bis in die tiefsten Buchten hinein aseptisch vernarbt, wird fast nur beobachtet nach Resectionen wegen frischer Gelenkverletzung, wegen fehlerhafter Stellung, wegen Schlottergelenk. Bei der grossen Mehrzahl der Resectionen, die ja wegen Gelenktuberculose vorgenommen werden, ist aber der Heilungsverlauf nicht ganz so ungestört, da häufig trotz sorgfältigster Arbeit kleine und kleinste Tuberkelnester zurückbleiben, welche noch öfterer kleinerer localer Angriffe (Ausschaben, Ausbrennen) und längerer antiseptischer und specifischer Nachbehandlung bis zur festen gesunden Vernarbung bedürfen. — Die Wundkrankheiten (Septicämie, Pyämie, Erysipelas, Diphtherie, Tetanus) sind bei sicherer und zuverlässiger Anti- und Aseptik

verhältnissmässig seltene Ereignisse geworden, ebenso wie die Nekrosen der Sägeflächen und ganzer Diaphysenabschnitte, welche die Folge einer eitrigen Periostitis und Osteomyelitis sind. Im Kriege jedoch werden wir, trotz unserer verbesserten militärsanitätlichen Einrichtungen, leider noch oft genug diesen schlimmen Feinden der Resecirten begegnen.

Den Schluss der Abhandlung über die Resectio in continuitate bildet eine eingehende Kritik der Endergebnisse der Gelenkresectionen mit ausgiebiger Benutzung älterer und neuerer umfassender Statistiken, besonders derer von Gurlt und Culbertson.

Die Resectio in continuitate ossium, die älteste Form, in welcher die Resection geübt wurde, umfasst ein weit geringeres Gebiet; denn so häufig die Tuberculose die spongiösen Gelenkenden befällt, so selten tritt sie in der Compacta der langen Röhrenknochen auf und sind Continuitätsresectionen an cariösen Diaphysen daher selten. Häufiger sind die Anlässe zu Resectionen wegen Tuberculose an den Knochen des Stammes (Becken, Rippen, Brustbein u. s. w.) und am Schädeldache.

Die erste Indication zur Resectio in continuitate, welche schon Hippokrates lehrte, hervorstechende irreponible Bruchenden abzusägen, hat durch die Antiseptik und Narkose, seitdem offene Fracturen nicht anders heilen, als subcutane, eine wesentliche Einschränkung erfahren. Dagegen steht die Resectio in continuitate heute in erster Linie unter den blutigen Verfahren zur Heilung der Pseudarthrosen. — Von Geschwülsten, welche von Knochen und Periost ausgehen, kommen wohl nur die gutartigen für eine Resection in Betracht, die bösartigen erfordern die Exstirpation des befallenen Knochens oder die Exarticulation im nächst höher liegenden Gelenke. — Der Vorschlag Holme's zur Resection bei acuter infectiöser Osteomyelitis hat nur wenige Nachahmer gefunden. — Zur endgültigen Ausheilung veralteter Empyeme ist die Resection grösserer Stücke aus einer oder mehreren über einander liegenden Rippen empfohlen und in neuerer Zeit öfters mit Erfolg ausgeführt worden.

Was die Technik der Continuitätsresectionen anlangt, so ist auf die allgemeine Resectionstechnik zu verweisen; ein etwas modificirtes Verfahren erfordert nur die temporäre Resection, da der resecirte Knochen nach Vollendung der Hauptoperation wieder eingepflanzt werden soll.

Die Exstirpatio ossium ist hauptsächlich indicirt an Kopf, Stamm und langen Röhrenknochen durch bösartige Geschwülste; das Hauptfeld an den Extremitäten liefern Tarsus und Talus, und zwar durch die häufige tuberculöse Ostitis. Es sind auch hierfür die Namen „atypische Resectionen, Tarsektomie" im Gebrauch.

In Wettbewerb mit ausgedehnten Tarsektomien stehen die sogenannten osteoplastischen Resectionen, Operationen, welche die zerstörten Knochen des Tarsus mit einem Theil der bedeckenden Weichtheile in queren Schnitten absetzen und die Knochen und Weichtheilwundflächen auf einander zu heilen suchen. An der Spitze steht die bekannte Operation von Wladimiroff-Mikulicz.

Anlass zur Osteotomie geben besonders fehlerhaft geheilte Fracturen, Winkel- und Steifstellung der Gelenke und die Belastungs- und Wachsthumsverkrümmungen des Ober- und Unterschenkels, Genu varum und valgum. Die Osteotomie ist entweder lineär oder keilförmig. Un-

bedingte Forderung ist die Anwendung der Aseptik. Die Nachbehandlung bedarf der gleichen Verbandmittel und Lagerungsapparate, wie die Resection in der Continuität.

Dr. E. Alb. Zimmer.

2.

Lehrbuch der chirurgischen Operationen und der chirurgischen Verbände. Von Prof. Dr. A. v. Winiwarter. Stuttgart, Verlag von Ferdinand Enke.

I. Theil: Operationslehre. — II. Theil: Verbandlehre.

Das nicht ganz 500 Seiten umfassende Werk führt in gedrängter Darstellung den Stand der heutigen chirurgischen Operationslehre vor Augen. In den Text gedruckte Holzschnitte erleichtern das Verständniss der betreffenden Operationen und die Uebersichtlichkeit der anatomischen Verhältnisse. Leider hat Verfasser sich mit 60 Abbildungen begnügt. Anatomisch-topographische Erläuterungen, technische Bemerkungen und allgemeine Zusätze sind einzelnen Kapiteln im Kleindruck beigefügt.

Im Allgemeinen ist bei den einzelnen Operationen der Gang der Schilderung der, dass nach kurzer Indicationsangabe die verschiedenen Arten einer Operation nach einander behandelt, eventuell ihrem Werth und ihren Erfolgen nach einander gegenübergestellt werden.

Die Topographie der „Unterbindung der Arterien im speciellen" ist sehr eingehend behandelt, und ausserdem noch die wichtigen Unterbindungen durch ein beigefügtes Schema kurz recapitulirt, wobei Verfasser nothwendiges Verschieben vorliegender Theile, Muskeln u. s. w., durch Pfeile schematisch kennzeichnet.

Bei der Besprechung des therapeutischen Werthes der für den Fuss anwendbaren Amputationsmethoden giebt Verfasser keiner einzelnen den Vorzug, sondern hält sich an den Hauptgrundsatz, stets so weit als möglich peripher zu amputiren, und nicht ein möglichst langes, sondern ein möglichst brauchbares Stück des Fusses zu erhalten. Unter den Amputationen am Unterschenkel mag eine neue Art von „osteoplastischer Amputation" von Bier, die in zwei Zeiten auszuführen ist und das untere Ende des Stumpfes nach Keilexcision zur Fussbildung benutzt, erwähnt werden. Das Gesammtkapitel der Resectionen ist möglichst eingehend behandelt. Bei den Operationen an den Respirationsorganen fällt auf, dass Verfasser die Tracheotomia inf. so selten wie möglich ausgeführt wissen will, und zwar der chirurgisch-anatomischen Schwierigkeiten halber. Das Kapitel der Darmnähte ist durch beigefügte Holzschnitte näher erläutert. Eine freundliche Beurtheilung findet die neue interessante Methode von Senn, durch eingeleitetes Wasserstoffgas Darmperforationen zu erkennen. Das Gebiet der Operationen beschliessen die plastischen Operationen an der Haut und den Schleimhäuten; etwas ausführlicher ist im Speciellen behandelt das Kapitel der Hasenscharten und der Rhinoplastik, während die Operationen an den weiblichen Geschlechtsorganen nicht aufgenommen sind. Bei der „Verbandlehre" ist auf die verschiedenen Arten der Desinfection und Sterilisation, Bereitung und Sterilisation von Verbandstoffen u. s. w. Rücksicht genommen.

Dr. Hirschfeld.

XIV.

Bericht über die im Landkrankenhause zu Hanau in der Zeit vom 1. April 1891 bis Ende December 1893 ausgeführten Tracheotomien bei Diphtherie.

Von

Dr. W. Ambrosius,

früher I. Assistent am Landkrankenhause.

Nachstehende Zeilen sind infolge einer besonderen Anregung meines verehrten früheren Chefs, des Directors des Landkrankenhauses, Herrn Dr. Konrad Middeldorpf, der Oeffentlichkeit übergeben worden. Inzwischen hat ein jäher Tod Herrn Dr. Konrad Middeldorpf im blühenden Alter von 36 Jahren, mitten im regsten, hoffnungsvollsten Schaffen dahingerafft. Sein Andenken sei unvergessen.

Die Resultate der im Landkrankenhause zu Hanau in der Zeit vom 1. April 1891 bis Ende December 1893 nothwendig gewordenen Tracheotomien bei diphtheriekranken Kindern weisen eine Reihe interessanter Punkte auf, die in den nachstehenden Zeilen kurz besprochen werden sollen. Diese kleine Statistik war schon fertiggestellt, als ich mit grossem Interesse Kenntniss nehmen konnte von der neuesten umfassenden Tracheotomiestatistik, welche Rose und Hagen in dem vor einigen Tagen ausgegebenen Heft der „Deutschen Zeitschrift für Chirurgie" (Bd. XXXIX, Heft 3 und 4) veröffentlicht haben. Rose zieht aus dieser Statistik den Schluss, dass wir heute noch so ziemlich auf dem Standpunkt Caron's stehen: „Hors la trachéotomie point de salut pour les croupalisés" (S. 401), und wenn zu diesem Schluss ein Chirurg kommt, der mitten in dieser Frage seit ihrem Anfange gestanden und sein Urtheil gegründet hat auf ein umfassendes Material, dem zwölfjährige genaue Beobachtung bei im Wesentlichen gleich gebliebenen äusseren Umständen mit 2710 Operationen zu Grunde liegt, so kann dies den Worten Rose's nur einen besonders erhöhten Werth beilegen. Wesentlicher indess war für mich der Theil der Statistik, welcher sich mit den Fällen beschäftigt, in denen bei der Operation bereits Diphtherie der Trachea bestand oder

sich nach der Operation noch entwickelte. „Der Hauptfeind bei der Diphtherie ist nun einmal das Fortschreiten längs der Athemwege", sagt Rose (S. 395). Seine Zahlen beweisen dies. Bei diphtherischem fortschreitenden Croup wurden durch die Tracheotomie nur 20,2 Proc. Heilungen erzielt, während der „einfache Croupschnitt" 52,2 Proc. Heilungen ergab. Gegen diesen Hauptfeind richtete sich nun während der zweiten Hälfte unserer Berichtszeit die von uns geübte Nachbehandlung tracheotomirter Kinder. Ich glaube, dass die Statistik trotz ihrer kleinen Zahlen manchem Leser von Neuem die Thatsache vor Augen führen wird, dass man durch eine consequente, zielbewusste Nachbehandlung relativ viel günstigere Resultate der Tracheotomie erzielen kann. Was eine Behandlungsmethode zu leisten vermag, das beweist eine Statistik nur dann, wenn sie Aufschluss giebt, wann, d. h. in welchem Stadium der Erkrankung die Behandlung einsetzte, und worin die Todesursache lag bei den Kindern, die trotzdem starben. Von diesem Gesichtspunkte aus ist die nachfolgende Statistik aufgestellt.

Während des genannten Zeitraumes wurden auf der Diphtheriestation 99 Tracheotomien gemacht, bei denen ich den weiteren Krankheitsverlauf beobachten konnte. Von diesen 99 tracheotomirten Kindern genasen 46 = 46,5 Proc. Dieses Gesammtresultat reiht sich würdig den besten Statistiken an; denn solche, welche gegen 50 Proc. Heilungen während einer längeren Beobachtungszeit aufweisen, wie z. B. die von Roser, Langenbuch u. A., sind nicht allzu häufig. Indess wurde dieses Resultat keineswegs gleichmässig in dem dreijährigen Zeitraum erzielt; im Jahre 1891 hatten wir 28 Tracheotomien mit 10 = 35,8 Proc. Heilungen; 1890: 36 mit 10 = 28 Proc.; 1893: 35 Operationen mit 26 = 74 Proc. Heilungen. Aus Gründen, auf die ich nachher noch zu sprechen komme, müssen die 99 Tracheotomien zeitlich in zwei Perioden getheilt werden. Die erste Periode reicht vom 1. April 1891 bis Ende September 1892, sie umfasst 54 Operationen mit 14 = 26 Proc. Heilungen; dieses Heilungsresultat nähert sich sehr „der Normalzahl für alle Croupschnitte ohne jede Einschränkung" mit 28,8 Proc. Heilungen, die das Durchschnittsresultat der Rose-Hagen'schen Statistik darstellt (S. 394). Die zweite Periode reicht von Anfang October 1892 bis Ende 1893 und umfasst 45 Tracheotomien mit 32 = 71 Proc. Heilungen. Für diesen auffallenden Umschwung muss es wohl eine Erklärung geben. Am nächsten liegt es, diese in äusserlichen Zufälligkeiten, wie etwa Altersunterschieden der Patienten, oder in dem wechselnden Charakter der Epidemie zu suchen. Was den ersten Punkt anlangt, so berechnet sich

das Durchschnittsalter sämmtlicher zwischen 11 Jahre und 11 Monate alter Kinder auf genau 4 Jahre, und dasselbe Durchschnittsalter weist jede einzelne der beiden Gruppen auf.

Es sind demnach in beiden Zeitabschnitten durchschnittlich durchaus gleichalterige Kinder zur Operation gekommen.

Ein wenig anders gestalten sich aber die Zahlen, wenn man das Durchschnittsalter der Geheilten und Gestorbenen in jeder Serie für sich betrachtet; es betrug dasselbe in der ersten Berichtsperiode bei den Geheilten 6½, bei den Gestorbenen 3 Jahre; in der zweiten Berichtsperiode aber 4,1, bezw. 3,6 Jahre. Demnach ist in der zweiten Gruppe keineswegs das Alter der Geheilten höher hinaufgerückt, im Gegentheil, es blieben in dieser Zeit wesentlich jüngere Kinder am Leben.

Für die Frage, ob die Besserung etwa in einem leichteren Charakter der Epidemie begründet ist, muss ich zunächst bemerken, dass die in das Krankenhaus zur Operation eingelieferten Kinder keineswegs örtlich oder zeitlich begrenzten Epidemien entstammen. Aus der Stadt Hanau selbst kamen insgesammt 38 Kinder, die sich auf die ganze Berichtszeit ziemlich gleichmässig vertheilen; rechnet man zu diesen noch 3 Hausinfectionen', die, nebenbei bemerkt, alle drei tödtlich verliefen, so restiren 58 Kinder, und diese vertheilen sich auf 23 zum Theil sehr weit auseinandergelegene Ortschaften. Daraus geht ohne Weiteres zur Genüge hervor, dass dem Krankheitscharakter eventueller örtlicher Seuchenherde kein Einfluss auf obige Zahlen zugesprochen werden kann.

Das Gleiche gilt hinsichtlich der Frage, ob die Operationen in einem frühen oder in einem späten Stadium der Larynx- und Trachea-Erkrankung gemacht worden sind. Man ist heute wohl allgemein der Ansicht, dass die sogenannte Frühoperation an und für sich keinen Einfluss auf das Heilungsresultat ausübt. Für unsere Fälle kann ich leider keine irgend zutreffenden Angaben machen. Es hat dies einen besonderen Grund. In sehr vielen Fällen konnten die Angehörigen, wenn sie ihr Kind in das Krankenhaus einlieferten, mir keine auch nur annähernd verlässliche Auskunft hinsichtlich des Anfanges der Erkrankung geben. Sehr häufig wurden die Leute erst durch die zunehmende Heiserkeit und Athemnoth überhaupt auf die Erkrankung aufmerksam. Dies hatte denn auch zur Folge, dass in ca. 70 Proc. der Fälle die Operation sofort oder innerhalb 3 Stunden nach der Aufnahme der Kinder nothwendig und ausgeführt wurde.

Hinsichtlich des Geschlechtes vertheilen sich die Kinder in der Weise, dass während der ersten Berichtsperiode 26 männliche und

28 weibliche Kinder operirt wurden, von denen 9 = 35 Proc. männliche und 5 = 18 Proc. weibliche durchkamen; in der zweiten Berichtsperiode wurden 28 Knaben und 17 Mädchen operirt mit 20 = 71 Proc. und 12 = 70 Proc. Heilungen.

Interessante Aufschlüsse giebt nun die Zusammenstellung der Todesursachen. Ein Kind (1891. Journ.-Nr. 1137), das eine schwere Wunddiphtherie durchgemacht hatte, starb am 7. Tage p. operat. an einer plötzlich auftretenden Blutung aus der Wunde. Bei einem Kinde, das nur leichten descendirenden Croup überstanden hatte, trat am 6. Tage p. operat. eine croupöse Pneumonie auf, welcher 2 Tage später das Kind erlag; ausserdem war am 2. Tage nach der Operation ein scharlachähnliches Exanthem mit Temperatursteigerungen aufgetreten. Die Section ergab eine ausgedehnte rothe Hepatisation des rechten Unterlappens; nirgends descendirender Croup; Kehlkopf gereinigt, ohne Beläge.

Bei vier Kindern ergab die Section descendirenden Croup mit bronchopneumonischen Verdichtungen; bei drei Kindern, die der ersten Gruppe angehören, fand sich bei der Section nur geringer descendirender Croup, hingegen ausserdem Herz- und Nierenveränderungen. 17 Kinder erlagen ausschliesslich der Allgemeininfection direct oder ihren Folgen (Myocarditis, Vaguslähmung, 2 mal Nephritis), 27 Kinder starben an descendirendem Croup. Lassen wir die beiden zuerst angeführten, sowie diejenigen drei Fälle ausser Betracht, bei denen weder die klinische Beobachtung, noch die Section descendirenden Croup oder Allgemeininfection allein als wahrscheinliche Todesursache ergeben hatten, so bleiben von den 99 operirten Kindern 48 Todesfälle übrig, bei denen 17 mal (= 17 Proc.) die Allgemeininfection und 31 mal (= 31,3 Proc.) descendirender Croup sammt unmittelbaren Folgen die Todesursache abgegeben hatte.

Sehr wichtig ist nun die Frage, wie sich diese Todesfälle auf die beiden Berichtsperioden vertheilen. Von den 54 Kindern der ersten Serie starben 26 = 48,2 Proc. an descendirendem Croup und 10 = 18,5 Proc. an der Allgemeininfection; während der zweiten Periode starben von den insgesammt 45 Operirten 5 Kinder = 11 Proc. an descendirendem Croup und 7 = 15,5 Proc. an der Allgemeininfection. Daraus ergiebt sich der bemerkenswerthe Schluss, dass die Besserung in dem Heilungsresultat während der zweiten Periode lediglich darauf zurückzuführen ist, dass wesentlich weniger Kinder (statt 48,2 Proc. nur 11 Proc.) an descendirendem Croup gestorben sind; das bedeutet eine Besserung um 77 Proc. Hingegen starben von beiden Gruppen an-

nähernd der gleiche Bruchtheil sämmtlicher operirten Kinder (18,5 Proc. und 15,5 Proc.) an den Folgen der Allgemeininfection.

Es fragt sich nun weiter, worin die Ursache liegen kann, dass der descendirende Croup so viel weniger oft den Tod herbeigeführt hat.

Zunächst könnten es Altersunterschiede sein. Dies ist jedoch nicht der Fall. Das Durchschnittsalter der an descendirendem Croup gestorbenen Kinder berechnet sich für die erste Serie auf 2,5 Jahre, für die zweite auf 2,8 Jahre. Ebenso ist, nebenbei bemerkt, das Durchschnittsalter der an Allgemeininfection gestorbenen Kinder in beiden Gruppen genau das gleiche, nämlich 4½ Jahr. Diese Zahlen illustriren übrigens auch schön die bekannte Thatsache, dass in den späteren Lebensjahren relativ mehr Kinder der Allgemeininfection erliegen, als in den ersten, weil eben die Gefahr des descendirenden Croups mit dem Alter der Kinder abnimmt, und so ältere Kinder nach Ueberstehen des descendirenden Croups noch der Allgemeininfection erliegen, während die jüngeren Kinder viel öfter gleich dem descendirenden Croup zum Opfer fallen.

Die Abnahme der Todesfälle an descendirendem Croup während der zweiten Berichtsperiode legt den Gedanken nahe, dass während dieser Zeit überhaupt wesentlich weniger oft descendirender Croup beobachtet worden wäre. Doch liegt das Verhältniss eigentlich beinahe umgekehrt. In der ersten Gruppe hatten von sämmtlichen 54 operirten Kindern 30 = 55,5 Proc. bei der Operation descendirenden Croup, in der zweiten Gruppe hingegen von 45 Kindern 29 = 64,4 Proc. Es liegt demnach dieses Verhältniss für die zweite Serie ungünstiger, als für die erste. Und doch wurden in der ersten Periode nur 7, in der zweiten hingegen 18 von diesen Kindern gerettet. Und es bleibt deshalb nunmehr nur noch die sehr schwer zu beantwortende Frage übrig, ob mit der Besserung die während der zweiten Berichtsperiode geübte Behandlungsmethode in irgend einem ursächlichen Zusammenhang steht; jedenfalls war während dieser Zeit die Behandlungsmethode eine grundverschiedene von der während der ersten Periode geübten; es wurde vom October 1892 ab der Kampf gegen den descendirenden Croup bis auf das Aeusserste geführt.

Zwei Beobachtungen müssen hier erwähnt werden. Einmal hatte ich bemerkt, dass Kinder sofort anders athmen, wenn der descendirende Croup in die Trachea tiefer hinabsteigt, als die Canüle reicht. Sobald die Luft bei der In- und Exspiration nicht nur durch die Canüle und eine belagfreie, sondern durch eine infolge von Belägen auf eine Strecke verengte Trachea streicht, so ist die Athmung des

Kindes sofort etwas angestrengter, und das Geräusch nimmt einen eigenthümlich scharfen Charakter an, den es vorher nicht gehabt hat. Eine nothwendige Voraussetzung dafür, dass diese Verhältnisse sich dem Gehör bemerkbar machen, ist die, dass die Cantile immer gut passend gewählt wird, d. h. die Trachea gerade vollkommen ausfüllt. Die Erklärung für diesen Wechsel des Athemgeräusches fanden wir in einem Sectionsbefund bei einem zweijährigen Kinde, das, bei der Operation frei von descendirendem Croup, doch an demselben starb, ohne dass intra vitam Versuche gemacht worden, die Membranen zu entfernen. Nach Aufschneiden der Trachea zeigte es sich, dass die Membran in dem Abschnitt, wo die Cantile gelegen hatte, dünner war, als in dem unterhalb gelegenen Abschnitte. Der Uebergang war scharf markirt durch eine wallartige Erhebung, deren Höhe mehr betrug, als die Dicke der Wand der Doppelcantile. Dadurch wurde das Lumen der Trachea ringförmig eingeengt; der Durchmesser dieser Verengerung war ein wenig geringer, als derjenige des Lumens der inneren Cantile.

Die andere hierher gehörige Beobachtung erstreckt sich darauf, dass ich bei Kindern, denen ich nach vorherigen anscheinend vergeblichen Versuchen, mit dem Roser'schen Ringhäkchen die Membranen aus der Luftröhre zu entfernen, die Luftröhre mit einer in Sublimatlösung gut angefeuchteten Feder ausgepinselt hatte, einen Stillstand des localen Krankheitsprocesses, d. h. der Membranbildung, constatiren konnte. Die Kinder kamen mit dem Leben davon, oder es zeigte sich bei den an der Allgemeininfection gestorbenen, dass die Trachea und Bronchien frei von Belägen waren. Es lag nun nahe, dieses Verfahren öfters anzuwenden.

Seit Anfang October 1892 wurde nun, obwohl der erste und dritte Fall Misserfolge zeigten und tödtlich an descendirendem Croup und Allgemeininfection endeten, trotzdem principiell in folgender Weise im Bedarfsfall verfahren. Zunächst wurden schon bei der Operation eventuelle Membranen aus der Trachea mit dem Roser'schen Ringhäkchen entfernt, und die Trachea meistens dann gleich mit der mit Sublimat angefeuchteten Feder ausgewischt. Die in strömendem Wasserdampf sterilisirten Federn standen in gut schliessenden Glasgefässen immer zum Gebrauch bereit. Vor der Operation oder dem Cantilenwechsel wurden mit desinficirten Händen 4—6 Federn gründlich in ½ pro mille Sublimatlösung abgerieben; ich lege immer darauf grossen Werth, dass die Federn von Sublimatlösung triefen; bei einmaligem Eintauchen, selbst nach längerem ruhigen Liegenlassen in der Lösung, befeuchten sich die Federn immer nur ganz ungenügend mit

wenigen lose hängenden Tropfen. Mit den genügend präparirten Federn wurde dann die Trachea durch ein meistens zweimaliges Umdrehen der Feder ausgeputzt; diese Procedur wurde drei- bis viermal hintereinander mit immer einer frischen Feder wiederholt. Die Canüle wurde immer gewechselt, sobald man aus der Veränderung des Athemgeräusches eine Neubildung der Membranen, bezw. ein Weiterschreiten annehmen musste. Wurde schon bei der Operation die Trachea mit der Feder ausgewischt, so wurde meist nur ein einmaliger Canülenwechsel, am zweiten Tage post operationem, mit obligater Ausräumung und Auspinselung nothwendig, nur seltener noch wiederholt am dritten und vierten Tage; entwickelte sich aber der descendirende Croup erst nach der Operation, so war fast ausnahmslos mindestens ein zweimaliger Canülenwechsel nebst Säuberung am zweiten und dritten Tage, öfters auch noch ein weiterer am vierten Tage nothwendig. Im Allgemeinen waren die Membranen, welche sich nach der Anwendung der Federfahne entwickelten, wesentlich dünner, hafteten aber ziemlich fest an der Unterlage. Bisweilen kam es nach dem zweiten Canülenwechsel zu einer intensiven Borkenbildung, die manchmal erhebliche Dyspnoe veranlasste; mit dem Ringhäkchen und der Feder, die, falls keine Membranen mehr vorhanden waren, mit 3 proc. Borsäurelösung angefeuchtet waren, gelang es immer leicht, die Borken nach Herausnahme der äusseren Canüle zu entfernen. Sämmtliche diese Manipulationen wurden am Kinde selbstredend nur in Operationslage, aber auch immer sehr energisch ausgeführt. Bei einem 3½jährigen Kinde (1893. Nr. 728), das bei der Operation keinen descendirenden Croup hatte, musste 5 mal die Canüle gewechselt und die Trachea ausgeräumt werden; zum letzten Male am 5. Tage; am 9. Tage wurde die Canüle entfernt; zwei Tage später bereits war die Trachea geschlossen, das Kind wurde vollkommen geheilt entlassen. Bei einem anderen Kinde (1893. Nr. 1378) wurde das beschriebene Manöver sogar 6 mal wiederholt; das Kind starb am 23. Tage p. operat. an Vaguslähmung. Complicationen, wie z. B. erheblichere Bronchitiden, wurden niemals bemerkt; selbst oftmaliges Wiederholen der Procedur wurde ausnahmslos gut vertragen.

Wie wir gesehen haben, verloren wir während der zweiten Berichtsperiode 5 Kinder an descendirendem Croup. Ein 3 Jahre altes Kind [1893. Nr. 9, Hausinfection; das elende Kind lag wegen schwerer Rachitis schon längere Zeit auf der Abtheilung] starb am 5. Tage, je eins 12 — 30 — 36 — und 40 Stunden nach der Operation (Jahrg. 1892. Nr. 1160 und 1210; Jahrg. 1893. Nr. 591 und 973). Bei diesen letzten vier Fällen war der descendirende Croup bei der Operation

bereits über die Bifurcation hinaus vorgeschritten, und konnten demnach die Grenzen der Membranbildung mit Häkchen und Feder nicht mehr erreicht werden; daraus erklärt sich auch, warum in diesen vier Fällen der Tod so schnell nach der Operation eintrat, nämlich durchschnittlich nach 29,5 Stunden; bei den während der ersten Periode an descendirendem Croup verstorbenen Kindern erfolgte der Exitus durchschnittlich 65 Stunden p. operat. Nebenbei bemerkt starben die Kinder, welche der Allgemeininfection erlagen, während der ersten Periode 7,5, während der zweiten Periode 9,8 Tage durchschnittlich nach der Operation.

Ausserdem spielte im Jahre 1893 noch die von Langenbuch eingeführte Tamponade des oberhalb der Canüle gelegenen Luftröhrenabschnittes von der Trachealwunde aus mit eine grosse Rolle in geeigneten Fällen. Als solche erschienen mir die Kinder, welche bei der Operation gar keinen oder nur geringen descendirenden Croup hatten; bei dem schwersten unter diesen Fällen wurde bei der Operation eine 3 Cm. lange Membran aus der Trachea entfernt, letztere ausgepinselt und dann nach oben tamponirt. Im Ganzen wurde die Tamponade bei 10 Kindern unmittelbar nach der Operation, sozusagen primär, ausgeführt; fünf von diesen Kindern hatten bei den Operationen keinen descendirenden Croup. Sämmtliche 10 Kinder genasen, bei keinem trat im weiteren Verlaufe descendirender Croup auf. Ob es sich hier nur um einen Zufall handelt, oder ob die Tamponade doch einen hemmenden Einfluss ausgeübt hat, das entscheiden 10 Fälle wohl nicht. Doch muss ich bemerken, dass wir Jodoformgaze benutzten, welche, wie überhaupt sämmtliche im Diphtheriezimmer verwendete Jodoformgaze, nach einer von K. Roser eingeführten Methode zubereitet war.. Sterilisirte Gazeläppchen werden mit ½ pro mille Sublimatlösung gut angefeuchtet und dann in reichlich Jodoformpulver energisch herumgeknetet. Die Jodoformmenge, mit der auf diese Weise die Gaze imprägnirt wird, beträgt ungefähr das Fünffache des Gewichtes der angefeuchteten Gaze. Die Läppchen werden dann in ein Glasgefäss fest eingepresst und behalten so die nöthige Feuchtigkeit, dass beim Gebrauch das Jodoform nicht herausfällt. Daraus geht hervor, dass wir bei der Tamponade mit dieser Gaze sehr viel Jodoform in gepulvertem Zustande in die Trachea hineinbringen konnten.

Der Tampon wurde 8mal am 2., je einmal am 3. und 4. Tage entfernt, und zwar immer ausschliesslich deshalb, weil er sich während des Reinigens der herausgenommenen inneren Canüle durch das Fenster der äusseren Canüle in das Lumen derselben hineindrängte; das Wiedereinführen der inneren Canüle wurde dadurch un-

möglich gemacht. Einige Male entstand durch dieses Hinabrutschen vollkommene Asphyxie, weshalb die Kinder beim Wechsel der inneren Canüle immer gut beobachtet werden mussten. Die Entfernung der Tampons geschah stets leicht durch Ziehen an dem an ihn angebundenen Seidenfaden, welcher leicht um den Hals des Kindes geschlungen und geknotet war (ein Zipfel der Tampons wurde immer oberhalb der Canüle durch die Trachealwunde nach aussen geleitet). Ein Wechsel der äusseren Canüle war zu diesem Zweck (wie überhaupt bei diesen 10 Kindern) nie nothwendig. Die Canüle selbst wurde je 2 mal am 5. und 7. Tage, 4 mal am 6. und einmal am 8. Tage p. operat. entfernt; nur einmal wurde das Décanulement, ohne dass sich ein Grund finden liess, erst am 13. Tage p. operat. vertragen. Irgend welche nachtheiligen Einflüsse auf den weiteren Heilungsverlauf, wie Heiserkeit, verzögerter Schluss der Trachealwunde u. s. w., wurden in keinem Falle beobachtet. Im Urin wurde in dem Falle, wo der Tampon 4 Tage gelegen hatte, Jod nicht nachgewiesen.

Sechs Kinder der ersten und elf Kinder der zweiten Gruppe, von denen bei fünf allerdings die Tamponade ausgeführt worden, waren bei der Operation und blieben im weiteren Verlaufe überhaupt ganz frei von descendirendem Croup; es entspricht dies 11 und 24 Proc. der in beiden Perioden überhaupt Operirten und 42,8 Proc., bezw. 34,4 Proc. der Geheilten. Diese Zahlen beweisen überdies, dass in der zweiten Serie verhältnissmässig mehr Kinder mit descendirendem Croup gerettet wurden, als in der ersten. Ohne dass descendirender Croup aufgetreten war, starben an Allgemeininfection im Ganzen drei Kinder (2 und 1).

Die Canüle wurde durchschnittlich 6,4 Tage p. oper. entfernt; je einmal gelang das Décanulement erst am 13. und 14. Tage, und einmal erst am 41. Tage. In diesem Fall (1892. Nr. 1341; kräftiges 1¾ Jahre altes Mädchen, das weder bei der Operation, noch später descendirenden Croup gehabt hatte, am 5. Tage Blutspuren im Auswurf) misslangen die am 5. Tage begonnenen Versuche, die Canüle zu entfernen, stets; es trat sogar nach einigen weiteren Tagen, trotz gut liegender Doppelcanüle, Athemnoth ein, die erst nach Einführung einer ¾ Cm. längeren Nachbehandlungscanüle schwand. Der Zustand verschlimmerte sich so, dass der Wechsel der Canüle sehr schnell vorgenommen werden musste, weil bald nach Herausnahme der Canüle eine sehr hochgradige Dyspnoe auftrat. Dadurch wurde natürlich eine Untersuchung sehr erschwert; das Austasten der Trachea führte nie zu einer sicheren Diagnose. Vom 30. Tage ab trat von selbst eine Besserung ein, am 41. Tage konnte die Canüle wegge-

lassen werden. Das Kind genas, die Wunde heilte sehr schnell. Das Kind wurde zur Beobachtung noch einige Zeit im Krankenhause behalten und traten Beschwerden in der Athmung nicht wieder auf. Es unterliegt wohl keinem Zweifel, dass es sich hier um den nicht allzu häufigen Fall einer Granulombildung in der Trachea gehandelt hat, ausgegangen von einem kleinen Decubitusgeschwür, das der untere Rand der Doppelcanüle verursacht hatte.

Fünf Kinder boten längere Zeit wegen vollständiger Schlucklähmung Schwierigkeiten der Ernährung. Es wurde anfangs die Schlundsonde, später die Langenbuch'sche Tamponade angewandt, und hatte letztere, ordentlich ausgeführt, stets einen vollkommenen Erfolg: die Kinder tranken sofort jedes Flüssigkeitsquantum ohne jede Beschwerde. Die Tamponade kann nach unseren Erfahrungen bei Schlucklähmung durchaus empfohlen werden. Bei einem zweijährigen Kinde, das keinen descendirenden Croup gehabt hatte, wurde 14 Tage lang täglich der Tampon erneuert; das Kind nahm während dieser Zeit an Gewicht zu und genas (1893. Nr. 161).

Es erübrigt noch zu erwähnen, dass mit einer einzigen Ausnahme, wo die Tracheot. infer. gemacht wurde, immer die Operation nach Bose, bisweilen mit Durchschneidung des Ringknorpels, ausgeführt wurde. Eine kleine Modification erwies sich mir öfters als sehr praktisch und schnell und sicher zum Ziele führend. Ist man bis auf den Isthmus gekommen, so umgreift man denselben leicht mit einer Hakenpincette und hebt ihn ein wenig an, wodurch sich die den Isthmus mit dem Ringknorpel verbindenden Fascienzüge anspannen. Alsdann sticht man unter ganz leichter Messerführung dasselbe, dessen Rücken nach dem Isthmus zu gerichtet ist, genau in der Mittellinie der Trachea senkrecht auf dieselbe unmittelbar am oberen Rande des Isthmus ein und zieht das Messer durch, bis seine Spitze auf der Höhe des Ringknorpels ganz frei ist; dadurch entsteht ein Schlitz in den Fascien, von dem aus mit dem zweckmässig gestalteten Messerstiel es leicht gelingt, die Weichtheile sammt Schilddrüse genügend weit von der Trachea abzustreifen, um die Eröffnung der letzteren unmittelbar anzuschliessen. Gefässe können, wenn man sich in der Mittellinie hält, nicht verletzt werden. Man vermeidet so jeden Querschnitt während der ganzen Operation und kommt überdies gleich auf die Trachea, so dass man der Gefahr, in falschen Schichten sich zu verirren, entgeht.

Unter den 99 Operationen ist nur ein übler Zufall bei denselben zu verzeichnen, nämlich ein Anschneiden der Art. thyrioid. sup. dextr. beim Versuch, durch einen Querschnitt eine bessere Lockerung der

sehr fest sitzenden und stark entwickelten Schilddrüse zu ermöglichen. Die Blutung wurde durch Umstechung leicht gestillt; ungestörter Wundverlauf; Heilung (1892. Nr. 1247). — Bei den meisten Operationen waren Unterbindungen überhaupt nicht nothwendig.

Die Operationen wurden unter streng antiseptischen Cautelen ausgeführt. Die Wundversorgung bestand in consequenter offener Wundbehandlung. Nie wurden Nähte gelegt, hingegen wurde die Wunde, namentlich um die Canüle herum, sehr sorgfältig mit der oben erwähnten Jodoformgaze austamponirt; insbesondere wurde auf eine gute Tamponade des hinter der Schilddrüse gelegenen Recessus grosser Werth gelegt. 95 mal war der Wundverlauf ungestört; 2 mal trat schwere Wunddiphtherie auf (beide Kinder starben, eins an descendirendem Croup, das andere an der erwähnten Blutung); 2 mal ist in den Journalen „mässige Reaction" notirt.

Sämmtliche mit Stenosenerscheinungen eingelieferte Kinder wurden ohne Wahl und ohne Ausnahme operirt. Auch schwer dyspnoische Kinder wurden principiell chloroformirt; wir haben davon nur grosse Erleichterungen und niemals irgend welche Nachtheile gesehen. Die öfters geschilderten Gefahren kann man meiner Meinung nach immer vermeiden, wenn man nur die Tropfmethode anwendet und die Narkose in Rückenlage des Kindes einleitet und letzteres erst in tiefer Narkose in die geeignete Operationslage bringt. Selbstredend darf mit der Narkose nicht eher begonnen werden, als bis alle bei der Ausführung der Operation Betheiligten zu derselben bereit sind.

Viermal wurde ohne Narkose operirt. Zwei Kinder, die bereits mit Stenosenerscheinungen auf der Abtheilung lagen, wurden plötzlich asphyktisch; die Operationen wurden an vollständig bewusstlosen Kindern gemacht; in beiden Fällen konnte man nach Eröffnung der Trachea eine theilweise abgelöste Trachealmembran aus dem Kehlkopf herausziehen (1892. Nr. 1167, sechsjähriges Mädchen, geheilt; 1892. Nr. 1040, achtjähriges Mädchen, gestorben an descendirendem Croup). Die beiden anderen Kinder, mit schwerer Dyspnoe eingeliefert, wurden während der Vorbereitungen zur Tracheotomie fast vollständig asphyktisch; bei einem Kinde war nach Eröffnung der Trachea längere Zeit hindurch künstliche Athmung nothwendig. Beide Kinder starben an descendirendem Croup, am 4. und 2. Tage p. oper. (1891. Nr. 1035; 1892. Nr. 814).

Endlich sei noch erwähnt, dass eine Localbehandlung im Rachen bei tracheotomirten Kindern nicht stattgefunden hat; die Kinder mussten nur, sofern sie dazu im Stande waren, mehrfach am Tage indifferente Lösungen inhaliren.

Damit hätte ich wohl so ziemlich Alles hervorgehoben, was unsere kleine Statistik Bemerkenswerthes bietet. Jeder Leser mag sich selbst ein Urtheil darüber bilden, in wie weit die wesentliche Besserung unserer Tracheotomieresultate in der zweiten Berichtsperiode mit der von uns geübten Behandlung in Beziehung steht. In dieser Richtung kommen in Betracht und müssen auf Grund unserer Erfahrungen empfohlen werden: einmal die Tamponade nach Langenbuch mit Jodoformgaze, und zweitens die principielle Ausräumung der Trachealmembranen mit nachfolgender zweckmässiger und genügender Sublimatauspinselung der Luftröhre. Jedenfalls beweisen wohl das Eine unsere Zahlen, dass die Resultate der Tracheotomie mit energischer Nachbehandlung wesentlich besser sein können, als die der Intubation.

Was die Resultate der letzteren anlangt, so hat Ranke mit seiner umfassenden Statistik (Münch. med. Wochenschr. 1893. S. 825) gezeigt, dass nach den bisherigen Erfahrungen Intubation und Tracheotomie sich durchaus die Waage halten. Auffallend ist, dass unter den zu dieser Statistik verwendeten Fällen der Sammelforschung sich viel mehr intubirte als tracheotomirte Kinder im 1. und 2. Lebensjahre befinden. Vielleicht hat der Zufall es gewollt, dass in den Anstalten, wo nur intubirt wurde, im Laufe der Berichtsjahre mehr Kinder in diesem Alter zur Beobachtung kamen, als in den Krankenhäusern und Kliniken, wo nur tracheotomirt wurde; vielleicht auch, dass, entsprechend unserer menschlichen Schwäche, die Anhänger der Intubation bei so kleinen Kindern eher und leichter zur Intubation greifen, als sie sich zur Tracheotomie entschliessen würden, weil erstere ja ein ungefährlicher, unblutiger Eingriff ist. Auffallen muss es aber, dass, obwohl von diesen Kindern im Alter von 1 und 2 Jahren 7—8 Proc. durch Intubation mehr gerettet wurden, doch das Gesammtresultat kein besseres ist, als das der Tracheotomie; denn eigentlich müsste Jeder erwarten, dass dieses Gesammtresultat der Intubation gegenüber der Tracheotomie bei sonst gleichem Material ein wesentlich besseres sein muss, wenn gerade in den Altersklassen, welche für gewöhnlich verhältnissmässig die meiste Sterblichkeit aufweisen, die Intubation ein wesentlich günstigeres Heilungsresultat erzielt. Wie wir sehen, ist dies nicht der Fall; es scheint demnach, dass das Plus der ersten beiden Lebensjahre durch Minus in anderen Lebensjahren wieder aufgehoben worden ist, — immer nur unter der Voraussetzung, dass das Material ein gleichartiges ist, denn sonst wäre überhaupt jeder Vergleich unstatthaft. Es liegt nun nichts näher, als die Frage, ob von den 242 nachträglich tracheoto-

mirten Kindern nicht mehr als nur 8,2 Proc. gerettet worden wären, wenn die Tracheotomie hier gleich primär in ihre alten Rechte getreten wäre. Als Beweis dafür können wohl die weit besseren Resultate Wiederhofer's gelten (Münch. med. Wochenschr. 1893. S. 826), der die Frage, ob Intubation oder Tracheotomie, je nach dem einzelnen Falle entscheidet — ein Postulat, das auch Ranke aufstellt.

Ueberdies werden nach den Mittheilungen Kossel's (Zeitschr. f. Hygiene u. Infectionskrankheiten. 1894), welche auf den in den Berliner Krankenhäusern gesammelten Erfahrungen beruhen, viele Fälle leichter Larynxstenose, die bisher den Gedanken an eine Operation nahe legten, in Zukunft nicht mehr dazu Veranlassung geben, da solche Fälle unter dem Einfluss des Heilserums häufig zurückgehen. Kommt es später überhaupt zur Operation, so werden es meistens verschleppte Fälle sein, bei denen wahrscheinlich schon descendirender Croup vorhanden ist. Und hier wird die Tracheotomie ihren überlegenen Vorzug vor der Intubation bewahren, der hauptsächlich darin liegt, dass die Tracheotomie uns einen Einblick in die Trachea gewährt und uns einen Zugang verschafft, den descendirenden Croup der Trachea direct und zwar, was die Hauptsache ist, rechtzeitig anzugreifen. Ich glaube, unsere mitgetheilte Statistik muss trotz ihrer nicht allzu umfangreichen Zahlen jeden Leser von Neuem überzeugen, dass man sehr viel erreichen kann, wenn man die Möglichkeit, nach Eröffnung der Trachea in dieselbe einzudringen, in vollstem Umfange zur Bekämpfung des descendirenden Croup ausnutzt. Und unsere kleine Statistik illustrirt somit wohl deutlich und treffend König's beherzigenswerthe Worte (Lehrbuch 1893. S. 674): „Der Chirurg, welcher glaubt, es sei mit dem Niederlegen des Messers und dem Einführen der Cantile bei dem wegen Diphtherie tracheotomirten Kinde Alles geschehen, hätte für die meisten Fälle besser gethan, die Operation überhaupt nicht vorzunehmen." Denn die Kinder haben noch eine grosse Reihe von Gefahren zu überstehen „ehe sie über alle Berge hinaus sind, und bis zu einer gewissen Grenze hin bietet uns die tracheotomische Wunde den Weg, auf welchem wir diese drohenden Gefahren beseitigen können".

XV.

Aus der chirurgischen Klinik des Prof. Nicoladoni in Innsbruck.

Ueber Tuberculose des Calcaneus.

Von

Dr. E. Finotti,

klinischer Assistent.

(Mit 3 Abbildungen im Text und Tafel III.)

Die tuberculöse Erkrankung des Calcaneus zeigt gegenüber den gleichen Erkrankungen der übrigen Fusswurzelknochen, sowohl bezüglich ihres Sitzes, als auch bezüglich ihres Verlaufes manche Eigenthümlichkeiten, deren Erklärung in folgenden Zeilen wenigstens versucht werden soll.

So bleibt fürs Erste der Krankheitsprocess meist auf den Calcaneus beschränkt, und nur in den seltenen Fällen, oder in sehr späten Stadien der Tuberculose greift er auf benachbarte Gelenke und Knochen über.

Dies hat seinen Grund in der ziemlich freien Lage des Knochens, während die übrigen kleinen Fusswurzelknochen mit ihren vielen zum Theil unter einander communicirenden Gelenken in inniger Verbindung stehen und das Weitergreifen der Krankheit dadurch ungemein begünstigen; ferner laufen über den Calcaneus grössere Sehnenscheiden, auf welche der Process oft und gern übergreift.

Endlich entwickelt sich die Tuberculose mit besonderer Vorliebe an einer bestimmten Stelle im Knochen, und findet der Durchbruch ebenfalls an einer bestimmten Stelle statt.

Auch Sequesterbildung findet sich im Calcaneus häufig vor, während sie an anderen kurzen Knochen fast nie auftritt.

Während der sonderliche Verlauf der Tuberculose in den beiden ersten Fällen durch die topographischen Verhältnisse des Fersenbeines begründet ist, muss die Erklärung für die letztgenannten Erscheinungen in der inneren Structur, im feineren Aufbau des Knochens selbst gesucht werden.

Das Studium einer Reihe einschlägiger Fälle unserer Klinik und das Resultat einiger auf Anregung des Herrn Prof. Nicoladoni unternommener Versuche — dem ich an dieser Stelle meinen ergebensten Dank sage — setzten mich in die Lage, diese Erklärung wenigstens zu versuchen.

Fig. 4.

Fig. 5.

Verlag von F.C.W.VOGEL in Leipzig.

University of California LIBRARY

Vorerst möge eine Reihe von Auszügen aus Krankengeschichten kurz angeführt werden, welche sich auf solche Fälle beziehen, wo die Tuberculose entweder nur im Calcaneus auftrat, oder wo die Krankheit im Calcaneus begann.

1. J. M., 50 Jahre alt, wegen ausgedehnter Tuberculosis pedis links Amputation am Unterschenkel, rechts Operation nach Chopart wegen Tuberc. tarsi.

Am 6. August 1881 wegen Recidivs Operation nach Pirogaff.

Im vorderen Theile des Calcaneus befindet sich ein cariöser Herd, der hintere Theil ist intact. Heilung. Patient geht gut.

2. H. H., 24 Jahre alt, seit 3 Jahren krank; am äusseren Knöchel ein Fistelgang, der gegen den Calcaneus führt.

Operation am 25. Januar 1882. Im vorderen Theil des Calcaneus ein harter grosser Sequester; Durchbruch nach aussen; 4. März 1882 geheilt.

3. Al. S., seit mehreren Jahren leidend. Vor einigen Wochen Schwellung am äusseren Knöchel, der später aufbricht; einige Knochensplitter werden durch die Oeffnung ausgestossen; Tuberculose am Darmbeine und am Humerus.

1. December 1882. An der Aussenseite des Calcaneus findet sich eine wallnussgrosse, mit Granulationen gefüllte Höhle. Auskratzung. Am 6. Januar 1883 auf eigenes Verlangen ungeheilt entlassen.

4. Fr. P., 17 Jahre alt; vor einem Jahre unterhalb des Mall. ext. dext. Auftreten von Schmerzen und Schwellung, später Fistelbildung.

Operation am 23. Januar 1884. Befund: Eine haselnussgrosse, mit Granulationen gefüllte Höhle im vorderen Abschnitte des Calcaneus. Durchbruch nach aussen. Auslöffelung, Tamponade; 8. April 1884 entlassen. Am 1. August 1893 neue Fistel in der Narbe, Heilung nach deren Auskratzung.

5. A. G., 36 Jahre alt, hat mehrmals Pleuritiden überstanden; vor 7 Monaten erkrankte der linke Fuss.

Am 8. Juni 1884 Evidment des Calcaneo-cuboid-Gelenkes. In den vorderen Partien des Calcaneus ausgedehnte Infiltration, Durchbruch nach aussen und Uebergriff auf beide Peronealsehnenscheiden (Exstirpation derselben).

Am 17. October 1884 Amputatio supra mall., da Patient die Operation nach Mikulicz nicht zugeben wollte.

Der ganze Calcaneus bis zum Proc. post. ausgehöhlt und erfüllt mit theils fungösen, theils krümlich-eitrigen Massen. Die Articulatio Calcaneo-cuboidea cariös zerstört. Heilung.

6. Maria S., 24 Jahre alt. Vor einem Jahre überstand sie Scharlach und bemerkte vor 8 Monaten am rechten Fusse, sowohl innen als auch aussen, eine fluctuirende Geschwulst.

Am 11. Februar 1884. Amputatio cruris. Der Befund ergab eine fungöse Ostitis im Process. ant. des Calcaneus und denselben Process im Os cuboideum. Im Chopart'schen Gelenke und im Sinus tarsi ein tuberculöser Fungus, der nach oben bis hinter den Malleol. internus reicht und unten in der Planta pedis die Sehne des Flexor hallucis longus und Flexor digitorum communis ergriffen hat. Das Sprunggelenk war frei. Heilung.

7. Bl. A., 32 Jahre alt. Seit $1\frac{1}{2}$ Jahren krank. Seit Ostern 1884 entwickelte sich unterhalb des linken Malleolus externus eine Geschwulst,

die sich rapid vergrösserte und endlich aufbrach. Vor dem äusseren Knöchel und ausserhalb desselben findet sich noch Schwellung; eine Fistel führt nach ab- und einwärts und hinten.

30. November 1885. Auskratzung der Fistel, Abtragung der Hautränder. Jodoformbehandlung, Im Verlaufe der nächsten 4 Wochen entwickelte sich hinter den Peronealsehnen und an der medialen Seite des Calcaneus eine starke Schwellung.

Am 28. December 1885 Exstirpation des Calcaneus. Der ganze Knochen erkrankt; im Centrum findet sich eine nussgrosse Höhle, die nach allen Seiten hin haselnussgrosse, mit fungösen Granulationen gefüllte Nebenbuchten besitzt.

Peronealscheiden sammt Sehnen exstirpirt.

Patient geht heute ganz gut.

8. A. J., 17 Jahre alt. Seit 4 Jahren am linken Fuss krank. Seit 2 Monaten eine starke Schwellung hinter dem Mall. extern. sinistr.

Es findet sich eine geröthete, zum Durchbruche reife Geschwulst, die den linken äusseren Knöchel hufeisenförmig umgreift.

Operation 7. Januar 1885. Halbmondförmiger Schnitt über die Geschwulst. Abtragung der fungösen Massen und der durch käsige Massen infiltrirten Sehnen. Der Fungus reichte bis zum äusseren Rande des Fusses hinab, ohne auf die Sohle überzugreifen. Dort, wo die Sehnen das Fersenbein treffen, findet sich im Knochen eine Oeffnung, die in eine Höhle des vorderen Theiles des Knochens führt. In derselben ein fahlgelber, noch haftender Sequester und Granulationen. Der Sequester wird entfernt, die Höhle flach gemeisselt.

Nach 3 Wochen Tod des Patienten an Lungentuberculose und Nephritis.

9. J. H., 16 Jahre alt. Nach einem Trauma vor einem Jahre am rechten Fusse erkrankt. Infiltrirte Lymphdrüsen am Halse. An der Aussenseite der Ferse Fluctuation. Vor dem Proc. anter. Calcanei eine Fistelöffnung.

Operation 17. Februar 1885. Exstirpation der fungösen Peronealsehnenscheiden. Fungöse Massen quellen aus der unteren Fläche des Calcaneus hervor. Exstirpatio Calcanei.

Patient stellt sich Ende 1885 mit gutem Gehvermögen vor.

10. G. P. Seit längerer Zeit ist Pat. am rechten Fusse krank, ging jedoch immer herum.

An der Aussenseite des rechten Fusses, unterhalb des Knöchels, zwei Fistelgänge, die in den Calcaneus führen; der eine geht vor der Achillessehne nach der anderen Seite: ein dritter am Mall. internus führt zur Planta pedis.

Operation 26. Mai 1885. Eröffnung einer nussgrossen Höhle im Proc. anter. Calcan., die in den Körper hineingreift. Auskratzung; Gegenöffnung in der Planta pedis, um mittelst durchgezogenen Jodoformgazestreifens den röhrenförmigen Fungus längs der Sehne des Flexor hallucis longus zu reinigen. Tamponade.

10. August 1885. Heilung. Gehfähig.

11. M. J., 41 Jahre alt. Seit 7 Monaten krank. Durchbruch unterhalb des äusseren linken Knöchels.

Operation 18. December 1885. Exstirpatio Calcanei; Körper und Processus anterior von einem grauen tuberculösen Herde eingenommen

Exstirpation der kranken Peronealsehnenscheiden. Am 23. Januar 1886 geheilt ins Irrenhaus (Manie) entlassen.

12. M. E., 45 Jahre alt. Seit 8 Monaten am rechten Fusse krank. Vor 2 Monaten Durchbruch unterhalb des Malleolus externus; trotzdem immer gehfähig gewesen.

Operation 17. September 1885. Blosslegung des kranken Herdes. Processus anter. Calcanei und Os cuboideum durch tuberculöse Massen infiltrirt. Abmeisselung des Cuboideum und des Calcaneus.

4. März 1886 geheilt entlassen.

13. M. J., 65 Jahre alt. Seit einem Jahre am linken Fusse erkrankt. Vor 8 Monaten Fistelbildung unterhalb des Malleolus externus. Fuss in Spitzfussstellung. Schwellung über dem Sprunggelenk, besonders stark rückwärts über der Ferse.

Operation 28. Mai 1886. Amputatio cruris. Im Calcaneus und Processus anter. ein nussgrosser Sequester; Durchbruch nach aussen; unteres Sprunggelenk tief erkrankt; Fungus des oberen Sprunggelenkes und des Schleimbeutels der Achillessehne.

14. M. M., 28 Jahre alt. Seit 6 Monaten Schmerzen am rechten Fusse, woselbst sich ober- und unterhalb des Malleolus externus eine Schwellung befindet. Sprunggelenk frei.

Operation 20. Juni 1886. Exstirpatio Calcanei. Der ganze Processus anter. Calcanei ist von einer eitrig-tuberculösen Infiltration eingenommen, welche mit unregelmässigen Zügen bis in den Körper ausstrahlt. Durchbruch ins Calcaneo-cuboidal-Gelenk. Exstirpation der fungös entarteten Peronealscheiden.

Wegen kleiner Recidive in der Narbe am 23. October 1886 Exstirpation derselben; Heilung.

15. J. K., 3 Jahre alt. Ostitis fungosa Calcanei dextri. Schwellung und Fistel unterhalb des Malleol. extern. dext.

15. August 1887. Auskratzung; ambulatorische Behandlung.

16. A l. R., 2 Jahre alt. Seit 6 bis 7 Monaten krank. Rechter Fuss in Equinovarusstellung. Calcaneus verdickt, vorn aussen eine Fistelöffnung.

Operation 25. Juli 1887. Grosse mit Granulationen und kleinen Sequestern gefüllte Höhle im Knochen. Flache Abmeisselung; Heilung.

17. W. R., 20 Jahre alt. Seit 5 Jahren ist der linke Fuss in Spitzfussstellung; am Malleolus ext. eine Fistelöffnung.

Operation 8. August 1887. An der typischen Stelle ein bohnengrosser Sequester; flache Ausmeisselung; vor der Heilung auf eigenes Verlangen entlassen.

18. M. H a r., 46 Jahre alt. Vor 1 1/2 Jahren Schmerzen und Schwellung am linken Fersenbeine. Vor 2 Monaten Durchbruch an der medialen Seite.

Operation 7. December 1887. Freilegung des Calcaneus, Ausmeisselung und Auslöffelung zweier kranker Herde im Process. postic. Calcanei.

Da nach einigen Monaten die Höhle noch nicht ausgefüllt war, wird mit einem flachen Meissel der hintere Fersenbeinantheil abgemeisselt; Heilung.

19. E. R., 32 Jahre alt. Seit 2 Jahren krank. Vor 4 Monaten hinter dem linken äusseren Knöchel ein Abscess. Man findet am 14. Juli 1888 bei der Operation hinter dem Malleolus externus ein Geschwür mit Fistelgang. Längs der Peronealsehnen eine starke Schwellung; am Calcaneus

eine Caverne mit fast nussgrossem Sequester; Fungus der Sehnenscheide; Exstirpation derselben; Exstirpatio Calcanei; Heilung.[1])

20. J. Au., 24 Jahre alt. Seit 2 Jahren am linken Fusse krank. Vor einigen Wochen Durchbruch nach aussen.

Operation 16. October 1888. Exstirpation des Calcaneus; in demselben eine Caverne mit kirschkerngrossem Sequester. Heilung p. s.

21. J. Fr., 34 Jahre alt. Vor 1 Jahre unter heftigen Schmerzen am rechten Fusse erkrankt; erst später zeigte sich Schwellung und endlich Durchbruch hinter den Peronealsehnen.

Operation 12. October 1888. Blosslegung des Calcaneus; nussgrosser tuberculöser Herd, nicht scharf begrenzt, infiltrirt, reicht in den Process. post.; Sehnenscheiden frei. Exstirpation des Fersenbeins; Heilung.

22. R. Ho., 39 Jahre alt. Wurde vor einem Jahre wegen Fistel am rechten äusseren Fussrande privat operirt. Um den Malleol. extern. herum findet sich eine von der Eminentia metatarsi quinti bis beiläufig drei Querfinger über den Knöchel hinaufreichende längliche Schwellung; in ihrer Mitte eine kleine granulirende Wunde.

Operation 2. Juni 1888. Exstirpation der Sehnen und Sehnenscheiden am Orte der Schwellung. Exstirpation des Calcaneus. In demselben an der typischen Stelle eine mit Granulationen gefüllte tuberculöse Caverne.

(Pat. musste vor der Heilung der medicinischen Klinik übergeben werden.)

23. M. Tu., 16 Jahre alt. An der linken Ferse unter dem Malleolus externus ein Geschwür. (Ausserdem Tbc. metatarsi IV.; Tbc. cutis colli.)

Operation 31. October 1888. Exstirpatio Calcanei. Im Calcaneus eine den ganzen Knochen durchsetzende, mit Granulationen und einem kleinen Sequester erfüllte Höhle.

Pat. bald entlassen, stellt sich nach sechs Monaten mit sehr gutem Gehvermögen wieder vor.

24. M. Fr., 23 Jahre alt. Seit drei Monaten krank; er kann seit drei Wochen nicht mehr gehen. Am rechten Fusse im Bereiche des Calcaneo-cuboid-Gelenkes ein Geschwür mit Fistel.

Operation 15. Mai 1889. Exstirpatio Calcanei. Mehrere Krankheitsherde im Calcaneus; Gelenk zwischen Calcaneus und Cuboideum mitergriffen. Pat. kann ein halbes Jahr nach der Operation sehr gut gehen.

25. B. Eb., 54 Jahre alt. Vor drei Monaten traten nach einem Trauma in der linken Ferse Schmerzen und Schwellung auf. Seit vier Wochen nicht mehr gehfähig.

Unter und hinter dem Malleolus externus sinist. befindet sich eine fluctuirende Geschwulst; die Gelenke sind frei.

Operation 7. Mai 1889. Bogenschnitt zur Blosslegung der Sehnen; dieselben sind frei. Calcaneus an seiner lateralen Fläche durchbrochen; Exstirpation des Calcaneus; der Knochen erweist sich in seiner vorderen Partie und in der Mitte mit käsiger Infiltration durchsetzt.

---

1) Pat. lässt sich im März 1895 wegen einer tuberculösen Erkrankung der linken grossen Zehe wieder aufnehmen. Am früher operirten Fuss kein Recidiv. Das Gehvermögen sehr gut. Pat. kann ohne Beschwerden längere Zeit bergauf und bergab gehen. Anmerkung während der Correctur.

26. Cr. R, 49 Jahre alt. Seit 2 Monaten eine Schwellung an der Aussenseite des linken Fusses und Entwicklung eines Abscesses; Lupus der Nase.

Operation 13. März 1889. Auskratzung eines etwa haselnussgrossen Herdes im Calcaneus; Sehnenscheiden frei.

17. Mai 1889. Exstirpation des Calcaneus; Patient kann schon nach einem Monate gut gehen.

27. Anna B., 3 Jahre alt, kann gehen. Keine Anamnese. Am linken Fusse eine vom Malleol. externus bis auf den Fussrücken reichende Schwellung. Eine Fistel führt von aussen gegen den Process. anter. Calcan.

Am 14. Juni 1889 Resection mit dem scharfen Löffel des zum Theil noch knorpeligen Calcaneus. Heilung.

28. A. H., 22 Jahre alt.

Am 20. August 1890 Ausmeisselung eines käsigen Herdes an der Aussenseite des Calcaneus; Fistel besteht fort.

Am 3. November 1890. Exstirpation des Calcaneus. Fungus am Flexor digitor. communis. Exstirpation der Sehne; Heilung.

29. Ba. J., 3 Jahre alt. Vor einem Jahre Spina ventosa am linken fünften Finger. Conjunctivitis scrophulosa; Fistel hinter dem linken Mall. extern.

Operation 4. October 1890. Im Calcaneus ein bohnengrosser Sequester; Entfernung, Heilung.

30. W. El., 17 Jahre alt. Vor 4 Monaten Auftreten einer Geschwulst unter dem linken Malleol. externus; bald darauf Durchbruch daselbst.

Operation 16. Januar 1894. Exstirpation des Calcaneus. In seinem vorderen Antheile ein vom gesunden Knochen scharf abgegrenzter infiltrirter Herd; Heilung.

31. Andreas Sch., 60 Jahre alt. Seit 4 Monaten besteht eine Schwellung in der Umgebung des Malleol. extern. sinist.; Durchbruch daselbst.

Operation 4. Juli 1891. Exstirpation eines sich bis in die Sohle erstreckenden Fungus der Sehnenscheiden; Exstirpation des tuberculös infiltrirten Calcaneus. Wegen Recidive an der Wunde und der Planta pedis (Sehnenscheiden) am 21. December 1891 Amputatio crunis. Heilung.

32. H. D., 10 Jahre alt. Seit einem Jahre Schwellung am rechten Fusse, besonders auf der inneren Seite.

Operation 14. Mai 1894. Exstirpation des sehr kranken Calcaneus; derselbe zeigte Durchbruch nach innen. Bald Recidive an der Narbe und tuberculöse Erkrankung der Sehnenscheiden (Peronei). Ungeheilt entlassen.

33. Gius. Nicolo, 17 Jahre alt. Seit 4 Monaten, angeblich nach Erkältung und Trauma, Auftreten von Schmerzen, später Schwellung am rechten Fusse (aussen); daselbst finden sich zwei breite mit fungösen Granulationen bedeckte Fisteln. Gelenke frei.

Operation 23. April 1894. Exstirpation des Calcaneus. Fungus der Peronei, die exstirpirt werden. Anlegung einer Gegenöffnung an der Sohle und durch eingeführte Jodoformgazestreifen Ausputzen des längs der Sehnen tief in die Sohle hineinweichenden Fungus. Nach 3 Monaten treten in der Narbe und an der Sohle Schmerzen mit Bildung von Fisteln auf, die trotz entsprechender Behandlung am 6. September 1892 die Amputation am Unterschenkel nöthig machen. Es findet sich ausgedehnte Tu-

berculose an der Narbe und in die Planta pedis an den Sehnenscheiden, besonders an der des Flexor hallucis longus.

34. Pr. M., 4 Jahre alt. Seit 3 Jahren Schwellung mit Fistelbildung unter dem linken Malleol. extern.

Operation am 10. November 1891. Blosslegung des Calcaneus. In demselben eine Höhle mit Sequester. Durchbruch auf der lateralen Seite. Flache Ausmeisselung; Heilung.

35. P. En., 16 Jahre alt. Seit 9 Wochen Schwellung am linken Fusse und Fistelbildung knapp unter dem Malleol. extern.

Am 17. Juni 1891. Blosslegung des Calcaneus. Es findet sich in demselben vorn ein flacher Herd, und in der Mitte ein zweiter; Exstirpation; Heilung.

36. Jaud R., 14 Jahre alt. Seit 10 Wochen krank. Am linken Fusse im Bereiche der Peronealsehnen, 3 Querfinger oberhalb des Malleolus externus bis zum äusseren Rande der Planta pedis eine starke, teigige Schwellung.

Operation 28. März 1892. Bogenschnitt. Exstirpation des Fungus der Peronealsehnenscheiden. Im Calcaneus zwei nach aussen durchgebrochene Herde; Os cuboid. cariös.

Wegen Recidiven in der Wunde selbst und dem Auftreten von Abscessen am 11. August 1892 Amputatio cruris.

37. Franz J., 29 Jahre alt. Seit 2½ Monaten krank. Unter dem linken Malleol. extern. ein Abscess. Pro- und Supinationsfähigkeit aufgehoben; Flexion und Extension frei.

Operation 15. September 1892 nach Pirogoff. Im Calcaneus unter der Gelenkfläche für den Talus ein zerfallender, im Centrum des Knochens infiltrirter Herd. Unteres Sprunggelenk und die kleinen Tarsalgelenke mit ergriffen. Heilung. Nach zwei Jahren kam Pat. wegen Tuberculose der linken Hand wieder auf die Klinik; am operirten Fusse keine Recidive. Pat. kann sehr gut gehen.

38. M. H., 17 Jahre alt. Seit 3 Monaten krank. Schwellung des rechten Fusses, besonders um den Malleol. externus herum und an der Sohle. Tuberculose an der linken Handwurzel und den Sehnenscheiden daselbst.

Operation 8. März 1893. Im Calcaneus eine grosse Höhle mit kleinerem Sequester; Durchbruch nach aussen. Grosser, sich bis weit vorn in die Sohle erstreckender Fungus der Peronealsehnen, der in der Planta auf die anderen Sehnenscheiden übergreift; Amputatio cruris.

39. An. C., 43 Jahre alt; seit 5 Monaten krank; drei Fistelöffnungen am rechten Fusse, eine unter dem Malleol. extern., zwei unter dem Malleol. intern., durch welche man auf den Calcaneus kommt. Pro- und Supination beschränkt.

Am 18. September 1892. Exstirpation des Calcaneus; Sehnen frei, aber das untere Sprunggelenk ergriffen.

Wegen Localrecidive bei der an Tuberc. pulmonum leidenden Patientin wird am 18. November 1893 die Amputatio supramall. vorgenommen; Heilung.

23. November 1893. Exitus an Lungentuberculose.

40. R. P., 13 Jahre alt; seit 5 Monaten ist der linke Fuss krank

Pro- und Supination ist aufgehoben; der Calcaneus verdickt. Links unter dem Malleol. externus 2 Fistelöffnungen.

Operation 28. Mai 1893. Exstirpation des Calcaneus. Sehnen gesund. Im Calcaneus, dessen Tuberositas noch nicht ganz verknöchert ist, an der typischen Stelle ein Sequester; Durchbruch nach aussen und nach unten (Fig. 2).

In diesen Krankengeschichten wiederholt sich mit einer überraschenden Regelmässigkeit die Bemerkung „Herd im vorderen Theile des Calcaneus und Durchbruch nach der Aussenseite", das ist der lateralen Seitenfläche des Calcaneus.

Einen Durchbruch nach der medialen Seite finden wir in der That nur 3mal angeführt; Erkrankungen des hinteren Theiles des Knochens ebenfalls nur in 3 Fällen.

Ferner finden wir, dass meistens nur ein Herd gefunden worden ist; in nur 4 Fällen waren mehrere Herde vorhanden.

Wie früher bemerkt, fanden wir oft im Calcaneus unter den 3 gewöhnlichen Formen der Knochentuberculose die Sequesterbildung sehr häufig vertreten. Bezüglich derselben sei noch bemerkt, dass sie bei den anderen Fusswurzelknochen fast nie gefunden wird und überhaupt bei kurzen Knochen sehr selten vorkommt.[1]) Die Form dieser im Calcaneus gefundenen Sequester war gewöhnlich eine mehr rundliche oder ovale; eine keilförmige Gestaltung, wie man sie bei Sequestern der Tibia beobachten kann, fanden wir hier niemals. Schon Volkmann machte auf die keilförmige Gestalt mancher Herde im Knochen aufmerksam, und König[2]) nahm an, dass dieselben ähnlich den Infarcten in anderen Organen durch Embolie einer sogenannten Endarterie zu Stande kamen.

Müller[3]) stellte experimentell die Möglichkeit der embolischen Entstehung der Knochentuberculose fest, doch ist diese Art gewiss die seltenere. Besonders energisch trat für die Infarctbildung — (auf Anämie beruhende Nekrose) — Humbert Mollière ein.[4])

Auf Grund unserer Injectionspräparate kann man wenigstens für den Calcaneus die Existenz solcher Endarterien entschieden leugnen. Aber auch für die übrigen Knochen ist die Existenz von Endarterien nicht nur anatomisch nicht bewiesen, sondern es sprechen viele Experimente gegen sie, indem sie ein Vorhandensein von zahlreichen Anastomosen der Blutgefässe im Knochen klar darstellen.

---

1) Krause, Die Tuberculose der Knochen und Gelenke.

2) Die Tuberculose der Knochen und Gelenke. 1884.

3) Centralblatt für Chirurgie. 1886. Nr. 14.

4) Des tromboses et des embolies osseuses. 1871.

So stellte Ollier[1]) schon früher die Existenz reichlicher Anastomosennetze im Knochen fest. Er zeigte, dass ein langer Röhrenknochen selbst nach Auslöffelung des Knochenmarkes und Abschälung des Periostes noch genügend vom Epiphysengefässkranz ernährt werden konnte. Ollier kam zu dem Schlusse, dass die Nekrose im Knochen nicht durch Anämie allein zu Stande kommt, sondern durch einen anderen hinzutretenden Factor, nämlich durch die Entzündung (d. h. Infection).

Schon Bichat kannte die Verbindungsäste der äusseren und inneren Arterien — (Periost und Mark) — durch die Compacta des Knochens hindurch, und Langer[2]) gelang es, von der A. nutritia aus die Gefässe der Beinhaut zu füllen, und zwar füllten sich immer zunächst die Arterien, ein Beweis, dass der Uebergang nicht etwa durch die Capillaren, sondern durch arterielle Anastomose geschieht. Langer erklärt nun, dass in das Innere der Röhrenknochen nicht blos die eigentlichen AA. nutritiae eintreten, sondern dass auch grössere Arterien von den Knochenenden und kleinere durch die Compacta hindurch ins Innere gelangen. Alle diese Arterien ständen mit einander in Verbindung. Gleiches gälte auch von den Venen.

Obwohl nun eine embolische Enstehung von Knochentuberculose experimentell als möglich erwiesen wurde und in seltenen Fällen auch vorkommen mag, muss doch die Entstehung eines embolischen Knocheninfarctes entschieden als anatomisch nicht begründet erklärt werden; nicht eine einfache Anämie durch Circulationsstörung führt zur Nekrose, sondern die specifischen mortificirenden Eigenschaften der Bacillen selbst oder deren Stoffwechselproducte.

Uebergehend auf die aus unseren Krankengeschichten ersichtliche Vorliebe des tuberculösen Processes für den vorderen Theil des Knochens, sei hier bemerkt, dass das Gesundbleiben des Process. post. Calcanei selbst im Falle hochgradigster Erkrankung der ganzen übrigen Fusswurzel eine schon lange bekannte Thatsache ist, so dass Cariesrecidiv nach der Pirogoff'schen Operation im Ganzen nicht häufig beobachtet worden ist.[3])

Nach der Durchmusterung und dem Studium von mehreren bei der Operation gewonnenen Präparaten erkrankt zuerst und mit Vorliebe der Theil des Calcaneus, welcher in der vorderen Hälfte des Knochens, unterhalb und etwas nach hinten vom Sinus tarsi gelegen ist; von dieser Stelle aus greift der Process auf die Umgebung, sehr selten nach rückwärts, öfter nach vorn oder nach oben in das untere

1) Traité experimental et clinique de la régéneration des os.

2) Ueber das Gefässsystem der Röhrenknochen. Wien 1875.

3) Schede, Pitha, Billroth, Handbuch der Chirurgie. II. Bd.

Sprunggelenk; in der Regel jedoch bricht der Process nach aussen oder nach aussen-unten den Knochen durch. Die Längsschnitte

Fig. 1.

Fig. 2.

Fig. 3.

dreier Calcanei mögen hier als typische Bilder (Fig. 1, 2 u. 3) angeführt werden; sie stammen aus den Präparaten der Fälle 39 bis 40 und 7,

deren Zeichnungen sowie die folgenden wir der Güte des Herrn Collegen Dr. Posselt verdanken. Der Grund, warum gerade diese Stelle erkrankt, liegt einerseits im anatomischen Aufbau des Calcaneus, andererseits in gewissen physiologischen Verhältnissen.

An Durch- und Längsschnitten von frischen Calcaneis findet man an jener Stelle eine markweiche grossmaschige Spongiosa, mit zarten spärlichen Knochenbälkchen; es ist jene Spongiosa, wie wir sie überall dort finden, wo eine auf Druck oder Zug neutrale Zone besteht, wo der Knochen wenig in Anspruch genommen wird. Im hinteren Theil des Calcaneus aber findet sich eine engmaschige Spongiosa, mit zahlreichen kräftigen nach der Richtung der Belastung geordneten Bälkchen und Lamellen.

Nicht allein die Knochensubstanz zeigt aber solche Verschiedenheiten, sondern auch in der Gefässversorgung differirt das vordere von der Tuberculose so mit Vorliebe ergriffene Stück gegen das sonst immune hintere Stück.

Um über den Verlauf der Blutgefässe im Calcaneus Klarheit zu bekommen, ging ich, wie folgt, vor. Am macerirten Knochen untersuchte ich die Zahl und Lage der die Wandungen (Compacta) durchbohrenden Kanälchen. Es fanden sich nun auf der inneren (medialen) Seite des Knochens, knapp unter dem Sustentaculum tali, constant ein bis drei, meistens aber zwei mittelgrosse Löcher, durch welche (siehe unten) zwei grössere Arterien in das Innere des Knochens gelangten. Ziemlich constant findet sich ferner ein gewisses Loch im Sinus tarsi, welches tief in die Spongiosa eindringt; ich konnte jedoch niemals eine grössere Arterie darin durch Injection nachweisen.

An der äusseren (lateralen) und unteren Fläche, sowie an der Tuberositas calcanei, mit Ausnahme der Stelle, wo die Bursa der Achillessehne anfängt, finden sich zahlreiche, aber viel unregelmässigere Löcher und Kanäle.

Ein Versuch, den gut injicirten Knochen durch Pepsin zu maceriren, und so das Gefässnetz zum Theil zu isoliren, misslang, da während der Maceration der ganze Knochen trotz aller Vorsicht immer wieder in sich zusammenfiel.

Bessere Resultate gaben Schnitte, die ich am entkalkten und injicirten Knochen nach den drei Hauptrichtungen ausführte.

Behufs der Injection schnürte ich die Extremität oberhalb des Knies ab und injicirte die frei präparirte Arteria poplitea.

Als ich zuerst eine alkoholische mit Carmin gefärbte Schellaklösung zur Injection benutzte, gelang es mir zwar rasch und voll-

kommen, alle Gefässverzweigungen zu füllen, als aber die Präparate nach der Entkalkung in Alkohol kamen, löste sich die Injectionsmasse wieder auf. Die, um dies zu verhindern, mit Chromsäure behandelten Präparate nach Schubert[1]) gaben sehr dunkle Bilder. Nach vielen Versuchen gelang mir endlich die Herstellung klarer Bilder am besten mit Teichmann'scher Masse. Ziemlich (einige Millimeter) dicke Fournierschnitte des damit injicirten Knochens machte ich durch mehrtägiges Einlegen in Origanumöl vollkommen durchsichtig, so dass die rothe Injectionsmasse in den Gefässen deutlich aus den gelblich durchscheinenden Knochengeweben hervortrat.

Die mit so präparirten Schnitten angestellte Untersuchung gab nun folgendes Ergebniss:

Zwei durch ungemein zahlreiche Anastomosen verbundene Gefässsysteme versorgen den Calcaneus.

a) Durch die zwei oben angeführten constanten Löcher in der medialen Seitenfläche gelangen zwei grössere Arterien in das Innere des Knochens; sie versorgen denselben durch parallel zu seiner Längsaxe von vorn nach rückwärts verlaufende Aeste; einige Aeste gelangen bis in den Processus ant. Calcanei und nähren das unter dem Gelenkknorpel befindliche Knochengewebe.

b) Ein zweites System verpflegt die Rindenschichte des Knochens und dringt überall, mit Ausnahme der mit Knorpel bedeckten Stellen, durch die Compacta einige Millimeter tief in die Spongiosa, und ist durch zahlreiche Aestchen mit dem ersten System in Verbindung. Das Blut kommt von der Arteria peronea mit ihren Rami calcanei externi und von dem Rete calcaneum der Arteria tibialis postica; auch das Rete malleolare externum und internum giebt Stämmchen dafür ab. Das Bild einer Arteria terminalis im Sinne Cohnheim's konnte ich nirgends finden.

Um die Venen zu finden, nahm ich frische noch mit Blut und Mark gefüllte Calcanei, bohrte in die Spongiosa eine Cantile ein und injicirte nun eine Leimlösung. Durch die hierdurch bewirkte Drucksteigerung im Inneren des Knochens entleerten die Venen sofort ihr Blut, und die Ausführungslöcher, die Lumina der Venen wurden sichtbar.

Ich fand zahlreiche solche Venenöffnungen an der äusseren (lateralen) Oberfläche des Calcaneus.

Die beiden nachstehenden genauen Abbildungen zweier solcher Längsschnitte geben ein deutliches Bild des Gefässsystems im Calcaneus.

---

1) Zoolog. Anzeiger. Bd. XVI. Nr. 417.

Fig. 4 (Taf. III) zeigt einen nahe und parallel der medialen Oberfläche geführten Schnitt. Bei *a* sieht man die Eintrittsstellen der beiden Arterien, am Rande die zahlreichen Randgefässe.

Fig. 5 (Taf. III) zeigt einen parallel dem ersten, aber circa in der Mitte des Knochens geführten Schnitt. An demselben fällt sofort, und in einer Serie von Schnitten ist das noch auffälliger, eine gefässarme Stelle auf Fig. 5b (Taf. III). Es ist dies jene Stelle, wo wir nach unseren früheren Angaben eine markreiche Spongiosa fanden, jene Stelle, an der sich die Tuberculose mit Vorliebe localisirt. Wie hängen nun die aufgefundenen Verhältnisse mit dem Auftreten der Tuberculose an dieser Stelle zusammen?

Nach den Untersuchungen und Experimenten von Krause (l. c.) ist es erwiesen, dass embolische Entstehung der Knochen- und Synovialtuberculose ungemein selten ist; vielmehr gelangen öfter Tuberkelbacillen dadurch ins Knochengewebe, dass sie unter gewissen Umständen die Gefässbahn verlassen, sei es, dass nach leichten Traumen Störungen in der Gefässwand entstehen, die den Austritt ermöglichen, sei es, dass die Bacillen von auswandernden Leukocyten befördert werden, oder dass sie endlich wie rothe Blutkörperchen per diapedesin die Blutbahn verlassen.

Darnach wären also jene Stellen für den Austritt von Bacillen prädisponirt, die entweder durch ihre Lage äusseren Insulten exponirt sind, oder jene, wo die Circulation eine träge, spärliche ist, wo leicht Stagnation und damit Anlagerung und Durchtritt von Leukocyten eintreten kann. Diese Annahme wird bestätigt durch das Auftreten in anderen Organen, z. B. in den Lungen, wo gerade die wenig beweglichen, daher schlecht mit Blut gespeisten Spitzen am häufigsten erkranken.

Auch in den Knochen tritt nach leichten Insulten Tuberculose auf, während nach grösseren Traumen mit nachfolgender stärkerer Reaction dieselbe nicht auftritt. (Infolge der stärkeren Reaction und der gesteigerten Blutzufuhr ergeben sich ja ungünstigere Verhältnisse für das Gedeihen der Bacillen.) So sah Krause bei Thieren nach leichten Distorsionen und Quetschungen typisches Auftreten der Tuberculose, niemals aber erfolgte das Gleiche nach einer Fractur.

Alle angeführten Bedingungen sind jedoch an der von uns beschriebenen Stelle im vorderen Antheile des Calcaneus erfüllt. Wir haben dort selbst eine markweiche, an Gefässen arme Spongiosa, wo ausserdem infolge der weniger entwickelten Circulation und Blutzufuhr im Gewebe selbst den ausgewanderten Bacillen ein zur Entwicklung geeigneter Boden geboten ist.

Wenden wir uns nun zur Frage, warum der Durchbruch in den meisten Fällen nach aussen oder nach aussen-unten stattfindet, so finden wir eine Erklärung in der ungleichen Dicke und Beschaffenheit der den vorderen Theil des Calcaneus umgebenden Compacta. Am besten sieht man das an Querschnitten durch den Knochen und an der äusseren Besichtigung desselben selbst. Während z. B. die innere (mediale) Seite des Calcaneus gleichmässig compact und ziemlich dick ist, ihre Oberfläche glatt, von wenigen Löchern und Kanälen durchzogen, ist die äussere (laterale) Seite des Knochens und auch die untere zarter und dünner und von zahlreichen Löchern durchsetzt; hier münden auch sehr viele Venen nach aussen; dadurch ist der Widerstand gegen einen durchbrechenden Herd in der lateralen Seite des Knochens ein geringerer als sonstwo.

Zuletzt verdient unsere Beachtung noch das ziemlich häufige Uebergreifen des Processes vom Knochen auf die Sehnenscheiden. Wir finden in unseren Krankengeschichten dies 14 mal angeführt, und zwar waren 11 mal die Sehnenscheiden der Peronei und nur 3 mal die der Sehnen auf der inneren Seite des Calcaneus ergriffen. Dieser Befund steht nun im Einklang mit dem sehr oft vorkommenden Durchbruche des Processes nach aussen.

Was die topographischen Verhältnisse der Sehnenscheiden am Fusse anbelangt, kann ich aus eigenen Untersuchungen Einiges der kurzen Beschreibung Heinecke's [1]) hinzufügen.

Die meistens gemeinsame Scheide für beide Peronei ist manchmal durch eine zarte Wand in zwei Fächer getheilt, deren beide Zipfel oberhalb des Malleolus externus in nicht constanter Höhe nach oben enden. Die beiden unteren Zipfel der Scheide werden durch eine kleine Knochenleiste von einander getrennt, und obwohl beide Sehnen noch eine Strecke mit einander parallel verlaufen, sind sie durch eine Schicht von Zell- und Fettgewebe geschieden. Erst dort, wo beide Sehnen zu divergiren beginnen, endet die Scheide des M. peroneus brevis, so dass dieselbe gewöhnlich nicht so lang wie der Calcaneus ist.

Der dem M. peroneus longus angehörige Zipfel ist am Calcaneo-cuboidal-Gelenke, von einigen Fasern des Lig. plantare long. überbrückt, unterbrochen, ist dann in der Sohle deutlich nachzuweisen, und zwar recht oft bis zur Insertion der Sehne. Dort, wo die Sehne über das Os cuboideum läuft, ist sie abgeplattet, während die Scheide den Eindruck eines Schleimbeutels macht, den wir oft nur auf der

1) Anatomie und Pathologie der Schleimbeutel und Sehnenscheiden. 1868.

dem Knochen zugewendeten Seite der Sehne fanden. Dieser Schleimbeutel communicirt aber immer mit dem in der Sohle verlaufenden Stücke der Scheide.

Auf der Innenseite der Fusswurzel kommen Sehnen nur eine kürzere Strecke mit dem Calcaneus in Contact. Am entferntesten von demselben verläuft die Sehne des M. tibialis posticus, welcher sich, mit seiner einige Centimeter oberhalb des Malleolus internus beginnenden und bis fast zur Insertion der Sehne verlaufenden Scheide, knapp um den Knöchel herumlegt und von den anderen, dem Calcaneus näher liegenden Sehnen durch reichliches Zellgewebe geschieden ist.

Die starke Sehne des Flexor hallucis longus verläuft knapp unter dem Sustentaculum tali, ihre Scheide beginnt einige Centimeter oberhalb des Malleolus internus und kann fast bis zur Insertion der Sehne an der Grundphalanx des Hallux verfolgt werden.

Die dünne Sehne des M. flexor digitorum communis verläuft zwischen den beiden genannten Sehnen auf dem Rande des Sustentaculums (manchmal oben mit der Sehnenscheide der Tib. post. communicirend); ihre Scheide erstreckt sich bis zu der Stelle, wo die Sehne die des Flexor hallucis kreuzt.

Von diesen letzt erwähnten Sehnen erkrankt am häufigsten die dem Knochen nächste Scheide des Flexor hallucis. Beim Weiterschleichen des Processes längs der ergriffenen Sehnenscheiden kann ein Uebergreifen auf andere Scheiden stattfinden; es kann der Process tief in die Sohle herabsteigen.

Solche Fälle waren auf unserer Klinik die aussichtslosesten; trotz Exstirpation des primär erkrankten Calcaneus, mit Gegenöffnung an der Planta pedis, Auslöffelung des Fungus und Durchziehen von Jodoformgazestreifen musste schliesslich fast immer die Amputation unternommen werden.

Zum Schlusse mögen noch einige Worte bezüglich der Prognose und der Therapie Platz finden. Weil die Erkrankung lange Zeit auf den Knochen selbst beschränkt bleibt, bietet die Prognose bei Tuberculose des Calcaneus, bei dessen partieller oder totaler Exstirpation bessere Resultate, als die Erkrankung der anderen Fusswurzelknochen. Bei Kindern und sehr jugendlichen Individuen kommt man meist mit partieller Knochenresection oder Auskratzung des Herdes mit nachfolgender Jodoformtherapie zum Ziele. Bei Erwachsenen aber ist die Exstirpation des Calcaneus wohl das einzige Mittel. Dass das Gehvermögen auch nach der Operation kaum beeinträchtigt wird,

ist bekannt, und die Exstirpation besitzt schon eine reiche Statistik. Auch in unseren Fällen konnten die Operirten mit einem Ansatze an dem Stiefel oder einer Einlage in dem Strumpf ganz gut gehen. Auch locale Recidive, mit Ausnahme der Fälle, wo die Sehnenscheiden oder das untere Sprunggelenk mit ergriffen waren, scheinen äusserst selten zu sein.

Auch die Miterkrankung der Sehnenscheiden verschlimmert die Prognose nicht viel, wenn eine radicale Entfernung derselben noch leicht möglich ist; in jenen Fällen aber, wo der Process längs der Scheiden tief in dle Sohle hineingreift, ist eine radicale Entfernung wohl nicht möglich und bleibt nur die Amputatio supramall. oder in einzelnen günstigen Fällen die Operation nach Pirogoff der einzige rettende Eingriff.

XVI.

Aus der chirurgischen Abtheilung im Neuen Allgemeinen Krankenhaus in Hamburg.

Ueber den Einfluss von Aether und Chloroform auf die Nieren.

Von

Dr. Daniel N. Eisendrath (aus Chicago),
stellvertretender Assistenzarzt.

(Mit einer Abbildung.)

Während des vergangenen Jahres bildete für den Chirurgen die Narkosen-Frage den Mittelpunkt des allgemeinen Interesses. Ob Aether das von der Mehrzahl der Chirurgen Deutschlands bis in die letzten Jahre gebrauchte Chloroform ersetzen wird, ist noch unentschieden. Zahlreiche Lobredner sind diesem Anaestheticum aus der Reihe der deutschen Chirurgen entstanden. Jedoch bei dem Gebrauch eines jeden Anaestheticum müssen die Neben- und Nachwirkungen sowohl, als die unmittelbaren Zufälle bei der Narkose berücksichtigt werden. Dass Aether einen schädlichen Einfluss auf die Nieren hat, wurde schon seit Jahren von amerikanischen Beobachtern behauptet, und es wurde vor diesem Mittel als Anaestheticum bei Nephritis gewarnt.

Emmet, Weir, Millard und Gerster empfehlen den Gebrauch von Chloroform bei bestehender Nierenentzündung, da leicht eine Steigerung des Processes stattfinden kann. Kelly und Ghriskey [1]) geben in einer Veröffentlichung über den Werth der Urinuntersuchungen vor der Narkose als einen der Gründe für den Werth dieser Untersuchungen an, dass man nach Feststellung einer bestehenden Nierenerkrankung bei der Wahl des Anaestheticum Chloroform dem Aether vorziehen müsse. In 200 Aethernarkosen enthielt der Urin 5 mal hyaline und granulirte Cylinder vor der Narkose, während nach derselben 18 mal hyaline, 11 mal granulirte gefunden wurden. In 23 Proc. wurde Eiweiss vor der Operation gefunden, in 33 Proc. nach derselben. Diese Vermehrung des Eiweisses wird einem con-

1) Das Literaturverzeichniss siehe am Schlusse dieser Arbeit.

centrirteren Urin und einer leichten Cystitis zugeschrieben.*) Butter[2]) hat bei 500 Aethernarkosen einmal Albumin constatirt. Roux[3]) fand bei 115 Aethernarkosen 4mal vor und nach der Narkose Eiweiss. Fueter[4]) untersuchte den Urin von 150 Kranken und fand nach der Aethernarkose, wo es nicht vor derselben vorhanden war, niemals Eiweiss. Er machte experimentelle Studien über acute und chronische Aetherintoxication bei Hunden und fand weder pathologische Substanzen im Urin, noch mikro- oder makroskopische Veränderungen des Nierengewebes. Selbach[5]) fand bei einigen Thierexperimenten die Nieren gleichfalls intact. Nothnagel[6]) narkotisirte vier Thiere mit Aether. Der Urin wies kein Albumen auf, und obschon mikroskopisch die Leberzellen und das Herz Verfettung zeigten, waren die Nieren normal. Howald[7]) berichtet einen Fall, wo wegen chronischer Nephritis die künstliche Frühgeburt eingeleitet wurde. Der Urin war stark eiweisshaltig und enthielt viele hyaline Cylinder. Trotzdem die Narkose 15 Minuten dauerte, war kein übler Einfluss auf die vorhandene Nierenkrankheit nachzuweisen. Im Gegentheil, die Stauungserscheinungen gingen in kurzer Zeit zurück. Wunderlich[8]) hat bei 60 Aethernarkosen in 69 Proc. Spuren von Eiweiss constatirt, welche vor der Narkose nicht vorhanden waren. 15mal unter 61 Aethernarkosen, bei denen der Harn eiweissfrei blieb, fand er Cylinder, wo vorher keine Cylinder dagewesen sind. In den Fällen, wo vorher Cylinder gefunden wurden, stellte sich eine Steigerung der Cylinderurie ein. Tschmarke[9]) in einer Mittheilung über 500 Aethernarkosen sagt: „Einen Einfluss des Aethers auf die Nieren haben wir nicht beobachten können", und in einem im Auftrage von Professor Sonnenburg berichteten Aethertodesfalle steht als Sectionsbefund: „Nieren beiderseits normal." Ob eine mikroskopische Untersuchung der Nieren stattgefunden hat, die allein für die Beurtheilung dieser Frage maassgebend ist, giebt Verfasser nicht an.

Die in-, sowie die ausländische Literatur bis zur jetzigen Zeit ergiebt in allen Aethertodesfällen keine makroskopische Veränderung, sondern nur entweder starke Hyperämie oder Anämie, aber, wie wir später sehen werden, ist eine mikroskopische Untersuchung der Nieren zur Beurtheilung absolut nöthig. Während nun die Untersuchungen über die toxischen Wirkungen von Aether auf die Nieren, mit Ausnahme der Arbeit von Wunderlich, sehr spärlich sind und viel an Genauigkeit zu wünschen übrig lassen, sind die Studien über die Nachwirkungen von Chloroform verhältnissmässig zahlreich. Die

*) Dass ein concentrirter Urin an sich auch einen Gehalt an Eiweiss bedingt, ist eine bis jetzt nicht bewiesene Thatsache.

Untersuchungen Nothnagel's[6]), welcher Versuchsthieren Chloroform subcutan beigebracht hat und fettige Degeneration der Nieren fand, haben weniger Werth, als die von Bouchard[10]) und Laborde.[11]) Diese Forscher haben eine nach grösseren oder wiederholten kleineren subcutanen Injectionen von Chloroform auftretende Albuminurie bei Kaninchen und Hunden beobachtet. Aehnliche Resultate erhielten Path[12]) und Toth[13]), indem nach subcutanen Injectionen Albuminurie auftrat, welche bis zum Tode, der nach einem oder mehreren Tagen eintrat, anhielt. Als Ursache des Eiweissharnens ergab sich hochgradige Verfettung der Nieren und Nephritis. In den Nieren zeigte sich ein halbmondförmiges, albuminöses Exsudat in den Kapseln der Glomeruli, in den Harnkanälchen zahlreiche körnige, auch hyaline und blutige Cylinder.

Ungar[14]) hat zuerst Hunde Chloroform inhaliren lassen. Nach protrahirten Narkosen zeigten die Nieren stets fettige Degeneration.

Strassmann[15]) und Ostertag[16]) prüften diese Experimente nach: Ersterer fand eine Fettmetamorphose der inneren Organe, vorzugsweise der Leber, in zweiter Linie des Herzens. In nicht tödtlichen Fällen bildet sich die Degeneration der Organe im Verlauf weniger Wochen wieder zurück. Mitunter führt die längere Chloroformirung beim Hunde noch nach Stunden (im höchsten Falle 30 Stunden), nach Ablauf der Narkose und nach scheinbar völliger Genesung zum Tode des Thieres. Als Ursache des letalen Endes sieht er die Herzaffection an.

Ostertag[17]) schliesst nach der Steigerung der Stickstoffausfuhr auf fettige Degeneration der Organe bei chloroformirten Thieren.

Pathologisch-anatomisch haben uns die von Fraenkel[18]) publicirten Fälle Licht in dieses bis zur Zeit seiner Veröffentlichung dunkle Gebiet gebracht. Er fand, dass in fünf von ihm untersuchten Todesfällen nach protrahirten Chloroformnarkosen hochgradige Nekrose und herdweise Verfettung der Epithelien der Nierenrinde stattfand; namentlich waren diese Processe an den Epithelien der gewundenen Kanälchen constant. Die genaueren Veränderungen werden später in einem von mir beobachteten, ähnlich dem von Fraenkel berichteten Fall beschrieben werden.

Ueber die genauere und systematische Untersuchung des Urins vor und nach Chloroformnarkosen liegen bis zur Zeit der Veröffentlichung neuerer Arbeiten nur dürftige Angaben vor.

Lutze[19]) fand Eiweiss bei 18 in 27 Chloroformnarkosen bei Frauen, das 1 bis 22 Tage nach der Operation dauerte. Sämmtliche Frauen hatten vor der Narkose eiweissfreien Harn.

Luther[20]) fand fast nach jeder Narkose — mit um so grösserer Sicherheit, wenn dieselbe längere Zeit dauerte oder Chloroformnachwirkungen, wie Uebelkeit und Erbrechen, eintraten — Cylinder und Eiweiss im Harn. Meist gingen Cylindrurie und Albuminurie Hand in Hand und verschwanden nach einigen Tagen.

Rindskopf[21]) fand bei 93 mit Chloroform narkotisirten Menschen 31 mal im Urin pathologische Bestandtheile, Eiweiss, Cylinder, Cylindroide, 6 mal Eiweiss allein, 6 mal Eiweiss und Cylinder, 19 mal Cylinder allein, ausserdem 4 mal Cylindroide. Deutliche Nierenepithelcylinder wurden in 8, Nierenepithelien allein in 10 Fällen gefunden. Wachsige und granulirte Cylinder sind nie zur Beobachtung gekommen.

Wunderlich fand in 11,5 Proc. von 52 Fällen eines vor und nach der Chloroformnarkose untersuchten Urins Spuren von Eiweiss, bei 34,8 Proc. Cylinder bei eiweissfreiem Harn nach der Narkose. Er schliesst daraus, dass infolge des Chloroforms häufiger als nach der Aethernarkose Albuminurie und Cylindrurie zu Stande kommen kann. In den meisten Fällen, wo Cylindrurie besteht, findet sowohl bei Aether- als bei Chloroformnarkose eine Steigerung derselben statt.

Alessandri[22]) fand unter 300 untersuchten Fällen von Chloroformnarkosen in 10—60 Proc. Albuminurie. Sie kann leicht und transitorisch sein, dauert in der Regel nicht länger als 2—3 Tage. Doch kann sie auch länger bestehen und von dem Auftreten granulirter und fettig-degenerirter Cylinder begleitet sein. Von Einfluss auf diese Erscheinungen sind Dauer und Quantität der Narkose, Qualität des Chloroforms, das Erbrechen nach der Narkose. Je stärker das letztere war, um so seltener trat Albuminurie auf. Ferner ist persönliche Disposition (Nierenerkrankungen) von Bedeutung. Bei Thierversuchen fanden sich stets mehr oder minder starke Veränderungen des Epithels der Tubuli contorti und Henle'sche Schleifen. Der Verfasser hält trotzdem wegen seiner anderen Vorzüge das Chloroform für das beste Anaestheticum, doch soll man bei schwereren Nierenleiden nicht chloroformiren und stets den Urin nach Narkosen controliren, um eventuelle Wiederholungen zu vermeiden.

Zwecks Nachprüfung dieser Untersuchungen habe ich auf Veranlassung des Herrn Oberarztes Dr. Sick und mit gütiger Unterstützung des Herrn Oberarztes Dr. Schede den Urin von 130 Patienten auf der chirurgischen Abtheilung eingehend ein oder mehrere Male vor und 3—6 Tage nach der Narkose chemisch und mikroskopisch untersucht. Als Proben für Eiweiss habe ich vier verschiedene Reactionen in jedem Fall benutzt: Koch- — Salpetersäure- —

Essigsäure — Ferrocyan — Kaliumprobe und die in der letzten Zeit als empfindlichst gefundene Spiegler'sche Probe, welche Eiweiss im Harn am sichersten und intensivsten nachweisen lässt. Die mikroskopischen Untersuchungen wurden stets von centrifugirten Sedimenten

Chlor

Nr.	Alter, Geschlecht, Beruf	Diagnose	Dauer, Quantität und Zufälle	Operation	Erster Urin v. der Operation
1	Männlich, 28 Jahre, Matrose	Fractura complicata cruris non sanata	70 Min. 65 Cc.	Sequestrotomie	Kein Eiwei Negativ
2	Männl., 15 J., Lehrling	Gonitis serosa	10 Min. 5 Cc.	Punction	Kein. Negativ
3	Männl., 20 J., Arbeiter;	Lymphomata colli	15 Min. 15 Cc.	Exstirpation	Kein. Negativ
4	Weiblich, 31 J., Hausfrau	Epithelioma ani	65 Min. 95 Cc.	Exstirpation	Kein. Negativ
5	Männl., 51 J., Arbeiter	Ausgedehnte Keloide	50 Min. 70 Cc.	Exstirpation. Naht	Kein Negativ
6	Männl., 36 J., Arbeiter	Quetschwunden	15 Min. 30 Cc.	Desinfection	Kein Leukocyt
7	Weibl., 54 J., Näherin	Lupus faciei	25 Min. 32 Cc.	Paquelinisation	Kein Negativ
8	Weibl., 7 J.	Lymphomata colli	10 Min. 5 Cc.	Exstirpation	Kein Leukocyte
9	Männl., 38 J., Arbeiter	Alte Osteomyelitis	25 Min. 40 Cc.	Sequestrotomie	Kein Negativ
10	Weibl., 51 J., Hausfrau	Contracturen nach Myelitis	35 Min. 36 Cc.	Tenotomien	Kein. Spärliche hya und granu Cylinder
11	Männl., 27 J., Arbeiter	Kalter Abscess am Schlüsselbein	20 Min. 20 Cc.	Spaltung	Kein Negativ
12	Männl., 45 J., Arbeiter	Operirtes Genu valgum	5 Min. 10 Cc.	Gypsverband	Kein. Spärliche Le cyten und Bl epith.
13	Männl., 60 J., Arbeiter	Sehnenscheiden-Phlegmone mit Fieber	40 Min. 50 Cc.	Spaltung	Kein Leukocyte
14	Weibl., 62 J., Hausfrau	Fungus cubiti	65 Min. 58 Cc.	Resectio cubiti	Kein Leukocyte Blasenepit

gemacht. Nie wurde Urin benutzt, bei welchem vorhandenes Fieber oder irgend welche Allgemeinerkrankungen (mit Ausnahme von zwei speciellen Fällen) Albuminurie oder Cylindrurie verursachen konnten. Ebenso wurde jeder Urin zurückgewiesen, welcher Urate enthielt.

'orm.

Erster Urin nach der Operation	1. Tag nach der Operation	2. Tag nach der Operation	3. Tag nach der Operation	4. Tag nach der Operation
Kein Eiweiss. Negativ	Kein. Hyaline Cylinder mit Blutschatten besetzt	Kein. Viele Cylindroide. Hyaline Cylinder	Kein. Spärliche Cylindroide	Kein. Negativ
Kein. Negativ	Kein. Negativ	Kein. Spärliche hyaline Cylinder	Kein. Negativ	—
Kein. Negativ	Kein. Negativ	Kein. Negativ	—	—
Kein. Negativ	Geringste Spur. Negativ	Kein. Negativ	—	—
Kein. Negativ	Geringste Spur. Negativ	Kein. Negativ	—	—
Kein. Negativ	Kein. Negativ	Kein. Negativ	—	—
Spur Eiweiss. Viele hyaline und granulirte Cylinder	Kein. Hyaline Cylinder. Leukocyten	Kein. Leukocyten. Blasenepithelien	—	—
Spur Eiweiss. Negativ	Kein. Sehr spärliche Leukocyten	Kein. Negativ	—	—
Kein. Negativ	Kein. Negativ	Kein. Negativ	—	—
Kein. Viele hyaline Cylinder. Nierenepithelien (nicht verfettet)	Kein. Weniger hyaline Cylinder	Kein. Leukocyten	—	—
Kein. Negativ	Kein. Negativ	Kein. Negativ	—	—
Kein. Spärliche Leukocyten und Blasenepithel	Kein. Negativ	Kein. Negativ	—	—
Kein. Leukocyten	Kein. Negativ	Kein. Negativ	—	—
Kein. Mässige Zahl von hyalinen und granulirten Cylindern	Kein. Spärliche hyaline Cylinder	Kein. Geringe Zahl von granulirten Cylindern	Kein. Sehr spärliche granulirte Cylinder	Kein. Negativ

Nr.	Alter, Geschlecht, Beruf	Diagnose	Dauer, Quantität und Zufälle	Operation	Erster Urin nach der Operation
15	Männlich, 50 Jahre, Arbeiter	Hernia inguinalis	110 Min. 110 Cc. Potator. Langes Excitationsstadium	Herniotomie	Kein Eiweiss Spärliche Cylindroide
16	Männl., 50 J., Kaufmann	Tuberculosis linguae et pulmonum	30 Min. 30 Cc.	Excisio portionis linguae	Kein Einzelne Cylindroide
17	Weiblich, 28 J., Verkäuferin	Mastoiditis	35 Min. 32 Cc.	Warzenfortsatz. Aufmeisselung	Kein. Plattenepithel Leukocyten
18	Weibl., 30 J., Hausfrau	Lymphomata colli	110 Min. 75 Cc. Erbrechen während der Narkose	Exstirpation	Kein. Spärliche Leukocyten und Blasenepithel
19	Weibl., 29 J., Hausfrau	Ostitis luetica ulnae	50 Min. 60 Cc.	Aufmeisselung. Evidement	Kein. Leukocyten Plattenepithel
20	Männl., 29 J., Arbeiter	Hernia inguinalis	65 Min. 55 Cc.	Herniotomie	Kein Negativ
21	Männl., 40 J., Arbeiter	Fungus cubiti	100 Min. 85 Cc.	Resectio cubiti	Kein Negativ
22	Männl., 35 J., Arbeiter	Lymphadenitis tuberculosa axillae	65 Min. 55 Cc.	Exstirpation	Kein Negativ
23	Weibl., 20 J., Hausfrau	Perityphlitis	100 Min. 85 Cc.	Laparotomie. Amputatio appendicis	Kein Spärliche Leukocyten u. Cylinder
24	Männl., 32 J., Arbeiter	Phlegmone brachii mit hohem Fieber (39° C.)	35 Min. 40 Cc.	Spaltung	Kein. Negativ
25	Männl., 35 J., Commis	Phlegmone cruris. Pyarthros genu. (Hohes Fieber)	30 Min. 50 Cc.	Spaltung	Kein Negativ
26	Weibl., 18 J., Dienstmädchen	Pedes plani	90 Min. 100 Cc.	Exstirpatio ossis navicularis	Kein Oxalsaurer Kalk Plattenepithel
27	Männl., Arbeiter	Empyema invet. non sanata	50 Min. 40 Cc.	Thorakoplastik nach Schede	Kein Sehr spärliche Zylinder
28	Weibl., 35 J., Arbeiterin	Anus praeternaturalis	65 Min. 60 Cc.	Laparotomie. Resection. Darmnaht	Kein Negativ

Erster Urin nach der Operation	1. Tag nach der Operation	2. Tag nach der Operation	3. Tag nach der Operation	4. Tag nach der Operation
Kein Eiweiss. Sehr viele hyaline Cylinder mit granulirter Auflagerung. Nicht verfettete Nierenepithelien. Mässige Zahl von granulirten Cylindern.	Kein. Leukocyten	Kein. Negativ	Kein. Negativ	—
Kein. Negativ	Kein. Negativ	—	—	—
Kein. Plattenepithel. Leukocyten	Kein. Leukocyten	Kein. Negativ	—	—
Kein. ärliche hyaline Cyder. Viele Leukoen. Sehr viele Cyroide. Blutschatten	Kein. Oxalsaurer Kalk	Kein. Blasenepithel. Leukocyten	—	—
Kein. ssige Zahl von hyanen Cylindern mit kocyten besetzt und nulirte Auflagerung	Kein. Hyaline Cylinder (geringe Zahl)	Kein. Negativ	—	—
Kein. Negativ	Kein. Negativ	Kein. Negativ	—	—
Kein. ır viele Cylindroide. Leukocyten	Kein. Negativ	Kein. Negativ	—	—
Kein. Negativ	Kein. Spärliche Cylindroide	Kein. Negativ	—	—
Kein. hr viele Cylindroide	Kein. Spärliche Cylindroide	Kein. Spärl. Cylindroide u. hyaline Cylind.	Ke n. Negativ	—
Kein. Negativ	Kein. Sehr spärliche hyaline und granulirte Cylinder (fieberfrei)	Kein. Negativ	—	—
Kein. Negativ	Kein. Negativ	Kein. Negativ	—	—
Kein. ärliche hyaline Cyder und Cylindroide	Kein. Negativ	Kein. Negativ	—	—
Kein. Negativ	Kein. Spärliche hyaline Cylinder mit granulärer Auflagerung	Kein. Negativ	—	—
Kein. ärliche Cylindroide	Kein. Spärliche Leukocyten	Kein. Negativ	—	—

Nr.	Alter, Geschlecht, Beruf	Diagnose	Dauer, Quantität und Zufälle	Operation	Erster Urin nach der Operation
29	Weiblich, 40 Jahre, Hausfrau	Cholelithiasis	165 Min. 130 Cc.	Cholecystenterostomie	Kein Eiweiss Negativ
30	Weibl., 32 J., Hausfrau	Lymphomata colli	150 Min. 100 Cc. Erbrechen nach	Exstirpation	Kein. Spärl. Cylindroid u. Leukocyten
31	Männlich, 45 J., Arbeiter	Haematocele funiculi spermatici	45 Min. 35 Cc. Wenig Erbrechen nach	Spaltung	Kein. Negativ
32	Weibl., 30 J., Hausfrau	Lues femoris. Amyloidniere	30 Min. 30 Cc.	Sequestrotomie	3 pro mille Esbach. Spärliche hyaline Cylinder. Mässige Zahl v. verfettete Nierenepithelien
33	Männl., 35 J., Commis	Lues tibiae	40 Min. 40 Cc.	Sequestrotomie	Kein. Negativ
34	Männl., 35 J., Arbeiter	Bubo inguinalis et retroperit.	80 Min. 70 Cc.	Exstirpation	Kein. Spärliche Cylindroide
35	Weibl., 22 J., Dienstmädchen	Fractura colli femoris	65 Min. 60 Cc.	Elfenbein. Verzapfung der Fragmente	Kein. Viele Plattenepithelien
36	Weibl., 40 J.,	Retroflexio uteri	70 Min. 75 Cc.	Laparotomie. Ventrofixatio uteri	Kein. Viele Leukocyten Plattenepithelien
37	Männl., 10 J.,	Gaumenspalte	90 Min. 55 Cc.	Uranoplastik	Kein. Negativ
38	Weibl., 24 J., Dienstmädchen	Lymphomata colli	80 Min. 75 Cc.	Exstirpation. Naht	Kein. Negativ
39	Männl., 35 J., Arbeiter	Perityphlitis recidiva	90 Min. 120 Cc.	Laparotomie. Amputation des Wurmfortsatzes	Kein. Sehr spärliche rothe Blutkörperchen
40	Weibl., 50 J., Näherin	Malum coxae senile	30 Min. 40 Cc.	Brisement forcé. Beckengypsverband	Geringste Spur. Sehr spärliche hyaline Cylinder
41	Männl., 30 J.	Alte Sehnenverletzung	110 Min. 75 Cc.	Sehnenplastik	Spur. Harnsaure Krystalle

Erster Urin nach der Operation	1. Tag nach der Operation	2. Tag nach der Operation	3. Tag nach der Operation	4. Tag nach der Operation
Kein Eiweiss. gativ (nur viele harnsaure Krystalle)	Kein. Negativ	Kein. Negativ.	—	—
Deutliche Spur Leukocyten	Spur. Negativ	Geringe Spur. Negativ	Kein. Negativ	—
Kein. Viele Cylindroide	Kein. Cylindroide	Kein. Spärliche Leukocyten	—	—
ro mille Esbach. norm viele hyaline ylinder. Verfettete Nierenepithelien	6 pro mille. Spärliche hyaline Cylinder	3 pro mille. Spärliche Leukocyten	—	—
Kein. Viele Cylindroide. pärliche granulirte Cylinder	Kein. Negativ	—	—	—
Kein. hr viele Cylindroide	Kein. Negativ	Kein. Spärliche hyaline Cylinder	—	—
Kein. ärliche Cylindroide	Kein. Negativ	Kein. Einzelne hyaline Cylinder	—	—
Spur Eiweiss. ele hyaline Cylinder t und ohne Leukoyten besetzt. Viele Cylindroide	Spur Eiweiss. Spärliche hyaline Cylinder. Viele Leukocyten	Spur Eiweiss. Blutschatten. Granulirte Cylinder (3)	Spur. Negativ	Kein. Negativ
Sehr deutlich Eiweiss. ärliche Blutschatten. anulirte Cylinder (3). norm viele hyaline Cylinder	Spur Eiweiss. Sehr viele hyaline Cylinder. Sehr viele Cylindroide	Kein. Negativ	Kein. Negativ	—
Spur Eiweiss. lssige Zahl von hyainen Cylindern mit nulärer Auflagerung d Leukocyten besetzt. ylindroide. Rothe Blutkörperchen	Kein. Rothe Blutkörperchen. Leukocyten.	Kein. Negativ	Kein. Negativ	—
Spur Eiweiss. hr viele Cylindroide. ele hyaline Cylinder	Spur Eiweiss. Viele Cylindroide. Leukocyten	Spur Eiweiss. Viele Cylindroide. Rothe Blutkörperchen	Kein. Negativ	—
Deutliche Spur Eiweiss. ärliche hyaline Cylinder. Leukocyten	Spur. Sehr spärliche granulirte Cylinder	Kein. Negativ	—	—
Spur Eiweiss. hr viele granulirte linder. Viele Cylindroide	Spur Eiweiss. Spärliche granulirte Cylinder (2). Viele Cylindroide	Kein. Sehr wenig granulirte Cylinder (1). Hyaline Cylinder	Kein. Spärliche hyaline Cylinder	—

Nr.	Alter, Geschlecht, Beruf	Diagnose	Dauer, Quantität und Zufälle	Operation	Erster Urin vor der Operation
42	Männlich, 30 Jahre, Arbeiter	Fungus pedis	60 Min. 55 Cc.	Amputation nach Pirogoff	Kein. Negativ
43	Weiblich, 24 J., Dienstmädchen	Lymphomata colli	45 Min. 40 Cc.	Exstirpation. Naht	Spur Eiweiss. Plattenepithelien. Leukocyten
44	Weibl., 25 J., Hausfrau	Gallenblasenfistel nach Cholecystostomie	100 Min. 65 Cc.	Naht	Kein. Leukocyten. Plattenepithe...
45	Weibl., 25 J., Dienstmädchen	Nekrose des Unterkiefers	25 Min. 13 Cc.	Sequestrotomie.	Kein. Negativ
46	Weibl., 20 J., Dienstmädchen	Narbe nach Bubo inguinalis. Vorhergehendes schweres Erysipel.	35 Min. 30 Cc.	Secundärnaht	Kein. Negativ
47	Männl., 23 J., Commis	Lymphomata colli	40 Min. 50 Cc.	Exstirpation	Kein. Spärliche Leukocyten
48	Männl., 64 J., Arbeiter	Hernia inguinalis incarcerata	90 Min. 60 Cc.	Herniotomie	Kein. Negativ
49	Weibl., 48 J., Hausfrau	Uterus polyp. Sehr anämische Frau	20 Min. 38 Cc.	Entfernung	Kein. Viele Leukocyte
50	Weibl., 24 J., Dienstmädchen	Fractura complicata femoris	45 Min. 40 Cc.	Desinfection. Verband	Kein. Spärliche Leukocyten
51	Weibl., 48 J., Hausfrau	Myoma uteri	105 Min. 60 Cc.	Vaginale Hysterektomie	Kein Spärl. Cylindroid Leukocyten
52	Kind, 10 J.,	Zahnfleischgranulom	15 Min. 12 Cc.	Exstirpation	Kein. Negativ
53	Männl., 21 J., Arbeiter	Sehnendurchschneidung	35 Min. 55 Cc.	Sehnennaht	Kein. Negativ
54	Männl., 18 J., Arbeiter	Caries costarum	65 Min. 60 Cc.	Secundärnaht	Kein. Negativ

Erster Urin nach der Operation	1. Tag nach der Operation	2. Tag nach der Operation	3. Tag nach der Operation	4. Tag nach der Operation
Spur Eiweiss. Spärliche hyaline Cylinder	Spur Eiweiss. Spärliche hyaline Cylinder	Kein. Negativ	Kein. Spärliche hyaline Cylinder	Kein. Negativ
Spur Eiweiss. Sehr viele granulirte Cylinder, theilweise mit verfettetem Nierenepithel besetzt. Spärliche hyaline Cylinder	Spur Eiweiss. Spärliche granulirte Cylinder. Wenig hyaline Cylinder	Kein. Spärliche hyaline Cylinder	—	—
Spur Eiweiss. Spärliche hyaline Cylinder und Cylindroide	Spur Eiweiss. Spärliche granulirte Cylinder (1). Leukocyten	Kein. Leukocyten. Plattenepithel	—	—
Kein. Sehr viele hyaline Cylinder mit und ohne Leukocyten besetzt. Spärliche rothe Blutkörperchen	Kein. Spärliche granulirte Cylinder. Verfettete Nierenepithelien	Kein. Viele Cylindroide	Kein. Spärliche Cylindroide	—
Kein. Plattenepithelien	Kein. Plattenepithelien	Kein. Plattenepithel	—	—
Spur. Sehr viele hyaline Cylinder mit und ohne rothe Blutkörperchen besetzt. Nicht verfettete Nierenepithelien	Kein. Sehr viele hyaline Cylinder. Rothe Blutkörperchencylinder. Nicht verfettete Nierenepithelien	Kein. Viele Cylindroide	—	—
Kein Eiweiss. Sehr viele Cylindroide, einzelne mit Nierenepithel und Leukocyten besetzt. Viele hyaline Cylinder. 1 Nierenepithelcylinder	Kein. Viele Cylindroide. Mässige Zahl von hyalinen Cylindern. Nicht verfettete Nierenepithelien. Spärliche Blutschatten	Kein. Viele Cylindroide. Spärliche granulirte Cylinder (2)	Kein. Viele Leukocyten	—
Deutliche Spur Eiweiss. Negativ	Kein Eiweiss. Cylindroide	Kein. Spärliche hyaline Cylinder	—	—
Spur Eiweiss. Negativ	Kein. Negativ	Kein. Spärliche Cylindroide	—	—
Kein. Viele Cylindroide. Viele hyaline Cylinder	Geringe Spur Eiweiss. Negativ	Kein. Negativ	—	—
Geringste Spur. Negativ	Kein. Spärliche Leukocyten	Deutliche Spur. Spärliche Cylindroide	Kein. Negativ	—
Kein. Negativ	Kein. Negativ	Kein. Negativ	—	—
Geringe Spur. Rothe Blutkörperchen. Cylinder (1)	Kein. Spärliche Cylindroide und Leukocyten	Kein. Negativ	—	—

Nr.	Alter, Geschlecht, Beruf	Diagnose	Dauer, Quantität und Zufälle	Operation	Erster Urin nach der Operation
55	Weiblich, 48 Jahre, Hausfrau	Carcinoma uteri inoperabile	15 Min. 20 Cc.	Narkosenuntersuchung	Spur Eiweiss. Negativ
56	Männlich, 29 J., Arbeiter	Knieverletzung	45 Min. 48 Cc	Gypsverband	Kein. Negativ
57	Weibl., 39 J., Hausfrau	Prolapsus uteri	65 Min. 90 Cc.	Colporraphia posterior	Kein. Spärliche Cylindroide und Leukocyten
58	Weibl., 18 J., Dienstmädchen	Narben nach Panaritium u. Osteomyelitis sanata	70 Min. 52 Cc.	Exstirpation. Naht	Kein. Blasenepithel
59	Weibl., 24 J., Hausfrau	Perityphlitis	75 Min. 65 Cc.	Laparotomie	Geringste Spur. Spärliche hyaline Cylinder, mit Leukocyten besetzt
60	Weibl., 30 J., Wärterin	Perityphlitis	100 Min. 70 Cc.	Laparotomie. Amputation des Wurmfortsatzes	Kein. Negativ
61	Weibl., 42 J., Hausfrau	Carcinoma uteri	160 Min. 65 Cc.	Uterusexstirpation nach Schuchard	Kein. Plattenepithelien und Leukocyten
62	Weibl., 71 J., Hausfrau	Carcinoma uteri inoperabile	15 Min. 20 Cc.	Excochleatio	Kein. Spärliche hyaline, granulirte Cylinder und Bakterien
63	Weibl., 40 J., Hausfrau	Hernia cruralis	40 Min. 35 Cc.	Herniotomie	Kein. Negativ

Erster Urin nach der Operation	1. Tag nach der Operation	2. Tag nach der Operation	3. Tag nach der Operation	4. Tag nach der Operation
Bis über die Kuppe des Reagensglases Eiweiss. Verfettete Nierenepithelien. Spärliche Cylindroide. Viele hyaline Cylinder	Spur Eiweiss. Viele hyaline Cylinder, mit rothen Blutkörperchen besetzt. Granulirte Cylinder (3). Cylindroide	Spur. Sehr wenig hyaline Cylinder	—	—
Kein Eiweiss. Hyaline Cylinder mit Leukocyten und verfetteten Nierenepithelien besetzt. Verfettete Nierenepithelien. Rothe Blutkörperchen	Kein. Negativ	Kein. Negativ	—	—
Kein Eiweiss. Wenig verfettete Nierenepithelien und hyaline Cylinder	Kein. Spärliche hyaline Cylinder	Kein. Negativ	—	—
Kein. Spärliche hyaline Cylinder	Kein. Negativ	Kein. Negativ	—	—
Deutliche Spur. Sehr viele granulirte und hyaline Cylinder. Sehr viele verfettete Nierenepithelien. Blutschatten. Viele hyaline Cylinder, mit verfetteten Nierenepithelien besetzt	Sehr deutliche Spur. Mässige Zahl hyaliner Cylinder mit Leukocyten und verfetteten Nierenepithelien darauf	Spur. Viele Cylindroide und hyaline Cylinder	Spur. Leukocyten	—
Geringste Spur. Negativ	Kein. Negativ	Kein. Viele Cylindroide	Kein. Plattenepithelien	—
Deutliche Spur. Viele hyaline Cylinder und Blutschatten	Kein. Spärliche hyaline Cylinder. Blutschatten	Kein. Spärliche Leukocyten und Cylindroide	—	—
Geringste Spur. Enorm viele hyaline Cylinder, mit verfetteten Nierenepithelien und Detritus besetzt. Sehr viele granulirte Cylinder	Kein. Blutschatten. Sehr viele hyaline Cylinder, mit verfetteten Nierenepithelien besetzt	Kein. Leukocyten	—	—
Deutliche Spur. Sehr viele hyaline Cylinder, mit verfetteten Nierenepithelien besetzt. Spärliche granulirte Cylinder. Viele verfettete Nierenepithelien	Kein. Viele hyaline Cylinder. Wenig granulirte Cylinder. Blutschatten	Kein. Plattenepithel. Leukocyten	—	—

Nr.	Alter, Geschlecht, Beruf	Diagnose	Dauer, Quantität und Zufälle	Operation	Erster Urin vor der Operation
64	Weibl., 46 J..	Prolapsus uteri	110 Min. 80 Cc.	Colp.-perineorraphie	Kein. Spärliche hyaline Cylinder
65	Männl., 18 Jahre, Arbeiter	Quetschung der Finger	20 Min. 20 Cc.	Amputatio digiti	Kein. Negativ
66	Weiblich, 46 J., Hausfrau	Hernia cruralis	—	Herniotomie	Kein. Negativ
67	Männl., 70 J., Arbeiter	Carcinoma des Unterkiefers. Nephritis chronica	60 Min. 60 Cc.	Resection des Unterkiefers	Geringe Spur. Spärliche hyaline und granulirte Cylinder
68	Weibl., 18 J., Dienstmädchen	Lymphomata colli	20 Min. 25 Cc.	Exstirpation	Kein. Leukocyten. Plattenepithel
69	Kind, 6 Jahre	Fractura olecrani complicata	45 Min. 20 Cc.	Desinfection. Verband	Kein. Negativ
70	Weibl., 28 J., Hausfrau	Doppelseitige Wanderniere	60 Min. 40 Cc.	Doppelseitige Nephrorraphie. Sehr schwacher Puls während der Narkose	Kein. Negativ

Aether.

Nr.	Alter, Geschlecht, Beruf	Diagnose	Dauer, Quantität und Zufälle	Operation	Erster Urin vor der Operation
1	Männlich, 38 Jahre, Arbeiter	Keloidnarben	60 Min. 200 Cc.	Exstirpation. Naht	Kein Eiweiss. Negativ
2	Weiblich, 30 J., Hausfrau	Hernia ventralis	120 Min. 500 Cc.	Herniotomie	Kein. Negativ

Erster Urin nach der Operation	1. Tag nach der Operation	2. Tag nach der Operation	3. Tag nach der Operation	4. Tag nach der Operation
Sehr deutliche Spur. Sehr viele hyaline Cylinder, mit verfetteten Nierenepithelien besetzt.	Kein. Spärliche hyaline Cylinder	Kein. Plattenepithel	Kein. Negativ	—
Kein Eiweiss. Sehr viele hyaline Cylinder, mit Granula besetzt. Spärliche granulirte Cylinder (5). Nicht verfettete Nierenepithelien	Kein. Negativ	Kein. Negativ	—	—
Kein. Spärliche hyaline Cylinder	Kein. Leukocyten	Geringste Spur. Cylindroide	Kein. Negativ	—
Kein Eiweiss. Viele verfettete und nicht verfettete Nierenepithelien. Spärliche hyaline Cylinder	Kein. Viele Cylindroide. Spärliche Cylindroide	Spur Eiweiss. Viele granulirte und hyaline Cylinder	Kein. Leukocyten. Plattenepithel	Kein. Negativ
Kein. Viele Cylindroide	Kein. Viele Cylindroide	Kein. Negativ	—	—
Kein Eiweiss. Rothe Blutkörperchen. Spärliche Plattenepithelien und Cylindroide	Kein. Negativ	Kein. Negativ	—	—
Sehr deutliche Spur. Sehr viele granulirte und hyaline Cylinder. Viele verfettete Nierenepithelien. Blutschatten	Sehr deutliche Spur. Sehr viele granulirte Cylinder und verfettete Nierenepithelien	Sehr deutliche Spur. Spärliche hyaline und granulirte Cylinder	1/2 pro mille. Esbach. Negativ	1 pro mille. Negativ

Erster Urin nach der Operation	1. Tag nach der Operation	2. Tag nach der Operation	3. Tag nach der Operation	4. Tag nach der Operation	5. Tag nach der Operation	6. Tag nach der Operation	7. Tag nach der Operation
Kein Eiweiss. Negativ	Kein. Negativ	Kein. Negativ	—	—	—	—	—
Kein. Zahlreiche hyaline und granulirte Cylinder. Nicht verfettete Nierenepithelien	Kein. Leukocyten. Blasenepithelien	Kein. Granulirte Cylinder (3). Leukocyten	—	Kein. Leukocyten	—	—	Kein. Leukocyten. Plattenepithelien.

Nr.	Alter, Geschlecht, Beruf	Diagnose	Dauer, Quantität und Zufälle	Operation	Erster Urin n der Operatio
3	Männl., 27 J., Commis	Lues hered. tibiae	60 Min. 300 Cc. Langes Excitationsstadium	Secundärer Blutschorf	Kein. Negativ
4	Weibl., 45 J., Hausfrau	Carcinoma mammae	157 Min. 350 Cc.	Amputatio mammae	Kein. Wenige Cy droide
5	Männl., 35 J., Arbeiter	Lues hered. tibiae	40 Min. 310 Cc. Langes Excitationsstadium	Sequestrotomie	Geringste Spur. Negativ
6	Männl., 21 J., Arbeiter	Caries proc. mastoid.	60 Min. 270 Cc.	Aufmeisselung des Warzenfortsatzes	Kein. Sehr wenig Cylindroide
7	Weibl., 35 J., Hausfrau	Prolapsus uteri	80 Min. 240 Cc.	Colpo-perineorraphie	Kein. Sehr viele Cy droide
8	Weibl., 30 J., Hausfrau	Lues hereditaria femoris. Amyloidniere	100 Min. 200 Cc.	Sequestrotomie	2½ pro m Esbach. Negativ
9	Weibl., 40 J., Hausfrau	Contracturen der beiden Beine nach Myelitis transversa	80 Min. 220 Cc.	Tenotomien	Geringste Spur. Negativ
10	Weibl., Hausfrau	Carcinoma mammae recidiva	30 Min. 90 Cc.	Exstirpation	Kein. Leukocyten. Plattenepithelien
11	Weibl., 30 J., Hausfrau	Darmprolapsus nach Darmresection. Wurde am vorigen Tage laparotomirt mit Chloroformnarkose (siehe oben)	—	Darmreposition	Kein. Leukocyten
12	Männl., 40 J., Matrose	Bubo inguinalis	90 Min. 240 Cc.	Exstirpation	Kein. Negativ
13	Männl., 40 J., Commis	Phlegmone des Oberschenkels. Temp. 39°	20 Min. 100 Cc.	Spaltung	Kein. Wenig Cy droide

Erster Urin nach der Operation	1. Tag nach der Operation	2. Tag nach der Operation	3. Tag nach der Operation	4. Tag nach der Operation	5. Tag nach der Operation	6. Tag nach der Operation	7. Tag nach der Operation
Kein. Sehr viele hyaline Cylinder mit Nierenepithelien darauf. Spärliche granulirte Cylinder. Viele Cylindroide	Kein. Negativ	Kein. Wenig Cylindroide u. Leukocyten	Kein. Wenig Cylindroide u. rothe Blutkörperchen	—	—	—	Kein. Negativ
Kein. Mässige Zahl von hyalinen Cylindern und granulirten Cylindern	Kein. Negativ	Kein. Negativ	—	—	—	—	—
Kein. Verfettete Nierenepithelien. Wenig Leukocyten. Spärliche hyaline Cylinder	Kein. Negativ	Kein. Negativ	Kein. Negativ	—	—	—	—
Geringe Spur. Viele Cylindroide. Leukocyten	Geringe Spur. Negativ	Kein. Wenig Cylindroide	—	—	—	—	—
Spur Eiweiss. Wenige Cylindroide, mit Leukocyten besetzt	Kein. Viele Cylindroide	Kein. Viele Cylindroide	Kein. Cylindroide	—	—	—	—
10 pro mille Esbach. Viele hyaline Cylinder. Verfettete Nierenepithelien	8 pro mille Esbach. Hyaline Cylinder	8 pro mille. Negativ	Mikroskopisch nichts Weiteres. Eiweiss verschwand allmählich bis auf eine Spur 14 Tage post operationem.				
Deutliche Spur. Leukocyten	Kein. Leukocyten	Kein. Leukocyten	—	—	—	—	—
Kein. Viele Cylindroide. Viele rothe Blutkörperchen	Kein. Viele Cylindroide	—	—	—	Kein. Leukocyten	—	—
Kein. Leukocyten. Verfettete Nierenepithelien. Viele Cylindroide	Kein. Hyaline Cylinder. Verfettete Nierenepithelien	Kein. Granulirte Cylinder. Hyaline Cylinder	—	Kein. Granulirte u. hyaline Cylinder	—	Kein. Negativ	—
Kein. Sehr viele Cylindroide. Viele Blutschatten	Kein. Viele Cylindroide	—	Kein. Negativ	—	—	—	—
Kein. Viele Cylindroide	Kein. Viele Cylindroide	Kein. Negativ	—	—	—	—	—

Nr.	Alter, Geschlecht, Beruf	Diagnose	Dauer, Quantität und Zufälle	Operation	Erster Urin nach der Operation
14	Weibl., 25 J., Hausfrau	Adenoma mammae	15 Min. 100 Cc.	Exstirpation	Kein. Leukocyten. Plattenepithelien.
15	Weibl., 35 J., Hausfrau	Echinococcus hepatis. Carcinoma recti	90 Min. 300 Cc.	Annähung des Sackes	Spur. Negativ
16	Weibl., 45 J., Hausfrau	Atrophia granularis renum	140 Min. 320 Cc.	Sacrale Mastdarmexstirpation	Kein. Leukocyten. Plattenepithelien.
17	Männl., 22 J., Maler	Arthritis gonorrhoica	20 Min. 50 Cc.	Brisement	Kein. Negativ
18	Weibl., 20 J., Kindermädchen	Luxatio coxae congenita (Amyloidniere?)	15 Min. 60 Cc.	Sequestrotomie	Kein. Sehr spärliche granulirte Cylinder
19	Männl., 35 J., Matrose	Narbenulcera am Unterschenkel	65 Min. 380 Cc. Langes Excitationsstadium	Hautplastik	Kein. Negativ
20	Weibl., Hausfrau	Myoma uteri	220 Min. 480 Cc.	Hysterektomie	Spur Leukocyten.
21	Männl., 35 J., Arbeiter	Geheilte Sehnenscheidenphlegmone	45 Min. 115 Cc.	Secundäre Naht	Kein. Negativ
22	Weibl., 46 J., Hausfrau	Carcinoma mammae. Hernia cruralis	110 Min. 300 Cc.	Amputatio mammae	Kein. Wenig Leukocyten und Plattenepithelien.

Erster Urin nach der Operation	1. Tag nach der Operation	2. Tag nach der Operation	3. Tag nach der Operation	4. Tag nach der Operation	5. Tag nach der Operation	6. Tag nach der Operation	7. Tag nach der Operation
Spur. Spärliche hyaline Cylinder. Cylindroide	Spur. Wenige Cylindroide	—	Spur. Cylindroide. Plattenepithelien	Kein. Negativ	—	—	—
Spur. Sehr viele fettig degenerirte Nierenepithelien. Viele granulirte Cylinder. Wenig hyaline Cylinder	Spur. Viele Blutschatten. Wenig granul. Cylinder	Spur. Viele hyaline Cylinder	Spur. Plattenepithelien. Cylindroide	—	Kein. Leukocyten	—	—
Spur. Fast vollkommene Anurie. Sehr viele granulirte und hyaline Cylinder. Verfettete Nierenepithelien	Kein. Viele granulirte u. hyaline Cylinder. Cylindroide	Kein. Derselbe Befund	—	Kein. Leukocyten. Viele harnsaure Krystalle	—	—	—
Kein. Negativ	Kein. Viele oxalsaure Kalkkrystalle	Kein. Negativ	—	—	—	—	—
Spur. Sehr viele granulirte Cylinder. Nierenepithelcylinder. Viele hyaline Cylinder	Spur. Viele hyal. Cylinder. Wenig granulirte Cylinder. Fettige degener. Nierenepithelien	Spur. Wenig Cylindroide	—	Kein. Spärliche hyaline Cylinder	—	—	—
Kein. Sehr spärliche hyaline Cylinder	Kein. Negativ	Kein. Negativ	—	—	Kein. Negativ	—	—
Spur. Hyaline Cylinder (1)	Geringste Spur. Negativ	Spur. Negativ	—	—	—	—	—
Kein. Negativ	Deutl. Spur. Leukocyten	Kein. Leukocyten	—	—	—	—	—
Kein. Viele granulirte Cylinder. Viele hyaline Cylinder. Viele Cylindroide	Kein. Wenige gran. Cyl. Hyal. Cyl. mit verfett. Nierenepithel. u. Blutschatten besetzt	Kein. Wenige hyaline Cylinder	Kein. Sehr spärliche granulirte u. hyaline Cylinder	Kein. Negativ	—	—	—

Nr.	Alter, Geschlecht, Beruf	Diagnose	Dauer, Quantität und Zufälle	Operation	Erster Urin nach der Operation
23	Weibl., 35 J., Hausfrau	Prolapsus uteri et vaginae. Hernia cruralis	105 Min. 230 Cc.	Kolporraphie. Herniotomie	Kein. Negativ
24	Männl., 22 J., Maler	Ankylose nach Gonitis gonorrhoica	20 Min. 105 Cc.	Brisement forcé	Kein. Negativ
25	Weibl., Hausfrau	Alte Verbrennungen 3. Grades	40 Min. 190 Cc.	Transplantation	Kein. Leukocyten. Plattenepithelien
26	Männl., 37 J., Arbeiter	Ulcerirte Narben	45 Min. 310 Cc.	Hautplastik	Kein. Sehr wenig Leukocyten
27	Weibl., 18 J., Dienstmädchen	Geheilte Sehnenscheidenphlegmone	15 Min. 155 Cc.	Secundärnaht	Kein. Plattenepithe.
28	Männl., 29 J., Bäcker	Furunculus regionis axillaris	20 Min. 110 Cc.	Spaltung (kein Fieber)	Kein Negativ
29	Männl., 45 J., Arbeiter	Luxatio humeri	10 Min. 50 Cc.	Reposition	Kein. Negativ
30	Männl., 48 J., Arbeiter	Narbe nach Bursitis praepatellaris	30 Min. 130 Cc.	Secundärnaht	Kein. Negativ
31	Weibl., 32 J., Lehrerin	Perityphlitis	100 Min. 240 Cc.	Amputatio appendicis	Kein. Plattenepithelien
32	Männl., 29 J., Arbeiter	Analfistel	45 Min. 220 Cc.	Secundärnaht	Kein. Wenig Plattenepithel
33	Männl., 35 J., Arbeiter	Geheilte Oberarm-Phlegmone	80 Min. 330 Cc.	Secundärnaht	Kein. Negativ

Erster Urin nach der Operation	1. Tag nach der Operation	2. Tag nach der Operation	3. Tag nach der Operation	4. Tag nach der Operation	5. Tag nach der Operation	6. Tag nach der Operation	7. Tag nach der Operation
Kein. Viele Cylindroide. Verfettete Nierenepithelien	Kein. Viele Cylindroide	Spur Eiweiss. Spärliche hyaline Cylinder	Kein. Negativ	—	—	—	—
Kein. Negativ	Kein. Negativ	Kein. Negativ	—	—	—	—	—
Kein. Leukocyten. Plattenepithel.	Kein. Leukocyten. Plattenepithel	Kein. Negativ	—	—	—	—	—
Kein. Nicht verfettete Nierenepithelien. Spärliche granulirte Cylinder	Kein. Viele Cylindroide. Wenige nicht verfettete Nierenepithelien	Kein. Negativ	—	—	—	—	—
Geringe Spur Eiweiss. Viele Leukocyten	Geringe Spur Eiweiss Wenig Cylindroide	Kein. Leukocyten. Plattenepithel	Kein. Plattenepithel	—	—	—	—
Kein. Negativ	Kein. Negativ	Kein. Negativ	—	—	—	—	—
Kein. Negativ	Kein. Negativ	Kein. Negativ	—	—	—	—	—
Kein. Negativ	Kein. Negativ	Kein. Negativ	—	—	—	—	—
Kein. Spärliche hyaline Cylinder und Leukocyten	Kein. Leukocyten. Plattenepithel	Kein. Plattenepithel	—	—	—	—	—
Kein. Spärliche hyaline Cylinder und Leukocyten	Kein. Leukocyten	Kein. Negativ	—	—	—	—	—
Kein. Cylindroide. Leukocyten	Kein. Cylindroide. Spärliche nichtfettig degener. Nierenepithel.	Kein. Deutl. Spur Eiweiss. Nicht fett. degener. Nierenepithel. Spärl. hyal. Cyl.	—	—	Kein. Negativ	—	—

Nr.	Alter, Geschlecht, Beruf	Diagnose	Dauer, Quantität und Zufälle	Operation	Erster Urin v. der Operation
34	Männl., 35 J., Arbeiter	Ellbogenverletzung	50 Min. 240 Cc.	Desinfection. Verband	Kein. Negativ
35	Weibl., 12 J., Schulmädchen	Flexionsstellung nach geheilter Coxitis	30 Min. 110 Cc.	Osteotomia subtrochanterica	Kein. Negativ
36	Weibl., 45 J., Hausfrau	Carcinoma mammae	75 Min. 145 Cc.	Amputatio mammae	Kein. Negativ
37	Männl., 30 J., Arbeiter	Sehnendurchschneidung	80 Min. 180 Cc.	Sehnennaht	Kein. Negativ
38	Weibl., 29 J., Hausfrau	Wanderniere	40 Min. 140 Cc.	Nephrorraphie	Spur Eiweiss. Negativ
39	Weibl., 20 J., Kindermädchen	Alte Luxatio congenita coxae (Amyloidniere)	30 Min. 70 Cc. Aether	Brisement	Spur. Negativ
40	Weibl., 20 J., Hausfrau	Tuberculosis tubae Fallopii duplex	135 Min. 230 Cc.	Laparotomie. Exstirpation	Kein Negativ
41	Weibl., 15 J., Schulmädchen	Tuberculosis vertebrarum	85 Min. 215 Cc.	Wirbelsäulen-Trepanation	Kein Negativ
42	Weib., 14 J., Schulmädchen	Spondylitis dorsalis	25 Min. 65 Cc.	Curettement eines Senkungsabscesses	Spur. Negativ
43	Weibl., 30 J., Hausfrau	Puerperaler paranephritischer Abscess. Kein Fieber	30 Min. 140 Cc.	Spaltung	Kein. Leukocyten
44	Männl., 35 J., Arbeiter	Hernia ventralis	25 Min. 340 Cc. Langes Exitationsstadium	Herniotomie	Kein. Negativ
45	Weibl., 11 J., Schulkind	Alte Verbrennung III. Grades	45 Min. 55 Cc.	Transplantation nach Thiersch	Kein Negativ

Erster Urin nach der Operation	1. Tag nach der Operation	2. Tag nach der Operation	3. Tag nach der Operation	4. Tag nach der Operation	5. Tag nach der Operation	6. Tag nach der Operation	7. Tag nach der Operation
Kein. Spärliche granulirte Cylinder und nicht verfettete Nierenepithelien	Kein. Negativ	Kein. Negativ	—	—	—	—	—
Kein. Negativ	Kein. Negativ	Kein. Negativ	—	—	—	—	—
Kein. Negativ	Kein. Negativ	Kein. Negativ	—	—	—	—	—
Kein. Negativ	Kein. Negativ	Kein. Negativ	—	—	—	—	—
Bis über die Kuppe des Reagensglases. Fettig degenerirte Nierenepithelien. Hyaline Cylinder, mit Blutschatten und Granula besetzt	Spur. Negativ	Spur. Wenig hyaline Cylinder	—	Spur. Leukocyten Plattenepithel	—	—	—
Spur. Negativ	Bis über d. Kuppe des Reagensglases. Spärliche hyal. Cyl.	Kuppe des Reagensglases. Negativ	—	Spur. Negativ	—	—	—
Geringe Spur. Sehr viele hyaline Cylinder, mit verfetteten Nierenepithelien besetzt	Spur. Negativ	Spur. Negativ	—	Kein. Negativ	Kein. Sehr spärl. hyaline Cylinder	—	—
Spur Eiweiss. Viele granulirte Cylinder. Mässige Zahl von verfetteten Nierenepithel. Viele Cylindroide	Spur. Negativ	Spur. Negativ	—	Spur. Negativ	Kein. Negativ	—	—
Spur. Viele verfettete Nierenepithelien. Spärl. granulirte Cylinder	Kein. Viele Cylindroide	Kein. Negativ	—	—	—	—	—
Spur Eiweiss. Negativ	Spur Eiweiss Negativ	Kein. Negativ	Geringe Spur. Negativ	Kein. Negativ	—	—	—
Kein. Spärliche hyaline u. granulirte Cylinder	Geringste Spur Eiweiss Negativ	Kein. Leukocyt.	Kein. Negativ	—	—	—	—
Kein Eiweiss. Negativ	Kein. Spärliche Leukocyt.	Kein. Negativ	—	Kein. Negativ	—	—	—

Nr.	Alter, Geschlecht, Beruf	Diagnose	Dauer, Quantität und Zufälle	Operation	Erster Urin nach der Operation
46	Männlich, Arbeiter	Ulcus cruris	25 Min. 80 Cc.	Circumcisio cruris	Kein. Negativ
47	Weiblich, 20 Jahre, Lehrerin	Perityphlitis	60 Min. 180 Cc.	Laparotomie. Amputation des Wurmfortsatzes	Kein. Negativ
48	Weibl., 8 J., Schulkind	Hernia ventralis nach ausgeheilter Peritonitis tuberculosa	35 Min. 116 Cc. Enorme Schleimsecretion und Cyanose	Herniotomie	Kein. Negativ
49	Männl., 18 J., Arbeiter	Verletzung der Bursa praepatellaris	20 Min. 130 Cc.	Exstirpation der Bursa	Kein. Negativ
50	Weibl., 29 J., Hausfrau	Ulcus cruris	40 Min. 140 Cc.	Circumcisio ulceris	Kein. Plattenepithelien
51	Weibl., 32 J., Hausfrau	Carcinoma uteri	75 Min. 90 Cc.	Sacrale Exstirpation	Spur. Spärliche hyaline Cylinder und Leukocyten
52	Männl., 30 J.	Ulcerirter Amputationsstumpf	35 Min. 250 Cc.	Reamputation	Kein. Negativ
53	Männl., 21 J., Arbeiter	Fingersteifigkeit nach ausgeheilter Phlegmone der Hand	30 Min. 150 Cc.	Exstirpation von Schwielen	Kein. Negativ

Erster Urin nach der Operation	1. Tag nach der Operation	2. Tag nach der Operation	3. Tag nach der Operation	4. Tag nach der Operation	5. Tag nach der Operation	6. Tag nach der Operation	7. Tag nach der Operation
Spur Eiweiss. Spärliche hyaline Cylinder. Nicht verfettete Nierenepithel.	Kein. Negativ	Kein. Negativ	—	—	—	—	—
Kein Eiweiss. 1. Sehr viele fettig degenerirte Nierenepithelien. 2. Viele granulirte Cylinder, einzelne aus verfetteten Nierenepithel. bestehend. 3. Hyaline Cylind., mit verfetteten Nierenepithelien besetzt	Kein. Negativ	Deutlich Eiweiss. Wenig verfettete Nierenepithelien. Blutschatten. Spärl. granulirte Cylinder	Kein. Blasenepithelien	Kein. Negativ	—	Kein. Negativ	—
Kein Eiweiss. Spärliche Leukocyten	Kein. Cylindroide	Kein. Blasenepithelien. Leukocyt.	—	—	—	—	—
Kein Eiweiss. Oxalsaurer Kalk	Kein. Negativ	Kein. Negativ	—	—	—	—	—
Kein Eiweiss. Spärliche Leukocyten	Kein. Spärliche Cylind. u. Plattenepithelien	Kein. Plattenepithelien	Kein. Plattenepithelien	—	—	—	—
1/2 pro mille (Esbach). 1. Sehr viele hyaline Cylinder. 2. Granulirte Cylinder, mit Nierenepithel. besetzt	1/4 pro mille (Esbach). Sehr viele gran. Cyl. Sehr viele hyal. Cyl., mit verfetteten Nierenepithelien besetzt	1/8 pro mille (Esbach). Leukocyten. Plattenepithelien	Spur Eiweiss	—	—	—	—
Kein Eiweiss. Spärl. Blutschatten und Leukocyten	Kein. Negativ	Kein. Negativ	—	—	—	—	—
Kein Eiweiss. Spärliche hyaline Cylinder. Mässige Zahl von verfetteten Nierenepithelien. Leukocyten	Kein. Spärl. hyaline Cylinder, mit Leukocyten besetzt. Granulirte Cylind. (2). Verfettete Nierenepithelien	Kein. Negativ	—	—	—	—	—

Nr.	Alter, Geschlecht, Beruf	Diagnose	Dauer, Quantität und Zufälle	Operation	Erster Urin nach der Operation
54	Weiblich, 38 Jahre, Hausfrau	Stenosis recti nach Lues recti. Graviditas 7. Monat	60 Min. 240 Cc. Keine Zufälle	Anlegung eines Anus praetern.	Kein. Spärliche Plattenepithelien
55	Männlich, 28 J., Arbeiter	Bubo inguinalis	20 Min. 150 Cc.	Exstirpation	Kein. Spärliche Plattenepithelien und Leukocyten
56	Männl., 34 J., Arbeiter	Hernia inguinalis	45 Min. 310 Cc. Potator	Herniotomie. Radicaloperation nach Schede	Kein. Spärliche Leukocyten und Plattenepithelien
57	Weibl., 35 J., Hausfrau	Myoma uteri (submucöser Polyp)	30 Min. 180 Cc.	Vaginale Exstirpation	Kein. Spärliche Leukocyten
58	Weibl., 38 J., Hausfrau	Grosse Ovarial- (multiloculäre) Cyste	90 Min. 90 Cc.	Laparotomie. Exstirpation	Spur Eiweiss. Spärliche Leukocyten und Plattenepithelien
59	Weibl., 35 J., Hausfrau	Prolapsus uteri et Pyosalpinx	75 Min. 210 Cc.	Ventrofixatio. Salpingektomie	Kein. Spärliche Leukocyten und Plattenepithelien
60	5 J., Kind	Genua valga	35 Min. 45 Cc.	Doppelseitige Osteotomie	Kein. Leukocyten. Blasenepithel.

Erster Urin nach der Operation	1. Tag nach der Operation	2. Tag nach der Operation	3. Tag nach der Operation	4. Tag nach der Operation	5. Tag nach der Operation	6. Tag nach der Operation	7. Tag nach der Operation
Kein Eiweiss. Mässige Zahl von granulirten Cylindern. Enorm viele hyaline Cylinder, mit und ohne verfettete Nierenepithelien darauf. Viele verfettete Nierenepithelien. Nierenepithel. Cylinder. Urinmenge normal	Spur Eiweiss. 1. Viele granulirte Cylinder. 2. Viele hyaline Cylinder, mit Leukocyten und verfetteten Nierenepithelien darauf Urinmenge normal	Kein. 1. Sehr viele hyaline Cylinder, mit Leukocyt. u. verfetteten Nierenepith. darauf. 2. Viele granulirte Cylinder	Spur. Spärliche granulirte u. hyaline Cylinder	Geringe Spur. Negativ	—	—	—
Kein. Spärliche hyaline Cylinder, einzelne mit verfetteten Nierenepithelien darauf	Kein. Spärliche Leukocyt. u. Plattenepithel.	Kein. Spärliche Leukocyt.	—	—	—	—	—
Kein. Mässige Zahl von granulirten Cylindern. Spärliche verfettete Nierenepith. Plattenepithel.	Kein. Sehr spärliche granulirte Cylinder	Kein. Negativ	—	—	—	—	—
Kein. Sehr geringe Zahl von hyalinen Cylind.	Kein. Negativ	Kein. Negativ	—	—	—	—	—
Spur Eiweiss. Enorme Zahl von granulirten u. verfetteten Nierenepithelcylindern. Sehr viele hyaline Cylinder, mit Leukocyten u. verfetteten Nierenepith. darauf. Sehr viele verfettete Nierenepith.	Kein Eiweiss. Wegen Uraten eine mikroskopische Untersuchung unmöglich	Kein. Negativ	—	—	—	—	—
Geringe Spur. Spärliche hyaline Cylinder	Kein. Cylindr. 2 rothe Blutkörperchen. Cylinder	Kein. Negativ Leukocyt.	—	—	—	—	—
Kein. Spärliche Cylindroide	Kein. Negativ	Kein. Spärl. Leukocyt. u. Blasenepithelien	—	—	—	—	—

Unter den 130 Harnen, welche ich vor und nach der Narkose untersucht habe, waren 13, die schon vorher Eiweiss enthielten. In 8 Fällen fand eine Steigerung der Albuminurie statt und zwar je 4 mal nach Chloroform und Aether. In 4 Fällen, wo nur eine Spur vor der Narkose vorhanden war, fand sich Eiweiss bis über die Kuppe eines Reagenzglases nach der Narkose: Zwei Fälle von Carcinoma uteri — der eine operabel, der andere nicht operabel —, ein Fall von Wanderniere und ein Fall alter Hüftgelenksluxation, bei dem Verdacht auf Amyloid bestand. Steigerung der Albuminurie trat in zwei der genannten Fälle nach Chloroformnarkose, in zwei Fällen nach Aethernarkose auf. In einem Fall von Amyloidniere wurde der Urin nach einer Aethernarkose auf Albumen untersucht, und es zeigte sich eine Steigerung von 2,5 pro Mille vor der Narkose bis auf 10,0 pro Mille nach der Narkose (A. 8.). Diese Zunahme verschwand binnen zwei Wochen, so dass nur noch eine Spur von Eiweiss vorhanden war. Dieselbe Patientin wurde 6 Wochen nach der Aethernarkose mittelst Chloroform narkotisirt, und es ergab sich eine Steigerung des Eiweissgehaltes von 3,0 pro Mille vor der Narkose bis auf 9,0 pro Mille im ersten Urin nach der Narkose. Und zwar hielt diese Steigerung länger an, als nach der Aethernarkose.

In den übrigen Fällen, wo eine Spur Eiweiss vor und nach der Narkose vorhanden war, zeigte sich keine Vermehrung nach der Narkose. In einem Fall von chronischer Nephritis, wo vor der Chloroformnarkose eine geringe Spur Eiweiss vorhanden war, wurde erst am zweiten Tage nach der Narkose eine Spur davon nachgewiesen.

Bei 15 Fällen trat im eiweissfreien Harn nach Aether, bei 23 Fällen nach Chloroform Albuminurie auf, d. h. in 25 Proc. nach Aethernarkose und 32 Proc. nach Chloroform.

Besonders zu erwähnen ist Fall A. 43, wo Albuminurie in Spuren bei einer Puerpera nach Aether auftrat und bei welcher der Urin vor der Narkose während mehrerer Wochen eiweissfrei gewesen war.

Zweitens Fall A. 54, wo wegen Strictur des Mastdarms ein Anus praeternat. angelegt werden musste und zwar bei einer Patientin im 8. Monat der Gravidität. Hier zeigte sich Albuminurie am ersten Tage nach der Narkose.

In den genannten wie in den sonstigen Fällen kommen Antiseptica und Fieber nicht in Betracht, da Untersuchungen in solchen Fällen nicht vorgenommen worden sind. Wo eiweissfreier Harn vor der Narkose vorhanden war und Albuminurie nach derselben auftrat, war diese nur in Spuren nachweisbar, jedoch deutlich mittelst aller

vier Proben. Aether und Chloroform scheinen also in dieser Richtung fast von gleicher Wirkung zu sein.

Mikroskopisch war es auffallend, dass in vielen Fällen von eiweissfreiem Harn nach der Narkose hyaline und granulirte Cylinder und selbst auch Nierenepithelien und Nierenepithelcylinder auftraten. Aus diesem geht hervor, dass die chemische Untersuchung des Urins allein vor und nach der Narkose nur einen relativen Werth hat. In 17 Fällen (d. h. 28,3 Proc.) zeigte sich Cylindrurie (Cylindroide nicht mitgezählt) nach Aether, wo keine begleitende Albuminurie vorhanden war und bei welchen Fällen vor der Narkose weder Nierenelemente noch Eiweiss constatirt wurden. In 15 Fällen waren nach Chloroform Cylinder in eiweissfreiem Harn. Vor Eintritt der Narkose waren auch hier weder Albuminurie noch Cylinder vorhanden. Diese Cylinder erwiesen sich meist als hyaline, häufig granulirte, sowie auch als Blutkörperchen und Nierenepithelcylinder. Fettig degenerirte und nicht degenerirte Nierenepithelien wurden häufig gefunden und nur als solche notirt, wenn der Urin von sonstigen Epithelien frei war, oder wenn granulirte oder hyaline damit besetzt waren. Bei den 48 Patienten, wo Albumen infolge der Narkose auftrat, wurden 12 mal bei Chloroform, 9 mal bei Aether hyaline oder granulirte Cylinder gefunden.

In 13 Fällen (7 von Chloroform, 6 von Aether) traten hyaline und granulirte Cylinder vor und nach der Narkose auf. Dass das Erbrechen von Einfluss auf die Nierenveränderungen war, habe ich nicht beobachten können. In zahlreichen Untersuchungen bei Kindern fanden verhältnissmässig weniger Veränderungen statt, als bei Erwachsenen. Hier verhielt sich Chloroform und Aether auch gleich.

Meine Schlussfolgerungen sind daher:

1. Eine bereits bestehende Albuminurie wird durch Aether häufiger als durch Chloroform gesteigert.

2. Albuminurie tritt häufiger nach Chloroform als nach Aethernarkosen auf und zwar im Verhältniss von 32 : 25.

3. Der Einfluss derselben auf Amyloidniere ist gleich.

4. Cylindrurie mit und ohne Eiweiss tritt nach Chloroform- und Aethernarkosen gleich häufig auf und verschwindet rascher nach Aethernarkosen, als nach Chloroform.

Dass diese Nachwirkung des Chloroforms auf die Nieren weit gefährlicher ist, als diejenige des Aethers, hat bereits E. Fraenkel l. c. nachgewiesen.

Im Laufe des vergangenen Sommers hatte ich selbst Gelegenheit, einen solchen Fall auf der hiesigen chirurgischen Abtheilung zu beobachten.

Der Fall betrifft einen 64jährigen Arbeiter, welcher wegen Lungenemphysem leichteren Grades auf der inneren Abtheilung dieses Krankenhauses in Behandlung war. Seit sieben Jahren hatte er einen Leistenbruch, welcher bis 3 Stunden vor der Operation stets reponibel war. Diese Einklemmung machte keine allgemeinen Erscheinungen, kein Erbrechen oder irgend welche Symptome eines Darmverschlusses. Der erste Spitzenton war leicht accentuirt, der Puls mässig gespannt, an den Lungen nur geringer Grad von Lungenemphysem. Die 3 Stunden nach Eintritt der Einklemmung vorgenommene Herniotomie ergab, dass es sich um eine Einklemmung eines Klumpens des grossen Netzes sowie des Caecum und Wurmfortsatzes handelte. Der eingeklemmte Netzklumpen wurde abgetragen. Die Radicaloperation wurde in der gewöhnlichen Weise nach Schede ausgeführt mit Ausschluss aller antiseptischen Lösungen oder Pulver, speciell Jodoform. Die Darmschlinge (Caecum) zeigte keinen Einschnürungsring. Die Dauer der Operation war 90 Minuten, die Menge des verbrauchten Chloroforms 60 Ccm. Der Urin wurde vor und nach der Narkose zwecks Benutzung für diese Arbeit mit allen oben angegebenen Cautelen untersucht und ergab vor der Narkose weder Eiweiss noch mikroskopische Nierenelemente. Der erste Urin nach der Narkose war eiweissfrei, selbst für empfindlichste Proben, aber mikroskopisch enthielt derselbe einen gänzlich aus typischen Nierenepithelien bestehenden Cylinder, viele hyaline Cylinder und sehr viele Cylindroide, mit Nierenepithelien und Leukocyten besetzt.

Die Menge des Urins in den ersten 24 Stunden war 700 Ccm. mit sp. G. 1027. Am ersten Tage nach der Narkose ergab die Untersuchung, dass der Harn wieder eiweissfrei war, aber Blutplatten in geringer Zahl, viele Cylindroide und eine mässige Zahl von hyalinen Cylindern, sowie nicht verfettete lose liegende Nierenepithelien enthielt. Die Urinmenge in den zweiten 24 Stunden betrug 1000 Ccm. mit sp. G. 1026. Der Harn des zweiten Tages nach der Narkose war ebenfalls eiweissfrei; mikroskopisch viele Cylindroide mit spärlichen granulirten Cylindern. An den folgenden zwei Tagen negativer Befund. Die Urinmenge der dritten 24 Stunden betrug 1200 Ccm., sp. G. 1018. Bis zum Exitus war der Urin stets eiweissfrei. Der Verlauf des Falles nach der Operation war ein völlig normaler. Mit Ausnahme einer Temperatur von 38° mit Puls von 90 am Abend des ersten Tages nach der Operation war Patient stets fieberfrei; Puls durchschnittlich 84. In den ersten Tagen leichte Beschwerden durch Blähungen und Obstipation, welche nach Ricinusöl und Clystir sofort verschwanden. Sonst wurden keine Arzneien gegeben. Der Verbandwechsel wurde am 9. Tage vorgenommen und ergab Heilung per primam. Von der Zeit des Erwachens aus der Narkose bis zum Exitus war das allgemeine Befinden stets gut, keine Anschwellung der Beine. Plötzlich am 11. Tage post operationem, nachdem Patient in der Nacht gut geschlafen hatte, klagte er über Kopfschmerzen und Kurzathmigkeit, wurde cyanotisch und starb binnen einigen Minuten.

Die 24 Stunden nach dem Tode ausgeführte Section (Dr. Hohenemser) ergab:

Leidlich gut genährter, musculöser Leichnam. In der rechten Leistengegend eine geschlossene, reactionslose Herniotomiewunde, welche die

ganze Bauchwand durchsetzt und in der Tiefe mit Silberdrähten genäht ist. Am inneren Leistenring ein Klumpennetz der Bauchwand leicht adhärent. Peritoneum glatt und spiegelnd. Die Lungen sinken wenig zurück. Rechte Lunge in ihrer ganzen Ausdehnung mit der Brustwand verwachsen. Linker Pleuraraum frei von abnormem Inhalt. Bei Eröffnung der linken Lungenarterie zeigt es sich, dass das Lumen derselben sowie das der beiden Aeste nach der Theilung durch einen schwarzbraunen, fibrinösen, nirgends adhärenten embolischen Pfropf ausgefüllt sind, welcher sich noch weiter in die Lunge hinein fortsetzt. Herz entsprechend gross, sehr schlaff. Klappenapparat intact, herdfrei. In beiden Lappen der sonst normalen, etwas blutreichen linken Lunge sind die Arterienäste mit embolischen Pröpfen ausgefüllt. Im rechten Unterlappen ebenfalls Pfröpfe in den Arterien. Milz 12 : 5 : 2, zeigt sehr schlaffes, blutreiches Parenchym.

Nebennieren normal. Beide Nieren von normaler Grösse, blutreich; Oberfläche vollkommen glatt. Auf der Schnittfläche sind die Glomeruli deutlich sichtbar, Rinde trüb, nicht verbreitert. In den Markkegeln einzelne streifige Kalkablagerungen. An den Nierenbecken, Harnleitern und Harnblase sowie an den übrigen Organen nichts Bemerkenswerthes. In der linken Schenkelvene ein solider, leicht adhärenter, kurzer, grauröthlicher Thrombus. Die mikroskopische Untersuchung der in Alkohol gehärteten, mit Hämatoxylin (Böhmer)-Eosin gefärbten Nierenschnitte ergab einen Befund, welcher zuerst von Fraenkel[18]) beschrieben worden ist und zwar unter dem Titel: „Ueber anatomische Veränderungen durch Chloroformnachwirkung beim Menschen". Die Ergebnisse der mikroskopischen Untersuchung der Nierenschnitte in diesem Fall waren folgende:

Mit schwachen Vergrösserungen sah man, dass ein grosser Unterschied zwischen der Kernfärbung der Epithelien der gewundenen Harnkanälchen und der Glomeruli bestand. Die der letzteren heben sich scharf durch normale tiefe Kernfärbung von den übrigen Epithelien, welche kaum eine Andeutung derselben zeigen, ab. Bei starker Vergrösserung tritt dieser Unterschied noch deutlicher hervor. Nahezu der grösste Theil der Zellen der Nierenrinde hat das Vermögen, Kernfärbungen anzunehmen, eingebüsst. Die Epithelien der gewundenen Harnkanälchen zeigen hochgradige Veränderungen. Während ein Theil seine Gestalt erhalten hat, sind die übrigen gelockert, gequollen und füllen die Lumina aus, so dass dieselben nur stellenweise sichtbar und — wo vorhanden — mit spärlichen, geronnenen Exsudatmassen gefüllt sind. Die Zellkerne sind meistens untergegangen, einige sind schwach tingirt und die Kerne eben angedeutet, ganz wenige sind intact und scharf gefärbt. In den Markstrahlen zeigen einige gerade Harnkanälchen dieselbe schwache Kernfärbung und Aufquellung des Protoplasmas, während die übrigen intact erscheinen. Die Glomeruli sind meistens intact; bei einigen ist die Kapsel mässig verdickt, nur vereinzelte, namentlich unter der Nierenkapsel, sind diffus fibrös umgewandelt. In einigen Glomeruli, ebenfalls unter der Nierenkapsel, finden sich geronnene Exsudatmassen. Das interstitielle Gewebe zwischen den einzelnen gewundenen Harnkanälchen ist in geringem Maasse verdickt. Kleinzellige Infiltrationsherde sind nirgends vorhanden. Die Harnkanälchen des Markes sind im Wesentlichen intact, enthalten nament-

lich gegen die Papillen reichlich grosse, hyaline Cylinder und rothe Pigmentschollen.

Der etwas detaillirt mitgetheilte Sectionsbefund hat die klinische Diagnose einer Lungenembolie vollkommen bestätigt. Die Thrombose der linken Schenkelvene, welche klinisch keine Erscheinung machte, war der Ausgangspunkt für die Lungenembolie. Nach dem Sectionsbefund eines sehr schlaffen Herzens kann — ähnlich wie in dem ersten der von Fraenkel veröffentlichten Fälle — die Schlussfolgerung gemacht werden, dass die damit im Zusammenhang stehende Arbeitsunfähigkeit des Herzens und Verlangsamung der Circulation das begünstigende Moment zur Bildung einer Thrombose war. Antiseptica und Medicamente kamen in diesem Falle nicht zur Anwendung. Obschon die mikro-

skopische Untersuchung der Nieren geringe interstitielle Bindegewebsvermehrung ergab mit vollkommen negativem makroskopischen Befund, können wir diesen kaum nennenswerthen Grad von interstitieller Nephritis für die schweren Nierenveränderungen nicht verantwortlich machen. Höchstens hat sie dieselben begünstigt. Das einzige Agens, welches in diesem fast einwandsfreien Fall in Frage kommt, ist das Chloroform. Ueber den Charakter der Nierenläsion hat die genaue Schilderung des mikroskopischen Bildes keinen Zweifel gelassen. Es handelt sich um nekrotische Vorgänge in den specifischen Parenchymzellen, welche — experimentell von Unger, Strassmann

und Ostertag an Thieren nachgewiesen — nur in 5 Fällen am Menschen beobachtet worden sind.

Literatur.

1) Kelly u. Ghriskey, Johns Hopkins Hospital Reports. Bd. II. p. 217.
2) Butter, Ueber Aethernarkose. Arch. f. klin. Chir. Bd. XL.
3) Roux, Corresp.-Bl. f. d. schweiz. Aerzte. 1888. S. 578.
4) Fueter, Deutsche Zeitschr. f. Chir. Bd. XXIX.
5) Selbach, Thierexperimente. Inaug.-Diss. 1894.
6) Nothnagel, Berl. klin. Wochenschr. Nr. 4. 1866.
7) Howald, Inaug.-Diss. 1890. Bern.
8) Wunderlich, Bruns' Beiträge. Bd. XI. 2.
9) Tschmarke, Deutsche med. Wochenschr. Bd. XX. Nr. 4.
10) Bouchard, Gaz. hebdom. Nr. 7. S. 104.
11) Laborde, Centralbl. f. klin. Med. 1886. S. 660.
12) Path, Pester med.-chir. Presse. 1887.
13) Foth, Centralbl. f. klin. Med. 1888. S. 241.
14) Ungar, Viertelj. f. ger. Med. Neue Folge. Bd. XLVII. S. 96.
15) Strassmann, Virchow's Arch. Bd. CXV. S. 1.
16) Ostertag, Virchow's Arch. Bd. CXVIII. S. 250.
17) Derselbe, Ebend. Bd. CXXIX. S. 381.
18) Fraenkel, Ebend. Bd. CXXVII. S. 381. Bd. CXXIX. S. 354.
19) Lutze, Inaug.-Diss. 1890. Würzburg.
20) Luther, Klin. Zeit- u. Streitfragen. Bd. VII. Heft 8.
21) Rindskopf, Deutsche med. Wochenschr. 1894. Nr. 40.
22) Alessandri, Il Policlinico. 1894. No. 13.

XVII.

Erfolgreiche Exstirpation eines Endothelioms des Sulcus Rolando.

Von

Dr. O. Kappeler,
dirig. Arzt in Münsterlingen.

(Mit einer Abbildung.)

I. Beobachtung und Diagnose.

Der Vater des Kranken starb an einer Lungenentzündung in hohem Alter, die Mutter an einer dem Kranken unbekannten Affection. 7 Geschwister leben und sind gesund.

Patient selbst, G. Jakob, 43 Jahre alt, Schmied, wurde am 31. Januar 1894 ins Spital aufgenommen. Vor 20 Jahren soll er einen Schlag auf den Kopf bekommen haben, ohne dass er deshalb bettlägerig war und ohne dass sich daran weitere Folgen anschlossen. Sonst war er immer gesund und konnte seiner anstrengenden Beschäftigung als Schmied immer nachgehen.

Im Jahre 1873 liess er sich wegen grauen Staars des rechten Auges in Zürich operiren. Einen zeitweise reichlichen Genuss von Alkohol giebt er zu, venerische Affectionen stellt er entschieden in Abrede. Herbst 1893 beginnt allmählich und schleichend eine lähmungsartige Schwäche des rechten Armes und rechten Beines, die sich zuerst durch raschere Ermüdung des Armes bei der Arbeit und leichtes Nachschleppen des Beines beim Gehen bemerkbar machte. Patient fühlte sich wohl dabei, hatte weder Kopfschmerzen noch Schwindel. Intelligenz intact. Vom behandelnden Arzte konnten weder Sprachstörungen, noch Lähmungen der Gesichtsmuskeln nachgewiesen werden. Am 15. Januar 1894 hatte er einen Anfall mit momentanem Bewusstseinsverlust und heftigen Schmerzen im rechten Arm, die an der Innenseite des Oberarms begannen und in den Vorderarm und die Finger ausstrahlten. Der Anfall liess eine mehrstündige Schwäche und Schwerbeweglichkeit des rechten Armes und rechten Beines zurück. Am 25. Januar ein neuer Anfall, der einige Secunden dauert. Wieder kurz andauernde Bewusstlosigkeit, Schmerz im rechten Arm und Drehkrämpfe der rechten Hand.

Vom 1. Januar bis 5. April, d. h. zur Zeit des ersten Spitalaufenthaltes, machten wir an dem Kranken folgende Beobachtungen:

Derselbe ist ein mittelgrosser, breitschulteriger Mann mit stark entwickelter Musculatur und mässigem Fettpolster. Am Kopfe sind keine Narben, keine druckempfindlichen Stellen nachzuweisen. Hie und da, doch

nicht immer, namentlich gegen Abend, leichte Kopfschmerzen ohne ganz bestimmte Localisation; doch giebt er als Sitz derselben hauptsächlich den Scheitel und Hinterkopf an. Keine Lähmungserscheinungen im Bereiche der NN. facial. Zunge wird gerade herausgestreckt und zittert nicht. Sprachstörungen sind keine vorhanden, nur nach den Krampfanfällen ist er längere Zeit schwerbesinnlich, murmelt zuerst unverständliche Worte vor sich hin und giebt auf lautes Anrufen, wie aus tiefem Schlaf erwachend, erst nach geraumer Zeit einsilbige Antworten. Das rechte Auge ist seit der Staaroperation in seiner Sehschärfe reducirt, die $^4/_6$ beträgt. Colobom nach oben mit Einheilung der Iris. Papille scharf umgrenzt, von normaler Färbung. Gefässe nicht verändert. Keine Augenmuskellähmung. Die linke Pupille ist von mittlerer Weite, reagirt gut. Sehschärfe gleich 1. Normale Verhältnisse des Augenhintergrundes, wie rechts. Es besteht eine lähmungsartige Schwäche des rechten Beines und rechten Armes. Patient kann zwar zu manchen Verrichtungen die rechte Hand noch brauchen, er kann mit den Fingern alle Bewegungen machen, auch das Handgelenk flectiren und extendiren, aber alle diese Bewegungen geschehen langsam, zögernd, ohne Energie; der Druck der rechten Hand ist, gegenüber links, sehr schwach; der Vorderarm kann nur mit Mühe und bei Fixation des Oberarmes flectirt, und der ganze Arm kann nur mit grosser Kraftanstrengung einige Centimeter weit von der Unterlage abgehoben werden. Ebenso sind alle Bewegungen des rechten Beines gehemmt, die Zehenbewegungen sehr träge, das Knie kann nur mit Mühe etwas flectirt und das ganze Bein nur einige Secunden etwas vom Bette gehoben werden. Gehen kann Pat. nur mit Unterstützung und schleppt dabei das rechte Bein stark nach. Patellar- und Tricepssehnenreflexe beiderseits gleich und deutlich. Keine Sensibilitätsstörungen. Hie und da ziehende Schmerzen und Formicationsgefühl im rechten Arme.

In den übrigen Organen finden sich keine pathologischen Veränderungen. Der Thorax ist gut gebaut, über beiden Lungen sonorer Schall und reines Vesiculärathmen. Thoraxbewegungen auf beiden Seiten gleich. Herzdämpfung klein, die Herztöne etwas schwach, aber rein. Radialpuls kräftig, regelmässig, von normaler Frequenz (70 in der Minute). Abdomen weich, nicht empfindlich. Die Functionen des Darmes und der Blase normal. Urin klar, ohne Zucker und ohne Eiweiss. Temperatur während des ganzen Spitalaufenthaltes nie erhöht. Schlaf gut, Appetit ebenso.

Schon während des ersten Spitalaufenthaltes hatte Pat. in ganz unregelmässiger Reihenfolge, manchmal in einem Tage mehrere, dann wieder mit wochenlangen Pausen, Krampfanfälle, die ganz den Charakter der Jackson'schen Epilepsie hatten. Sie dauerten 1—3 Minuten, begannen regelmässig mit Zitterkrämpfen des rechten Armes, daran schlossen sich Zitter- und Schüttelkrämpfe des rechten Beines an, dann fing die rechte Gesichtshälfte an zu zucken, und bei stärkeren Anfällen gingen die Zuckungen auch auf die linke Gesichtshälfte über; das Bewusstsein war auch bei den leichten Anfällen etwas getrübt, bei den länger dauernden momentan erloschen. Prodromi waren nicht vorhanden, nach dem Anfall Eingenommenheit des Kopfes, Kopfschmerzen und eine mühsame, schwerfällige Sprache.

University of California LIBRARY

Am 5. April verliess der Kranke das Spital, allein schon 14 Tage später wünschte er die Wiederaufnahme und, da früher von der Möglichkeit einer Operation gesprochen worden war, die Vornahme einer solchen.

Am 24. April wurde er neuerdings ins Spital aufgenommen.

Er gab an, er hätte zu Hause wieder 3 stärkere Krampfanfälle durchgemacht, die im Ganzen den gleichen Charakter hatten, wie die Anfälle, die er im Spital hatte. Hie und da hätte er Schwindelgefühl und heftige Kopfschmerzen, als deren Sitz er bald den Scheitel, bald den Hinterkopf angiebt, links etwas stärker als rechts. Die lähmungsartige Schwäche des rechten Armes und rechten Beines sei gleich geblieben.

Bei der Untersuchung giebt er an, dass der rechte Arm entschieden schwächer geworden sei, dass er ihn früher besser heben konnte, als jetzt. Bei der Aufforderung, den rechten Arm zu heben, zieht er zunächst die Schulter hinauf, stemmt den Oberarm gegen das Bett und fängt nun langsam an den Vorderarm zu flectiren und zu heben; der Druck der rechten Hand ist schwach, die Fingerbewegungen können alle, aber langsam und träge ausgeführt werden; es tritt rasche Ermüdung ein. Ueber die Lage, die man dem rechten Arm und Bein bei geschlossenen Augen giebt, ist Pat. gut orientirt. Das rechte Bein kann frei gehoben werden, zittert aber dabei. Zum Bett herausgenommen, kann Pat. allein stehen und auch einige Schritte gehen, ist aber dabei unsicher, schwankt und droht jeden Moment umzufallen; das rechte Bein wird stark nachgeschleppt, auch wenn er beim Gehen auf beiden Seiten unterstützt wird. Die absolute Sensibilität der rechten Körperseite weist keine Verminderung auf, er unterscheidet spitz und stumpf so deutlich und prăcis, wie links, auch die elektrische Erregbarkeit sämmmtlicher Muskeln auf faradische Ströme ist vollständig erhalten.

Pat. hatte in der Zeit vom 1. bis 25. Mai 26 Krampfanfälle von 1—10 Minuten Dauer, die ohne Ausnahme mit krampfhaften Zuckungen im rechten Arm beginnen, sich entweder auf den rechten Arm beschränken, aber häufiger auch das rechte Bein und die rechte Gesichtshälfte in Mitleidenschaft ziehen, zuweilen auch auf die linke Gesichtshälfte überspringen und einige Male mit krampfhaftem Zittern des ganzen Körpers enden. So hatte z. B. Pat. am 12. Mai Vormittags einen 9 Minuten dauernden Anfall, der mit heftigem Zittern des rechten Armes begann, dann stellten sich zitternde Bewegungen im Quadriceps des rechten Oberschenkels ein, und während schon die Zuckungen im Arm abklingen, beginnt die rechte Gesichtshälfte zu zucken (rhythmisches, stossweises Aufwärtsziehen des rechten Mundwinkels, krampfhaftes Oeffnen und Schliessen des rechten Auges). Nach etwa 2 Minuten fangen auch die Muskeln des linken Mundwinkels und des linken Auges zu zucken an, so dass das ganze Gesicht in Bewegung ist, dann hört der Anfall auf. Am gleichen Tage, Abends 9 1/2 Uhr, folgt ein zweiter Anfall, der 8 Minuten lang anhält. Er beginnt mit krampfhaften Zuckungen im rechten Arm, nach etwa 2 Minuten stellen sich auch Zuckungen im M. quadriceps des rechten Oberschenkels ein. Die Zuckungen im rechten Arm sind zunächst Zitterbewegungen der rechten Hand, deren Excursion etwa 10 Cm. beträgt, dabei kurze Zeit Pillendrehbewegungen des Daumens und Zeigefingers.

Auch das Ellbogengelenk bewegt sich in starken Oscillationen und rhythmischen Contractionen des M. biceps. Nach und nach tritt Flexion im Ellbogengelenk auf bis etwa zu einem Winkel von 70°. Nach etwa 4 Minuten sistiren die Bewegungen des Armes, und es stellen sich Krämpfe im rechten Sternocleidomastoideus und den übrigen rechtsseitigen Halsmuskeln ein, dann kommen starke Zuckungen im rechten M. triangularis labii infer. des M. zygomaticus frontalis, in rhythmischen, etwa alle $^1/_2$ Secunden sich folgenden Zeiträumen, dann fangen bei starr nach rechts gerichteten Bulbis die Augenlidmuskeln beiderseits zu zucken an, und auch der linke Mundwinkel betheiligt sich an den krampfhaften Contractionen, aber die Betheiligung der linken Gesichtshälfte ist gegenüber rechts doch eine sehr beschränkte, endlich hören alle Krämpfe auf. Pat. macht ermattet einen tiefen Athemzug und giebt wieder träge und schwerfällige Antworten.

Das Bewusstsein war während dieser Anfälle oftmals etwas getrübt, aber selten und nur kurz erloschen. Pat. wusste stets genau, was mit ihm vorging, und sah auch während des Anfalles, solange das Gesicht von Krämpfen frei blieb, den Beobachter verständnissvoll an.

Eine eigentliche Sprachstörung fand sich auch jetzt nicht, nur nach längeren und heftigen Anfällen wurde dem Kranken, entsprechend einer länger anhaltenden Schwerbesinnlichkeit, das Sprechen schwer und mühsam, sonst articulirte er gut, nie war ein Wortausfall oder eine unrichtige Bezeichnung bemerkbar. Keine Facialislähmung, keine Zungendeviation. Die Untersuchung der Augen ergab das gleiche Resultat, wie bei der ersten Untersuchung. Keine Stauungspapille. Sehnenreflexe alle erhalten, nicht verstärkt, und in Bezug auf deren Intensität kein Unterschied zwischen beiden Seiten; Intelligenz noch ganz intact. Pat. sieht nur zu sehr das Traurige seiner Lage ein und verlangt dringend Hülfe durch einen operativen Eingriff, dessen grosse Gefahren ihn durchaus nicht schrecken.

Recapituliren wir die wichtigsten Erscheinungen, so sehen wir bei einem zuvor gesunden Menschen eine ganz allmählich und zuerst fast unmerklich auftretende Parese des rechten Armes und rechten Beines, zu dieser gesellen sich Kopfschmerzen, anfänglich leichtester Art, später heftiger und anhaltender Natur, dazu kommen Krämpfe, die ganz den Charakter Jackson'scher Epilepsie haben und sich auf Zuckungen des rechten Armes beschränken oder mit Zuckungen des rechten Armes beginnen und von hier auf beschränkte Muskelgruppen des Beines und auf das Gebiet des rechten Nerv. facialis überspringen und wiederholt mit Zuckungen des ganzen Gesichts, seltener mit Zuckungen des ganzen Körpers, abschliessen. Diese Krämpfe werden im Verlauf des Leidens immer heftiger und häufiger. Dabei fast ständige Benommenheit und geistige Apathie.

Bei dem durchaus chronischen Verlauf und den ausgesprochenen Herderscheinungen ist die Diagnose einer chronischen Herderkrankung von vornherein gegeben. Abscess war auszuschliessen, weil ein Trauma nicht vorausging (ein Schlag auf den Kopf, der vor 20 Jahren erfolgte und keine ernstliche Erkrankung nach sich zog, kann ätiologisch wohl kaum verwerthet werden), weil Ohrerkrankungen fehlten und sonstige, den Hirnabscess erzeugende Eiterquellen im Körper, wie Bronchiektasie,

Pyämie u. s. w., nicht vorhanden waren. Ueberdies war die Verschlimmerung des Leidens eine ganz allmähliche, nicht sprungweise, wie beim Abscess, es fehlten auch leichte, vorübergehende Fieberbewegungen in allen Stadien der Krankheit. Dieses stetige und langsame Vorschreiten der Erkrankung sprach auch gegen die Annahme eines Erweichungsherdes, wie denn auch die in schon längere Zeit gelähmten Körpertheilen auftretenden Krämpfe die Herderkrankung als Neubildung kennzeichneten.

Eine Stauungspapille musste nach der präsumirten Lage des Tumors an der Hirnoberfläche nicht nothwendig vorhanden sein, und ihr Fehlen, — ein bei Hirntumoren nicht gerade seltenes Vorkommniss — konnte die Diagnose Hirntumor nicht hinfällig machen. Bezüglich der Geschwulstart konnten bei dem sonst immer gesunden und hereditär nach dieser Richtung nicht belasteten Manne Tuberkelgeschwülste mit Sicherheit ausgeschlossen werden. Für die Annahme einer syphilitischen Erkrankung fehlten alle Anhaltspunkte, und bei der Abwesenheit einer Geschwulsterkrankung im übrigen Körper musste der Hirntumor als primärer Hirntumor aufgefasst werden. Am nächsten lag mit Rücksicht auf Alter und übrige Verhältnisse die Diagnose eines Glioms oder Sarkoms.

Hinsichtlich der Frage nach dem Sitz des Tumors konnte mit an Sicherheit grenzender Wahrscheinlichkeit angenommen werden, dass derselbe der motorischen Zone der Hirnrinde angehöre und seinen Sitz habe in nächster Nähe des Arm- und Beincentrums, denn es handelte sich im vorliegenden Fall um eine associirte Monoplegie des rechten Armes und rechten Beines. Die Abwesenheit eines apoplektischen Insults im Beginn der Parese, der progressive Verlauf derselben, die Erhaltung der Finger- und Handbewegungen, der Bewegungen der grossen Zehen und der Kniee, wenn auch verlangsamt und geschwächt, schlossen eine Läsion der Capsula interna und der grossen Hirnganglien (des Thalamus opticus und Corpus striatum mit Betheiligung der Capsula interna) aus, und das Auftreten von Anfällen Jackson'scher Epilepsie beseitigte jeden Zweifel an dem Vorhandensein einer Rindenläsion.

Ueber Abkapselung oder diffuses Hineinwuchern in die Hirnsubstanz und die Möglichkeit einer totalen Entfernung des Tumors konnte nur die Eröffnung der Schädelhöhle, die den oberen Theil der Centralwindungen frei zu legen hatte, Aufschluss geben.

Operation am 26. Mai 1894 in guter Chloroformnarkose. Nach den üblichen Vorbereitungen wird zunächst mit dem Schenk'schen Instrument nach den Angaben Kocher's der Punkt G bestimmt, d. h. die Stelle, wo die vordere Centralwindung und die I und II Stirnwindung zusammenstossen. Der Punkt wird mit einem feinen Scalpellstich markirt und zum Mittelpunkt eines rechteckigen Lappens genommen, der sich nach hinten stark verjüngt, eine Länge von 8 Cm. und vorn eine Breite von 5 Cm. hat und in einem Zug bis auf den Knochen umschnitten wird. Ausmeisselung des Knochens an der Grenze des Hautperiostlappens mit Ausnahme der verschmälerten Basis, die bis auf eine kleine Knochenbrücke von beiden Seiten her subperiostal ebenfalls durchgemeisselt wird. Beim Versuche, den ganzen, mit Haut und Periost bedeckten Knochenlappen nach oben umzuklappen, bricht der spröde Knochen in der Mitte durch, weshalb

die schmale Brücke an der Basis noch vollends mit dem Meissel durchgetrennt und die hintere Hälfte des Knochenlappens gänzlich entfernt wird. Der aufgeklappte Knochen zeigt in seiner oberen Hälfte flache osteophytische, kleine verticale Fugen und Löcher enthaltende, Auflagerungen, die darunter liegende Dura, schwielig, weiss, 3 Mm. dick, enthält an der Oberfläche mehrere stark erweiterte Venen. Nach dem Einschneiden derselben kommt sofort eine weiche, bläulich-graurothe Tumormasse zum Vorschein, die sich nach gänzlicher Loslösung der Dura im Bereich des Schädeldefects mit dem Finger umgehen lässt. Der Tumor liegt im oberen Theil des Sulcus Rolando, hat die beiden Centralwindungen stark auseinandergedrängt und seitlich abgeplattet und den Sulcus stark

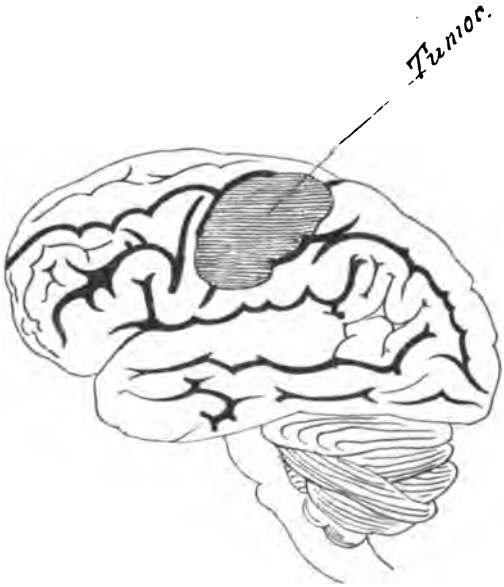

vertieft. Er ist ungefähr enteneigross, von allen Seiten abgekapselt und hängt nur mit einem strangartigen Stil in der Tiefe des Sulcus mit der Pia oder Hirnsubstanz zusammen und kann mitsammt dem Stil ohne Zuhülfenahme von Instrumenten ganz herausgehoben werden. Die zurückbleibende, apfelgrosse Höhle ist ganz mit Pia ausgekleidet, und nur an der Stelle, wo der Stil sass, kommt weissröthliche Hirnsubstanz zum Vorschein. Die Blutung nach dem Herauswälzen des Tumors ist nicht sehr abundant und wesentlich venös. Die Höhle wird mit sterilisirter Gaze austamponirt, der Knochenhautlappen reponirt und vorn und oben mit fortlaufender Naht vernäht, während die untere Seite unvernäht bleibt. Darüber kommt ein Jodoformgazewatteverband. Der Kranke sieht unmittelbar nach der Operation sehr elend aus. Puls klein, etwa 130. Bekommt eine Aetherinjection. Nach einer halben Stunde erholt er sich wieder, sagt auf Befragen, wie es ihm gehe, ordentlich, der

Puls ist wieder besser, 124 in der Minute, klagt über brennenden Schmerz in der linken Schädelhälfte.

Pat. erholt sich langsam bis gegen Abend, er giebt wieder gute und gut articulirte Antworten und klagt hauptsächlich über grossen Durst. Puls noch immer sehr frequent, 156. Kopfschmerzen. Die sterilisirte Gaze, die 7 Stunden nach der Operation herausgenommen wird, ist stark mit blutiger Flüssigkeit durchtränkt, doch sickert nach Entfernung der Gaze kein Blut nach. Nach Entfernung der Gaze fällt der Puls auf 144 Schläge in der Minute. In der ersten Nacht 2 mal Zuckungen im rechten Arm, die jeweils 1 Minute andauern, und einmaliges Brechen. Auf etwas Morphium ziemlich viel Schlaf.

Die Erscheinungen bis zum 7. Juni zusammenfassend, muss vorerst hervorgehoben werden, dass der Wundverlauf ein durchaus befriedigender war. Pat. hatte nur am 30. und 31. Mai Abends eine leichte Temperatursteigerung auf 38,2° C., war und blieb sonst ganz fieberfrei. Der am 26. und 27. noch sehr frequente Puls ging schon am 28. auf 96 und 92 Schläge in der Minute herunter und hielt sich auf dieser Höhe bis zum 6. Juni, von welchem Tage an er nie mehr über 80 Schläge in der Minute ging. Der mit blutiger Flüssigkeit leicht durchtränkte Verband wurde zum zweiten Mal am 30. Mai gewechselt, die Wunde war mit einer dünnen Schicht rahmartigen Breies bedeckt, der lediglich aus rothen und grösstentheils verfetteten Blutkörperchen bestand. Beim dritten Verbandwechsel am 6. Juni konnte der Schluss der Wunde festgestellt werden.

Bis zum 7. Juni traten noch Hirnsymptome auf.

Einmal nahm in den ersten Tagen p. o. die Benommenheit eher noch etwas zu, das Denken und Sprechen machte dem Kranken grosse Mühe, nach den nachher zu erwähnenden Facialiskrämpfen war die Sprache besonders schlecht, Patient findet die Worte nicht, kann aber vorgesprochene Worte nachsagen. Am 27. Mai leichte Facialisparese rechts. Während das rechte Bein schon unmittelbar nach der Operation hie und da bewegt und auf Zureden frei gehoben wird, bleibt der rechte Arm bis zum 5. Juni unbeweglich liegen. Krämpfe aber treten in demselben, mit Ausnahme leichter Zuckungen in der der Operation folgenden Nacht, keine mehr auf. Dagegen treten am 28. Mai bis zum 4. Juni Facialiskrämpfe auf, 4 bis 12 Anfälle in 24 Stunden, von $^1/_2$—2 Minuten Dauer. Sie beginnen mit Zuckungen des rechten Mundwinkels, ergreifen allmählich die ganze rechte Gesichtshälfte, gehen dann auf die linke Gesichtshälfte über und klingen gewöhnlich mit Zuckungen beider Musc. orbicul. ab. — Kopfschmerzen nur in den ersten Tagen nach der Operation. Am 5. Juni folgt noch ein letzter Anfall von Facialiskrampf, und es macht sich von diesem Tage an auch sonst eine wesentliche Besserung im Befinden bemerkbar. Der bis dahin wortkarge Patient unterhält sich auf einmal mit seinen Mitpatienten, die Benommenheit weicht, das Sprechen geht ohne Anstrengung von statten, und Patient macht zum ersten Mal Flexions- und Extensionsbewegungen mit den Fingern.

Vom 7. Juni bis zum 23. Juli, an welchem Tage Patient das Spital verlässt, rasche Besserung.

Von Seiten der Wunde absolut keine Complicationen. Bis zum Austritt beobachtet man Pulsation des hinteren, nicht mit Knochen bedeckten

Theiles der Operationsnarbe. Der Kranke hat hie und da, doch immer seltener und schwächer, Schmerzen in der Tiefe des Kopfes, mehr rechts als links, und brennende Schmerzen in der Narbe. Anfang Juli ist die rechtsseitige Facialisparese verschwunden. Zunge immer gerade, Sehnenreflexe normal, nie Sensibilitätsstörungen. Eine genaue Untersuchung am 16. Juni ergiebt keinen wesentlichen Grössenunterschied der Empfindungskreise zwischen rechter und linker Körperhälfte. Die Sprache ist fortwährend gut. Es stellt sich eine allmähliche und zunehmende Beweglichkeit des rechten Armes ein. Schon am 10. Juni ist der Druck der rechten Hand recht kräftig geworden, die Finger werden gelenkiger, der Ellbogen kann vollständig activ flectirt und extendirt werden, und Pat. kann den Arm ohne Anstrengung bis zur Horizontalen erheben. Am 15. Juni kann Pat. ohne Unterstützung stehen, doch wird das rechte Bein beim Gehen etwas nachgeschleppt. Vom 23. Juni an geht Patient ohne Unterstützung. Am 16. Juli schreibt Pat. mit der rechten Hand seinen Namen und einige Tage später einen kurzen Brief. Nur selten leichtes Intentionszittern der Finger der rechten Hand. Appetit und Schlaf sind Anfang Juli normal, und es kann in den letzten 3 Wochen eine Gewichtszunahme um 16 Pfd. constatirt werden.

Eine Nachuntersuchung, Ende November, also 6 Monate nach der Operation, ergab wie folgt:

Patient beschäftigt sich seit dem Austritt aus dem Spital mit landwirthschaftlichen Arbeiten, mit Bestellung seines Gartens, mit Holzmachen, auch die Schlosserei hat er wieder aufgenommen. Er lebt regelmässig, geht früh zu Bett, trinkt Most und täglich circa $^1/_2$ Liter Wein. Schlaf und Appetit sind gut, er fühlt sich wohl, die Stimmung ist heiter. Er macht grössere Spaziergänge und geht ohne Anstrengung eine Stunde weit mit Hülfe eines Schirmes oder Stockes. Hie und da, doch im Ganzen selten, verspürt er brennende Schmerzen in der Operationsnarbe und ein leises Schwindelgefühl.

Etwas Schwerhörigkeit rechts, die schon vor dem Hirnleiden bestand und sich ungezwungen aus einer starken Verdickung und sehnigen Trübung des rechten Trommelfelles erklärt. Die Untersuchung der Augen durch den Augenarzt, Herrn Dr. Tscheppe in Constanz, zeigt Sehschärfe rechts $^4/_6$ Aphakie. Correctionsglas D 13, Colobom nach oben mit leichter Einheilung der Iris. — Cylindergläser bessern nicht.

Sehschärfe links = 1. Emmetropie. Keine Gesichtsfeldeinschränkung.

Medien beiderseits klar. Papillen scharf umgrenzt, von normaler Farbe. Gefässe normal. Bulbi nach allen Seiten vollkommen frei und symmetrisch beweglich. Zunge gerade, keine fibrillären Zuckungen. Ist der Kranke unbeobachtet, so steht der rechte Mundwinkel etwas tiefer, aber beim Sprechen, Pfeifen und Lachen ist an den Bewegungen der beiden Mundwinkel absolut kein Unterschied bemerkbar, und es ist noch zu berücksichtigen, dass Patient starker Raucher ist und seine Cigarre immer im rechten Mundwinkel hält.

Druck beider Hände sehr kräftig und Druck der rechten Hand eher stärker, als links. Mit den Fingern der rechten Hand sind alle Bewegungen, auch die feineren, gut ausführbar, das Schreiben macht keine Mühe, und Pat. schreibt jetzt längere Briefe ohne Anstrengung. Flexion

und active Extension des Ellbogens, Pro- und Supination der Hand ganz frei, dagegen kann Patient den rechten Oberarm immer noch nicht activ über die Horizontale erheben. Musculatur der Arme kräftig. Umfang der Mitte des Oberarms beiderseits 30 Cm., der Vorderarme 27 1/2 Cm.

Steht auch mit geschlossenen Augen ruhig und fest und kann längere Zeit auf dem linken Bein allein, kurze Zeit auch auf dem rechten Bein allein stehen. Beim Gehen wird das rechte Bein, allerdings nicht mehr in dem Maasse wie früher, nachgeschleppt. Patient bleibt mit den Zehen am Boden hängen und beschreibt mit dem rechten Bein einen ziemlich grossen Bogen. Keine Sensibilitätsstörungen, weder subjective, wie Ameisenkriechen und Eingeschlafensein, noch objective, auch der Temperatursinn intact.

Patient hat seit der Entlassung aus dem Spital nie mehr einen Krampfanfall gehabt.

Triceps-, Patellar- und Cremasterreflexe vorhanden und nicht verstärkt. Stuhl- und Urinentleerung ohne Störung. Urin ohne Zucker und Eiweiss.

Elektromusculäre Erregbarkeit der Muskeln normal. Die Kopfnarbe ist blass geworden. Im hinteren Theil derselben bemerkt man noch an einer Stelle deutliche Pulsation. Daselbst noch eine Lücke in der knöchernen Bedachung, aber sie ist kleiner geworden.

Bericht des Herrn Privatdocent Dr. Hanau über die nähere Untersuchung der in Alkohol gehärteten Geschwulst:

Der Tumor zeigt mikroskopisch folgendes Gefüge: Einmal ein locker gewobenes, frisch wahrscheinlich (wie bei gestielten Tumoren oft) ödematöses und daher weiches Gewebe, welches aus schmalen, langen Spindelzellen, an anderen Stellen auch aus runden Elementen und einer feinfaserigen Zwischensubstanz zusammengesetzt ist. Ausserdem heben sich deutlich, besonders bei gefärbten Präparaten, ab: verzweigte und gewundene Züge und rundliche Zellmassen, welch letztere zum Theil auch die kolbigen Enden der Züge darstellen. Diese runden Bildungen sind vielfach die Durchschnitte (schief und quer) jener Züge. Diese Züge und Massen färben sich stärker und bestehen (anscheinend) theils aus langen, dicht gefügten Spindeln (in den Zügen), theils im Glycerinpräparat aus epitheloiden, zu concentrischen Massen angeordneten, Zellen (in den runden Massen). Die grösseren runden Massen sind aus kleineren zusammengesetzt. Dieses verschiedene Aussehen der gleichen Zellart kommt daher, dass einmal ein Längsschnitt, ein andermal ein Querschnitt vorliegt. In Balsampräparaten erkennt man die perivasculäre Anordnung dieser Zellen, welche als Mantelmasse die Gefässe einschliessen, ihnen längs gerichtet, aber um Gefässenden auch kappenförmige Einhüllungen bilden.

Die Gefässe sind zum Theil arteriell, dickwandig. Aus dem verschiedenen Aussehen der Zellen folgt, dass nicht die gewöhnlichen, drehrunden, Sarkomspindeln vorliegen, sondern glatte Spindelzellen.

Der Tumor hat somit nicht den Bau eines Glioms und auch nicht den eines gewöhnlichen Spindelzellensarkoms, sondern denjenigen einer Geschwulstart, welche gewöhnlich (als die häufigste Durageschwulst) auf der Innenfläche der Dura knopfförmig aufsitzend getroffen wird, welche aber auch von den anderen Hirnhäuten (hier wohl Arachnoidea) aus-

gehen kann. Sie wird sowohl als Sarcoma, wie auch als Endothelioma oder Endothelsarkom bezeichnet, und dann werden die zelligen Elemente vom Endothel abgeleitet; ob mit Recht, das ist natürlich, wie so Vieles in der Geschwulstlehre, unsicher.

Von dieser Form giebt es allmähliche Uebergänge zum Carcinom, wenn die concentrisch geordneten Zellenmassen noch prägnanter werden, und zum Psammom, wenn Verkalkung dieser Gebilde oder der Gefässe hinzukommt. Richtige geschichtete Corp. arenacea habe ich nicht gefunden, nur ein paar kleine, unregelmässige Kalkkörner an einer Stelle.

Folglich liegt meiner Ansicht nach ein meningealer Tumor (kein cerebraler) vor, daher die leichte Auslösung. Abweichend vom Gewöhnlichen ist der Stil nach der Tiefe, statt nach der Dura zu. Am Knochenstück ist Resorption und Apposition innen, mehr Apposition aussen. Diese Tumoren machen keine Metastasen, infiltriren auch nicht (nach eigener Erfahrung und nach meiner Kenntniss der Literatur). Aus der Orbita erhielt ich jedoch einmal einen sehr ähnlich gebauten, welcher infiltrirte und recidivirte.

II. Epikritische Bemerkungen.

Der vorliegende Fall scheint mir in mehrfacher Beziehung bemerkenswerth. Einmal bezüglich des Erfolges der Operation. Von einem solchen kann entschieden gesprochen werden, da der vor der Operation absolut arbeitsunfähige, bettlägerige, von zeitweise heftigen Schmerzen gequälte, psychisch hochgradig deprimirte, gelähmte Kranke, der überdies fast täglich epileptiforme Anfälle durchzumachen hatte, durch die Entfernung des Tumors ganz wesentlich gebessert wurde. Die Kopfschmerzen und epileptischen Anfälle waren und blieben von der Stunde der Operation verschwunden, die Lähmung des Beines ging so weit zurück, dass der Mann heute, wenn auch mit leicht schleppendem Gang, eine ganze Stunde ohne Ermüdung gehen kann, der unbrauchbare Arm wurde nicht nur zu den gröberen Arbeiten der Landwirthschaft und Schlosserei, sondern auch zu feineren Verrichtungen, zum Schreiben, wieder gebrauchsfähig, so dass der Kranke seine Berufsthätigkeit, wenn auch in eingeschränkter Weise, wieder aufnehmen konnte.

Aber auch bezüglich der weiteren Zukunft steht die Sache nicht schlimm.

Während wir noch bei der Operation im Hinblick auf die weiche Consistenz des Tumors an der Diagnose eines Glioms glaubten festhalten zu müssen, hat die genauere anatomische Untersuchung die Geschwulst als Endotheliom, ausgehend von den Hirnhäuten, festgestellt und damit ein Recidiv sehr unwahrscheinlich gemacht oder in weite Ferne gerückt.

Ueber die Operation selbst ist nicht viel zu sagen, doch fand ich auch diesmal wieder, dass das Herausmeisseln so grosser Knochenlappen eine sehr mühselige und langwierige Arbeit ist, und ich legte mir neuerdings die Frage vor, ob man mit Zuhülfenahme von Sägen nicht rascher zum Ziele gelange. Die von v. Bergmann warm empfohlene aseptische Tamponade erfüllte ihren blutstillenden Zweck aufs Beste, und die Heilung der grossen Schädelwunde ging glatt von statten.

Auch für den Neuropathologen scheint mir die Beobachtung nicht ohne Interesse zu sein.

Ich erinnere an den bei der Operation genau bestimmbaren Sitz der Geschwulst im oberen Theil des Sulcus Rolando, an die verhältnissmässig wenigen prägnanten Symptome, an die rein motorische Paralyse oder besser Parese des rechten Armes und rechten Beines bei intacter Sensibilität und intactem Muskelsinn und ohne Betheiligung der Hirnnerven und an das Verhalten der Sehnenreflexe, die, während sie bei Rindenaffectionen gewöhnlich verstärkt sind, hier durchaus normal waren. Nach Dr. Ladame, dem hervorragenden Genfer Neuropathologen, der den Kranken einige Zeit vor der Operation sah und untersuchte, bedeutet dieses Verhalten der Sehnenreflexe, dass die Affection der Rinde keine destructive ist. In gewissen Fällen sei der Patellarreflex abgeschwächt, die faradische Erregbarkeit normal, Sensibilität und Muskelsinn intact.

Die Localdiagnose gründete sich in erster Linie auf die Jackson'sche Epilepsie und die Art ihrer Erscheinung. Allerdings sprach auch die Lähmung oder besser Parese des rechten Armes und rechten Beins ohne Betheiligung des Nerv. facialis und hypoglossus eher für eine die Rinde schädigende Erkrankung, als für eine Erkrankung der Leitungsbahnen, aber geradezu ausschlaggebend für eine Rindenerkrankung ist dieser Ausfall der Facialis und Hypoglossusparalyse keineswegs, da wir über Beobachtungen verfügen, die darthun, dass auch Erkrankungen der Capsula interna Lähmung des Armes und Beines einer Seite ohne Betheiligung des Facialis- und Hypoglossus produciren können. Hierher gehört vor Allem der Fall Wernicke. Allerdings hatte in dem Wernicke'schen Fall die Erkrankung mit einem leichten apoplektischen Insult ohne Bewusstseinsverlust begonnen, die Lähmung blieb stationär, war stärker ausgeprägt am Bein, das vollständig gelähmt war. Endlich war auch die faradische Erregbarkeit in den gelähmten Gliedern erheblich vermindert.

Nach einer anderen Beobachtung eines Krankheitsherdes in der

Nähe der Capsula interna von Pitres[1]) fehlte bei einer associirten Lähmung des rechten Armes und rechten Beines ohne Betheiligung des Facialis und Hypoglossus auch ein eigentlicher apoplektischer Insult, aber der Beginn war ein plötzlicher. Sie möge, weil weniger bekannt, hier kurz Erwähnung finden:

36jähriger, kräftiger Flachmaler, der mehrmals Bleikoliken mit Hirnerscheinungen (Schlaflosigkeit, Delirien, Hallucinationen) durchgemacht, wird von diesem Leiden durch 2jährige Hospitalbehandlung geheilt und bleibt 9 Jahre gesund.

Am 16. October 1885 bemerkt er, mit Einsetzen von Fensterscheiben beschäftigt, dass seine rechte Hand gelähmt sei. Er verlässt die Arbeit, begiebt sich zu Fuss nach Hause, ohne weiter etwas im Kopf zu spüren, aber je länger er ging, je mehr verspürte er, dass das linke Bein schwächer und schwächer wurde, so dass er mehr als eine halbe Stunde brauchte, um 300 Meter Wegs zurückzulegen. Schläft in der Nacht gut. Am Morgen sind linker Arm und linkes Bein vollständig gelähmt, so dass er sich nicht erheben und anziehen kann. Transport ins Spital. Schlaffe complete Paralyse genannter Theile. Rechte Körperhälfte und Facialis intact, Zunge gerade. Keine Schmerzen und keine Anästhesie, Frostgefühl. Patellarreflex rechts schwach, links verstärkt. Kein Eiweiss, kein Zucker. Associirte Monoplegie des linken Armes und linken Beines ohne apoplektiformen Beginn. Die Armlähmung ging wieder zurück, allein das linke Bein wurde nachgeschleppt, und der linke Patellarreflex blieb erhöht. Nach 2 Jahren ist die Verstärkung des Patellarreflexes noch ausgesprochener, und es stellt sich Zittern des Fusses ein, der Arm war geheilt. Tod durch Anämie infolge interstitieller Nephritis am 4. Januar 1891.

Die Obduction liess einen bohnengrossen Erweichungsherd ohne Ockerfärbung, eine grauliche Flüssigkeit einschliessend, opak, mit zahlreichen Granulationen, 1 Cm. vor dem Knie der Capsula interna auffinden.

Endlich macht mich Ladame noch auf einen Fall von Déjerine[2]) aufmerksam, der einen 70jährigen Mann beschlägt mit corticaler Erweichung der linken Hemisphäre, die während des Lebens eine linksseitige Hemiplegie zur Folge hatte, hauptsächlich der oberen Extremität, die fast den Charakter einer Monoplegie besass und mit Fehlen jeder Art Sensibilität und des Muskelsinns des linken Armes vergesellschaftet war. Bei der Autopsie fand man eine secundäre

1) Archives cliniq. de Bordeaux. Janvier 1893.

2) Revue neurologique. 15 mars 1893.

Degeneration bis ins Rückenmark, und die Erweichung beschlug den unteren Parietallappen, die Rolando'schen Windungen, die 1. und 2. Frontalwindung und die 1. Temporalwindung, das Centrum des Gehörs mit eingeschlossen.

Déjerine schliesst daraus, der Fall beweise, dass die Motilität, die allgemeine Sensibilität und der Muskelsinn eine und dieselbe Localisation haben.

Meine Beobachtung stützt die Annahme nicht. Sie bestätigt noch weniger die Ansicht Lisso's, der annimmt, dass die cutane Sensibilität hauptsächlich durch Läsion der oberflächlichen Schichten der Rinde und der Muskelsinn durch Läsion der mittleren Schichten beeinflusst werde, während die Läsion der tiefen Schichten der Hirnrinde motorische Lähmung erzeuge.

XVIII.

Die Eigenthümlichkeiten der Einklemmung bei inneren Hernien.

Von

Prof. Dr. Edmund Rose.

Letztes Jahr habe ich mich veranlasst gesehen, wegen Einklemmung eine innere Hernie zu operiren. Bei der grossen Seltenheit will ich diesen Fall in Folgendem veröffentlichen, um so mehr, da der unmittelbare Erfolg die Annahme der Einklemmung und die spätere Autopsie die Annahme eines inneren Bruches bestätigte.

Im Gegensatz zu den äusseren Brüchen, welche am Körper eine sichtbare Bruchgeschwulst oder wenigstens eine Anschwellung machen, wie der Hüftlochbruch, falls er nicht geradezu als interstitieller [1]) latente Einklemmungserscheinungen machen sollte, versteht man doch unter retroperitonealen oder besser inneren Brüchen diejenigen Fälle, bei denen sich Därme in abnormen Bruchpforten an der hinteren Bauchwand einklemmen. Diese Bruchpforten persistiren bei der Ausbildung der Lagerung der Baucheingeweide durch die fötale Umbildung der drei Darmschleifen (dem Mesogastrioduodenum, wie es dem Gebiet der Arteria coeliaca entspricht und sich nach rechts umlegt, der Toldt'schen Nabelschleife, dem Gebiet der Arteria mesenterica superior zwischen Flexura duodeno-jejunalis und der Flexura coli sinistra, welche sich um ihren Stiel rechts umdreht, und dem der Arteria mesenterica inferior entsprechenden Enddarmstück, welches sich nach Ausbildung des Gekröses der Flexura sigmoidea nach links umlegt), wenn ihre Gekrösfalten nicht vollständig verlöthen. Je mehr sich die inneren Hernien entwickeln, desto sicherer und weiter dringt die Bruchgeschwulst hinter der hinteren Wand des Bauchfells vor.

Obgleich 1742 Hensing und 1776 Neubauer Fälle der Art beschrieben, obgleich dann vor 100 Jahren Astley Cooper in seiner bekannten Brucharbeit zwei solche Fälle unter dem Namen der Hernia

1) Vgl. meine „Weiteren Beobachtungen über den Bruchschnitt" in der Deutschen Zeitschrift für Chirurgie. XXXV. Bd. 1892. (Leipzig, bei Vogel.)

mesenterica und Hernia mesocolica besprochen und ihre Präparate abgebildet hat, so haben sie doch erst in der neuesten Zeit seit Treitz's Arbeit vom Jahre 1857 durch die weiteren Untersuchungen von Gruber, Toldt, Waldeyer und Brösicke[1]) mehr Würdigung gefunden.

Man hat sich jetzt überzeugt, dass selbst so mitten in der Bauchhöhle Einklemmungen stattfinden können, man hat schon mehrfach mit der Operation versucht, ihr abzuhelfen. Während hier in Berlin innere Einklemmungen, verursacht durch Divertikelfäden oder pathologische Stränge (wie sie z. B. nach Wurmfortsatzentzündungen, aber auch nach Bruchoperationen oder anderen Bauchoperationen zurückbleiben können), verhältnissmässig nicht selten sich finden, bringt es bei den inneren Hernien die Gefahr der Operation mit sich, dass man die tief gelegene Bruchpforte bei diesen congenitalen Fällen wohl selten und schwer deutlich zu sehen bekommt. Die Diagnose wird sich dann meist stützen, abgesehen von den Incarcerationssymptomen, auf den charakteristischen Unterschied, welchen nach Eröffnung der Bauchhöhle die vorliegenden Därme uns zeigen. Allen Incarcerationen gemeinsam ist doch als charakteristisches Zeichen der Gegensatz der Därme: das Afterende ist blass und contrahirt, das Magenende aufgebläht und entzündet. Alle Incarcerationen haben ferner das Gemeinsame, scheint es, dass man sie von der Bauchhöhle aus verhältnissmässig leicht mit einem Ruck ohne Bruchschnitt lösen kann. Es ist das ein mechanisch leicht erklärlicher Vorgang, dass sich eingeklemmte Brüche von aussen schwer hineinschieben und doch innen leicht zurückziehen lassen. Diese Thatsache ist mir seit Jahrzehnten bekannt bei den ja recht seltenen Fällen — ich habe aber vor Kurzem noch einen erlebt —, dass sich gleichzeitig zwei eingeklemmte Brüche finden. In der Regel war es ein Schenkel- und ein Leistenbruch. Jedesmal liess sich nach der Operation des Leistenbruches bequem, aber doch nicht ohne einen gewissen Ruck, der eingeklemmte Schenkelbruch von der Bauchhöhle aus herausziehen.

Dieselbe Erfahrung habe ich zweimal bis jetzt mit interstitiellen

---

1) Treitz, Hernia retroperitonealis ein Beitrag zur Geschichte innerer Hernien. Prag 1857. — Luschka, Ueber die peritoneale Umhüllung des Blinddarms und über die Fossa iliocoecalis. Virchow's Archiv. 1861. Bd. XXI. — Gruber, Nachträge zu den Bildungshemmungen der Mesenterien und zu der Hernia interna mesogastrica überhaupt. Virch. Arch. Bd. XLIV. 1868. — Waldeyer. Hernia retroperitonealis nebst Bemerkungen zur Anatomie des Peritoneums. Virch. Arch. Bd. LX. 1874. — Toldt, Bau und Wachsthumsverhältnisse der Gekröse des menschlichen Darmkanals. Denkschriften der Wiener Akademie. Bd. XLI. 1879.

Hüftlochbrüchen gemacht, die sich beim Bauchschnitt wegen latenter Einklemmungserscheinungen vorfanden und ebenso leicht durch einen Ruck von der Bauchhöhle aus ohne Erweiterung der Bruchpforte oder des Bruchsackhalses herausziehen liessen, abgesehen vom Netz, welches einmal fest im Bruchsack verwachsen war.

Ganz dasselbe ist nun auch der Fall bei den inneren Hernien. Wenn man nun also wegen Einklemmungserscheinungen ohne äusseren Bruch die Bauchhöhle öffnet, sich beim ersten Blick durch eclatanten Gegensatz der Därme von der Gegenwart einer Einklemmung überzeugt, wenn man dann durch Abtasten der Bruchpforten der äusseren Hernien von innen die Abwesenheit eines latenten äusseren Bruches (besonders an den Hüftlochkanälen) nachgewiesen hat, wenn ferner keine Stränge oder Verschlingungen dabei der Hand begegnet sind, so kann man wohl auf eine innere oder retroperitoneale Hernie schliessen. Verfolgt man nun die engen blassen Därme zwischen zwei Fingern so lange aufwärts, bis man auf ein Hinderniss stösst, so ergiebt derselbe bekannte kräftigere Ruck uns als Resultat eine Schnürfurche und jenseits die rothen entzündeten Därme, wie sie den ausreichenden Beweis für eine Incarceration des Darmes liefern.

Meinen früheren Unglauben in Bezug auf die Einklemmung innerer Hernien hat der folgende Fall beseitigt, bei dem die Section erst gar alle Zweifel vernichten musste, während früher bei ähnlichen Operationen die Section, wie ich gern zugebe, vielleicht nicht mit dem nöthigen Verständniss gemacht worden ist.

Man konnte in diesem Falle Anstand nehmen, zu operiren bei dem hohen Alter, dem Aussehen und der Dauer der Einklemmung, allein ich habe doch schon einmal einen Herrn mit kopfgrossem Scrotalbruch trotz seiner 86 Jahre durchgebracht; andererseits konnte uns unter diesen Verhältnissen der Tod durch Erschöpfung nicht zu sehr überraschen, trotzdem sich der Erfolg der Operation anfangs günstig anliess.

Ein Bauchschnitt bei Hernia mesogastrica dextra incarcerata.

Am 8. December 1894 früh Morgens wurde ich zu einer Dame, Frau A. F., zugezogen, welche hochgradige Einklemmungserscheinungen darbot, ohne dass sie von einem Bruch etwas wusste. Seit dem 16. Jahre menstruirt, hat sie von ihrem 18. Lebensjahre stets über Magenbeschwerden geklagt und häufig an Diarrhöen gelitten.

Im 23. Lebensjahre verheirathet, hatte sie 3 gesunde Kinder, von denen 2 erwachsen sind. Im Frühjahr 1891 machte sie 8 Wochen lang einen Unterleibstyphus durch, seit welcher Zeit die Neigung zu Diarrhöen besser geworden sein soll.

Am Dienstag, den 4. December 1894 Vormittags, hob sie einen schweren Kasten voll Coaks. Bald nach dem etwas blähenden Mittagsessen begannen heftige Darmkoliken, es erfolgte noch einmal Stuhl. In der Nacht steigerten sich die Koliken, und es trat Erbrechen schleimiger Massen auf. Mittelst Opiaten wurden die Schmerzen erträglich, allein alle Darmeingiessungen blieben ohne Erfolg. Obgleich sie seit dem 5. December keine Nahrung mehr zu sich genommen, trat schon am 6. aufs Neue Erbrechen ein, welches sich am Abend bis zum Kothbrechen gesteigert haben soll.

Bei der ersten Consultation am 8. December fand ich eine leider bereits 68jährige Frau, welche etwas verfallen aussah und bei welker Haut einen mässigen Ernährungszustand zeigte; die Athmung war kurz und etwas angestrengt, weil der Bauch stark aufgetrieben und empfindlich war, besonders auf der rechten unteren Seite. Eine äussere Bruchgeschwulst bestand nicht, auch keine einseitige Schwellung des Trigonum Scarpae; auch liess sich kein Tumor in der Bauchhöhle durchfühlen. Dagegen fiel mir auf, dass unmittelbar unterhalb des rechten Poupart'schen Bandes in der Mitte die Berührung der Haut ihr Schmerzen verursachte. Die Herztöne waren schwach, aber rein. Der Urin enthielt kein Eiweiss.

Nachdem sie vorsichtig nach Bethanien gefahren, wurde sie sofort operirt mit einem Hautschnitt 26 Cm. lang, der über die empfindliche Stelle am Oberschenkel hinweg, an der rechten Bauchseite bis handbreit über die Nabelhöhe hinaufreichte.

Zunächst fand sich in dem unteren Theil des Schnittes, dicht unter dem Poupart'schen Bande, als Grund der Empfindlichkeit eine entzündete Lymphdrüse von Haselnussgrösse, hinter derselben noch eine zweite, aber sonst liess sich nichts Verdächtiges, kein Bruch weder finden, noch durchfühlen. Sicherheitshalber bin ich dann noch weiter oben, oberhalb des Poupart'schen Bandes, ohne Verletzung des Bauchfells in die Tiefe gedrungen und habe mich auch von der Seite überzeugt, dass wirklich kein Schenkelbruch existirte. Erst dann eröffnete ich das Peritoneum und bemerkte sofort den Gegensatz der dünnen blassen und rothen aufgetriebenen Därme; eine Einklemmung lag also vor. Beim inneren Abtasten der vorderen Bauchwand fanden sich die 6 Bruchpforten geschlossen. Auch stiess man dabei nirgends auf Stränge, es musste sich also um Einklemmung einer inneren Hernie handeln. Es blieb mir also nichts Anderes übrig, als zu dem unerfreulichen Abhaspeln der Därme zu schreiten. Ein Hinderniss, ein Ruck, und die Schnürfurche mit Nachfolge der erweiterten entzündeten Därme lag vor. Die Schnürfurche war zu meiner Freude noch roth und nicht, wie bei den beiden letzten Fällen von Hüftlochbruch, die ich wegen latenter Einklemmungserscheinungen von der Bauchhöhle jüngst operiren musste[1]), silbergrau. Flüssigkeit oder sonstige pathologische Erscheinungen wurden nicht in der Bauchhöhle bemerkt, die in gewohnter Weise geschlossen wurde.

Das verhältnissmässig gute Aussehen der Schnürfurche liess uns trotz der 68 Jahre, der 4tägigen Einklemmung und dem Aussehen der Kranken gute Hoffnung schöpfen, zumal sie nach der Operation sich leidlich

1) Vgl. ebenda S. 25.

wohl fühlte, weder Erbrechen bekam, noch Singultus eintrat. Bei der Operation hat sie mittelst des Junker'schen Apparates 7,5 Grm. Chloroform und 35,0 Grm. Aether bekommen. Die Temperatur war am Abend 36,9, am anderen Morgen 36,0. In der Nacht war die Kranke unruhig gewesen und hatte über Leibschmerzen geklagt. Den Tag über war das Allgemeinbefinden gut, mit Vorsicht, aber ohne Schaden bekam sie flüssige Nahrung. Mittags wurde der Verband gewechselt, welcher wenig durchtränkt war; das Aussehen der Naht liess nichts zu wünschen übrig, so dass ohne Bedenken der im unteren Wundwinkel eingelassene Drain fortgelassen werden konnte. Am Abend war die Temperatur 36,7, Puls 94. In der folgenden Nacht war die Kranke sehr unruhig, trotzdem sie im Ganzen 5 Centigramm Morphium bekommen hatte; sie will sogar aus dem Bett springen, wird jedoch gegen Morgen ruhiger. Eiweiss war auch heute im Urin nicht vorhanden. Tagsüber war das Allgemeinbefinden gut, Schmerzen bestanden nicht, nur war die Rückenlage ihr unbequem. Der Verband musste gewechselt werden, weil der früher aufgetriebene Bauch eher etwas eingefallen war. Es fand geringe Nahrungsaufnahme statt. Die Temperatur betrug am Morgen 36,1, Abends 36,4 bei einem Pulse, der am Abend klein wurde und auf 120 stieg. In der Nacht zum 11. December zeigte sich die Kranke etwas benommen, der Puls war am Morgen 120. Da gleichzeitig die Temperatur auf 35,6 gesunken war, bekam sie Aetherinjectionen, welche trotz ihrer Wiederholung nicht verhindern konnten, dass sie Mittags collabirte.

Bei der Section am 12. December fanden sich im Gehirn die Subarachnoidalräume stark ödematös bei venöser Hyperämie der Meningen, am Herzen der rechte Ventrikel dilatirt mit schwacher Entwicklung der Musculatur; die Fettentwicklung am Herzen war bis zu den Gefässstämmen reichlich, die beiden Lungen waren an ihren Spitzen verwachsen, in den unteren Partien hypostatisch, sonst normal, Milz ohne besonderen Befund; am rechten Leberlappen hing ein zweifaustgrosser, aber flacher Schnürlappen; die weisse Schnürfurche zeigte bei einem Einschnitt das Parenchym unter der Serosa normal. Die Nieren waren leicht parenchymatös getrübt.

Der Dünndarm zeigte im oberen Drittel noch deutlich die Einschnürungsstelle, oberhalb welcher die Lichtung noch etwas erweitert war, mit Stauung und Schwellung der Lymphdrüsen des zugehörigen Mesenteriums, unterhalb der Einschnürungsstelle war das Darmlumen verjüngt. An der nach rechts hinübergelegten Wurzel des Mesenteriums, unmittelbar unter dem Duodenum, findet sich zusammengefallen eine Taschenbildung von der Grösse einer grünen Wallnuss mit scharf vorspringenden Rändern, durch die zwei dicke Finger bequem nach rechts hineingeführt werden konnten. In der Tasche selbst wurde die obere Wand dicht rechts von der Pforte gebildet, von der hinteren und unteren Wand des Anfangsstückes von dem ausgedehnten Jejunum. Die Gekröswurzel, welche vor der Tasche von oben nach unten sich ansetzte, enthielt die Arteria meseraica superior und ihre Aeste. Die Vasa meseraica inferiora verliefen ungefähr einfingerbreit entfernt von der Pforte, parallel und seitwärts links von dem hinteren Rande der Tasche. Der Beutel der Tasche selbst erstreckte sich nach rechts hinüber; nur seine Ränder waren scharf und unnachgiebig;

es steht der Annahme deshalb nichts im Wege, dass vor der Entklemmung der Beutel hinter dem Mesenterium bedeutend umfangreicher gewesen sei, wie ich denn auch bei der Operation den Eindruck einer grösseren an der rechten Seite eingeklemmten Dünndarmmasse hatte. Der Beutel lag also retroperitoneal rechts von seiner ziemlich senkrecht in der Mittelebene gestellten, von vorn nach hinten zusammengeklappten Pforte. Das Bauchfell spiegelte überall und enthielt keine Flüssigkeit, wie denn auch der eingeklemmte Darm sich in der Rückbildung befand.

Anderweitige innere Bruchsäcke oder Anlagen dazu waren nicht zu bemerken. Nur im Winkel am Colon ascendens war am unteren hinteren Umfang des Colon transversum eine halbhaselnussgrosse Tasche, welche aber zu flach und klein war, zu wenig scharfe Ränder hatte, um in diesem Falle eine solche Darmmenge aufnehmen zu können.

Es handelte sich also in diesem Falle um eine Hernia mesogastrica dextra, wie Gruber sich ausdrückt. Er theilt ja bekanntlich die retroperitonealen oder inneren Hernien ein: 1. in epigastrische, worunter er die Brüche im Saccus omentalis durch das Winslowsche Loch rechnet. Seine mesogastrischen befinden sich 2. nach den Untersuchungen von Brösicke in zwei Taschen an dem oberen Anfang der Wurzel des Gekröses unmittelbar an der Flexura duodeno-jejunalis und werden von ihm auf physiologische Verlöthungsprocesse peritonealer Oberflächen während des Fötallebens zurückgeführt. Und zwar würde die Hernia mesogastrica sinistra, die gewöhnliche, in seinem Recessus duodeno-jejunalis sinister sive venosus, hinter den Vas. meseraica inferiora, beziehungsweise ihrem Ast, der Arteria colica sinistra, sich nach links entwickeln und dem entsprechen, was Astley Cooper als Hernia mesenterica abbildet. Viel seltener ist ihm als Grund einer Hernia mesogastrica dextra ein Recessus parajejunalis sive mesenterico-parietalis vorgekommen, welcher sich nach links öffnet und einen Bruchsack nach rechts zwischen die Wurzel des Dünndarmgekröses und die hintere Bauchwand bilden kann, über dessen Hals die Arteria mesenterica superior mit ihren Aesten, besonders der Arteria ileocolica vorn weggeht. Zu unterst in der Bauchhöhle finden sich 3. Gruber's Herniae hypogastricae, welche nach der sehr lesenswerthen Arbeit von Brösicke[1]) theils am unteren Ende hinter dem Coecum im Recessus retrocoecalis oder in Taschen am Gekrös des Wurmfortsatzes, dem Recessus iliocoecalis inferior von Waldeyer, dem Recessus ileoappendicularis von Brösicke, stattfinden, die Herniae hypogastricae dextrae. Im

1) Ueber intraabdominale (retroperitoneale) Hernien und Bauchfelltaschen, nebst einer Darstellung der Entwicklung peritonealer Formationen. Berlin 1891. Fischer'sche Buchhandlung.

Recessus intersigmoideus, welcher sich an der Wurzel des Gekröses vom S romanum an seiner linken unteren Seite befinden kann, mag sich öfters eine Hernia hypogastrica sinistra entwickeln, deren Bruchsack sich dann hinter dem Mesocolon des S romanum vor der Arteria colica sinistra nach aufwärts ausdehnt: diese Hernia intersigmoidea von Brösicke ist wohl schon abgebildet von Astley Cooper unter dem Namen der Hernia mesocolica. Wie eine Einklemmung darin zu Stande kommen kann, zeigte mir eine Leiche, bei der ich das Jejunum mit der städtischen Wasserleitung in Verbindung gesetzt hatte. Unter diesem mächtigen Druck bäumte sich das S romanum faustdick fächerförmig auf, und zum Vorschein kam an seiner Wurzel eine Bruchpforte, die, vorher geschlossen, fast zu übersehen war und jetzt, klaffend, einem dicken Finger Eintritt gestattete. Durch das Mesocolon hindurch ging ein blinder Kanal 10—12 Cm. hoch aufwärts in der Richtung gegen die Wirbelsaule. Wenn man sich dabei erinnert, wie oft man beim Bauchschnitt Knäuel von Dünndarmschlingen am Beckenboden vorfindet, an die Hernia perinealis denkt, so ist es am Ende nicht so unwahrscheinlich, wie Brösicke[1]) vermuthet, Einklemmung von Brüchen in dem Recessus intersigmoideus zu finden.

Dass es sich nun bei unserem Fall um eine innere Einklemmung in der rechten Bauchseite handle, war mir bei Lebzeiten bei der ersten Untersuchung von vornherein klar. Die Einklemmungssymptome (starker Meteorismus, viertägiges, trotz Fasten zunehmendes Erbrechen, ebenso lange anhaltende absolute Obstipation) sprachen deutlich bei der Abwesenheit einer Bruchgeschwulst für eine innere Einklemmung. Bei der Stärke und der Empfindlichkeit der rechten Bauchseite habe ich eine innere Hernie auf der rechten Seite angenommen und von vornherein den Schnitt auf der rechten Bauchseite angelegt. Auch nach dem Bauchschnitt bei der Entwirrung der Därme hatte ich den Eindruck einer Hernia mesogastrica dextra, worauf mich sowohl die Richtung des Zuges, als auch das nachfolgende Einsinken der Därme leitete.

Der Nachweis der speciellen Bruchart nach Brösicke's Untersuchungen konnte erst an der Leiche geführt werden. Die ziemlich mediane Lage der collabirten Pforte, senkrecht in der Wurzel des Gekröses vom Anfangsstück des Jejunum, welches damit die obere Wand des Bruches bildet, die Lage der Vasa meseraica superiora im Gekrös an der vorderen Seite des Bruchsackes, seine Lage rechts

1) a. a. O., S. 46.

davon retroperitoneal, die Entfernung der Bruchsacköffnung fingerbreit ab nach rechts von den Vasa meseraica inferiora, alle diese Verhältnisse lehren, dass in der That unsere Hernia mesogastrica dextra in dem von Brösicke beschriebenen Recessus parajejunalis oder mesenterico-parietalis gelegen hat.

Für die Diagnose dieser Art von Hernie kann vielleicht die bis unter das Leistenband herabgehende Empfindlichkeit von Bedeutung sein. Es ergab sich durch die Incision und Exstirpation, dass sie hervorgerufen war durch zwei frisch entzündete, etwa kleinhaselnussgrosse Lymphdrüsen, die unmittelbar unterhalb des Leistenbandes der Arteria femoralis communis auflagen. Ein Grund für diese Lymphdrüsenentzündung bestand weder an dem Schenkel noch am Hintertheil, den Geschlechtstheilen oder der Bauchwand. Unwillkürlich suchte man die Ursache ihrer Entstehung in der Bauchhöhle. Diesem Vorgange entsprach später an der Leiche die gleichartige Stauung und Schwellung zahlreicher kleiner Lymphdrüsen in dem Gekrösstück, welches dem oberhalb der Einklemmungsstelle noch damals dilatirten Dünndarmstück entsprach. Auch hier ergab sich im Darmkanal keinerlei Grund sonst für diese Drüsenschwellung, weder hatte vorher eine allgemeine Darmkrankheit bestanden, wie z. B. Tuberculose, noch war die eingeklemmte Darmpartie, wie sonst wohl manchmal zu bemerken, diphtherisch erkrankt oder mit schlitzförmigen Geschwüren oder auch nur Erosionen an den Einklemmungsfurchen versehen. (Das Präparat wurde in der 71. Sitzung der freien Vereinigung der Chirurgen Berlins den 11. Februar 1895 bei Gelegenheit eines Vortrages von mir demonstrirt, den ich über Studien zur inneren Einklemmung hielt.)

Unwillkürlich wurde man wieder auf die Vorgänge im eingeklemmten Darmstück hingewiesen, wenn man sich diese frische Lymphdrüsenentzündung erklären wollte. Eine Schwellung der Lymphdrüse findet man doch bei äusseren Brüchen ausserordentlich selten, fast niemals, wenn die Einklemmungsfurche noch so gut wie hier aussieht.

Es fragt sich also, ob diese auffallende Schwellung der Lymphdrüsen auf der Arteria femoralis communis charakteristisch für die Einklemmung der Hernia parajejunalis ist und regelmässig vorkommt, ob diese Eigenthümlichkeit eben mit der Einklemmung einer Darmschlinge in einer inneren Hernie in einem inneren Zusammenhang steht.

Wie könnte man sich diesen Zusammenhang erklären? Die Lymphwege dienen doch vorzugsweise zur Resorption flüssiger Massen. Betheiligen sich die Lymphwege bei der Brucheinklemmung, so würden

wir also mehr auf die reizende Beschaffenheit des Bruchwassers, als auf die primären Veränderungen des strangulirten Darmes hingewiesen werden.

Vergleichen wir die Vorgänge, wie wir sie bei den äusseren Bruchschnitten beobachten, so scheint sich Folgendes zu ergeben: Anfangs nach der Einklemmung sondert die strangulirte Schlinge klares Bruchwasser ab. Falls keine Quetschung durch Repositionsversuche stattgefunden hat, ist es doch wohl nur bei sehr heftiger Einklemmung allenfalls bluthaltig. Die Excretion nimmt zu, während sich die Darmschlinge aufbläht, bis endlich der von den Weichtheilen unterstützte Bruchsack unbezwingbaren Widerstand leistet. Unter dem wachsenden Druck der sich blähenden Schlinge kommt dann allmählich das Bruchwasser zur Resorption, bis sich Darmserosa und Bruchsackserosa berühren und verkleben. Wird es dabei schon in einzelnen Theilen oder im Ganzen übelriechend und jauchig, so folgt dann wohl meist der Durchbruch der Schlinge. Anderenfalls kann es sogar zu totalen Verlöthungen kommen, ehe der Darm ganz schwarz wird.

Immerhin wird das schwindende Bruchwasser dabei in die Lymphwege gehen und in den nächsten Lymphdrüsen zur Filtration kommen, ihre Schwellung und Entzündung verursachen. Erinnert man sich nun, wie ungemein schnell vom Bauchfell der Bauchhöhle Flüssigkeiten resorbirt werden, so liegt die Möglichkeit nahe, dass bei inneren Hernien, die ja ganz von serösen Blättern umgeben sind, die Resorption schneller stattfindet, als bei den äusseren, die in den Weichtheilen und Knochenkanälen liegen. Vielleicht kommt es überhaupt unter jenen Verhältnissen gar nicht zur Ansammlung von Bruchwasser in dem Bruchsack der inneren Hernien. Ich will keinen Werth darauf legen, dass ich bei der Operation keine Spur bemerkt habe. Da die Bruchgeschwulst wegen der Tiefe nicht frei lag, sondern bei der Operation von Därmen bedeckt war, konnte es ja bei bescheidener Menge leicht entgehen. Dadurch würde es sich dann nun erklären, dass bei der Einklemmung innerer Hernien die Gekrösdrüsen schneller anschwellen, ja sogar die nächste Drüse unter dem Leistenband betheiligen, ehe noch grosse Veränderungen am Darme eingetreten sind. Mit dem schnelleren Schwinden oder dem Mangel von Bruchwasser bei inneren Hernien würde es sich auch erklären, dass selbst nach viertägiger Einklemmung die Darmschlinge so gut ausgesehen hat, wie es bei äusserer gewiss nicht der Fall gewesen wäre.

Wir erinnern uns dabei wohl, dass die Gekrösdrüsen sich nun zwar schliesslich zumeist mit ihren Lymphgefässen zur Gekröswurzel, theils in die Glandulae coeliacae, theils zum Ductus coeliacus

begeben, allein dieser Plexus lymphaticus coeliacus hängt doch ohne gewisse Grenzen mit dem Plexus lymphaticus lumbalis zusammen, der doch auch die Vasa efferentia des Plexus iliacus externus aufnimmt, und dieser erhält doch auch die ausführenden Lymphgefässe der oberflächlichen Leistendrüsen. So besteht also ein naher Zusammenhang zwischen Gekrös- und Leistendrüsen. Und wie wir beim Achselbubo gelegentlich einen Lymphstrang retrograd zur Ellenbeuge gehen sehen und dort wohl hinterher die Cubitaldrüse anschwillt, so würde sich hier also leicht die Mitschwellung der oberflächlichsten nächsten Leistendrüse bei den multiplen Schwellungen der Gekrösdrüsen erklären.

Weitere Beobachtungen müssen darüber Aufschluss geben, und deshalb erfolgt die Veröffentlichung, da bei der Seltenheit andere Beobachter vielleicht Gelegenheit haben zur Controle der Frage: Giebt die Lymphdrüsenschwellung auf der Arteria femoralis communis eine grössere Sicherheit für die Diagnose einer Einklemmung einer inneren Hernie?

XIX.

Zur chirurgischen Behandlung der Geschwülste der Ileocöcalgegend.

Von

Dr. W. Körte,

Director der chirurgischen Abtheilung des städtischen Krankenhauses am Urban zu Berlin.

(Theilweise vorgetragen in der freien Vereinigung der Chirurgen Berlins. Sitzung vom 12. November 1894.)

Die Einmündungsstelle des Dünndarms in den Dickdarm ist als ein Prädilectionsort für die Entwicklung von Geschwülsten anzusehen, weil die physiologische Verengerung des Darmkanales an der Stelle besonders häufig zu mechanischen und chemischen Reizungen der Darmschleimhaut Anlass giebt (Virchow, Geschwülste I. S. 66).

Das Interesse der Chirurgen ist auf die Ileocöcalgegend in letzter Zeit besonders durch die so häufigen Entzündungen gerichtet worden, welche, fast stets von dem Wurmfortsatz ausgehend, sich in der Umgebung des Coecum abspielen und vielfach operatives Eingreifen erfordern. Jedoch auch die Neubildungen des Darmes in dieser Gegend, welche fast ausnahmslos auf der Schleimhaut der Bauhini'schen Klappe beginnen und von da aus auf die benachbarten Darmtheile: Ileum, Coecum, Colon ascendens weitergehen, verdienen eine besondere Beachtung Seitens der Chirurgen. Die Neubildungen und die diesen nahestehenden entzündlichen Verengerungen der Ileocöcalgegend bieten durch ihre Entwicklung, den Verlauf und durch die bei der chirurgischen Behandlung einzuschlagenden Wege manche Besonderheiten vor den übrigen Darmgeschwülsten, so dass ihre gesonderte Besprechung gerechtfertigt erscheint.

Der grosse Aufschwung, den die Darmchirurgie durch die Arbeiten Billroth's[3])*) und seiner Schüler[1 u. 2]), Czerny's[4]), König's[5]), Maydl's[9]) u. A. genommen hat, ist auch den Tumoren der Blinddarmgegend zu Gute gekommen, so dass jetzt ein stetig sich mehren-

*) Das Literaturverzeichniss siehe am Schlusse dieser Arbeit.

des Material über diesen Gegenstand vorliegt. Unter den Ersten, welche den carcinomatösen Blinddarm resecirten, ist Kraussold[14 u. 15]) zu nennen. Durch Salzer[1 u. 2]) ist das grosse Material der Billroth'schen Klinik einer eingehenden Bearbeitung unterzogen. Es wurden wegen Carcinom des Coecum bei 8 Männern und 2 Weibern Resectionen vorgenommen, es genasen 2 Männer und 2 Weiber (also 40 Proc. Heilungen, 60 Proc. Todesfälle). Wegen Tuberculose oder ulceröser Darmstenose, welche als Tumor coeci imponirte, wurden 4 Männer und 1 Weib operirt, wovon 3 Männer und 1 Weib genasen (80 Proc. Heilungen und 20 Todesfälle). Von 15 insgesammt wegen Blinddarmtumoren Operirten genasen 8 und starben 7. Nach den Mittheilungen von Czerny und Rindfleisch[4]) wurden 4 Coecum-Carcinome resecirt (sämmtlich gestorben), von 8 wegen Tuberculose des Coecum Resecirten genasen von der Operation 7, 1 Patient starb nach einer sehr eingreifenden Operation. Es kamen also auf 12 Coecumresectionen wegen Tumoren 7 Heilungen und 5 Todesfälle.

Maydl[9]) erwähnte auf dem X. internat. med. Congress, dass er 6 Resectionen des Coecum (mit 1 Todesfall) ausgeführt habe.

Matlakowsky[6]) berichtet über 2 eigene Exstirpationen von Carcinomen der Ileocöcalgegend, beide genasen. Ausserdem giebt er eine Zusammenstellung aus der Literatur von 27 Fällen. Von den gesammelten 29 Fällen starben 10 und zwar 19 Neubildungen mit 8 Todesfällen, 10 tuberculöse und narbige Stenosen mit 2 Todesfällen.

Baillet[7]) berichtet über 90 Fälle von Resection der Ileocöcalgegend. 57 mal wurde Heilung erreicht, 27 mal trat der Tod ein, in 6 Fällen blieb das Resultat unbekannt — auf 84 Fälle kämen also 57 Heilungen, 27 Todesfälle.

Bemerkenswerth ist, dass die Resultate sich im Laufe der Zeit erheblich gebessert haben. Von den ersten 15 starben 10, von den 75 seit 1885 mitgetheilten starben 17 (6 mal ist das Resultat unbekannt). Die gleiche Erfahrung machte Billroth (Sachs s. w. u.). Ebenso sind die Operationsresultate verschieden je nach der Affection, derentwegen operirt wurde.

Es wurde 28 mal wegen Carcinom operirt (14 geh., 14 gest.), 25 mal wegen Tuberculose, Sarkom und entzündlicher Stenose (22 geheilt, 3 gestorben).

Die übrigen Fälle betrafen chronische Invaginationen (11 mit 7 Heilungen, 4 Todesfällen), Anus praeternaturalis (5, die sämmtlich geheilt wurden), Kotheiterfisteln (7, davon 4 geheilt, 3 gestorben).

Sachs[16]) fand, dass von 1883—88 15 Fälle von Coecumresectionen mit 8 Heilungen und 7 Todesfällen verzeichnet waren; vom

Jahre 1888 bis Ende 1891: 13 mit 11 Heilungen und 2 Todesfällen.

Weljaminow[27]) berichtete auf dem V. Congress russischer Aerzte über Resection des Blinddarms.

Becker[35]) theilt die Erfahrungen der Bonner Klinik über Darmresectionen mit.

Benoit[8]) bespricht nur die Tuberculose der Ileocöcalgegend; nach seinen Angaben kommen auf 18 Totalresectionen aus dieser Indication 4 Todesfälle und 14 Heilungen.*)

Als einen Beitrag zu diesem Abschnitte der Darmchirurgie erlaube ich mir in Folgendem meine Erfahrungen auf diesem Gebiete mitzutheilen. Dieselben gründen sich auf die Beobachtung von 16 Fällen.**) Von diesen betrafen 10 Carcinome, 5 tuberculöse Tumoren, 1 Actinomykose.

Von den 16 Fällen wurden 9 durch Exstirpation des Krankheitsherdes behandelt (4 Carcinome, 4 Tuberculose, 1 Actinomykose). Von den Operirten ist keiner an den Folgen des Eingriffes gestorben. Bei 7 Patienten (6 Carcinom, 1 Tuberculose) wurde keine Radicaloperation unternommen, zum Theil, weil die Patienten es nicht wollten, zum Theil, weil der Eingriff wegen der Ausdehnung der Neubildung nicht möglich war. Einmal wurde die Probelaparotomie unternommen, welche so ungünstige Verhältnisse ergab, dass eine Exstirpation nicht thunlich erschien, 2 mal wurden Eiterungsherde in der Neubildung incidirt. Bei einem der letzteren, welcher die Radicaloperation verweigerte, musste 6 Monate später wegen Darmocclusion ein Anus praeternaturalis oberhalb der Geschwulst angelegt werden.

Bei einer Kranken (XV. Tuberculose) wurde bei der ersten Operation von der Radicaloperation Abstand genommen wegen starker Verwachsungen, und nur Enteroanastomose angelegt. 6 Wochen später waren die entzündlichen Adhäsionen so weit zurückgegangen, dass die Radicaloperation mit Erfolg gemacht wurde.

10 der Patienten gehörten dem männlichen, nur 5 dem weiblichen Geschlechte an.

Die Carcinomkranken (10) standen alle jenseits des dritten

*) Eine Durchsicht der Tagesliteratur ergiebt, dass casuistische Mittheilungen über Coecum- und Colonresectionen sich stetig mehren. Es lag nicht im Plane dieser Arbeit, eine Zusammenstellung aller veröffentlichten Fälle zu geben; eine Anzahl derselben ist in der Literaturangabe am Schlusse angeführt.

**) Die Krankengeschichten folgen am Schluss, ausserdem siehe Tabelle der Operationen Fall I—IX (S. 550 u. f.).

Lebensdecenniums, waren zwischen 35 und 75 Jahre alt. Die Diagnose auf Carcinom wurde bei 7 Kranken durch das Mikroskop gestellt, und zwar bei den 4 mittelst Radicaloperation behandelten durch Untersuchung des ausgeschnittenen Stückes, bei den anderen konnte bei der Section die genaue Untersuchung des Tumors gemacht werden. Dieselbe ergab 3 mal Carcinoma gelatinosum, 4 mal Adenocarcinom.

In 3 Fällen wurde die Diagnose auf Carcinom allein aus den klinischen Erscheinungen gestellt.

Die 5 Patienten mit Tuberculose der Ileocöcalgegend waren je 14, 24, 25, 28, 32 Jahre alt, also durchschnittlich erheblich jünger als die Carcinomkranken. Die Diagnose wurde in 2 Fällen vor der Operation auf Carcinom gestellt (III, VII), erst die Untersuchung des ausgeschnittenen Stückes ergab die richtige Erkenntniss. Bei den beiden anderen (IV, X) wurde die tuberculöse Natur der Geschwulst vor dem Eingriff mit Wahrscheinlichkeit angenommen. Es ist zu bemerken, dass keiner der 4 Kranken zur Zeit der Operation an anderweitigen tuberculösen Affectionen litt. Bei einem Patienten sprachen die Heredität und in der Jugend durchgemachte „scrophulöse" Erscheinungen für Tuberculose. Die Unterscheidung des carcinomatösen und tuberculösen Darmtumors ist also nicht in allen Fällen leicht zu stellen, da die Entwicklung und der Verlauf der Geschwulst vielfache Analogien bieten. Das jugendliche Alter wird immer mehr zu Gunsten der tuberculösen Natur sprechen, jedoch kommen bekanntlich im dritten Lebensdecennium schon Darmcarcinome vor. In vielen Fällen wird daher das Mikroskop erst die Entscheidung über die Natur der Geschwulst fällen können. Auf die Unsicherheit der Untersuchung von Partikeln, welche aus Erweichungsherden ausgekratzt sind, komme ich weiter unten zurück.

Die locale Tuberculose der Ileocöcalgegend (s. Czerny[4]) König[5a], Benoit[6]) unterscheidet sich von der diffusen Darmtuberculose dadurch, dass eine starke Hypertrophie, Verdickung der Darmwand entsteht. Die Schleimhaut bekommt an der befallenen Strecke, fast immer von der Valvula Bauhini abwärts ein stark gewulstetes, zottiges Aussehen, indem zwischen den Geschwüren mit gelblichem, Knötchen haltigem Grunde stark gewucherte, gefässhaltige Inseln von Schleimhaut stehen bleiben. Das Darmlumen wird ausserordentlich stark verengt. Die Muscularis und Serosa sind verdickt. Im Mesocolon und Mesenterium befinden sich käsige und geschwollene Lymphdrüsen. Klinisch treten die Erscheinungen von Darmstenose auf, man fühlt einen derben, walzenförmigen Tumor. Die Durchfälle

und blutigen Entleerungen fehlen bei der localen Form; wo sie sich finden, ist bereits eine weitere Verbreitung der tuberculösen Verschwärung auf weitere Darmstrecken eingetreten, und dadurch eine Operation absolut contraindicirt.

Ob durch chronische Entzündung, ohne Hinzutritt von Tuberculose eine tumorartige Verdickung der Darmwand in der Blinddarmgegend mit „narbiger Stenose" eintreten kann, scheint mir zweifelhaft. Vielleicht würde eine genaue histologische Untersuchung in manchen derartigen Fällen das Vorhandensein von Tuberculose ergeben. Salzer erwähnt, dass die genaue histologische Untersuchung mehrerer als „Coecum-Carcinom" geführten Tumoren die tuberculöse Natur ergab; ähnlich ist es mir ergangen.

Dagegen macht eine chronisch verlaufende Darm-Invagination klinisch ähnliche Erscheinungen (s. Salzer[1]), Cyerny[4]), v. Baracz[20]). Die Invagination kann mit Geschwulstbildung verbunden, ja durch letztere hervorgerufen sein (König[5]), Cyerny[4]).

Bei einem meiner Patienten war die Geschwulst der Blinddarmgegend, derentwegen die Darmresection unternommen wurde, durch Actinomykose hervorgerufen (Fall II). Die Geschwulst war allmählich unter dem Bilde einer chronischen Blinddarmentzündung entstanden. Wiederholte Punction hatte keinen Eiter ergeben. Der Patient magerte ab, hatte lebhafte Schmerzen, Stuhlbeschwerden, zeitweise Fieberbewegungen. Vier Monate nach dem Beginn der Erkrankung wurde in der Ileocöcalgegend ein derber, höckeriger, wenig verschieblicher Tumor gefunden, der als eine maligne Neubildung angesehen wurde. Die auf Grund dieser Diagnose vorgenommene Darmresection war wegen starker Schwartenbildung sehr mühsam, es wurde ein Anus praeternaturalis angelegt. 8½ Monate später erlag der Kranke der fortschreitenden Actinomykose. Die Untersuchung des ausgeschnittenen Darmstückes zeigte, dass die Schleimhaut intact war, dass dagegen die Darmwand von mehrere Centimeter dicken Schwarten umgeben war, welche die Stenose bedingt hatten. Erst bei genauer Durchmusterung des Präparates (Dr. Ströbe) wurden nachträglich Actinomycesdrusen gefunden, und so die richtige Diagnose gestellt. Der Blinddarm bildet einen Prädilectionspunkt für den Durchbruch des Darmes durch Strahlenpilz (Barth[23]). Wenn die Erkrankung ohne Eiterbildung verläuft, wie in unserem Falle, so ist die Stellung der richtigen Diagnose nicht möglich. Aus der Anamnese ergaben sich keinerlei Anhaltspunkte für die Entstehung der Erkrankung. Die Actinomykose des Blinddarmes ist für die Exstirpation nicht geeignet; wäre die Diagnose

in unserem Falle rechtzeitig gestellt worden, so wäre die Enteroanastomose wohl besser am Platze gewesen.

Die Entstehung des Tumors war bei fast allen Kranken eine sehr allmähliche; dieselben verlegten den Beginn ihrer Beschwerden auf 1 bis mehrere Jahre zurück.

Nur eine Patientin (Fall IV) mit tuberculösem Tumor gab mit Bestimmtheit an, dass sie beim Turnen zum ersten Male plötzlich einen Schmerz in der rechten Unterbauchgegend empfunden und von da an in einigen Wochen der Tumor sich gebildet habe.

Sonst lauteten die Angaben in der Regel so, dass seit längerer Zeit dumpfe Schmerzen oder unbequeme Sensationen in der Blinddarmgegend empfunden worden wären. Meist war Verstopfung damit verbunden, ein Symptom, welches nur bei Wenigen fehlte. Die Schmerzen steigerten sich allmählich und kamen oft anfallsweise in Attaquen, die plötzlich aufhörten, zuweilen mit Uebelkeit und Erbrechen verbunden waren. Deutliche Stenosenerscheinungen waren bei 5 Kranken ausgeprägt: es traten heftige kolikartige Schmerzen mit starkem Rumoren im Leibe ein, unter lauten gurrenden, polternden Geräuschen trat dann Erleichterung ein. König[5]) hat dieses Symptom besonders betont. Bei einem der Kranken (Fall X) wurde aus diesem charakteristischen Zeichen von einem Consiliarius bereits die Diagnose auf „Darmstenose" gestellt, noch ehe ein Tumor sich nachweisen liess. In einem anderen Falle (V) wurden diese Koliken als Leberkoliken gedeutet, und eine Carlsbader Cur verordnet; unmittelbar nach Beendigung derselben trat ein Anfall von Darmverschluss ein, nach dessen Beseitigung die Geschwulst gefühlt wurde.

Eine Kranke (IX)*) gab an, dass sie bereits 4 Jahre vor der Aufnahme von einem Arzt auf eine Geschwulst in der Blinddarmgegend aufmerksam gemacht sei. Dieselbe habe ihr keine Beschwerden gemacht und sei von ihr ganz vergessen worden. Erst einige Wochen vor der Aufnahme ins Krankenhaus habe sie mehr Beschwerden gehabt und sei zum Arzt gegangen, welcher dann die vergrösserte Geschwulst fand. Sie kam in unsere Behandlung mit einem grossen zerfallenen Carcinom der Cöcalgegend, welches inoperabel war. Dieser Fall zeigt so recht, wie langsam und schleichend diese Geschwülste entstehen können.

Abgang von blutigem Schleim, der bei tiefen im Darmkanal sitzenden Geschwülsten in der Regel beobachtet wird, wurde nur von zwei Kranken (VI und XIV) bemerkt. Invagination, welche König 2 mal constatirte, wurde in einem der letzten Fälle (XIV) gefunden.

*) Fall IX der Krankengeschichten.

Mit zunehmender Entwicklung (König[5]), Cyerny[4])) der Geschwulst bekommen die Kranken meist eine fahle Farbe, magern ab, verlieren den Appetit und klagen über Abgeschlagenheit — Erscheinungen, die auch König als charakteristisch betont.

Acute Erscheinungen von Darmverschluss kamen bei 3 Kranken zur Beobachtung: der bereits erwähnte Fall V, ferner Fall XI (Krankengeschichte) und gegen Ende des Leidens, lange nach dem ersten Auftreten des Tumors, Fall VIII (Krankengeschichte). Bei dem letzteren hielten die Erscheinungen derart an, dass zur Erleichterung ein Anus praeternaturalis angelegt werden musste.

Ausserdem sah ich als Consiliarius einen sehr schnell verlaufenden Fall der Art (XVI) bei einer unter andauernder sorgfältiger Beobachtung stehenden 62jährigen Dame. Dieselbe erkrankte zuerst am 10. October 1894 mit plötzlichen Leibschmerzen, Erbrechen, aufgetriebenem Leib, Druckempfindlichkeit in der Ileocöcalgegend. Dieser Anfall ging in einigen Tagen vorüber, wiederholte sich aber bis zum 17. November 4mal, meist nach Einnehmen leichter Abführmittel. Am 20. November sah ich die Kranke mit ausgesprochenen Erscheinungen von Darmverschluss mit Peritonitis. Der Kräftezustand liess eine Operation nicht zu. Am 25. November, also ca. 6 Wochen nach dem ersten Anfall, starb sie. Die Section ergab: eitrige Peritonitis, kleines Carcinom an der Valvula Bauhini, Perforation daselbst. — Metastasen in der Leber.

Wenn ich p. operat. die Präparate untersuchte und die ausserordentlich starken Verengerungen fand, so habe ich mich gewundert, dass nicht noch viel häufiger Darmverschluss eingetreten war. Die an dieser Stelle noch ganz dünnflüssige Beschaffenheit des Kothes, sowie die sehr starke Arbeitshypertrophie, welche die Musculatur des unteren Dünndarmes zeigt, erklären es, dass nicht häufiger schwerere Störungen der Darmdurchgängigkeit vorkommen. Sehr charakteristisch für die Tumoren der Ileocöcalgegend ist die Neigung zur Abscedirung; sie scheint grösser zu sein, als bei anderen Darmtumoren. Unter meinen Fällen wurde sie 8 mal gefunden, bei 4 carcinomatösen Geschwülsten und 4 tuberculösen. Die Eiterbildung und die damit verbundene stärkere Schwellung war bei 6 Kranken der Grund, ärztliche bezw. Krankenhausbehandlung aufzusuchen. Einmal kam es erst spät (1½ Jahr nach der Probelaparotomie) zum Aufbruch der tuberculösen Darmgeschwulst (Fall X). Der Eiter war fötide, enthielt neben Eiterkokken zahlreiche Fäulnissbacillen. In der Regel bildet sich da, wo der Eiter durchbrach oder mit dem Messer entleert wurde, später eine Kothfistel. Die Entstehung der Eiterung erklärt sich leicht dadurch, dass von ulcerirten Stellen auf der dem Darminnern zugewandten Fläche der

Geschwulst Fäulniss- und Eitererreger in die Lymphbahnen gelangen. Es bilden sich zunächst entzündliche Ausschwitzungen auf der peritonealen Fläche, die zu Adhäsionen mit benachbarten Darmschlingen führen — gerade wie bei der typischen Blinddarmentzündung. Vermehrte Reizung vom Darminnern oder von aussen her (Stoss in Fall IV) führen dann zur Eiterbildung, entweder innerhalb der Adhäsionen oder auch in dem retroperitonealen Bindegewebe.

Dieser Vorgang vermehrt die Aehnlichkeit zwischen den Neubildungen und den entzündlichen Anschwellungen der Blinddarmgegend, welche ebenfalls bekanntlich umfangreiche, derbe Schwellungen herbeiführen können. Maydl[9]) weist auch auf diese Verwechslung hin. So wurde bei 5 Patienten zunächst die Diagnose: chronische Blinddarmentzündung mit Abscedirung gestellt, während 4 mal Carcinom, 1 mal Tuberculose mit Abscessbildung vorlag. Diese Verwechslung kann für die Kranken verhängnissvoll werden, wenn auf Grund der irrthümlichen Diagnose zu lange Zeit auf eine exspectative, auf die Resorption des vermeintlichen entzündlichen Exsudates gerichtete Behandlung verwandt wird. Leicht kann dann der günstige Zeitpunkt für die Exstirpation vorübergelassen werden. Ist der Kranke von Anfang an sorgfältig beobachtet worden — was nur in der Minderzahl der Fälle geschieht, denn die Kranken suchen oft erst bei Eintritt von Reizerscheinungen ärztliche Hülfe nach —, dann wird die Feststellung der Thatsache, dass erst ein langsam entstandener harter Tumor da war, der nach längerem Bestehen zur Abscessbildung führte, die Diagnose auf den richtigen Weg lenken. Kommt der Patient mit ungenauen anamnestischen Angaben zur Behandlung, so kann auch der Geübte einige Zeit hindurch im Zweifel sein, ob nur entzündliche Schwarten oder eine Neubildung vorliegt. Die Abscesse müssen auf jeden Fall zunächst geöffnet werden, man wird dann aus dem Befunde bei der Operation und aus dem Verlaufe nachher bald zur richtigen Erkenntniss kommen. Die von Neubildungen des Darmes ausgegangenen Abscesse waren immer wenig umfangreich. Der Finger gelangte in eine auffallend starrwandige Höhle, die Schwellung liess nach Entleerung des Eiters nur wenig nach, während bei rein entzündlichen „Perityphlitiden" meist grössere Abscesshöhlen mit weichen Wänden gefunden werden, und nach der Entleerung des Eiters die Abschwellung schnell vor sich geht. Ein Mittel, von welchem man a priori schnelle Aufklärung erwarten sollte — mikroskopische Untersuchung ausgeschabter Theile der Abscesswand —, hat uns mehrfach irreführende Resultate ergeben. Es wurde meist ein gefässreiches, Rundzellen

enthaltendes Gewebe gefunden, welches eine sichere Diagnose nicht gestattete und mehrfach als „Sarkom" angesprochen wurde. Die Abscesse liegen eben in der Umgebung der Tumoren, die Abscesswand enthält nicht charakteristische Tumorelemente, sondern lediglich Granulationsgewebe.

Das Weiterbestehen, eventuell das Anwachsen der Geschwulst gab in unseren Fällen die Entscheidung über die Natur des Leidens.

Die Diagnose des stenosirenden Tomors der Ileocöcalgegend gründet sich auf die geschilderten klinischen Erscheinungen der Darmverengerung und auf das Fühlen einer Geschwulst an der charakteristischen Stelle. Zur Feststellung, dass dieselbe dem Blinddarm resp. Dickdarm angehört, ist die Aufblähung des Darmes mit Luft vom Rectum her zu verwenden, man sieht dann, wie der Dickdarm sich aufbläht bis zum Tumor hin. Schwierigkeiten können entstehen, wenn der Blinddarm, was nicht zu selten der Fall ist, eine abnorme Lage hat, oder wenn der Tumor sich stark lateralwärts und nach oben an der Hinterwand des Colon ascendens entwickelt hat. Derselbe kann dann bis nahe an die Niere reichen und als Nierengeschwulst imponiren. Cyerny[4]) erwähnt einen solchen Fall, und in 2 meiner Fälle (VIII und XIV) wurde auch an Nierentumor gedacht. Die charakteristischen Stenosenerscheinungen von Seiten des Darmes, sowie das Fehlen von abnormen Bestandtheilen im Urin sicherten die Diagnose.

Geschwülste, die von anderen Darmtheilen, Dünndarm oder Colon transversum ausgegangen sind, können in der rechten Darmbeingrube adhärent und so für Coecumgeschwülste angesehen werden. Wenn Verwachsungen des Tumors mit dem Colon transversum oder dem unteren Leberrande bestehen, so ist eine Verwechslung mit Tumor der Gallenblase möglich. Für die Unterscheidung ist wichtig die Anamnese, das Fehlen von typischen Gallenblasenkoliken — schliesslich kann auch hier die exploratorische Laparotomie nöthig werden.

Ferner ist nicht zu vergessen, dass die chronische Invagination entweder infolge von Geschwulstbildung (s. Fall XIV) oder ohne dies sehr ähnliche Erscheinungen hervorrufen kann. Dieselbe erfordert die gleiche Behandlung wie die Verengerung des Darmes durch Neubildung.

Die Indication zu chirurgischem Einschreiten ist durch die erheblichen Beschwerden der Kranken und die beim Carcinom sichere, bei der Tuberculose sehr wahrscheinliche weitere Entwicklung des Tumors gegeben, welche Darmverschluss und Infection des übrigen Körpers hervorruft. Während beim Carcinom der deletäre Verlauf

sicher ist, wäre bei Tuberculose eine Ausheilung denkbar. Da aber die Chancen hierfür sehr gering sind, die Beschwerden sehr bedeutend, und die Gefahren localer und allgemeiner Art drohende, und da ferner bei der localen Ileocöcaltuberculose die Chancen der Operation günstige sind, so ist es durchaus anzurathen, auch da, wo diese Diagnose sichergestellt werden kann, operativ vorzugehen.

Die Behandlung soll sowohl beim Carcinom wie bei dem tuberculösen Tumor in der Exstirpation mit nachfolgender Darmnaht bestehen — sofern dieser Eingriff noch möglich ist. Der Verlauf des Leidens, wenn ein Eingriff unmöglich ist oder verweigert wird, wurde dreimal bis zu Ende beobachtet. Es trat unter zunehmender Kachexie der Tod ein. Falls sich eine Kothfistel spontan bildet (Fall IX), bleibt der Kranke vor Darmocclusion bewahrt. Tritt der Aufbruch des Darmes nicht spontan ein, so kann die Undurchgängigkeit des Darmes schliesslich die künstliche Anlegung der Kothfistel erfordern (Fall VIII). Bemerkenswerth ist, dass in diesem Falle sowohl wie im Fall IX bei der Section keine inneren Metastasen und nur geringe Schwellung der regionären Lymphdrüsen gefunden wurde. Die Dauer des Verlaufes betrug bei Fall VIII vom ersten Auftreten deutlicher Beschwerden bis zum Ende circa 2 Jahre, bei Fall IX erstreckte sich die Krankheit, wenn die Angabe der Kranken, dass 4 Jahre vor der Aufnahme schon einmal ein Tumor in der Blinddarmgegend gefühlt sei, richtig ist, auf die Dauer von ca. 4 Jahren 4 Monaten.

Dagegen fanden sich bei der oben erwähnten Kranken (XVI) schon auffallend früh Krebsmetastasen in der Leber.

Falls der Kranke bereits mit heftigen Stenosenerscheinungen zur chirurgischen Behandlung kommt, so muss die Radicaloperation hinausgeschoben und zunächst durch Anlegung des Anus praeternaturalis oberhalb des Hindernisses der Darm entlastet werden. Es wäre ein aussichtsloses Beginnen, bei durch Darmverschluss erschöpftem Kranken und bei meteoristisch geblähtem Darme die sehr eingreifende Exstirpation zu versuchen. Erst wenn die stürmischen Erscheinungen sich gelegt haben, der Kranke durch passende Ernährung wieder etwas Kräfte gewonnen hat, darf man an die Radicaloperation gehen. Ebenso ist es rathsam, wenn Abscedirung vorhanden ist, erst den Eiter zu entleeren und später die Exstirpation des Tumors auszuführen, um die Ueberschwemmung des Operationsgebietes mit Eiter zu vermeiden.

Die Exstirpation von Darmgeschwülsten der Ileocöcalgegend ist als eine der schwierigeren Darmoperationen zu

bezeichnen (König[5]), Salzer[1u. 2]), Billroth[3]). Sie bietet mannigfache Abweichungen von der Operation anderweitiger Darmtumoren, jedoch lässt sich, wenn man den Eingriff einige Male gemacht hat, ein typischer Gang für denselben feststellen, und ich möchte mich nach meinen Erfahrungen Czerny[4]) anschliessen, welcher auf Grund von 7 geheilten Fällen (von 8 Operirten starb nur 1 sehr schwieriger Fall, wo bei der Operation der Urether in den Schwarten verletzt und die Nephrektomie nöthig wurde) sagt, dass die für sehr gefährlich geltende Exstirpation der Ileocöcalpartie, wenn richtig ausgeführt, von jugendlichen Individuen relativ leicht vertragen wird. Ich habe die typische Resection der Ileocöcalgegend 9 mal ausgeführt, es ist kein Kranker an der Operation gestorben. (S. Tabelle Fall I—IX; Krankengeschichten a: Fall I—VII, XIV u. XV.) Ein Patient (II) starb 8½ Monat nach der Resection wegen Actinomykose des Blinddarms an der durch die Actinomykose hervorgerufenen Eiterung und Pyelonephritis. Die Resection hatte er sehr glatt überwunden.

Die Abschätzung der Möglichkeit der Exstirpation ist oft nicht leicht. Die Tumoren sind, da das Colon ascendens festgeheftet ist und oft multiple Adhäsionen vorhanden sind, meist nicht oder nur wenig beweglich. Sie scheinen auf dem Boden der Darmbeingrube festzusitzen, und es gelingt doch, sie von der Fascia iliaca glatt abzulösen (vgl. d. Operat.-Gesch. der operirten Fälle).

Ausgedehnte Verwachsung mit der vorderen Bauchwand wird meist eine Contraindication gegen die Radicaloperation sein, jedoch nicht immer; im Fall I wurde ein Stück von der vorderen Bauchwand (Peritoneum und Muskeln) mit resecirt — der Patient lebt jetzt seit der Operation 3½ Jahre ohne Recidiv und ist arbeitsfähig. Sehr verwickelte Verklebungen mit benachbarten Darmschlingen können die Operation sehr erschweren oder unmöglich machen (Fall X, Kr.-G.). Die Verbreitung der Neubildung auf das Bauchfell über den Bereich der Ileocöcalgegend hinaus kann beim Carcinom ebenfalls eine Contraindication abgeben, weniger bei der Tuberculose des Peritoneums, da ja der Bauchschnitt allein oft eine noch unerklärte günstige Wirkung auf Peritonealtuberculose ausübt. — Die Flächenausdehnung der Tuberculose auf der Schleimhaut des Colon kann der Operation natürlich Schranken setzen. Besonders werden Durchfälle, Blutabgang, Tenesmus, die für Ergriffensein tiefer Darmabschnitte sprechen, die Exstirpation des tuberculösen Ileocöcaltumors als unthunlich erscheinen lassen. — Wie weit man jedoch gehen kann, zeigt der Fall III, bei dem schliesslich das Colon bis

zur Mitte des Quercolons in mehrfachen Operationen entfernt wurde und Heilung eintrat. Selbstverständlich sind allgemeine Tuberculose, hohes Alter und sehr vorgeschrittener Kräfteverfall Momente, welche von dem Eingriff abstehen lassen.

Zu erwähnen ist ferner, dass in einem Falle (XV O. T.), bei der ersten Laparotomie, der tuberculöse Tumor wegen zu starker entzündlicher Verwachsungen nicht entfernbar erschien. Nachdem durch Ileocolostomie der Darminhalt von der Geschwulstgegend abgelenkt war, wurde die Geschwulst beweglicher, und es gelang 5 Wochen nach der ersten Operation die Entfernung des erkrankten Darmabschnittes.

In manchen Fällen wird man erst nach gemachter Probelaparotomie entscheiden können, ob eine Radicaloperation möglich ist. Bei der Schwere des Leidens ist ein solcher exploratorischer Eingriff durchaus gerechtfertigt und, wie auch König[5]) betont, ungefährlich — nur muss der Operateur schnell zur Uebersicht und zum Entschluss kommen. Denn fängt man in einem zweifelhaften Falle erst an, Verklebungen zu trennen, Abbindungen vorzunehmen, so wird man leicht weiter gedrängt, oder aber der unvollendete Eingriff gestaltet sich zu einem gefährlichen. Ich habe einmal (Fall X) die Probelaparotomie gemacht, stand aber nach Erkennung der ungemein ausgedehnten Verlöthungen benachbarter Darmschlingen schnell von allen weiteren Maassnahmen ab, die Heilung des Bauchschnittes erfolgte ohne Schwierigkeit.

Die Vorbereitung der Kranken zur Operation besteht neben den allgemein üblichen (Baden, Rasiren u. s. w.) in möglichster Entleerung des Darmes; den Dünndarm kann man nicht entleeren (s. König[5a]), für den Dickdarm sind hohe Eingiessungen, eventuell mit Glycerin oder Kochsalz am zweckmässigsten. Die Patienten mehrere Tage vor der Operation fasten zu lassen oder in der Diät sehr einzuschränken, empfiehlt sich nicht, da es sich meist um elende Personen handelt, welche dadurch noch mehr herunter kommen würden. Sie werden mit leichtverdaulicher Kost ernährt bis zum Tage vor dem Eingriff. Sehr empfehlenswerth ist es, denselben am Abend vor der Operation, sowie am Morgen derselben je 1 Grm. Bismuth. subnitr. zu geben, weil die Därme darnach entschieden besser contrahirt sind. Kurz vor der Operation erhalten die Patienten 15—20 Tropfen Opium p. Klysma, eventuell in Verbindung mit Excitantien (20 bis 30 Ccm. Cognac).

Zur Narkose ist Aether von Vortheil, weil es sich meist um langdauernde Eingriffe handelt.

Bei der Lagerung ist es von grossem Nutzen, das Becken höher als die Schultern zu legen, damit die Därme nach dem Zwerchfell zu sinken.

Der Vortheil dieser von Trendelenburg angegebenen Lagerung ist ein sehr grosser, weil man nicht mit Darmvorfall zu kämpfen hat. Eine mässige Erhöhung des Beckens gegen die Schultern genügt schon, um diesen Zweck zu erreichen. Man bedarf keiner complicirten Apparate dazu. Trendelenburg hat sich durch die Empfehlung dieser einfachen Methode ein grosses Verdienst erworben. Wer dieselbe einmal bei Operationen im Beckenraum angewendet hat, wird sie nicht mehr missen wollen.

Von grösster Wichtigkeit ist ein möglichst aseptisches Vorgehen. Antiseptische Lösungen dienen nur zum Reinigen der Finger und der Haut der Kranken, eventuell zum Abwischen von bei der Operation durch Koth oder Eiter beschmutzten Instrumenten. Diese letzteren werden vor der Operation durch Kochen sterilisirt, dann auf sterilisirte Tücher gelegt und trocken zugereicht. Wird ein Instrument beim Gebrauch mit infectiösem Stoff beschmutzt, so wird es entweder fortgelegt oder mit Lysol (1 proc.) abgerieben und darnach in steriles Wasser getaucht. Zum Abspülen der Hände dient 1 proc. Lysollösung, die mit sterilem Wasser abgewaschen wird. Schwämme werden in der Bauchhöhle nicht benutzt, einmal weil sie stets etwas von der antiseptischen Flüssigkeit, mit der sie sterilisirt wurden, enthalten, ferner weil bei dem Ausdrücken, Auswaschen, Wiederzureichen stets noch ein Paar Hände mittelbar in die Bauchhöhle kommen, und endlich weil ein Schwamm, der unbemerkt auch nur ein Minimum von Eiter oder Koth aufsaugte, beim Auswaschen das ganze Gefäss inficiren kann. — Sobald die Bauchhöhle eröffnet ist, dienen kleine Gazestücke, die direct aus der Sterilisirungstrommel entnommen werden, zum Auftupfen, grössere Stücke von $^1/_2$—1 Meter im Quadrat dienen zum Abschluss und Schutz der Bauchhöhle. An jedes dieser Schutzgazestücke wird sofort eine Klemme angehängt.

Werden in den Adhäsionen Eiterherde eröffnet, oder kommt aus einer Darmöffnung etwas Koth heraus, so wird trocken oder mit feuchter Gaze tüchtig getupft (Antiseptica kann man auch hier entbehren). Eiterherde werden mit dem Thermokauter desinficirt und provisorisch mit angeklammerten Jodoformgazestreifen tamponirt.

Die Ueberzeugung, dass in der Bauchhöhle jeder Tropfen Carbol, Sublimat oder Lysol überflüssig ist, hat sich mir allmählich aufgedrängt. Die nachfolgende Reaction wird ausserordentlich viel geringer bei möglichst aseptischem Vorgehen.

Darmvorfall wird mit möglichster Sorgfalt durch Lagerung und Zurückhalten mittelst der eingestopften Gaze verhindert. Es soll nur der Darmtheil, an dem operirt wird, sichtbar sein.

Der Hautschnitt wird über die Längsaxe des Tumors geführt. Ein schräg von rechts innen unten, dicht über der Mitte des Poupart'schen Bandes beginnender, nach oben aussen verlaufender Bauchschnitt ist meist am geeignetsten. Je mehr die Neubildung nach oben auf das Colon ascendens übergegriffen hat, desto mehr muss der Schnitt nach oben aussen gerichtet sein, um das Colon genügend freizulegen. Der Schnitt in der Mittellinie, so bequem er sonst ist, empfiehlt sich für die Coecum-Operationen nicht, weil er nicht Raum genug giebt. Das Hinzufügen von Winkelschnitten ist immer unbequem.

Vorhandene Fisteln bedürfen einer sorgfältigen Vorbehandlung, um die Infection des Bauchfelles zu vermeiden. Die Operationen bei bestehenden Koth-Eiterfisteln geben eine schlechtere Prognose, wie Salzer[1 u. 2]) und Baillet[7]) betonen.

Die Fisteln müssen vor der Operation ausgekratzt und mit dem Thermokauter ausgebrannt, darnach mit Jodoformgaze tamponirt werden. Handelt es sich um Kothfisteln, so ist es zweckmässig, durch eine Hautfaltennaht über Jodoformgaze dieselben sicher zu schliessen. Der Schnitt wird um die Fisteln herumgeführt und nach Beendigung der Operation werden dieselben entweder excidirt oder zur Drainage benutzt.

Ist das Peritoneum parietale am Tumor adhärent, so wird es an einer freien Partie seitlich oder oberhalb eröffnet und mit einigen Nähten an die Ränder der Hautwunde angenäht. Diese Fäden dienen als Zügel zum Auseinanderziehen der Wunde. Ein Vorziehen des Tumors vor die Wunde, wie es an beweglichen Darmtumoren mit Vortheil geschieht, ist bei den Coecumtumoren meist nicht möglich, bei meinen Fällen gelang es immer erst nach vollendeter Auslösung, also gegen das Ende der Operation (mit Ausnahme von Fall XIV). Man kann bei den Operationen in dieser Gegend das Operationsgebiet jedoch sehr gut durch Einstopfen grosser steriler Gazecompressen an der medianen Wundseite von der übrigen Bauchhöhle isoliren. Mit Hülfe der erhöhten Beckenlagerung, sowie der Gazetamponade gelingt es stets, die übrigen Därme ganz bei Seite zu halten, sie kommen nicht mehr zu Gesicht. Es ist dies von grosser Wichtigkeit, weil die Reizung des Peritoneums durch Wischen, Tupfen und Manipuliren an vordringenden Därmen sehr vermehrt und die Gefahr einer Infection erhöht wird.

Zunächst werden nun die Adhäsionen des Netzes, welche ich

stets fand, doppelt abgebunden und durchtrennt. Erhebliche Schwierigkeiten können adhärente Dünndarmschlingen bereiten, sie müssen, wenn möglich, stumpf, wenn es nicht anders geht, scharf abgelöst werden — dabei kann es vorkommen, dass eine Darmschlinge eröffnet wird (Fall VI). Die Oeffnung muss alsbald durch Darmnähte geschlossen und etwa ausgetretener Darminhalt sorgfältig weggetupft werden.

Ist der Tumor freigelegt und übersichtlich geworden, dann wird die Einmündungsstelle des Ileum in das Coecum aufgesucht und zuvörderst constatirt, wie weit das Ileum bezw. sein Mesenterium gesund ist. Oft finden sich im Mesenterium des untersten Dünndarmstückes noch geschwollene Lymphdrüsen, besonders beim tuberculösen Tumor, jedoch auch beim Carcinom. Der Zustand des Mesenterium entscheidet darüber, an welcher Stelle das Ileum später zu durchtrennen ist. — Im Gesunden beginnend, wird nun das Dünndarmgekröse mit kettenförmig ineinandergreifenden Ligaturen (Catgut) abgebunden, derart, dass etwaige geschwollene Drüsen peripher von der Abbindung liegen bleiben. Bei dünnem Mesenterium können die Ligaturen beide Blätter auf einmal fassen; sind die Mesenterialplatten durch geschwollene Drüsen oder durch hineingewucherte Geschwulstmassen auseinandergedrängt, dann ist es sicherer, erst das mediane, darnach das laterale Blatt für sich partienweise zu unterbinden. Indem man peripherwärts am Darm in genügender Entfernung von der Neubildung fortschreitet, gelangt man an das kurze Mesenterium des Colon ascendens. Hier ist es durchaus nothwendig, das mediane wie das laterale Blatt für sich abzubinden, zunächst das mediane bis über die Neubildung hinaus. Die unterbundenen Gekröspartien werden oberhalb der Ligaturen abgetrennt, wobei die rückläufige Blutung vom Darm her entweder durch lange, breit fassende Klammern oder durch eine zweite Ligaturreihe gehemmt wird. Sodann wird der laterale Wundrand mittelst der Seidenzügel oder breiter Haken stark nach aussen gezogen, um an die laterale Befestigung des Darmes zu gelangen. Hier trifft man oft breite Verklebungen des kranken Darmstückes mit dem Peritoneum parietale. Dieselben werden, wenn sie lockerer entzündlicher Natur sind, stumpf getrennt; sind sie verdächtig auf Geschwulsteinlagerung, dann wird das Peritoneum im Gesunden durchtrennt und die adhärente Partie im Zusammenhang mit dem Tumor gelassen. Auch hierbei ist es sicherer, vor der Durchtrennung die Peritonealfalte abzubinden oder in Klammern zu fassen, damit womöglich kein Gefäss spritzt. Dies ist wichtig, denn die Gefässe sind meist stark entwickelt, sehr dünnwandig und

schwer zu fassen, wenn sie sich im lockeren Zellgewebe zurückziehen. Das zwischen beiden Bauchfellblättern retroperitoneal gelegene Stück der Coloncircumferenz enthält oft umfangreiche Tumormassen oder geschwollene Drüsen; diese ganze Masse wird stumpf oder mit kurzen Scheerenschnitten von der Fascia iliaca abgelöst. Dabei ist grosse Vorsicht nothwendig, um den Urether, sowie die Vasa iliaca zu vermeiden. In meinen Fällen gelang es immer, die Neubildung rein loszubekommen. Cyerny[5]) hat in einem überaus schwierigen Falle den inmitten von Schwarten verlaufenden Urether verletzt und nach Beendigung der Operation die Niere exstirpirt. Der Kranke überstand diesen Eingriff, starb jedoch am 7. Tage an Peritonitis.

Der Tumor ist nun vom Beckenboden gelöst und hängt nur noch durch den Darm oberhalb und unterhalb mit dem Körper zusammen. Es ist zweckmässig, erst jetzt Ligaturen an den Darm zu legen und ihn abzutrennen. Bis dahin kommt der Darm nicht direct in Angriff; sollte er etwa versehentlich angerissen werden, so muss die Oeffnung mittelst Klammern oder schnell angelegter Nähte verschlossen werden. Da es für die Darmwand doch nicht gleichgültig ist, ob die vor der Durchtrennung anzulegenden Klammern oder Ligaturen längere Zeit liegen, oder nicht, so ist es besser, mit der queren Durchtrennung möglichst zu warten, bis der Tumor ausgelöst ist. Ich bin selbst einige Male anders vorgegangen und habe den Dünndarm vorher doppelt abgebunden, durchtrennt und dann erst die Auslösung vorgenommen. Jedoch glaube ich, dass die umgekehrte Reihenfolge bei der Operation besser ist.

Der Verschluss des Darmes wird am centralen Ende am schonendsten und darum am besten mittelst Jodoformdochtes vorgenommen. Mehrere Fäden werden mit der Aneurysmennadel durch eine gefässlose Stelle des Mesenterium 3—4 Cm. oberhalb der Unterbindungen des Mesenterium durchgeführt und über dem Darm geknüpft. Der baumwollene Faden des Dochtes schneidet nicht so stark ein wie Seide oder Kautschuk und hält sicher. Darmklemmen müssen sehr fest angelegt werden, wenn sie halten sollen, und drücken dann die Darmwand, besonders die weiche Schleimhaut sehr stark. Ausserdem sind sie leicht hinderlich, man braucht ein complicirtes Instrument mehr und ist nach meinen Erfahrungen weniger sicher als bei der Abbindung.

Peripherwärts nach dem Tumor zu kann man der Einfachheit halber den Darm mit einer langen Klemme zudrücken, hier schadet der Druck nicht.

Dazwischen wird die Wand des Dünndarmes genau in der Ebene,

in der die erste Mesenterialligatur liegt, schichtenweise mit dem Messer durchtrennt, so dass zunächst Serosa und Muscularis, erst wenn diese sich zusammengezogen hat, die Schleimhaut durchschnitten wird. Man vermeidet auf diese Weise das sogenannte „Vorquellen" der Mucosa, welcher Vorgang doch wohl in einem Zurückziehen der Muscularis besteht.

In gleicher Weise wird der Dickdarm peripher vom Tumor im Gesunden durchschnitten. War man gezwungen, hoch hinauf am aufsteigenden Colon zu gehen, dann kann die Durchtrennung dieses Darmtheils schwierig sein, weil derselbe sehr tief liegt und oft sehr wenig beweglich ist.

Maydl[9]) empfiehlt in seiner Arbeit über den Darmkrebs 1883 und auch noch auf dem internationalen Congress 1890, nach Darmresection wegen Carcinom den Anus praeternaturalis anzulegen und erst später, wenn kein Recidiv eingetreten ist, durch secundäre Resection und Naht denselben zu schliessen. Die Mehrzahl der Chirurgen ist dieser Meinung nicht beigetreten.

Ohne Zweifel ist es das richtige Verfahren, nun die getrennten Darmenden direct zu vereinigen. Ich bin in meinen ersten Fällen nach der Methode von Maydl vorgegangen. Die beiden ersten Male, weil der Eingriff recht schwierig gewesen war und lange gedauert hatte, und weil mir die Spannung beim Zusammenbringen der Darmenden zu erheblich schien, daher nähte ich sie ein. In beiden Fällen würde ich jetzt anders verfahren. Im dritten Falle nöthigte mich ein triftigerer Grund — an der Durchtrennungsstelle des Darmes fand ich die Schleimhaut noch krank und brach in der Ansicht, dass eine carcinomatöse Erkrankung des Darmes vorliege, den Eingriff ab (III, O. T.). Es war Tuberculose, und der Kranke wurde durch eine Reihe schwerer Eingriffe hergestellt welche l. c.[25] beschrieben und kritisirt sind. In den übrigen Fällen habe ich die Darmnaht sofort folgen lassen.

Es ergaben sich die bekannten Schwierigkeiten, die aus dem verschiedenen Lumen des Dünn- und Dickdarms herrühren. Zweimal habe ich die Incongruenz der Darmquerschnitte durch schräges Abschneiden des Ileum und Zwickelbildung am Colon nach Billroth überwunden. In den vier letzten Fällen habe ich ein Verfahren angewendet, welches auch von Billroth-Salzer[1]) zuerst angewendet ist, und welches ich entschieden empfehlen möchte. Es besteht in dem Verschluss des Colonquerschnittes durch doppelreihige Invaginationsnaht und nachfolgende seitliche Implantation des Dünndarms ins Colon. Diese Methode hat grosse Vortheile vor der

circulären Naht — sie ist schneller auszuführen und sicherer. Die Anlegung der circulären Naht ist beim Colon ascendens dadurch erschwert, dass dieser Darmtheil nur wenig vorzuziehen ist. Ferner leidet die Sicherheit der Naht darunter, dass ein mehr oder weniger grosser Darmabschnitt des serösen Ueberzuges entbehrt. Und auf der schnellen Verklebungsfähigkeit der serösen Flächen beruht doch die Sicherheit der Darmnaht. Die Invaginationsnaht des Colon ist schnell anzulegen, und man kann beliebig breite Streifen der Darmwand aneinanderbringen. Alsdann wird an der dem Mesocolon entgegengesetzten Seite des Darmrohres mehrere Centimeter oberhalb der Einstülpungsnaht ein 4—5 Cm. langer Einschnitt in die Darmwand gemacht, welcher nach Braun's[36]) Vorschlag nur Serosa und Muscularis durchdringt, die Mucosa intact lässt. An den unteren Rand dieses Schnittes wird dann das Ileum mit dichten Serosa-Muscularisnähten angeheftet, hierauf die Schleimhaut des Colon durchtrennt und nun erst an der unteren Circumferenz die Schleimhaut beider Darmtheile vereinigt, darauf an der oberen Seite die zweireihige Darmnaht angelegt. An den Schnittecken werden noch besondere Verstärkungsnähte hinzugefügt. Diese Art der Darmvereinigung ist nach meinen Erfahrungen schneller und sicherer auszuführen, als die circuläre Vereinigung differenter Darmlumina. Kocher[10]) hat diese Art der Vereinigung auch für die Magenduodenumnaht nach Pylorusresection empfohlen, ich habe sie auch hier in einem Falle sehr bewährt gefunden. Durch einen darüber fixirten Netzlappen kann man die Naht noch sichern.

Die Darmnähte wurden mit runden Nadeln und meist als Seidenknopfnähte angelegt. Für die äussere Serosanahtreihe kam in der Regel die fortlaufende Naht in Anwendung. Catgut wurde für diese Nahtreihe manchmal verwendet.

In letzter Zeit habe ich mehrfach einfache gerade englische Nähnadeln, mit den Fingern geführt, zur Darmnaht verwendet und sehr bequem gefunden, wenn der zu nähende Darmtheil genügend vorgezogen werden kann.

Wenn man übrigens sich umsieht, wie mit den verschiedensten Mitteln — scharfen Nadeln (Trendelenburg), runden Nadeln, Seide, Zwirn, Catgut — gute Erfolge erzielt werden, so muss man schliessen, dass die verschiedenen Methoden gleichgültig sind, wenn nur die Serosaflächen gut an einander kommen.

Ueber die von Senn[11, 12]) so lebhaft und wiederholt empfohlene Anwendung von Knochenplatten zur Enteroanastomose habe ich keine eigene Erfahrung. Die einfache, überall mit Nadel und Faden leicht

auszuführende Darmnaht ist mir bisher zusagender erschienen, als die künstliche Methode mit Fremdkörpern zur Vereinigung der Darmenden. Ganz neuerdings empfiehlt W. Meyer-New-York (Centralbl. f. Chir. 1894, Nr. 37, Or. Mitth.) sehr warm Murphy's[13]) Knopf bei der Darm- und Darm-Gallenblasen-Anastomose, „da mit der Anwendung desselben eine neue Aera in der Chirurgie des Magendarmkanals und der Gallenblase eingetreten sei". Senn[12]) verwirft in seiner letzten Arbeit über Enterorhaphie dies Hülfsmittel, gestützt auf das Urtheil Keen's, welcher 17 Tage nach der Operation die durch den Knopf bewirkte Darmanastomose um die Hälfte verengt fand.

Bemerkenswerth ist auch der Einwand Chaput's[37]), der auf Grund von Cadaverversuchen darauf hinweist, dass die beiden grösseren Nummern des Murphyknopfes den engsten Theil des Darmes nicht immer passiren können. Ich selbst habe durch Gallensteine von nicht grösserem Umfange acuten Darmverschluss entstehen sehen (v. Langenb. Arch. 46). — Selbst wenn dies ein sehr seltenes Vorkommniss sein sollte, so würde es doch ein Gegengrund für die Anwendung des Knopfes bleiben.

Zwei ganz kürzlich gemachte Mittheilungen von Zielewicz[33]) und von Demons[34]) (Bordeaux) sprechen nicht zu Gunsten der „Knopfmethode". Ersterer verlor einen Patienten nach Gastroenterostomie mittelst des Knopfes an Peritonitis, die am 7. Tage post oper. auftrat. Bei der Section fand sich, dass die vom Knopf gefassten Ränder nekrotisch geworden waren, die Oeffnung klaffte weit. Demons erlebte in 2 Fällen bei der Gastroenterostomie den gleichen Ausgang. Man wird Zielewicz beistimmen müssen: „wir bleiben vorläufig bei der Darmnaht", welcher Ansicht sich ja auch König angeschlossen hat (Centralbl. f. Chir. 1895).

Der im Mesenterium nach der Einfügung des Ileum ins Colon bleibende Spalt wird am besten durch eine fortlaufende Catgutnaht geschlossen. Es wird so die Möglichkeit von Darmeinklemmung in dieser abnormen Oeffnung beseitigt, und die Darmenden werden noch fester aneinandergebracht.

Eine wichtige Frage ist die der Weiterbehandlung der Wunde in der rechten Darmbeingrube. Wenn möglich, wird man den Peritonealdefect durch Nähte zusammenziehen. Musste ein grösseres Stück des Peritoneums mit entfernt werden, so wird die Vereinigung nicht völlig möglich sein, es bleibt eine vom Bauchfell nicht gedeckte Wunde im retroperitonealen Gewebe. Ich halte es entschieden für richtig, in jedem Falle von Coecum-

resection die Drainage in Verbindung mit Jodoformmull-Tamponade anzuwenden. Es wird ein Streifen Jodoformgaze und ein dünnes Drainrohr auf die Resectionsstelle geführt und zur Bauchwunde herausgeleitet. Am 4. Tage wird das Rohr, die Gaze am 8—10. Tage — wenn sie gelöst ist — entfernt. Diese Sicherheitsmaassregel schadet niemals; kommt es zu einer Fistelbildung vom Darm aus, dann läuft der Darminhalt schadlos nach aussen ab und kann die Bauchhöhle nicht inficiren, weil sie durch die gebildeten Adhäsionen abgeschlossen ist.

Bei meinen Fällen kam es einmal zur Entstehung einer Darmfistel (Fall I bei der secundären Darmnaht) — sie heilte ohne Schaden in kurzer Zeit. Hat man eine Wunde im retroperitonealen Gewebe, so ist nach meiner Ansicht die Tamponade mit Jodoformgaze dringend angezeigt. Eine derartige Wunde giebt doch in den ersten 2 mal 24 Stunden Wundsecret, welches in unmittelbarer Nähe des frisch genähten Darmes liegt und leicht von da aus inficirt werden kann. Sich darauf zu verlassen, dass die peritoneale Resorption es wegschafft, ehe Schaden entsteht, scheint mir unsicher. Die Jodoformgaze (oder Docht) saugt es auf und lässt es in die Verbandstoffe übergehen. Nach der Entfernung der drainirenden Gaze eitert es meist noch einige Tage aus der Wunde. Das Secret kann auch wie jeder Eiter in der Nachbarschaft des Darmes fötide riechen. Die Secretion lässt aber sehr schnell nach, und die geringe Heilungsverzögerung fällt gegen die erhöhte Sicherheit nicht ins Gewicht. — König[6]) spricht sich gegen die Drainage, resp. Tamponade aus, Baillet[7]) desgleichen, aber auf Grund literarischer Zusammenstellungen, nicht mehrfacher eigener Erfahrungen. Matlakowski will sie nur in einzelnen Fällen zulassen. Czerny-Rindfleisch[4]) sowie Billroth-Salzer[1]) und Trendelenburg-Becker[35]) dagegen sind entschieden für Drainage mit Jodoformmull oder Docht. Weljaminow[27]) ist der gleichen Ansicht. Die Thatsache, dass von den 9 Patienten mit Coecumresection, keiner an der Operation zu Grunde gegangen ist, aber wohl mehrere Male (I. II. III.) noch wiederholte operative Eingriffe zum Schluss des Anus praeternaturalis nothwendig geworden sind, möchte ich nicht zum wenigsten auf die stets geübte Jodoformmulltamponade schieben.

Die Bauchwand wird durch Etagennähte exact vereinigt, bis auf eine kleine Drainagenöffnung. — Einige Stunden nach der Operation habe ich in der Regel noch einmal eine Dosis Opium (10—15 Tr. per klysma) gegeben, um den Darm ruhig zu stellen. Darnach aber wurde, wenn möglich, in letzter Zeit kein Opium mehr

gegeben. Am 4. oder 5. Tage wurde eine kleine Rectum-Eingiessung von 1/4 Liter Kamillenthee verabfolgt, meist kommen dann ausser Gasen auch schon etwas Kothmassen. Abführmittel von oben wurden erst in der zweiten Woche gegeben. — Solange die Patienten durch die Narkose noch Uebelkeit verspüren, wird möglichst wenig per os gereicht, Thee oder Kaffee, Wasser mit Wein, eventuell auch per Klysma. Gegen Uebelkeit und Erbrechen nach der Narkose wurde einige Male die Magenausspülung mit sehr gutem Erfolge angewendet. Sobald dieser Zustand überwunden ist, bekommen die Kranken häufig kleine Dosen flüssiger Nahrung, nach erfolgter Stuhlentleerung auch breiige weiche Speisen. Eine länger fortgesetzte knappe Diät ist bei den meist elenden Kranken nicht ohne Nachtheile, und sie erschien mir im Hinblick auf die Darmnaht unnöthig. Dünndarminhalt passirt die Stelle wohl unmittelbar nach erfolgter Reposition des Darmes; die Naht muss so ausgeführt sein, dass das nichts schadet. Auch wenn die Kranken fasten, wird fortgesetzt Darminhalt an der Resectionsstelle vorhanden sein. Die Darreichung flüssiger, oder weichbreiiger Nahrung in mässigen Mengen darf der Darmnaht nichts schaden, die Kräfte des Kranken werden aber dadurch belebt und angeregt.

Man hat ja auch neuerdings aus gleichen Erwägungen bei Magenresectionen und Magendarm-Anastomosen bald nach der Operation flüssige Nahrung ohne Schaden, sondern mit entschiedenem Nutzen gegeben — ich habe mich selbst davon überzeugt, wie wohlthätig es für die Patienten ist.

Die Kranken mit Blinddarmtuberculose liess ich längere Zeit nach der Operation Kreosot-Leberthran gebrauchen.

In der Regel haben die Kranken den schwierigen und langdauernden Eingriff überraschend gut überstanden. Ich glaube, dass hierfür von besonderer Wichtigkeit ist: 1. sorgfältigste Blutsparung durch Unterbindung vor der Trennung der Gefässe. 2. Abschluss des Operationsgebietes von der übrigen Bauchhöhle durch sterile Gaze. 3. aseptisches Operiren, es kommt ausser einer Spur Jodoform kein chemisches Desinficiens in die Bauchhöhle, nur sterile Gaze und gekochtes Wasser.

In fast allen Fällen nahmen die Kranken nach erfolgter Heilung sehr erheblich an Körpergewicht zu (bis zu 41 Pfund in wenigen Wochen), fühlten sich wohl und wurden arbeitsfähig. Bezüglich der dauernden Heilresultate sind uns natürlich beim Carcinom, wie bei der Tuberculose gewisse Grenzen gezogen. Von den Patienten der ersteren Gattung ist ein Kranker (Nr. I) 3 1/2 Jahre gesund, obwohl die Ge-

schwulst sehr ausgedehnt war. Bei einem zweiten (Nr. V) sind 13½ Monate seit der Operation verstrichen, der Patient ist arbeitsfähig, jedoch sind hinter der Narbe verdächtige Resistenzen zu fühlen. Ebenfalls noch nicht sicher steht es mit dem dritten (Nr. VI), der vor 10½ Monaten operirt wurde — obwohl sein jetziges Befinden gut ist.

Rehn[28]) berichtete über eine Heilungsdauer von 3½ Jahren nach Coecumexstirpation wegen Carcinom, v. Bergmann berichtet über eine noch längere Heilung.

Von den wegen Tuberculose Operirten ist ein Patient (Nr. III) 2 Jahre 7 Monat gesund, bei einem zweiten und dritten ist die Operation noch jungen Datums — 9 Monate, 2 Monate —, die vierte, ein 14jähriges Kind, erlag 10½ Monate nach der Exstirpation einer ausgedehnten Lungen-, Darm- und Bauchfell-Tuberculose. Der wegen Actinomykose Operirte (Nr. II) erlag 8½ Monate nach der Exstirpation des Ileocöcaltumors, welche auf die irrthümliche Diagnose maligner Neubildung hin gemacht wurde, den weitergehenden Zerstörungen durch den Strahlenpilz.

In Anbetracht der Thatsache, dass das Schicksal der Kranken bei exspectativer Behandlung ein überaus trauriges ist, und mit Rücksicht darauf, dass die Resultate der Operation zunehmend bessere geworden sind [s. die Arbeiten von Salzer[1]), Baillet[7]) und Sachs[26])], ist die Exstirpation von Geschwülsten der Ileocöcalgegend mit nachfolgender Darmnaht als eine segensreiche Operation zu bezeichnen. In je früherem Stadium wir dieselbe ausführen, desto besser werden die definitiven Resultate sein. Hier, wie bei vielen anderen ähnlichen Leiden, liegt die Entscheidung bei den inneren Medicinern und speciell bei den praktischen Aerzten. Deren Hülfe wird von diesen Kranken zuerst in Anspruch genommen — in das Krankenhaus oder zum Chirurgen gehen die Kranken erst in vorgerücktem Stadium. Je mehr die Aerzte sich daran gewöhnen, in Fällen von hartnäckiger Obstruction mit Schmerzen in der rechten Darmbeingrube den Leib genau zu palpiren, desto eher werden dort entstehende Geschwülste gefunden werden, und desto eher wird eine chirurgische Behandlung einsetzen können.

Ueber Enteroanastomose.

Für diejenigen Fälle, in welchen die Geschwulst sich als nicht exstirpirbar erweist, bleibt nun noch ein Mittel übrig, welches die von der Darmstenose herrührenden Beschwerden beseitigt — die Darmanastomose. Diese Operation ist von Maisonneuve zuerst angerathen und von ihm 2 mal ausgeführt (bei innerer Einklem-

mung und bei Anus praeternaturalis). Haken führte sie an Thieren aus. Dann hat Billroth sie 1882 bei einer nach Perityphlitis entstandenen Dünndarmfistel in Anwendung gezogen. 1888 empfahl sie v. Hacker[16]) als Hülfsmittel für die Behandlung der Darmverengerungen. Es wird bei diesem Verfahren eine oberhalb des Tumors gelegene Darmschlinge mit einer unterhalb gelegenen in Verbindung gesetzt und so das Hinderniss umgangen. Salzer[2]) hat dann die Operation dadurch vervollkommnet, dass er die völlige Ausschaltung der erkrankten Darmpartie vorschlug, indem nach Durchtrennung des Darmes oberhalb und unterhalb des Hindernisses das zuführende Stück der oberen Darmschlinge mit dem abführenden Stück der unteren Darmschlinge vereinigt wird. Salzer warnte vor der völligen Occlusion des ausgeschalteten Stückes und räth zur Anlegung einer distalen Darmfistel am Schaltstücke, eine Operation, die Thiry schon zu physiologischen Zwecken bei Thieren ausgeführt hatte. Hochenegg[17]), Frank[18]), v. Eiselsberg[19]) haben die Operation in dieser Weise ausgeführt. Nach diesen Mittheilungen, denen sich betreffs der Enteroanastomose wegen Tuberculose Riedel anschliesst, scheint sogar das ausgeschaltete Darmstück bei tuberculöser Natur des Tumors ausheilen zu können, wenn die Reizung durch den Darminhalt aufhört. v. Baracz[20]) hat es gewagt, die Darmenden des ausgeschalteten Stückes blind zu vernähen und so zu versenken — es handelte sich um eine Darmstenose infolge von chronischer Invagination und entzündlicher Schwellung der Darmwände; die Resection des erkrankten Stückes wurde versucht, aber wegen zu starker Verwachsungen aufgegeben. Der Patient genas und wurde 11 Monate p. oper. gesund befunden. Einen ähnlichen Fall theilt Obalinski[38]) mit.

Klecki[21]) räth auf Grund von Thierversuchen, ebenso wie Salzer, von der Vernähung und Versenkung des ausgeschalteten Stückes ab. Denn seine Versuche belehrten ihn, dass in ausgeschalteten und versenkten Dünndarmschlingen ein zersetzter Inhalt sich ansammelte, wenn entweder die Darmwand pathologische Erscheinungen aufwies, oder eine genügende Desinfection des Darmlumens nicht gelungen war. Da Verhältnisse dieser Art bei der Darmausschaltung am Menschen wohl immer obwalten, so ist er gegen die Versenkung des ausgeschalteten Stückes.

In meinen Fällen habe ich im Ganzen dreimal die Enteroanastomose ausgeführt. In Fall II zur Schliessung des nach der Exstirpation wegen Actinomykose gebliebenen Anus praeternaturalis, nachdem die directe Schliessung desselben durch Naht des Darmes

mehrfach erfolglos geblieben war, wohl infolge der durch das Grundleiden bedingten starken Verwachsungen und Schwartenbildung in der Umgebung des Darmes.

Auch die Ileocolostomie, erst zwischen Ileum und Colon transversum, dann mit der Flexura sigmoidea coli, erwies sich als ungenügend zur Beseitigung der Kothfistel. Es fand immer noch ein Theil des Kothes seinen Weg rückläufig nach der Kothfistel in der Blinddarmgegend. Von der Salzer'schen Darmausschaltung musste ich abstehen, weil die Verwachsungen im Bauche, infolge der fortkriechenden Strahlenpilzerkrankung, so stark und so verwickelt waren, dass eine genaue Orientirung darüber, wo das zuführende, wo das abführende Darmende läge, mir nicht gelang. Offenbar ist eine genaue Erkenntniss der Darmrichtung aber Vorbedingung für die Ausführung der Darmausschaltung, weil man sonst schweres Unheil anrichten kann.

Bei einem zweiten Falle (III) von sehr ausgedehnter Darmtuberculose wandte ich die Enteroanastomose zunächst ohne Erfolg an, erst als das Ileum in die Flexura sigmoidea implantirt, und durch eine zweite Operation das Colon oberhalb der Einpflanzungsstelle verschlossen und so eine völlige Ausschaltung hergestellt war, wurde aller Darminhalt durch das Rectum entleert. Das ausgeschaltete Stück des Darmes mündete in der früheren Kothfistel aus. Die fortbestehende Secretion von schleimigem Darmsaft war dem Patienten so lästig, dass ich mich zur Exstirpation des Schaltstückes nachträglich entschliessen musste.

Chaput[39]) erhebt wegen dieses Falles den Vorwurf, die Exstirpation sei unnöthig gewesen — „wenn der Operateur noch einige Wochen abgewartet hätte, so wäre die Schleimsecretion von selbst versiegt". Dieser Einwand ist nicht richtig. Ich habe eine Kranke in Beobachtung, bei der ich vor 5 Monaten eine Darmausschaltung machte wegen inoperablen Tumors im untersten Theile des Dickdarms. Der ausgeschaltete Darmtheil Coecum bis Colon descendens sondert durch die Fistel immer noch Darmschleim ab und erfordert reichlichen Verband. Ein Kranker der arbeitenden Klasse kann die Kosten täglicher Verbände nicht erschwingen — um einen solchen handelt es sich im Fall III, also war die Exstirpation gerechtfertigt.

Von günstigem Einflusse war die Enteroanastomose in einem Falle (Kr.-Gesch. XV) dadurch, dass wohl infolge der verminderten Reizung nach Ablenkung des Darminhaltes der vorher sehr verwachsene tuberculöse Tumor beweglicher wurde und exstirpirt werden

konnte. — Dass dieser Fall nach totaler Darmausschaltung (Obalinski, v. Baracz) spontan geheilt wäre, glaube ich nach den am Präparat gefundenen hochgradigen Veränderungen nicht.

Bei dem Patienten Kr.-Gesch. Nr. X hatte ich vor der exploratorischen Laporotomie beschlossen, falls die Exstirpation des Tumors nicht möglich sein sollte, das Hinderniss durch Ileocolostomie zu umgehen. Es waren mit dem tuberculösen Tumor aber so viele Darmschlingen verwachsen, dass eine sehr mühsame, vielleicht dem Darm gefährliche Präparation dazu gehört hätte, um eine Dünndarmschlinge dicht oberhalb des Tumors freizulegen und mit dem Colon zu vereinigen. Würde man eine der oberen Dünndarmschlingen aus unglücklichem Zufall zur Anastomosenbildung genommen haben, so hätte die Ernährung schwer geschädigt werden können. Aus diesen Erwägungen wurde bei dem Kranken, welcher so elend war, dass man ihm einen länger dauernden Eingriff nicht zumuthen durfte, von der Ausführung der Darmanastomose abgesehen.

Meine Erfahrungen gehen also dahin, dass die Enteroanastomose allein den Darminhalt nicht mit genügender Sicherheit von der erkrankten Darmpartie, bezw. von der Kothfistel ablenkt.

Durch die Darmausschaltung ist dies zu erreichen. Zur Ausführung derselben ist es aber nöthig, dass man sich über die Richtung der Darmschlingen genügend orientiren kann; gelingt dies nicht, so ist die Darmausschaltung zu gefährlich. Aehnliche Verhältnisse nöthigten auch Hochenegg (s. Frank[18]), von der Operation abzustehen. Etwa ½ Jahr später hatte sich der Tumor bei der Kranken verkleinert, und es gelang Frank, unter Ausschaltung von 70 Cm. Ileum die Ileocolostomie auszuführen. Nach den Angaben von Frank[18]), Hochenegg[17]), Eiselsberg[19]) scheint in gewissen Fällen das ausgeschaltete Darmstück ausheilen zu können, derart, dass keine weitere Secretion von ihm ausgeht — vermuthlich infolge narbiger Verschrumpfung. In meinem Falle (III) trat dies, wie angegeben, nicht ein. Man kann also nicht mit Sicherheit darauf rechnen. v. Baracz[20]) und Obalinski[38]) erzielten zwar bei der Versenkung des wegen chronischer Invagination und Entzündung ausgeschalteten Darmstückes Heilung. Jedoch bleibt nach Salzer[2]) und Klecki[21]) dies Vorgehen immer gewagt, weil man nicht sicher berechnen kann, ob nicht Secretzersetzung in dem Ausschaltungsstücke eintritt. In Fällen, wo man wegen Tuberculose oder Carcinom die Ausschaltung vornimmt, ist jedenfalls Salzer's Rath, das Schaltstück nicht zu verschliessen, sondern durch eine distale Fistel nach aussen offen zu halten, durchaus zu beherzigen.

Die Enteroanastomose mit Darmausschaltung bleibt ein Nothbehelf für diejenigen Fälle von stenosirenden Tumoren der Ileocöcalgegend, welche eine Radicaloperation nicht mehr zulassen. Bei tuberculösen oder chronisch entzündlichen Tumoren kann Heilung dadurch erreicht werden. Zur Ausführung ist freie Uebersicht über die Darmrichtung durchaus nöthig. Ist dieselbe nicht zu erreichen, dann bleibt zur Erleichterung der Stenosenerscheinungen nur die Anlegung der Darmfistel oberhalb der Verengerung übrig.

a) Krankengeschichten der mittelst Resection behandelten Tumoren der Ileocöcalgegend (vgl. Tabellen auf S. 550 u. f.).

Fall I und II sind in der Dissertation von P. Wolff: Ueber Geschwülste der Ileocöcalgegend u. s. w., Berlin 1893, ausführlich mitgetheilt. Auszug in der Tabelle. Ueber Fall III ist in Langenbeck's Arch. f. klin. Chir. Bd. IIL, Heft 4 vom Verfasser ausführlich berichtet. Auszug in der Tabelle.

IV. Tuberculosis reg. ileocoecalis. Abscessbildung, Incision. Exstirpation des erkrankten Darmstückes. Darmnaht. Heilung. 10 Monate später Tod an Lungen-, Darm-, Bauchfelltuberculose.

Marie B., 14jährig. Aufgenommen 15. Mai 1893. Patientin war stets zart. Vater an Tuberculose gestorben. Anfang Mai d. J. nach einem Stoss beim Turnen plötzlicher Schmerz in der Cöcalgegend, es entwickelte sich eine Schwellung daselbst, die schmerzhaft blieb.

Status bei der Aufnahme: Zartes blasses, wenig entwickeltes Kind. Lungen gesund. In der rechten Darmbeingrube ein stark apfelgrosser, derber Tumor, druckempfindlich. Haut geröthet, tiefe Fluctuation. Temperatur erhöht. Uebelkeit. Stuhl angehalten.

17. Mai. Probepunction ergiebt Eiter. Schrägschnitt über den Tumor, schichtweise Freilegung der Abscesshöhle. Entleerung fötiden Eiters. Ausspülung. Tamponade mit Jodoformgaze. Nach dem Eingriff fiel das Fieber ab, die Geschwulst blieb bestehen, die Incisionswunde verwandelte sich in eine wenig eiternde Fistel.

20. Juni. In der rechten Darmbeingrube eine wurstförmige, höckerige Geschwulst, auf welche die Fistel hinführt; dieselbe ist verschieblich. Das Allgemeinbefinden ist etwas besser geworden. Stuhlgang vermittelst Eingiessungen. Diagnose: Tuberculöser Tumor der Blinddarmgegend.

23. Juni 1893. Exstirpation. Cauterisation der Fistel, Tamponade mit Jodoformgaze. Bauchschnitt schräg am äusseren Rectusrande über die Geschwulst. Unterer Theil des Ileum, Coecum mit Process. vermiformis, Anfangstheil des Colon in starre Adhäsionsmassen eingebettet. Innerhalb dieser ein Abscess, der einen Kothstein enthält. Im Mesenterium ilei et coli geschwollene Drüsen.

Resection des Ileum, Coecum, Colon ascendens mit den Mesenterialdrüsen. Ileum schräg durchtrennt, circulär mit dem Colon vereinigt durch zweireihige Darmnaht. Jodoformgazestreifen und kleines Drain auf die Nahtlinie geführt. Etagennaht der Bauchwunde.

Sehr glatter Verlauf.

Die Patientin erholt sich und wird am 25. Juli geheilt entlassen.

Cur im Seehospiz in Norderney. Patientin kommt mit beträchtlicher Gewichtszunahme zurück.

Im Januar 1894 brach eine Fistel wieder auf, wurde mit Jodoformstiften behandelt.

11. April 1894. Die Fistel hat sich vergrössert, es entleert sich Koth.

Patientin wird wieder aufgenommen. Die Narbe gespalten, es findet sich eine ausgedehnte tuberculöse Peritonitis, sowie Tuberculose des Ileum und Colon; seitliche Darmanastomose.

Am 3. Mai geht Patientin tuberculös zu Grunde.

Section. Tuberculöse Zerstörungen in den Lungen. Miliartuberculose des Bauchfelles. Schleimhaut des unteren Ileum, sowie des Colon mit tuberculösen Geschwüren besetzt.

Beschreibung des Präparates der Darmresection: Dünndarm ca. 10 Cm. oberhalb der Klappe abgetrennt, Wand verdickt, in derselben mehrfache käsige Knötchen. Cöcalklappe stark verengt auf Bleistiftdicke. Process. vermiformis geschwollen, durch schwieliges Gewebe an die Vorderfläche des Coecum angeheftet. Die Innenfläche des Fortsatzes zeigt tuberculöse Geschwüre; an der Basis befindet sich eine Perforation, diese mündet in die äussere Fistel. Die Schleimhaut des Coecum und Colon ascendens ist aufgelockert, wulstig, von Geschwüren durchsetzt, hat ein zottiges Aussehen. 3 Cm. oberhalb der Geschwüre ist das Colon im Gesunden durchtrennt.

Zahlreiche, haselnuss- bis wallnussgrosse verkäste Drüsen finden sich im Mesenterium und Mesocolon.

Die mikroskopische Untersuchung weist typische Tuberkel mit Riesenzellen in der Mucosa und Submucosa nach.

V. Carcinom des Coecum und Colon ascendens. Abscessbildung. Incision. 5 Monate später Exstirpation, Darmnaht. Heilung.

Köbisch, 47 Jahre alt. Aufgenommen 11. September 1893. R.-Nr. 1841/93.

Patient giebt an, seit einem Jahre „leberleidend" zu sein. Er machte im Sommer 1893 eine Cur in Carlsbad durch, kurz darauf ereignete sich ein Anfall von Darmverschluss mit Kothbrechen. Auf Anwendung von Eis, kalten Umschlägen und Wassereingiessungen trat Besserung ein, jedoch blieb eine hartnäckige Verstopfung zurück, welche beständige Anwendung von Abführmitteln erforderte. Ausgangs August 1893 bemerkte Patient zuerst eine Anschwellung in der rechten Seite des Leibes.

Status bei der Aufnahme: Sehr kachektisch aussehender Mann, fiebert, 39,8; während der Untersuchung ein Schüttelfrost. Er klagt über Schmerzen in der Cöcalgegend, dort findet sich ein faustgrosser Tumor, der am Becken festzusitzen scheint, oberflächlich Fluctuation zeigt. Der

Liste der mittelst Resection behandelten Tumoren der Ileocöcalgegend.

Nr.	Name, Alter, Aufnahme.	Anamnese. Status.	Operation.	Beschaffenheit des Tumors.	Ausgang.	Bemerkungen.
I.	G., 35 Jahre. 21. Nov. 1891.	Im Mai 1891 Blinddarmentzündung. Seitdem Schmerz in der rechten Darmbeingrube. Verstopfung, Abmagerung. Befund: Derber Tumor in der rechten Darmbeingrube, wenig beweglich. Beginnende Abscedirung.	1. Oct. 1891. Abscessincision. 21. Nov. 1891. Exstirpation eines stark verwachsenen Tumors der Ileocöcalgegend. Einnähen des Ileum und Colon ascendens. 5. Januar 1892. Secundäre Darmnaht.	An der hinteren Wand des Colon ascendens eine derbe Geschwulst 10 : 2 : 6 Cm. Adenocarcinom. 5 Cm. Ileum, 4 Cm. Colon mit der Geschwulst entfernt.	Nach der secundären Darmnaht vorübergehend Kothfistelbildung. Heilt spontan Ende Januar. 20. Febr. 1892 geheilt entlassen.	Pat. erholt sich sehr, starke Zunahme an Körpergewicht; ist arbeitsfähig. Jan. 1893 gesund. November 1894 gesund, arbeitsfähig; grosser Bauchbruch. Darmfunction normal. März 1895 gesund.
II.	K., 36jähriger Schneiderm. 21. Nov. 1891 u. 19. Febr. 1892.	24. Nov. 1891 bis 16. Januar 1892 auf der inneren Abtheilung an chronischer Perityphlitis mit starkem Exsudat behandelt. 19. Februar 1892 wieder aufgenommen. Kachektisches Aussehen, derber, wenig beweglicher Tumor in der rechten Darmbeingrube, keine Eiterung. Diagn. maligner Tumor.	20. Februar 1892. Exstirpation. Ileum dicht über der Cöcalklappe abgetrennt. Coecum und Colon 10 Cm. lang resecirt. Starke Schwartenbildung. Darmenden an der mesent. Seite vernäht. Rest offen gelassen.	Schleimhaut gesund, an der Hinterwand eine derbe Schwarte 8 : 3 : 2 Cm., den Darm stenosirend. Die Untersuchg. ergab nachträglich Actinomycesdrusen in den Schwarten.	Mehrfache Versuche zur Heilung der Kothfistel schlagen fehl. Verbindung des Ileum mit dem Colon transversum (21. Juli). 18. August. Verbindung des Ileum mit der Flexura coli iliaca. Kothfistel besteht fort. 27. Sept. periproctitisch. Abscess. 6. November. Durchbruch des Darmes in d. Blase. 8. Novbr. Tod.	Section 8 Monate post operat. Actinomycosis peritonei. Perforatio recti ad vesicam. Degeneratio amyloid. hepatis, renum et lienis. Cystitis, Pyelonephritis.
III.	B a., 25jähriger Buchbinder. (Vgl. Langenbeck's Archiv f. klin. Chirurgie. III. Bd. Heft 4.)	16. November 1891 aufgenommen. Laparotomie wegen eitrig. Peritonitis. 16. März 1892. Exstirpation des Proc. vermiformis. Allmähliche Entstehung eines wurstförmigen Tumors am Coecum und Colon ascendens. Abmagerung. Stuhlverstopfung.	27. Aug. 1892. Resection des Coecum u. Colon ascendens bis nahe der Flexura dextra. Anus praeternaturalis. 19. November 1892. Nachresection am Colon. 13. Mai 1893. Implantation des Ileum in die Flexura coli iliaca. 3. Juni 1893. Verschluss des Colon oberhalb der Implantationsstelle. 28. Juli 1893. Exstirpation des ausgeschalteten Stückes. Heilung.	Tuberculose des Colon von der Valvula Bauh. an bis zum Colon transversum.	Nach vielfachen Operationen völlige Heilung. Bauchbruch.	November 1894 (2 Jahre 2 Monate nach der Colonresection) gesund, fähig zu leichten Arbeiten als Buchbinder. Darmfunction normal. April 1895 gesund.

IV.	[illegible], 14jähriges Mädchen.	Anfang Mai 1893. Plötzlicher Schmerz in der Ileocöcalgegend beim Turnen. 15. Mai 1893 aufgenommen. Schmerzhafter Tumor in d. Blinddarmgegend. 17. Mai. Incision. Entleerung von Eiter. Die Wunde heilt nicht. Die Geschwulst bleibt bestehen.	23. Juni 1893. Resection von 10 Cm. Ileum, Coecum, Colon ascendens 12 Cm. Exstirpation käsiger Mesenterialdrüsen. Circuläre Darmnaht. Jodoformgaze. Drainage. Glatte Heilung.	Ileum zeigt stark verdickte Wände. Bauhinische Klappe stark vergengert. Processus vermif. tuberculös, perforirt. Schleimhaut des Colon ascendens aufgelockert, wulstig, von Geschwüren durchsetzt. Tuberculose.	[illegible] nach der Operation sehr.	Januar 1894 Aufbruch einer Fistel in der Narbe. 11. April 1894. Aus der Fistel kommt Koth. Wiederöffnen der Narbe. Tuberculöse Peritonitis, ausgedehnte Darmtuberculose. Tod am 3. Mai 1894 an Tuberculose des Darmes, Peritoneums und der Lungen.
V.	K ö., 47jähriger Monteur. Aufgenommen 11. Sept. 1893 u. 12. Febr. 1894.	Patient angeblich seit einem Jahre leberleidend. Sommer 1893 Cur in Carlsbad. Bald danach Anfall v. Darmverschluss. Verstopfung. Abmagerung, Kräfteverfall. Tumor in der Blinddarmgegend. Incision eines Abscesses. Geschwulst bleibt. 4. Oct. 1893 entlassen, da Exstirpation verweigert. Zunahme d. Beschwerden. 12. Febr. 94 wieder aufgenommen. Tumor gewachs.	16. Februar 1894. Resection von Ileum, Coecum, Colon ascendens. Circuläre Darmnaht mit Zwickelbildung am Colon. Jodoformgazetamponade. Drainage. Glatte Heilung.	Vom Ileum, dessen Wandungen stark verdickt sind, 14 Cm. resecirt. Ileocöcalklappe und Colon stark verengt durch eine Geschwulst. Colon 7 Cm. peripher vom Tumor durchtrennt. Adenocarcinom, Mesenterialdrüsen geschwollen, mit entfernt.	Heilung ohne Zwischenfall. 24. März geheilt entlassen. Sehr beträchtliche Gewichtszunahme (bis z. 11. Mai 24 Pfund).	October 1894. 8 Monate post operat. gutes Befinden. Patient arbeitet. Verdauung geregelt. November 1894. In der Tiefe des Beckens sind hinter der Narbe Härten zu fühlen (Recidiv?). Allgemeinbefinden gut.
VI.	Gr., 58jähriger Uhrmacher. Aufgenommen 4. Mai 1894.	Seit ca. einem Jahre Schmerzen in der rechten Bauchseite, Abmagerung. Anfang 1894 Tumor bemerkt. Stuhlverstopfung, einmal Abgang blutigen Schleimes. 5. Mai derber höckeriger Tumor in d. Cöcalgegend. Kachektisches Aussehen.	7. Mai 1894. Resection der ileocöcalen Darmpartie. Invaginationsnaht des Colon, Implantation des Ileum. Exstirpation von Drüsen. Jodoformgaze. Drain. Glatte Heilung.	Ileum verdickt. 10 Cm. oberhalb d. Klappe durchtrennt. Coecum, Proc. vermiformis und unterer Theil des Colon in den Tumor aufgegangen. Lumen stark verengt. Colon 5 Cm. peripher vom Tumor durchtrennt. Adenocarcinom.	Heilungsverlauf ungestört. Am 8. Juni geheilt entlassen. Am 22. Juli stellt sich Pat. vor, hat 20 Pfd. zugenommen, ist sehr wohl. Härte mehr fühlbar. Ernährungszustand sehr gut. April 1895 völlig gesund.	Anfang Sept. 1894: Nach innen von der Narbe eine Geschwulst, welche aufbricht und viel Eiter entleert. Auskratzung mit scharfem Löffel. Anfang November 1894 Wunde geschlossen. Median von der alten Narbe fühlt man noch eine Härte. Allgemeinbefinden gut. Darmfunction normal. Febr. 1895. Pat. stellt sich im best. Wohlsein vor. Keine

Nr.	Name, Alter, Aufnahme.	Anamnese. Status.	Operation.	Beschaffenheit des Tumors.	Ausgang.	Bemerkungen.
VII.	E., 28jähriger Kürschner. Aufgenommen 16. Juni 1894.	Seit 2 Jahren Beschwerden im Leibe. Anfang Juni plötzlich Schmerzen in der Blinddarmgegend. Erbrechen. Geschwulstbildung bemerkt. 17. Juni 1894. Abgemagert. Mann. Faustgrosser derber Knoten in der Cöcalgegend. Lungen gesund.	19. Juni 1894. Resection des Ileum, Coecum, Colon. Exstirpation verkäster Mesenterialdrüsen. Invaginationsnaht des Colon. Implantation des Ileum ins Colon. Jodoformgaze. Drainage.	Vom Ileum 10 Cm., vom Coecum und Colon 12 Cm. entfernt. Wand des Ileum verdickt. Ileocöcalklappe stark verengt. Schleimhaut des Coecum und Colon wulstig, zottig, mit Geschwüren besetzt. Tuberculose.	Heilungsverlauf glatt. 31. Juli geheilt entlassen. Gewichtszunahme bis Ende Aug. 15 Pfd. Patient fühlt sich wohl, arbeitet.	Anfang Septbr. Fistel in der Narbe ausgekratzt. 2 Silberdrähte entfernt aus der Musculatur. Anfang November 1894 Allgemeinbefinden gut. In der Narbe noch 2 oberflächliche, wenig secernirende Fisteln. Darmfunction normal. Febr. 1895 gesund. April 1895 gesund.
(VIII) XIV.	L., 49jähriger Beamter. Aufgenommen 2. Jan. 1895. (Krankengeschichte XIV.)	Seit einem Jahre krank. Periodische Schmerzen, Verstopfung mit Erbrechen, nachfolgend Durchfall. Seit 3 Wochen Blut im Stuhlgang. Abmagerung, Kräfteverfall. 31. Jan. 1895. Invagination im Quercolon; geht spontan zurück.	8. Jan. 1895. Resection des unteren Ileum, Coecum, Colon ascendens. Invaginationsnaht des Colon. Implantation des Ileum ins Colon. Jodoformgaze.	Adenocarcinom d. Coecum. 9 Cm. Ileum entfernt, 15 Cm. Colon. Hypertrophische entzündete Drüsen ohne nachweisbare Geschwulsteinlagerung.	Fisteleiterung in der Bauchwunde. 4. Febr. Auskratzung. 1. März 1895 geheilt. Schnelle Erholung.	Ende März: Pat. hat 41 Pfund zugenommen, ist gesund, arbeitsfähig.
(IX) XV.	H., 24jährige Frau. Aufgenommen 28. Dec. 1894. (Krankengeschichte XV.)	Im April 1894 an „Blinddarmentzündung" erkrankt. December 1894 Incision Kotheiterfistel.	6. Jan. 1895. Ileocolostomie. (Resection wegen starker entzündlicher Verwachsung unterlassen.) 12. Febr. 1895. Tumor beweglicher. Resection (wie oben).	Tuberculöser Tumor d. Coecum u. Colon ascendens. Resection v. 10 Cm. Ileum, 20 Cm. Colon. Grosser tubercul. Drüsentumor.	Glatte Heilung. Erholung. Zunahme von 22 Pfd. bis 1. April 1895.	Ende April gutes Befinden.

übrige Leib ist weich, nicht schmerzhaft. Die Leber nicht vergrössert. Stuhlgang ist auf Eingiessung erfolgt. An demselben Tage wird über der fluctuirenden Stelle eine Incision gemacht, schräg nach innen unten circa 2 Querfinger breit medianwärts von der Sp. il. a. sup.; es wird Eiter entleert, der Finger kommt in eine gut wallnussgrosse Höhle mit festen Wandungen, von denen mit dem scharfen Löffel etwas Gewebe zur mikroskopischen Untersuchung abgekratzt wird. Der Eiter enthält Kapselkokken, in dem ausgekratzten Gewebe lässt sich nur Granulationsgewebe nachweisen. Das Fieber sank nach der Operation ab, die Wunde schloss sich allmählich durch Granulation bis auf eine Fistel, jedoch bleibt eine circa faustgrosse derbe höckerige Geschwulst in der Cöcalgegend zurück, welche trotz des negativen Befundes der Untersuchung als eine maligne Neubildung angesprochen wird. Pat. verweigert indessen die vorgeschlagene Incision und verlässt die Anstalt am 4. October 1893.

Der Kranke wurde poliklinisch weiterbehandelt. Die Fistel schloss sich nicht. Ausgangs December nahmen die Stuhlbeschwerden zu, Pat. fühlte stets Druck in der rechten Seite, aus der Fistel entleerte sich Koth. Das Allgemeinbefinden war schlecht, der Appetit lag darnieder, oft trat Erbrechen ein.

Am 12. Februar 1894 liess sich der Kranke deshalb wieder aufnehmen (R.-Nr. 3518/94), um die Geschwulst entfernen zu lassen. Am 14. Februar ergab die Untersuchung in der Narkose: Pat. sieht gelblich, kachektisch aus, ist abgemagert. 2 Finger breit medianwärts von der Sp. a. s. eine ca. 4 Cm. lange Narbe, darin eine Fistel. Unter der Narbe fühlt man einen derben, 4 Querfinger breiten Tumor, der von dicht über dem Ligam. Poupartii bis 1 Querfinger unterhalb Nabelhöhe reicht, mit den unteren Partien festsitzt, oben etwas verschieblich ist. Ueber demselben ist der Percussionsschall gedämpft, daneben tympanitisch. In der Inguinalgegend fühlt man bohnengrosse, geschwollene Drüsen. Im Abdomen sind ausser dem beschriebenen Tumor Härten nicht wahrzunehmen. Die Leber ist normal. Beim Lufteinblasen ins Rectum füllt sich das Colon bis zu der Geschwulst hin.

Am 16. Februar 1894 wird in Aethernarkose die Exstirpation vorgenommen.

Lagerung mit leicht erhöhtem Becken. Desinfection der Fistelmündung durch Ausbrennen, Zunähen derselben über einen Jodoformgazebausch. Hautschnitt über dem Tumor etwas oberhalb der Mitte des Ligam. Poupartii beginnend, schräg nach oben und auswärts bis in die Nähe des Rippenrandes gehend. Schichtweise Trennung der Bauchwand, medianwärts neben der Fistel, welche uneröffnet umschnitten wird. Eröffnung des Peritoneums, Umsäumung desselben an die Wundränder. Mehrere starke Netzadhäsionen werden nach doppelter Unterbindung durchtrennt, 2 Darmschlingen werden stumpf abgeschoben, alsdann die Bauchhöhle ringsum durch sterile Gaze abgeschlossen. Der Tumor hat sich zwischen die Blätter des Mesocolon und Mesenterium entwickelt. Es wird zunächst das mediane Blatt des Mesenterium ilei im gesunden Gewebe partienweise mit Catgut abgebunden, desgleichen das mediane Blatt des Mesocolon bis über den Tumor hinaus. Nach Anlegung langer Klammern zur Hinderung der rückläufigen Blutung wird das mediane Blatt des Gekröses durch-

trennt. An der lateralen Seite der Bauchwand ist der Tumor adhärent und wird theils mit der Scheere, theils mit dem Paquelin getrennt, alsdann Abbindung und Abtrennung der lateralen Seite des Gekröses. Die Verbindungen des Tumors mit der Fascia iliaca werden stumpf durchtrennt. Ileum und Colon werden nun mittelst Darmklammer geschlossen, und nach dem Tumor zu je ein Seidenfaden um den Darm geschnürt. Zwischen Klammer und Seidenfaden wird nun erst das Ileum, dann das Colon durchtrennt, und zwar schichtenweise mit dem Messer, so dass sich die Muscularis zurückziehen kann. Nach Entfernung des erkrankten Darmtheiles werden die Darmlumina ausgerieben, die Mesenterialblätter am Darmansatz durch je eine Naht vereinigt; alsdann die typische zweireihige Darmnaht nach Czerny mit Zwickelbildung am Colon. Der Mesenterialschlitz wird durch Catgutnähte zusammengezogen. Ueber die Nahtlinie wird ein Netzlappen befestigt. Auf die vom Peritoneum entblösste Partie der Darmbeingrube wird Jodoformgaze gelegt, ein feines Drain, mit Jodoformgaze umwickelt, auf die Nahtlinie geführt. Alsdann Schluss der Bauchwunde durch Etagennähte: Peritoneum, Muskel, Fascie mit Catgut, Haut mit Seide. Eine schmale Stelle bleibt für die Jodoformgaze und das Drain offen.

Der Verlauf war ein guter, nur in den ersten beiden Tagen bestanden bei erhöhter Temperatur mässige, locale Reactionserscheinungen.

21. Februar. Gaze und Drain entfernt.

25. Februar. Hautnähte entfernt, Heilung per primam bis auf die offengelassene Stelle, welche mässig secernirt und sich bald schliesst. Der Stuhlgang stellte sich unter ganz geringer Nachhülfe vom 20. Februar an täglich ein.

Am 16. März, beim Aufstehen, wurde eine Parese des linken Peroneus constatirt. Faradisirung.

Am 24. März 1894 geheilt entlassen.

Am 11. Mai stellt Patient sich in sehr gutem Allgemeinbefinden vor, hat 24 Pfund zugenommen. Feste Narbe. In der Umgebung der Wunde sind noch Schwarten fühlbar. Der Appetit ist sehr gut, der Stuhlgang mit leichten Abführmitteln regelmässig. November 1894 s. Tabelle.

Beschreibung des Präparates.

Vom Dünndarm, dessen Wand stark verdickt ist (Muscularis!), sind 14 Cm. entfernt. Das Coecum, Proc. vermiformis und der untere Theil des Colon ascendens sind von einer derben Tumormasse eingenommen, das Colon ist 11 Cm. peripher vom Tumor durchtrennt. Die Geschwulst erstreckt sich nach unten hauptsächlich zwischen die Blätter des Mesenterium. In das Ileum eingegossenes Wasser kommt nur tropfenweise aus dem Colon heraus. Beim Aufschneiden des Darmes zeigt sich, dass an der Ileocöcalklappe und mehrere Centimeter abwärts im Colon eine kaum bleistiftstarke Stenose des Darmes besteht. Die Geschwulst ist an der Stelle zerfallen. Auf der Schleimhaut des Ileum befinden sich kleine, linsengrosse Knötchen, von denen einzelne bis in die Nähe der Schnittfläche gehen.

Die Schleimhaut des Colon ist 7 Cm. von der Schnittfläche nach oben völlig gesund.

Die mikroskopische Untersuchung des Tumors ergab, dass es sich um ein Adenocarcinom handelte.

VI. Carcinom des Coecum und Colon ascendens. Darmresection. Darmnaht. — Heilung.

Gr., 58jähriger Uhrmacher. Aufgenommen 4. Mai 1894. R.-Nr. 286/94.

Pat. ist früher gesund gewesen. Vor ca. einem Jahre liess er sich eine eigrosse Atheromcyste von der rechten, seitlichen Hinterbackengegend exstirpiren. Bald darnach stellten sich dumpfe, ziehende Schmerzen in der rechten Bauchseite ein. Pat. verlor den Appetit, magerte ab. Anfang d. J. fühlte Pat. in der rechten Unterbauchgegend eine Verhärtung. Der Stuhlgang soll bisher regelmässig gewesen sein. 5 Tage vor der Aufnahme bemerkte er zuerst blutigen Schleim darin.

Status am 5. Mai. Abgemagerter Mann mit fahlgelblicher Gesichtsfarbe. Die Lungen und das Herz sind normal. In der rechten Regio iliaca, oberhalb der Spin. il. a. s. fühlt man einen faustgrossen derben Tumor, etwas schräg von oben aussen nach unten innen gegen das Ligam. Poup. verlaufend, wenig verschieblich, gut abgrenzbar gegen die Umgegend. Darüber gedämpfter Schall, ringsherum Darmton. Das übrige Abdomen ist weich, unempfindlich, ohne fühlbare Härten.

7. Mai 1894. Exstirpation. Aethernarkose, durch häufiges Pressen gestört. Lagerung mit leicht erhöhtem Becken.

Längsschnitt über der Geschwulst am äusseren Rectusrande, dicht oberhalb des Ligam. Poup. beginnend, bis nahe an den Rippenrand reichend. Umsäumung des Peritoneums. Die Geschwulst ist von Netz bedeckt, Abbindung und Durchtrennung desselben. Darmadhäsionen am Tumor werden stumpf gelöst. Dabei wird eine kleine Oeffnung in einer Dünndarmschlinge gemacht, durch Naht sofort geschlossen. Bauchhöhle durch grosse Compressen steriler Gaze abgeschlossen. Freimachen des unteren Ileumendes, Abbindung im Gesunden mit Jodoformdocht. Darnach partienweise Abbindung des medianen Blattes des Mesenterium und Mesocolon bis über die Geschwulst hinaus, Durchtrennung vor den Ligaturen, rückläufige Blutung durch Klammern gestillt. Loslösen des Tumors an der lateralen Seite. Die Peritonealbekleidung der Fossa iliaca wird mit entfernt; das laterale Blatt des Mesenterium und Mesocolon partienweise abgebunden. Durchtrennung des Ileum zwischen 2 Ligaturen, Ablösen des Darmes mit dem Tumor vom Ileum an gegen das Colon ascendens hin bis zum gesunden. Abtrennung des Colon vor einer Jodoformdochtligatur. Revision der Wunde, Ausreiben der Darmenden. Das Lumen des Colon ist erheblich stärker als das des Ileum. Verschliessung des Colondurchschnittes durch 2 Reihen Invaginationsnähte; alsdann 4 Cm. lange Längsincision ins Colon, zunächst nur bis zur Submucosa, 2 Cm. unterhalb der Invaginationsstelle beginnend, auf der dem Mesenterialansatz entgegengesetzten Seite. Implantation des Dünndarmes in diese seitliche Oeffnung. Nachdem die hintere Seite des Ileum durch sero-musculäre Nähte an das Colon fixirt ist, wird die Schleimhaut des Colon eröffnet und die ringförmige, zweireihige Naht vollendet. Mesenterialschlitz durch

Catgutnähte verkleinert. — Der Peritonealdefect in der Darmbeingrube wird durch einige Nähte verkleinert, der Rest mit Jodoformgaze tamponirt. Die Gaze, sowie ein kleines Drainrohr werden nach aussen geleitet. Die übrige Wunde durch Etagennähte geschlossen.

Der Heilungsverlauf war ein völlig glatter. Die Gazestreifen wurden am 11. Mai entfernt, an diesem Tage erfolgte der erste Stuhlgang.

Am 16. Mai wurden die Nähte entfernt. Die Wunde war linear vereinigt, die offengelassene Stelle schloss sich sehr bald. Am 8. Juni wurde Patient in bestem Wohlsein entlassen.

Am 22. Juli stellte sich Patient wieder vor, sein Aussehen war sehr verbessert. Er hat nach seiner Angabe 20 Pfund zugenommen. Darmfunction geregelt. Ende August brach die Narbe vorübergehend auf. Anfang September 1894 stellte sich Patient mit einem derben Knoten in der Narbe vor. Es wurde eine Probeincision gemacht, und eine median von der alten Narbe gelegene Eiterhöhle mit dem scharfen Löffel ausgekratzt und tamponirt. Die Wunde heilte durch Granulation. Anfang November befand sich der Patient gut, hatte keine Beschwerden, die Wunde war vernarbt. April 1895 gesund.

Beschreibung des Präparates.

Das Ileum ist 10 Cm. oberhalb der Einmündung in das Colon durchtrennt. Die Muscularis des Dünndarmes ist hypertrophisch, die Schleimhaut gesund. Das Coecum mit dem Processus vermiformis und der untere Theil des Colon ascendens sind in einer derben Geschwulstmasse aufgegangen. Das Darmlumen ist durch die gewucherte Geschwulst sehr verengt von der Valvula ileocoecalis an. Die Durchtrennungsstelle des Colon liegt 4—5 Cm. von der Geschwulstgrenze entfernt.

Die mikroskopische Untersuchung des Tumors erwies denselben als Adenocarcinom.

VII. Tuberculose des Coecum und Colon ascendens. — Resection des erkrankten Darmtheiles. Seitliche Implantation des Ileum ins Colon. Heilung.

E., 28jähr. Kürschner. Aufgenommen 16. Juni 1894.

Patient hat seit 2 Jahren Verdauungsstörungen, Gefühl von Vollsein im Leibe, Leibschmerzen, die häufig nach Erbrechen verschwanden. 14 Tage vor der Aufnahme traten plötzlich, ohne bekannte Ursache, starke Schmerzen in der Blinddarmgegend ein, welche nach Erbrechen sich verringerten; gleichzeitig nahm Pat. eine Geschwulst daselbst wahr. An Husten will Pat. nicht gelitten haben.

Er ist in letzterer Zeit abgemagert.

Status praesens 17. Juni 1894. Blasser, ziemlich magerer Mann. Die Untersuchung der Respirations- und Circulationsorgane ergiebt nichts Abnormes. Der Leib ist weich, in der rechten Darmbeingrube, entsprechend der Lage des Coecum, fühlt man einen faustgrossen, derben Tumor, der wenig beweglich ist. Der Percussionsschall ist über demselben ge-

dämpft. Die Haut ist nicht geröthet. Druck auf die Geschwulst ist nicht schmerzhaft. Die übrigen Organe des Leibes lassen keine Veränderung erkennen.

Urin eiweissfrei.

Die Diagnose wird auf Carcinom des Darmes gestellt.

19. Juni 1894. Aethernarkose. Lagerung mit leicht erhöhtem Becken. Längsschnitt über die Geschwulst am äusseren Rectusrande. — Lösung von Netzadhäsionen. Der Tumor hat sich zwischen die Blätter des Mesocolon entwickelt, es finden sich daselbst verhärtete Drüsen von käsiger Beschaffenheit. Es wird nun, wie oben beschrieben, das Gekröse des untersten Theiles des Dünndarmes, sowie des Dickdarmes bis über die kranke Partie hinaus partienweise mit Catgut abgebunden, derart, dass die geschwollenen Drüsen mit entfernt werden, alsdann der Darm vom Mesenterium dicht über den Ligaturen abgetrennt, die subperitoneal auf der Fascia iliaca liegenden Drüsen stumpf enucleirt, Dünndarm wie Dickdarm im Gesunden zwischen je zwei Ligaturen durchtrennt, der Durchschnitt des Colon durch Invaginationsnähte geschlossen, alsdann das Ileum 4 Cm. unterhalb seitlich implantirt. Nahtlinie mit Netz übernäht. Jodoformgaze und ein kleines Drainrohr auf die Wunde im Becken geführt, alsdann die Bauchwunde bis auf eine kleine Drainageöffnung durch Etagennaht geschlossen.

Der Verlauf war ein glatter. Am 25. Juni wurde durch Glycerineingiessung Stuhlgang erzielt, am nächsten Tage die Gaze und das Drain entfernt. Aus der Fistel entleerte sich noch einige Zeit hindurch etwas Secret. 31. Juli aus dem Krankenhause entlassen.

Beschreibung des Präparates.

Vom Ileum sind 10 Cm., vom Colon und Coecum 12 Cm. entfernt. Die Wand des Dünndarms zeigt sich stark verdickt, hauptsächlich die Muscularis. An der Ileocöcalklappe besteht eine starke Verengerung, in das Ileum gegossenes Wasser kommt nur tropfenweise aus dem Colon heraus. Nach dem Aufschneiden des Präparates finden sich auf der Dünndarmschleimhaut vereinzelte flache Geschwürchen. Die Schleimhaut des Coecum und Colon ist sehr verdickt, aufgelockert, mit Wucherungen besetzt, zwischen denen Geschwüre mit körnigem, grauem Grunde liegen. Die Mesenterialdrüsen sind stark geschwollen, zeigen Verkäsung. Mikroskopisch werden in den Drüsen, wie in den Schleimhautgeschwüren typische Tuberkel mit Riesenzellen gefunden.

Der Patient nahm nach der Operation ausserordentlich an Kräften und Gewicht zu (bis Ende August 15 Pfund).

Am 2. September stellt sich derselbe in bestem Wohlsein vor. In der Narbe bestanden noch 3 Fisteln, die wenig Eiter secernirten. — Auskratzung und Entfernung von Silberdrähten.

November 1894. Gutes Allgemeinbefinden. Patient arbeitet. Darmfunction normal. In der Narbe sind noch 2 oberflächliche Fisteln mit geringer Absonderung. April 1895 gesund.

XIV. Carcinom des Coecum und Colon ascendens, Invagination; Resection, Darmnaht, Heilung.

L., 49jähr. Stationsassistent. Aufgenommen 2. Januar 1895. R.-Nr. 2961/94.

Patient war bis zum November 1893 gesund. Zu jener Zeit erkrankte er ohne bekannte Ursache an Schmerzen unter dem rechten Rippenbogen mit Icterus, der 6—8 Wochen dauerte. Es traten dann Unregelmässigkeiten im Stuhlgang ein. Verstopfung von mehreren bis zu 6 Tagen, von Schmerzen, zuweilen von Erbrechen begleitet, wurde von Durchfällen abgelöst. Vor 3 Monaten begann rapide Verschlimmerung, Pat. magerte ab; durch Herrn Dr. Boas wurde der Tumor in der rechten Seite des Leibes entdeckt und der Kranke behufs Operation ins Krankenhaus geschickt. In den letzten 3 Wochen ist Blut im Stuhlgang bemerkt.

Status 3. Januar 1895. Kachektisch aussehender Mann, Respirations- und Circulationsorgane gesund. Leib eingesunken, etwas über dem Nabel verläuft quer eine wurstförmige Anschwellung, ca. 20 Cm. lang, wenig empfindlich, etwas verschieblich. Percussionsschall darüber gedämpft. Leber und Milz nicht vergrössert. Urin normal. Stuhlgang ohne Blut. Gewicht des Kranken 109½ Pfund.

Diagnose: Chronische Invagination des Colon.

4. Januar. Der wurstförmige Tumor ist verschwunden. Pat. fühlt sich wohler. Leib weich, tief eindrückbar, keine Geschwulst zu fühlen.

5. Januar. Unter dem Leberrande ist eine sehr bewegliche, harte, unebene Geschwulst zu fühlen, dieselbe kann die verschiedensten Punkte in der rechten Bauchhälfte einnehmen, sie ist kleinfaustgross. In linker Seitenlage lässt sie sich bis an die Mittellinie drücken, in Rückenlage kann man sie unter die Leber nach rechts gegen die Nierengegend verschieben.

Bei der Diagnose wird an „bewegliche Niere" gedacht, jedoch angesichts der beobachteten Invagination, der knolligen unebenen Oberfläche, sowie der bestimmten Angabe, dass zeitweise Blut im Stuhl gewesen sei, mit grosser Wahrscheinlichkeit: Tumor des abnorm beweglichen Coecum angenommen.

Nach Vorbereitung durch Abführmittel, Magenausspülung, Wismuth, wird am 8. Januar 1895 zur Operation geschritten.

Lagerung mit erhöhtem Becken. Aethernarkose, zeitweilig wegen Pressens Chloroform tropfenweise. Bauchschnitt am rechten äusseren Rectusrande. Beim Einschneiden des Peritoneum eine Dünndarmschlinge angeritzt, drei Darmnähte. Tumor unter dem Leberrande hervorgeholt, nimmt das Coecum und angrenzende Theile des Colon ascendens ein. Langes Mesocolon. Der Tumor lässt sich vor die Bauchwunde ziehen. Umpackung mit Gaze. Abbinden des Mesenterium, am Ileumende beginnend bis über den Tumor hinaus, erst mediales, dann laterales Blatt. Abbinden des Ileum mit Jodoformdocht, Klammer vor dem Tumor angelegt, dazwischen Durchtrennung. Ablösung der zu resecirenden Darmpartie vom Mesenterium. Abbinden des Colon im Gesunden. Durchtrennung des Colon. Schluss des peripheren Colonendes durch doppelreihige Invaginationsnaht, seitliche Implantation des Ileum ins Colon, Netzlappen

darüber gelegt. Naht des Mesenterialschlitzes. Jodoformgazestreifen. Etagennaht der Bauchwunde (4 Muskelsilbernähte). Dauer der Operation 2 Stunden 10 Minuten.

Die Operation wurde gut ertragen. Am 2., 3. und 4. Tage wurde wegen Uebelkeit und Aufstossen bei weichem Leibe und gutem Pulse je eine Magenausspülung mit sofortiger Erleichterung gemacht.

Am 3. Tage Kamilleneingiessung, Abgang von Flatus.

13. Januar. Erste reichliche Stuhlentleerung. Pat. nimmt Nahrung.

Die Wunde secernirte an einigen Stellen aus Fisteln zwischen den Nähten.

4. Februar. Auskratzung der Fisteln, Entfernung von 4 Silberdrähten. Danach glatte Heilung.

1. März. Wunde geheilt. Darmfunction normal. Pat. hat 25 Pfd. an Gewicht zugenommen. Entlassung.

Stellt sich Ende März vor, hat 41 Pfund seit der Operation zugenommen, sieht sehr wohl aus, ist arbeitsfähig.

Beschreibung des Präparates.

Das Coecum wird von einem derben, knolligen Tumor eingenommen, die Serosa ist von entzündlichen Adhäsionen bedeckt. Der Processus vermiformis liegt in Adhäsionen eingebettet hinter dem Coecum. Ileum zeigt verdickte Wandungen, Schleimhaut glatt; Länge ausgespannt 9 Cm. Der Dünndarm ist auf ca. 7 Cm. in das Coecum-Colon invaginirt durch Adhäsionen fixirt. Die Einmündungsstelle in das Coecum ist stark verengt. Auf der Schleimhaut des Colon ascendens sitzt von dem Haupttumor ca. 5 Cm. entfernt eine flache, mandelgrosse Geschwulstmasse, 10 Cm. peripher davon ist der Darm durchtrennt. Im Mesenterium befinden sich zahlreiche, bis haselnussgrosse harte Lymphdrüsen.

Die mikroskopische Untersuchung ergiebt Adenocarcinom. — In den Drüsen konnten keine epithelialen Elemente nachgewiesen werden.

XV. Tuberculöser Tumor der Ileocöcalgegend. Kotheiterfistel. Ileocolostomie. Darmresection, Heilung.

H . . ., 24jährige Frau. Aufgenommen 28. December 1894. R.-Nr. 2236/94.

Erkrankte im April 1894 an Entzündung in der Blinddarmgegend. Die Anschwellung ging nicht zurück, wurde Anfang December 1894 durch Incision nahe dem Poupart'schen Bande eröffnet, es entstand dort eine Kotheiterfistel; Pat. hat mehrfach geboren; eine Schwester starb an Schwindsucht.

Status 29. December 1894. Sehr abgemagerte, blasse Frau; in den Lungen nichts Abnormes nachweisbar; Urin ohne Eiweiss, in der Blinddarmgegend eine ca. 10 Cm. lange Narbe, in deren unterem Theil eine Kothfistel. Unter den infiltrirten Bauchdecken dieser Gegend eine ca. faustgrosse, harte, wenig verschiebliche Geschwulst, an der Bauchwand adhärent; bei Wassereingiessungen ins Rectum tritt das Wasser aus der Fistel heraus. — Nach Vorbereitung durch Ricinus, Eingiessung, Wismuth wird 6. Januar 1895 zur Operation geschritten.

Aethernarkose, Lagerung mit erhöhtem Becken, Cauterisation der Fistel, Umschneidung der Oeffnung, Naht über Jodoformgaze. Nach Eröffnung der Bauchdecken wird ein stark verwachsener Tumor der Cöcalgegend mit sehr dicken, tief ins Mesenterium hineinreichenden Lymphdrüsen gefunden. Die Verwachsungen sind so ausgedehnt, dass eine Exstirpation nicht thunlich erscheint, daher seitliche Enteroanastomose zwischen unterstem Theil des Ileum und Anfangstheil des Colon transversum; Vernähung der Bauchdecken, Jodoformgaze und Drain in die Fistel. Operation gut überstanden, glatter Verlauf, einige oberflächliche Abscesse in der Nahtlinie; Stuhlgang am 2. Tage p. op. Das Allgemeinbefinden der Patientin bessert sich, obwohl aus der alten Fistel ab und zu noch fäculenter Inhalt austritt. Innerlich Kreosot — Leberthran.

10. Februar 1895. Ernährungszustand hat sich gehoben, der Tumor ist besser beweglich geworden; Kothabsonderung dauert in verschiedener Stärke an. Ein bei der ersten Operation entferntes Knötchen zeigt mikroskopisch exquisit tuberculöse Structur, daher wird am 12. Februar 1895 zur Totalexstirpation geschritten. Aethernarkose, Lagerung mit erhöhtem Becken, Behandlung der Fistel wie oben. Wiedereröffnung der Bauchwunde, Implantationsstelle leicht aufgefunden, die Adhäsionen des Tumors sind geringer geworden. Coecum von der Bauchwand und dem Peritoneum der rechten Darmbeingrube stumpf abgelöst; Durchtrennung des Ileum oberhalb der alten Implantationsstelle zwischen zwei Ligaturen mit Jodoformdocht; schrittweise Abbindung des medianen und lateralen Blattes des Mesenterium central von den Drüsenknoten; Durchtrennung des Colon transversum zwischen zwei Ligaturen, peripher von der Implantationsstelle. Auf dem Durchschnitt ein tuberculöses Geschwür, excidirt; Verschluss des Colon durch dreifache Invaginationsnaht, Implantation des Ileum ins Quercolon. Naht des Mesenterialschlitzes, Jodoformdocht und Drain auf die Wunde in der Darmbeingrube. Excision der Fistel. Etagennaht der Bauchwunde. Die Operation wird gut vertragen. Am ersten Tage Magenausspülung.

17. Februar. Stuhlgang nach Kamilleneingiessung. Reichliche Ernährung; Kreosotgebrauch. Die Wunde heilt unter geringer Eiterung.

1. April. Patientin hat sich ausserordentlich erholt, Wunde bis auf zwei oberflächlich granulirende Stellen verheilt; 22 Pfund Zunahme an Körpergewicht. Patientin steht auf, geht umher.

Beschreibung des Präparates.

Dasselbe besteht aus dem Ileum, 10 Cm. lang, dem Coecum und 20 Cm. Colon. Die früher angelegte Anastomose lässt einen starken Mittelfinger passiren. Schleimhaut gut verheilt; an einer Stelle ein mehrere Centimeter langer Faden frei in das Lumen hineinragend. Wand des Ileum verdickt, Schleimhaut gesund; an der Klappe beginnen wuchernde Gewebsmassen von zottiger, durch Geschwüre zerklüfteter Oberfläche, das ganze Coecum einnehmend, im Colon ascendens 8 Cm. nach abwärts reichend; von da an Schleimhaut des Colon gesund, bis auf einige kleine flache Geschwüre mit körnigem Grunde. Darm an der Klappe stark ver-

engt. Im Mesenterium ein grosses Convolut von haselnuss- bis wallnussgrossen verkästen Drüsen.

Die mikroskopische Untersuchung ergab exquisit tuberculöse Beschaffenheit der wuchernden Massen, sowie der geschwollenen Drüsen.

---

b) Krankengeschichten derjenigen Fälle von Tumoren der Ileocöcalgegend, bei denen keine Radicaloperation gemacht wurde.

VIII. Carcinom der Ileocöcalgegend. Abscedirung. Exstirpation verweigert. 1¾ Jahr nach Entdeckung der Geschwulst Darmverschluss. Anus praeternaturalis. Tod 2 Monate später.

B., 47 Jahre alt, Tischler. Zuerst aufgenommen 7. October 1890.

Seit einem Jahre schmerzhafte Koliken in der rechten Unterbauchgegend, die mit lauten gurrenden Geräuschen im Darme verbunden waren. Pat. fühlte gleichzeitig eine Geschwulst in der rechten Seite, die allmählich wuchs, bei der ersten Aufnahme über faustgross, hart, unempfindlich war und in der Cöcalgegend sass. Am 24. October verliess er die Anstalt, um am 27. December 1890 wiederzukommen. Die Geschwulst war gewachsen, es hat sich ein Abscess gebildet. 28. December Eröffnung des Abscesses, der kothigen Eiter enthält. Die mikroskopische Untersuchung ausgekratzter Massen ergab zum Theil Drüsenschläuche mit Cylinderepithel, zum anderen Theil ein gefässreiches Gewebe mit vielen Rundzellen (Granulationsgewebe). Es wurde die Exstirpation vorgeschlagen, jedoch vom Kranken verweigert. Eine Cur mit Methylviolettinjectionen war gänzlich erfolglos. Am 30. Mai verliess der Pat. das Krankenhaus wieder.

Die bis dahin regelmässige Stuhlentleerung begann jetzt zu stocken. Es trat zeitweilig Erbrechen ein. Am 6. Juli 1891 liess sich Pat. mit deutlichen Erscheinungen von Darmstenose wieder aufnehmen. Es wurde deswegen am 7. Juli 1891 ein Anus praeternaturalis am Dünndarm dicht über dem Tumor angelegt. Es trat Erleichterung ein, der Kranke lebte noch bis zum 14. September 1891.

Die Section ergab ein Gallertcarcinom des Coecum und Colon, in die Tiefe bis zum Periost der Darmbeinschaufel reichend. Die regionären, mesenterialen Lymphdrüsen sind nur wenig geschwollen, in den inneren Organen keine Geschwulstmetastasen. In beiden Lungen bronchopneumonische Herde mit gangränösem Zerfall.

IX.

Frau R., 40 Jahre alt. Aufgenommen 22. März 1892.

Patientin hat angeblich vor 4 Jahren eine Geschwulst in der rechten Unterbauchgegend bemerkt, die keine Beschwerden machte. Erst in letzterer Zeit traten Stuhlbeschwerden auf, 4 Wochen vor der Aufnahme wurde die Geschwulst jetzt vergrössert gefühlt.

Bei der abgemagerten Frau fand sich eine, die rechte Beckenschaufel ausfüllende, nicht bewegliche Geschwulst, die nach abwärts bis ins Para-

metrium reichte und centrale Eiterung aufwies. Der Abscess wurde incidirt und drainirt. Es entleerten sich bald Kothmassen mit einem Kothstein aus der Incisionswunde, und es entstand eine dauernde Kothfistel. 6 Wochen später tritt Perforation der Blase ein. 4 Monate später, 3. August 1892, stirbt die Kranke im Marasmus.

Bei der Section fand sich Coecum und Processus vermiformis völlig zerstört, die Geschwürsränder im Coecum zeigten noch kleine gallertige Knötchen. Von der Zerfallshöhle gingen mehrfache Eitergänge aus.

X. Tuberculose der Ileocöcalgegend. Probelaparotomie. Geschwulst nicht exstirpirbar.

K., 32 Jahre alt.

Patient stammt aus tuberculöser Familie, war stets schwächlich, neigt zur Hypochondrie.

Er klagte seit längerer Zeit über Darmbeschwerden und unregelmässigen Stuhlgang. Seit dem Juli 1892 traten häufig Schmerzanfälle in der Blinddarmgegend auf, die mit Fieber verbunden gewesen sein sollen, nach einigen Tagen meist plötzlich aufhörten.

Ein consultirter Professor stellte damals die Diagnose auf „Darmstenose" —, der Ort derselben liess sich nicht feststellen. Ein Tumor im Darm wurde trotz genauer Untersuchung nicht gefunden. Der Gebrauch einer Badecur brachte keine Erleichterung.

Im December 1892 wurde in der rechten Seite des Leibes, unterhalb des Nabels eine Geschwulst gefühlt. Dieselbe war walzenförmig, wenig beweglich, auf Druck leicht empfindlich. Das Volumen wechselte, zuweilen, besonders bei ungenügenden Entleerungen, erschien der Tumor grösser als gewöhnlich. Der Pat. gab an, dass er bei den Schmerzanfällen das Gefühl habe, dass vor dem Tumor der Darminhalt sich staue und dann plötzlich unter wahrnehmbarem Gurren und Plätschern durch die enge Stelle hindurchgehe.

Das Allgemeinbefinden war gestört, der Kranke war abgemagert und blass, der Appetit sehr wechselnd, je nachdem Darmentleerungen stattfanden oder nicht. Geschwollene Drüsen bestanden nicht. Die Lungen waren gesund.

Die Diagnose schwankte zwischen Carcinom und Tuberculose der Cöcalgegend. Eine 4wöchentliche Cur, bestehend in Bettruhe, genauer Diät und Regelung der Stuhlentleerungen, brachte anfänglich Besserung, bald trat jedoch das alte Krankheitsbild wieder auf. Es wurde darauf eine Laparotomie beschlossen, um, falls die Geschwulst ohne erhebliche Gefahr entfernbar sei, sie zu exstirpiren. Die Angehörigen, wie der Kranke wünschten ausdrücklich, dass ein gefährlicher Eingriff nicht unternommen werden möge. — Für den Fall der Nichtausführbarkeit der Exstirpation wurde die Enteroanastomose ins Auge gefasst.

Am 14. Februar 1893 wurde in Chloroformnarkose ein Längsschnitt am äusseren Rande des rechten Musc. rectus über der Geschwulst gemacht. Das Netz war an dem Tumor adhärent und wurde abgetrennt. Es zeigte sich nun der Darm in Ausdehnung von ca. 10 Cm. stark verdickt, starrwandig, die Serosa mit grauen Knötchen bedeckt. Vielfache

feste Verklebungen mit Dünndarmschlingen bestanden. Der Tumor sass auf der Darmbeinschaufel fest, liess sich nicht vorziehen. Die Exstirpation wäre, wenn überhaupt, nur durch einen sehr ausgedehnten schweren Eingriff möglich gewesen — es wurde um so mehr davon Abstand genommen, als die Narkose schlecht war, und einmal ein sehr bedrohliches Sinken des Pulses eintrat. Die Enteroanastomose wäre nur nach sehr ausgedehnter Lösung der verklebten Darmschlingen ausführbar gewesen, weil nicht zu erkennen war, wo der zuführende, wo der abführende Darm in dem Knäuel sich befand. Es wurde demgemäss die Operation abgebrochen. Die Heilung erfolgte ohne Störung.

Der Pat. wandte nun die verschiedensten Mittel an — es wurden alle möglichen Aerzte und Wunderdoctoren consultirt, ohne Erfolg. Eine Besserung schien einzutreten, als Pat. sich einige Monate hindurch in einer Anstalt einem genauen, rationellen Regime unterwarf. Während eines Aufenthaltes in Davos trat wieder acute Verschlimmerung ein. Es kamen Anfälle von Darmocclusion.

Im August 1894 brach die Geschwulst auf, und es entstand eine Kothfistel. Dabei bestanden hartnäckige Diarrhöen. Pat. lebt Anfang April 1895 noch mit Fistel.

XI.

Frau Kl., 75 Jahre alt. Aufgenommen 8. April 1892.

Die früher stets gesunde Patientin will immer an träger Stuhlentleerung gelitten haben, ab und zu soll bei festem Stuhlgang etwas Blut beigemengt gewesen sein. 5 Tage vor der Aufnahme erkrankte sie unter heftigen Schmerzen an Erscheinungen des Darmverschlusses.

Durch hohe Eingiessungen und Opium wurde am Tage nach der Aufnahme Darmentleerung erzielt. Nach Entleerung des Leibes fühlte man in der rechten Darmbeingrube einen rundlichen, harten, etwa hühnereigrossen, beweglichen Tumor an dem Coecum.

Der Stuhlgang wurde durch Abführmittel geregelt, von einer Operation bei dem Alter und Kräftezustand der Kranken abgesehen. Entlassen 1. Mai 1892.

XII.

R., 40jähriger Lehrer. Aufgenommen 2. September 1893.

Patient giebt an, seit mehreren Jahren Schmerzen in der rechten Unterbauchgegend zu haben und seitdem an Verstopfung zu leiden.

Status bei der Aufnahme. Kräftiger Mann, von welker, gelblich-brauner Hautfarbe. In der Blinddarmgegend findet sich eine längliche, ziemlich harte, gegen die Umgebung verschiebliche Geschwulst von Hühnereigrösse.

Der Stuhlgang ist angehalten, wird durch Eingiessungen befördert.

Es wird die Diagnose auf eine Neubildung der Cöcalgegend gestellt und die Operation angerathen.

Pat. verweigert dieselbe und wird am 4. September entlassen.

XIII.

K., 51jähriger Handelsmann. Aufgenommen 14. Februar 1893.

Patient leidet seit 4 Jahren an Asthma, das nach einem Influenzaanfall (1891) besser wurde. Ebenfalls seit 4 Jahren empfindet Patient

leichte Schmerzen in der rechten Darmbeingrube, die sich seit einem Jahre steigerten. Gleichzeitig trat Abmagerung ein, Patient wurde unlustig und lebensmüde.

Die Untersuchung im Krankenhause ergab bei dem stark abgemagerten Kranken einen etwa zweifaustgrossen derben Tumor in der Blinddarmgegend, wenig verschieblich, mässig druckempfindlich, der Percussionsschall darüber gedämpft tympanitisch. Ausserdem mässiges Emphysema pulmonum.

Der Stuhlgang wurde durch Eingiessungen regelmässig erzielt.

Einen Eingriff verweigerte der Kranke und wurde am 21. Februar 1893 entlassen.

Krankengeschichte von Fall XVI siehe im Text.

Literatur.

1) Salzer, Beiträge zur Pathologie und chirurgischen Therapie chronischer Coecumerkrankungen. v. Langenbeck's Archiv f. klin. Chir. Bd. XLIII. I.
2) Derselbe, Beiträge zur Chirurgie. Festschrift, gewidmet Th. Billroth. Ueber Darmausschaltung.
3) Billroth, Resectionen am Magendarmkanal. Wiener klin. Wochenschr. 1891. Nr. 34, und Verhandlungen des X. internationalen medicinischen Congresses. Bd. III. S. 75.
4) Czerny u. Rindfleisch, Operationen am Magen und Darm. Beiträge zur klin. Chirurgie. Red. v. P. Bruns. Bd. IX. 3 u. ebenda. Bd. VI. S. 73.
5) König, Operationen am Darm u. s. w. v. Langenbeck's Archiv. Bd. XL. S. 918.
5a) Derselbe, Die stricturirende Tuberculose des Darmes. Deutsche Zeitschr. f. Chir. Bd. XXXIV.
6) Matlakowski, Ueber Resection des Blinddarmes u. s. w. Deutsche Zeitschr. f. Chir. Bd. XXXIII. 4. u. 5. Heft. (2 Fälle, Literaturzusammenstellung.)
7) Baillet, La Résect. du segment iléo-coecal de l'intestin. Thèse de Paris. 1894. (Literaturzusammenstellung.)
8) Benoit, Tuberculose locale chronique de la Région iléo-coecale. Thèse de Paris. 1893. (Literaturzusammenstellung.)
9) Maydl, Ueber den Darmkrebs. Wien 1883. Braumüller. Derselbe, Verhandlungen des X. intern. medic. Congresses. Bd. III. S. 88.
10) Kocher, Correspondenzblatt f. Schweizer Aerzte. 1893.
11) Senn, Two Cases of Resection of the Coecum. The journ. of the American medical association. June 14. 1890.
12) Derselbe, Enterorhaphy. Ibid. Aug. 12. 1893.
13) Murphy, Intestinal approximation. Chicago clinical review. June 1894.
14) Kraussold, Centralbl. f. Chir. 1881.
15) Derselbe, Sammlung klin. Vortr. 1891.
16) v. Hacker, Wiener klin. Wochenschr. 1888. Nr. 17 u. 18. Ueber Darmanastomose u. s. w.
17) Hochenegg, Beitrag zur Cöcalchirurgie u. s. w. Wiener klin. Wochenschr. 1891. Bd. LIII.
18) Frank, Wiener klin. Wochenschr. 1892. Nr. 27.

19) v. Eiselsberg, Zur Casuistik der Darmausschaltung. Wien. klin. Wochenschr. 1893. Nr. 8.
20) v. Baracz, Centralbl. f. Chirurgie. 1894. S. 27.
21) Klecki, Ueber Darmausschaltung. Wiener klin. Wochenschr. 1894. Nr. 25.
22) Reichel, Ueber den Werth der Senn'schen Darmausschaltung u. s. w. Münchener med. Wochenschr. 1890. Nr. 11.
23) Barth, Bauchactinomykose. Deutsche med. Wochenschr. 1890. Nr. 33.
24) Suchier, Zur operativen Behandlung der Coecumtumoren. Berliner klin. Wochenschr. 1889. S. 617.
25) Körte, Ausgedehnte Darmresection wegen Darmtuberculose u. s. w. v. Langenbeck's Archiv. Bd. IIL. Heft 4.
26) Sachs, Exstirpation des Blinddarmes wegen Tuberculose. v. Langenbeck's Archiv. Bd. XLIII. S. 429.
27) Weljaminow, Resection des Blinddarmes. Section f. Chirurgie d. V. Congr. russ. Aerzte. (Bericht Centralbl. f. Chir. 1894. Nr. 41.)
28) Rehn, Verhandlungen d. XIX. Congr. d. deutschen Gesellschaft f. Chirurgie. 1890. Bd. I. S. 100.
29) Michels, Zur Casuistik der Darmresection wegen maligner Tumoren. (v. Bergmann.) Dissertation, 11. Juli 1885. Berlin. (1 Fall von Coecumresection geh., 1 Fall von Carcinom des Colon transversum gest.)
30) Michel, Beitrag zur Casuistik der circulären Darmresection bei Darmtumoren. (Rosenberger, Würzburg.) (Carcinom des Coecum; Heilung.) Dissertation. Würzburg 1889.
31) Floss, Ueber ein Cylinderepitheliom des Coecum. (Hagemann, Bernburg.) Dissertation 1889. Würzburg.
32) P. Wolff, Ueber Geschwülste der Ileocöcalgegend und ihre chirurgische Behandlung. Berlin 1893. Dissertation.
33) Zielewicz, Centralbl. f. Chir. 1894. Nr. 43. Orig.-Mitth.
34) Demons (Bordeaux), Semaine méd. 1894. Nr. 59. S. 470. Bericht über 2 Exstirpationen von Coloncarcinomen und 2 Gastroenterostomien.
35) Becker (Trendelenburg), Ueber Darmresection. Deutsche Zeitschrift f. Chirurgie. Bd. XXXIX. S. 148.
36) Braun, Enteroanastomose als Ersatz der circulären Darmnaht. v. Langenbeck's Archiv. Bd XLV. 2.
37) Chaput, Recherches expérimentales sur le bouton de Murphy. Bullet. de la soc. de Chir. Bd. XIV. 21. Nov. 1894.
38) Obalinski, Zur totalen Darmausschaltung. Centralbl. f. Chir. 1894. Bd. IXL.
39) Chaput, Archives génér. de méd. Sept.-Oct. 1894.

XX.

Aus dem städtischen Krankenhaus Moabit in Berlin, chirurg. Abtheilung des Prof. Dr. Sonnenburg.

Ueber Lähmungen des Nervus radialis infolge von Fracturen des Humerus.

Von

Dr. Georg Goldstein.

Die Verletzung von Nervenstämmen im Zusammenhang mit Fracturen ist nicht so ungewöhnlich, wie früher allgemein angenommen wurde. Das beweist die Zusammenstellung von Bruns in seinem Lehrbuch der Knochenbrüche, die 189 derartige Fälle enthält, welche sich auf einen Zeitraum von etwa 25 Jahren vertheilen.

Solche Verletzungen können nun auf verschiedene Weise zu Stande kommen.

1. Bei durch directe Gewalt verursachten Knochenbrüchen kann zugleich mit dem Knochen auch der Nerv zu Schaden kommen. Hier sind beide Traumen einander gleichwerthig, es besteht nur eine Gleichzeitigkeit der Nervenverletzung mit der Fractur, keine Abhängigkeit der ersteren von der letzteren.

In diese Gruppe gehört der bei weitem grösste Theil der in der Literatur niedergelegten Beobachtungen.

2. Es kann die Nervenläsion die directe Folge des Knochenbruches sein.

3. Endlich kann die Lähmung der Leitung eintreten durch besondere Complicationen während der Heilung der Fractur.

In diesen Fällen ist also der Nerv nach dem Knochenbruch zunächst noch ganz intact.

Sehen wir nun von den Verletzungen durch directe Gewalt ab, so ist es ohne Weiteres einleuchtend, dass bei Knochenbrüchen diejenigen Nervenstämme besonders gefährdet sind, welche in unmittelbarer Nachbarschaft des Knochens verlaufen. Von diesen wiederum weist der Nervus radialis die grösste Zahl derartiger Verletzungen

auf, einerseits, weil er während einer grossen Strecke seines Verlaufs dem Zustandekommen eines derartigen Traumas günstige Verhältnisse darbietet, dann auch wegen der Häufigkeit der Fracturen des Humerus überhaupt, die etwa 10 Proc. sämmtlicher Knochenbrüche beträgt.

Ausgehend von der oben gegebenen Eintheilung möchte ich nun die in der Literatur verzeichneten Fälle von Lähmung der N. radialis infolge von Fracturen des Humerus kritisch besprechen und ihnen zwei neue Beobachtungen hinzufügen, deren Ueberlassung ich der Güte des Herrn Prof. Sonnenburg verdanke. Ich habe auch nur die Fälle berücksichtigen zu sollen geglaubt, bei denen der Befund durch Operation sichergestellt war.

Wie bereits erwähnt, besteht bei der ersten Gruppe der oben gegebenen Eintheilung eine Abhängigkeit der Nervenverletzung von der Fractur nicht, es werden uns also auch nur die beiden letzten Gruppen zu beschäftigen haben.

Die Gründe, weswegen derartige Verletzungen mit Vorliebe den N. radialis betreffen, sind in seiner anatomischen Lage zu suchen.

Der Nerv, aus dem hinteren Strange des Armgeflechts sich entwickelnd, begleitet zunächst die Art. axillaris, tritt dann zwischen dem langen und dem inneren Kopf des Triceps an den Humerus. Vom kurzen Kopf des Triceps bedeckt, verläuft er im Sulcus radialis des Oberarmbeines spiralig um das letztere, tritt dann, am lateralen Rande des Knochens angelangt, unter dem kurzen Tricepskopf hervor und verläuft zwischen dem M. brachialis int. und supinat. long. zur Ellenbeuge, wo er sich in seine beiden Endäste theilt.

Der Nerv versorgt mittelst motorischer Fasern den M. triceps. Dieser Zweig verlässt den Hauptstamm, bevor der Nerv sich dem Knochen anlegt. Ebenfalls hoch oben entspringt der N. cutaneus post. sup., der die Haut an der Rückseite des Oberarmes mit sensiblen Fasern versorgt.

In dem mittleren Theile seines Verlaufs um den Knochen löst sich von dem Hauptstamm der N. cut. post. inferior los, welcher die Haut des Oberarms in dem unteren Abschnitt der hinteren Seite, sowie die des Vorderarms auf der Streckseite mit sensiblen Fasern versorgt.

Von den beiden Endästen endlich, die etwa in der Ellbogenbeuge entspringen, übernimmt der oberflächliche die centripetale Leitung der Haut des lateralen Theiles des Handrückens, sowie der Streckseiten der ersten drei Finger, soweit diese nicht dem N. medianus zukommt.

Der tiefe Ast versorgt die Streckmuskeln der Hand und der Finger mit Ausnahme der MM. interossei, ferner die Muskeln des Daumenballens ausser dem M. adductor pollicis.

Bei diesem Verlauf des Nerven ist es klar, dass eine Fractur des oberen Humerusendes nicht leicht eine Lähmung herbeiführen wird, da ja hier der Nerv noch nicht in der unmittelbaren Nähe des Knochens gelegen ist. Es liegt mir auch nur eine derartige Beobachtung (Middeldorpf) vor, bei der in erster Reihe wohl die starke Dislocation der Fragmente das Zustandekommen der Lähmung veranlasst hat.

Erheblich mehr werden dem Nerven die Fracturen des mittleren und unteren Drittels gefährlich, selbstverständlich die mit spitzen Fragmentenden verlaufenden Schrägfracturen noch mehr, als die mehr quer verlaufenden.

Was nun den Bereich der Lähmung betrifft, so verhält sich der Verbreitungsbezirk der motorischen Fasern ganz verschieden von dem der sensiblen.

Bei den in der Mitte oder im unteren Theil des Humerus localisirten Fracturen befällt die Lähmung die Muskeln des Vorderarmes und der Hand, soweit sie von dem Radialis versorgt werden.

Sitzt die Leitungsunterbrechung noch höher (Fall Middeldorpf), so kann auch noch der M. triceps betheiligt sein. Die Grenzen des Lähmungsbezirkes sind demnach die nach der anatomischen Lage zu erwartenden. Anders verhält sich die centripetale Leitung der in Betracht kommenden Gebiete.

Man sollte annehmen, dass die sensible Leitung der zum Radialisgebiet gehörigen Flächen an Hand und Fingerrücken (R. superfic. d. Endastes) in allen derartigen Fällen, bei Sitz der Leitungsaufhebung in der Mitte des Humerus, auch die der Streckseite des Vorderarmes (N. cutan. post. inf.), bei ganz hohem Sitze des Hindernisses (Fall Middeldorpf) mitunter auch die der hinteren äusseren Seite des Oberarmes aufgehoben wäre. Das ist jedoch meistentheils nicht der Fall.

Nur in vier Fällen waren ausgeprägte Sensibilitätsstörungen dauernd vorhanden, sonst waren entweder gar keine, oder wenigstens nur rasch wieder verschwindende Störungen der sensiblen Leitung bemerkbar.

Es wird also die centripetale Leitung meistentheils von einem anderen Nervenstamm übernommen, wobei namentlich der N. ulnaris in Betracht kommt.

So viel über die Anatomie.

Ich will nun in Folgendem zur Besprechung der einzelnen Fälle und der Art und Weise, wie die Lähmung zu Stande kommt, übergehen.

Als directe Folge des Knochenbruches kann die Verletzung des N. radialis eintreten durch einfache Quetschung oder durch Aufspiessung seitens eines Fragmentes, in den schwersten, ausserordentlich seltenen Fällen durch vollkommene Zerquetschung oder Zerreissung.

Endlich gehören hierher noch die durch Interposition des Nerven zwischen die Fragmente verursachten Störungen der Nervenleitung.

Das Verdienst, eine derartige Verletzung zuerst richtig erkannt und dann dementsprechend behandelt zu haben, gebührt Ollier[1]), der zuerst durch Operation die Functionsherstellung der gelähmten Partie ermöglichte.

Es handelte sich um einen jungen Mann von 22 Jahren, der durch einen Fall eine complicirte Fractur des Oberarmes erlitten hatte. Nach Heilung des Bruches war die Lähmung der Strecker der Hand und der Finger bemerkt worden.

Erst vier Monate nach Heilung der Fractur kam der Patient in Ollier's Behandlung.

Die Fractur war seiner Zeit noch an demselben Tage reponirt und ein Verband angelegt worden, der 40 Tage gelegen hatte. In der ersten Zeit waren heftige lancinirende Schmerzen aufgetreten, die sich jedoch nach einigen Tagen wieder gelegt hatten.

Als Ollier den Patienten zuerst untersuchte, constatirte er: Geheilte Fractur des Humerus, Callus reichlich entwickelt und vollständig fest. Der Vorderarm ist stark atrophisch, sein Umfang beträgt 6 Cm. weniger, als der des gesunden. Die Hand hängt in Pronation und Volarflexion. Vollständige Lähmung der vom Nervus radialis versorgten Muskeln.

Ollier stellt die Diagnose auf Compressionslähmung des Nervus radialis und entschliesst sich zur Operation, um den Nerven freizulegen.

Operation: Es wird ein Längsschnitt an der Aussenseite des Oberarmes geführt, dann zunächst der Zweig für Anconaeus internus aufgesucht und dieser bis zu dem Hauptstamm verfolgt. Dieser befindet sich in einem von knöchernen Wandungen umschlossenen Kanal. Nach Oeffnung des Kanals zeigt sich der Nerv in dem oberen Theile stark angeschwollen, dann durch einen von dem unteren Fragment ausgehenden Knochenstachel eingeschnürt, an dieser Stelle bandartig abgeplattet und bis auf 3 Mm. verdünnt. Noch im Callus erreicht der Nerv seine natürliche Dicke.

Der Nerv wird durch Abmeisselung des ihn beengenden Knochenstückes blossgelegt. Wundheilung ohne Besonderheiten. Bereits nach 4 Wochen kehren die willkürlichen Bewegungen, wenn auch vorerst nur schwach, wieder. Nach einem Jahre ist die Heilung eine vollständige.

1) Gaz. hebdomad. 1865. p. 506.

In den Bemerkungen zu diesem Fall giebt Ollier folgende Erklärung über das Zustandekommen der Einschnürung. Er meint, der Nerv sei im Moment der Fractur durch die Fragmente stark gequetscht worden, dafür sprächen die zuerst aufgetretenen heftigen Schmerzen. Dann sei durch die Compression seitens des unteren Fragmentes die Lähmung eine vollständige und dauernde geworden. Jedenfalls also handelt es sich hier nur um einen Fall, der der zweiten Gruppe des obigen Schemas zuzurechnen ist, denn der Nerv ist offenbar durch Vorgänge, die der Knochenverletzung unmittelbar folgten, geschädigt worden.

Klarer liegt der folgende, von Israel[1]) beobachtete Fall insofern, als hier die Lähmung sofort bei der ersten Untersuchung bemerkt wurde.

Der Patient, ein 17jähriger junger Mann, hatte sich durch eine Maschinenverletzung eine complicirte Fractur des Humerus zugezogen. Dabei besteht ausgesprochene Lähmung der vom Nervus radialis versorgten Muskelgruppen. Nach Heilung der Fractur besteht die Lähmung unverändert fort. Massage und Elektricität, 3 Wochen hindurch täglich angewandt, bringen keinen Erfolg. Die in Betracht kommenden Muskeln sind stark atrophisch, es besteht Entartungsreaction.

Nach 8 Wochen Operation.

Der Nerv wird blossgelegt. Er verläuft winklig geknickt über einen Knochenvorsprung, ist bandartig abgeplattet und stark verdünnt, unterhalb der Knickungsstelle von gelblichem Aussehen. Der Nerv wird losgelöst, das Knochenstück abgemeisselt. Innerhalb der ersten 4 Wochen keine Besserung der Lähmungserscheinungen. Nach 7 Wochen beginnt der Supinator longus zu functioniren, nach 10 Wochen, beziehungsweise 3 Monaten, die Strecker der Hand und der Finger. Darauf fortschreitende Besserung. Nach 5 Monaten ist die Heilung fast vollkommen.

Der Mechanismus der Nervenverletzung ist in diesem Falle jedenfalls der, dass der Nerv bald nach der Fractur eine Contusion durch die Fragmente erlitten hat und dann durch die Knickung und Verdrängung des Nerven die Wiederkehr der Leitung unmöglich gemacht wurde. Jedenfalls ist nach dem ersten Untersuchungsbefunde nicht daran zu zweifeln, dass die Nervenverletzung nicht erst während der Heilung der Fractur eingetreten ist. Eher könnte man daran denken, dass die fracturirende Gewalt selbst auch den Nerven verletzt hätte. Doch auch dies erscheint nach dem Operationsbefund ausgeschlossen.

Die einfache Contusion ist jedenfalls die leichteste Nervenverletzung, die bei einer Fractur eintreten kann. Manchmal kommt es direct zur Aufspiessung des Nerven durch die Fragmente.

1) Berliner klin. Wochenschr. 1884. S. 254.

Einen derartigen Fall veröffentlicht Jones[1]):

Ein 14jähriger Knabe hatte eine Durchstechungsfractur des unteren Humerusendes erlitten, nach deren Heilung eine totale Paralyse des N. radialis zurückgeblieben war. Bei der Operation fand man den Nerven stark verdickt, von einem Knochensplitter angespiesst und mit dem Knochen fest verwachsen. Der Splitter wurde entfernt und der Nerv losgelöst. Nach kurzer Zeit erfolgte vollkommene Heilung.

Wenn auch hier über den Beginn der Lähmungserscheinungen keine Beobachtungen vorliegen, so lässt doch der Operationsbefund keinen Zweifel darüber aufkommen, dass es sich um eine Verletzung handelt, die der Fractur unmittelbar folgte.

Auch die Beobachtung von Delens[2]) gehört meiner Ueberzeugung nach zu dieser Gruppe.

Ferd. B., Maurer, 37 Jahre alt, wurde am 27. September 1879 mit einer Fractur des rechten Humerus aufgenommen.

Nach der Reposition des Bruches wird ein Gipsverband angelegt, der das Glied in halber Flexionsstellung hält.

Am 6. November wird der Verband entfernt. Die Fractur ist geheilt, es besteht jedoch totale Lähmung der vom N. radialis versorgten Muskeln des Vorderarmes und der Hand, ausserdem auch leichte Sensibilitätsstörungen im Verbreitungsgebiet dieses Nerven an Vorderarm und Hand, namentlich am Handrücken ist die Sensibilität stark herabgesetzt. Die gelähmten Muskeln sind stark atrophisch und durch faradischen Strom nicht erregbar.

Nach drei Wochen hindurch angewandter, erfolglos gebliebener, elektrischer Behandlung wird zur Operation geschritten.

Der Nerv findet sich in einem 18 Mm. langen Tunnel eingeschlossen, der zu $^3/_4$ vom Knochen, zu $^1/_4$ von einem fibrösen narbenähnlichen Gewebe gebildet wird. Der Nerv ist stellenweise stark verdünnt, abgeplattet und mit zahlreichen Knochentrümmern besetzt, sowie mit dem Knochen fest verwachsen.

Der Nerv wird nun abgelöst und von den ihm anhaftenden Knochentrümmern befreit, wodurch sein Volumen allerdings um die Hälfte vermindert wird.

In den folgenden Wochen trat eine erhebliche Besserung ein, die Streckbewegungen der Hand und der Finger wurden, wenn auch noch sehr schwach, wieder ausführbar. Diese Fortschritte gingen jedoch dann, während einer intercurrenten Erkrankung — Phlegmone des anderen Armes —, grossentheils wieder verloren.

Der Zustand bei der Entlassung, vier Monate nach der Operation, war ein unbefriedigender. Die Bewegungen der Streckmuskeln sind schwach und unausgiebig. Die Sehnenscheiden der Extensoren der Finger zeigen deutliche Verdickungen.

---

1) Med. Chronicle. 1885. Oct. S. 9.

2) Bullet. de la soc. de chirurg. 1880. p. 262.

Dieser Fall kennzeichnet sich von vornherein als ein besonders schwerer. Während in den übrigen Fällen fast durchgehends Sensibilitätsstörungen nicht bemerkbar waren, waren sie hier in ausgesprochenem Maasse vorhanden, und zwar war das Gebiet des oberflächlichen Endastes (Handrücken) und des N. cutan. post. inf. (Streckseite des Vorderarmes) in seiner centripetalen Leitung beeinträchtigt. Ueber die genauere Localisation des Leitungshindernisses finde ich in der Krankengeschichte keine nähere Angabe. Wir haben aber trotzdem die Möglichkeit, den Ort desselben festzustellen. Da der N. cutan. post. inf. ebenfalls befallen ist, so muss die Aufhebung der Leitung höher als im unteren Drittel des Knochens liegen. Das obere Humerusende kommt nach der oben gegebenen anatomischen Auseinandersetzung ebenfalls nicht in Frage, die Lähmung des Nerven muss also etwa in der Mitte des Knochens beginnen.

Der Fall ist noch deshalb merkwürdig, weil hier die Operation ohne wesentlichen dauernden Nutzen war.

Den Grund dafür kann man höchstens vermuthen.

Man könnte daran denken, dass die durch die intercurrente Erkrankung bedingte Ruhe des Armes eine Wiederverwachsung des Nervenstammes mit der Umgebung begünstigt habe, eine Annahme, die noch dadurch eine Stütze erhält, dass in dieser Zeit deutliche Rückschritte der Function zu bemerken waren. Diese Wiederverwachsung würde noch besonders dadurch begünstigt worden sein, dass ja durch die Losschälung der Knochentrümmer von dem Nerven an diesem eine Wundfläche geschaffen worden war.

Dass der grosse Substanzverlust des Nerven das mangelhafte Resultat verschuldet habe, halte ich dagegen für ausgeschlossen. Denn in allen derartigen Fällen wird ja doch nicht das vorher gelähmte Nervenstück wieder leistungsfähig, sondern es giebt nur gewissermaassen das Spalier ab, an dem der von der Wurzel sich regenerirende Nerv nach der Peripherie hinwächst.

Was nun die Aetiologie der Lähmung in diesem Falle anlangt, so meine ich, dass auch hier die erste Verletzung in die Zeit unmittelbar nach der Fractur fällt.

Es ist wenigstens nicht einzusehen, wie die Verwachsung des Nerven mit dem Knochen und die Besetzung und Durchbohrung desselben mit Knochenstücken zu Stande gekommen sein sollte, wenn der Nerv nicht bald nach der Fractur mindestens contundirt gewesen wäre.

Nachher allerdings hat dann die Compression die Lähmung zu einer vollkommenen und dauernden gemacht.

Das Fehlen des Untersuchungsbefundes unmittelbar nach der Fractur erschwert in vielen Fällen die genaue Classificirung.

Ich bin deshalb nicht ganz sicher, ob ich mit Recht den Fall von Middeldorpf[1]) zu der Gruppe der unmittelbar oder wenigstens kurze Zeit nach der Fractur erfolgten Nervenverletzungen rechne.

Mitte November 1884 wurde eine 32jährige Bauersfrau aufgenommen, die vor 3 Monaten eine durch eine Dreschmaschine herbeigeführte Fractur des oberen Humerusendes erlitten hatte. Die Behandlung war durch Laien geführt worden.

Nach der Heilung der Fractur war eine Lähmung der Streckmuskeln des Armes bemerkt worden. Der rechte Oberarm ist leicht abducirt, der M. triceps ist etwas atropisch, sehr stark atrophirt sind der M. supin. long., sowie die Extensoren an Vorderarm und Hand u. s. w. In den vom N. rad. versorgten Muskeln besteht Entartungsreaction. Die Sensibilität des Verbreitungsbezirks des Nerven an Vorderarm und Handrücken ist etwas herabgesetzt. Es besteht vollkommene motorische Lähmung des N. radialis.

Nach 14 Tagen wird zur Operation geschritten. Der Humerus findet sich dicht unter dem Kopf in einem nach aussen offenen Winkel abgeknickt, das untere Fragment ist nach innen und hinten dislocirt und mit 2 Knochenvorsprüngen in das Bindegewebe eingekeilt. Nach Abmeisselung der beiden Knochenvorsprünge wird in der Tiefe der Stamm des N. radialis sichtbar, der von jenen comprimirt worden war.

Bereits 4 Wochen nach der Operation war eine deutliche Besserung des von dem N. rad. versorgten Muskelgebietes zu bemerken.

Nach 2 Monaten ist die Function des M. triceps völlig wiederhergestellt, auch die übrigen Muskeln zeigen sich schon wieder zu schwachen Contractionen fähig. Die faradische Erregbarkeit vom Nerven aus ist noch schwach, direct sind ziemlich kräftige Zusammenziehungen durch den Strom auszulösen.

Bei Anwendung des constanten Stromes zeigen sich die Zuckungen zwar noch etwas träge, doch überwiegt bereits die KSZ die AnSZ.

In der Folgezeit schreitet die Besserung weiter fort.

Wenn ich diesen Fall hier anreihte, so bin ich dabei von der Ansicht ausgegangen, dass die Verletzung des Nerven erfolgt ist dadurch, dass bei der Dislocation der Fragmente das untere den Nerven lädirt hat. Ob freilich die Nervenverletzung der Fractur ganz unmittelbar folgte, erscheint zweifelhaft, es könnte ja, da eine sachgemässe Behandlung zunächst nicht stattfand, die Verletzung erst später, vielleicht erst Tage nach erfolgter Fractur, sich ereignet haben; das wesentliche Merkmal der dritten Gruppe der Radialislähmungen infolge von Oberarmbrüchen ist aber das, dass Complicationen, die mit der Heilung der Fractur in Zusammenhang stehen, die Lähmung veranlasst haben, und dies scheint mir hier ausgeschlossen zu sein.

1) Münch. med. Wochenschr. 1888. S. 229.

Der Fall ist noch deshalb merkwürdig, weil hier eine Fractur des oberen Humerusendes zu einer Lähmung des Nervus radialis geführt hat. Die starke Dislocation der Fragmente erklärt das Zustandekommen der Lähmung ohne grosse Schwierigkeit. Infolge der hohen Lage des Leitungshindernisses ist hier auch der M. triceps betheiligt, der in sämmtlichen übrigen Fällen intact ist. Nach den oben gegebenen anatomischen Auseinandersetzungen ist auch dieser Umstand leicht erklärlich.

Schon die bisher angeführten Fälle betreffen recht schwere Schädigungen der Nerven. Es kommen jedoch, wenn auch sehr selten, noch bedeutendere, nämlich vollkommene Continuitätsstörungen vor.

Wo derartige schwere Traumen mit subcutanen Knochenbrüchen vergesellschaftet sind, ist man wohl berechtigt, die letzteren als die Ursache der ersteren aufzufassen. Sie würden dann ebenfalls in die zweite Gruppe der oben gegebenen Eintheilung einzureihen sein.

Nur vier derartige Fälle konnte ich in der Literatur finden.

1. Beobachtung von Lannelongue[1]) betrifft eine subcutane Fractur des Humerus, die mit Radialislähmung geheilt ist. 3 Monate nach der Verletzung wird der Nerv blossgelegt. Er ist vollständig durchtrennt, und seine Enden verlieren sich in dem fibrösen Gewebe, welches den Callus bedeckt. Die vorgenommene Nervennaht blieb ohne Erfolg.

Glücklicher verlief ein analoger von Bardenheuer[2]) operirter Fall, bei dem sich die Function nach einem Jahre wiederherstellte.

In einem von V. Bruns[3]) operirten Falle waren die Nervenenden so mit dem fibrösen Gewebe der Umgebung verwachsen, dass nicht einmal ihre Loslösung gelang.

In einer von Stimson[4]) gemachten Beobachtung trat dagegen, wenn auch erst recht spät, die Heilung ein.

Nach einer Fractur des linken Humerus war eine Radialislähmung zurückgeblieben, deren Grund bei der nach 11 Monaten unternommenen Operation in einer Continuitätstrennung des Nerven gefunden wurde. Die Nervenenden wurden durch Naht vereinigt. Nach 1 Jahre war noch keine wesentliche Besserung eingetreten. Erst dann stellte sich allmählich die Function wieder her, und nach 2 Jahren war die Heilung eine fast vollkommene.

Demnach ist die Prognose dieser schwersten Nervenverletzung eine ganz erheblich schlechtere. Nur 2 Fälle gelangten zur Heilung,

1) Bullet. de la soc. de chirurg. 1881. p. 155.
2) Deutsch. med. Wochenschr. 1885. Nr. 27.
3) „Die Lehre von den Knochenbrüchen". S. 464.
4) New-York Med. Journ. 1892, 13. August.

während bei den beiden anderen die Operation ohne Erfolg war. Etwas anders, als in den bisher angeführten Fällen, ist der Mechanismus bei den Nervenverletzungen infolge Interposition zwischen die Bruchenden.

Hier braucht die Nervenverletzung der Fractur nicht so unmittelbar zu folgen, sondern erst die Bewegungen des gebrochenen Gliedes führen die Complication herbei.

Auch hierfür besteht eine entschiedene Prädisposition des Nervus radialis, die in der besonderen Art seines Verlaufes, in einer den Knochen dicht umschlingenden Spirale, ihre Erklärung findet.

Dadurch wird die Interposition entschieden erleichtert, sobald der Nerv sich an einer Bruchkante festhakt und dann der Verschiebung des Bruchstückes folgt. Auch Einklemmungen in eine Längs- oder Schrägfissur des Knochens sind beobachtet worden.

Es mögen einige Beobachtungen dieser Art folgen.

1. Fall von Ollier.[1])

Ein junger Mann von 18 Jahren hatte eine subcutane Fractur des Humerus an der Grenze zwischen mittlerem und unterem Drittel erlitten, die sofort von einer Radialislähmung gefolgt war. Nach 5 monatlichem Verbande war noch keine Consolidation des Bruches eingetreten. Die Lähmung bestand fort. Erst nach 10 Monaten wurde die Bruchstelle freigelegt. Es ergab sich, dass das obere Ende des unteren Fragmentes durch einen Schlitz des M. brachial. int. hindurchgetreten war. Der Nerv fand sich in einer Längsfissur des Knochens fest eingeklemmt. Er wurde aus seiner Lage befreit. Nach einigen Wochen besserte sich die Motilität, doch erfolgte später der Tod des Patienten an Pyämie.

Hier hatte also die Interposition des Nerven mit zur Bildung einer Pseudarthrose beigetragen. Eine derartige Pseudarthrose ist dadurch besonders charakterisirt, dass bei Friction der Bruchenden gegen einander heftige Schmerzen im Verlauf des Nerven eintreten, natürlich nur so lange, als das Leitungsvermögen des Nerven nicht völlig aufgehoben ist.

Dementsprechende Beobachtungen liegen vor von Nélaton und Ollier.

Fall von Nélaton[2]):

Ein 30jähriger Mann hatte sich vor 16 Monaten eine complicirte Humerusfractur zugezogen, die in Pseudarthrose ausgegangen war. Wenn man die Fragmente gegen einander bewegt, treten heftige Schmerzen im Verlauf des Nervus radialis ein. Bei der Operation wird der Nerv zwischen den Bruchstücken interponirt gefunden. Nach Auslösung des Ner-

1) Revue de chir. IV. 1884. p. 202.

2) Gaz. de hôp. 1837. p. 195.

ven und Resection des Knochen trat in wenigen Wochen vollständige Heilung ein.

Beobachtung von Ollier.[1])

Bruch in der Mitte des Humerus bei einen 30jährigen Manne. Nach 40 Tagen ist noch keine Consolidation eingetreten. Die beiden Fragmente werden gegen einander gerieben, worauf sich sofort heftiger Schmerz und totale Lähmung des Nervus radialis einstellt. Nach 4 Monaten besteht die Pseudarthrose noch fort. Bei der Operation fand sich der Nerv an das untere Fragment angehakt und sammt einer dicken Muskelschicht zwischen die Bruchenden gelagert. Der Nerv wird freigelegt und die Bruchenden resecirt.

Es tritt vollkommene Heilung ein. 5 Monate später starb Patient an Variola.

Bei der Obduction fand sich der Bruch consolidirt und der Nerv in richtiger Lage.

Eine Interpositionslähmung scheint mir auch bei dem Patienten Trélat's[2]) vorzuliegen.

Ein 8jähriger Knabe hatte eine Humerusfractur erlitten, die nach 5 Wochen geheilt war, doch war eine Lähmung des N. rad. zurückgeblieben. 2. Monate nachher kam Pat. in Trélat's Behandlung. Der Callus war umfangreich und unregelmässig, die Fragmente gegen einander verschoben. Bei Berührung des unteren äusseren Endes des oberen Bruchstückes klagte Pat. über heftigen Schmerz, der bei wiederholten Untersuchungen immer an derselben Stelle wieder auftrat. Die Extensoren an Vorderarm und Hand waren gelähmt und atrophisch. Der Nerv wurde durch Operation befreit. Die Bewegungen stellten sich im Verlauf der nächsten Woche wieder ein, es wurde schliesslich vollkommene Heilung erzielt.

Für das Vorhandensein einer Interpositionslähmung spricht hier der so charakteristische Schmerz bei Berührung des unteren Vorsprungs des oberen Fragments, sowie bei Verschiebung der Fragmente gegen einander. Da die Fractur bereits consolidirt war, so konnte natürlich der diesen Lähmungen eigenthümliche Frictionsschmerz nicht eintreten, ich halte aber den bei der Untersuchung geäusserten Schmerz an der erwähnten Stelle in seiner diagnostischen Bedeutung dem ersteren für gleichwerthig, zumal bei der Operation auch der Nerv an der bezeichneten Stelle gefunden wurde.

Von besonderem Iateresse ist eine weitere Beobachtung Ollier's, die hier folgen möge:

Es liegt eine subcutane Fractur des Oberarmes an der Grenze zwischen mittlerem und unterem Drittel vor, die sofort eine totale motori-

1) Durand, Causes et traitement des Pseudarthroses. Thèse de Paris. 1870.
2) Gaz. hebdom. 1891. No. 11. p. 122.

sche und theilweise sensible Lähmung des Radialis zur Folge hatte. Da jedes Mal bei Bewegung der beiden Fragmente gegen einander heftiger Schmerz in Verlauf der Nerven eintrat, diagnosticirte Ollier eine Interposition des Nerven zwischen die Bruchenden. Durch vorsichtige Extension und Circumduction der Bruchstücke gelang es, den Nerven zu befreien, worauf nach 8 Tagen die Sensibilitätsstörungen verschwanden und die Motilität sich wieder einzustellen begann.

Der eben berichtete Fall ist in hohem Maasse geeignet, die Aufmerksamkeit auf sich zu lenken, da er die Wichtigkeit der Erkennung der drohenden Interpositionslähmung beweist. Die Symptome der Einklemmung infolge Zwischenlagerung des Nerven zwischen die Fragmente sind ja charakteristisch genug, so dass, wenn überhaupt an die Möglichkeit eines derartigen Ereignisses gedacht wird, die Diagnose keine Schwierigkeiten hat. Die Behandlung ist natürlich in solchen Fällen die gleiche, die Ollier eingeschlagen hat.

Wir wenden uns nun zu der dritten Gruppe der oben gegebenen Eintheilung. Sie begreift diejenigen Fälle in sich, bei denen der Nerv zunächst noch völlig intact ist, bei denen die Schädigung der Leitung erst später durch gewisse, mit der Heilung der Fractur in Zusammenhang stehende Vorgänge verursacht worden ist. Es handelt sich hier fast durchweg um Druckparalysen, die durch Compression des Nerven durch Narben oder Callusmassen zu Stande kommen.

Die Scheidung der in der Literatur verzeichneten Fälle hat manchmal ihre Schwierigkeiten, da recht häufig der Nervenbefund bei der ersten Untersuchung nach dem Unfall fehlt. Nur die Deutung des Operationsbefundes gestattet daher eine richtige Rubrizirung.

Bei den hierher gehörigen Fällen findet man den Nerven meist in einem vollständigen Tunnel, umschlossen von Narben- oder Callusmassen.

Natürlich wird aber die blosse Einschliessung eine Lähmung nicht zur Folge haben, es kommt vielmehr auf die Beschaffenheit des Kanals, in dem der Nerv verläuft, an, ob er geschädigt wird, oder nicht.

So findet er sich einige Male in einem ganz oder stellenweise stark verengten Kanale, ein anderes Mal ist der letztere winklig geknickt, oder von Knochenstacheln durchzogen u. s. w.

Ollier meinte zwar seinerzeit, dass eine Compression durch Callus nicht in Frage käme, indem er sich auf Experimente stützte, die er an einer Taube gemacht hatte, bei der er den Nerven von Callus ganz umschlossen gefunden hatte, ohne dass vorher Lähmungserscheinungen vorhanden gewesen wären. Diese Ansicht ist zweifellos irrig. Es sind ganz sichere Fälle von Compression durch

Callusmassen beobachtet und es bleibt an Ollier's Ansicht nur das richtig, dass ein hinreichend weiter und glatter Kanal den Nerven nicht beeinträchtigt, was allerdings von vornherein einleuchtet.

In Deutschland hat zuerst Busch[1]) die Operation eines von Narbenmassen comprimirten Nerven ausgeführt, gleichzeitig mit Ollier in Frankreich.

Es handelte sich um einen Bruch des Humerus durch directe Gewalt. Die Fractur des Knochens verlief sehr schräg von der Mitte des Knochens bis in das untere Drittel. Nach Abnahme des Verbandes wurde eine Lähmung der vom Nervus radialis versorgten Muskeln bemerkt. Es bestand vollkommene centrifugale und centripetale Lähmung des Radialis vom Ellbogen abwärts.

Nach vergeblicher elektrischer Behandlung wird nach 4 Wochen zur Operation geschritten. Der Nerv ist von einer Brücke narbenähnlichen Gewebes bedeckt, in welchem sich Muskelbündel eingewebt finden. Die Brücke wird gespalten und der Nerv befreit. Der Erfolg der Operation war eclatant. Die Hand konnte sofort um etwa 80° gegen den Unterarm erhoben werden. In der Folgezeit schreitet die Besserung schnell fort, nach wenigen Wochen ist der Patient geheilt.

Obgleich auch in diesem Falle keine Beobachtungen über den Beginn der Lähmungserscheinungen vorliegen, bin ich doch geneigt, ihn zu den secundären Paralysen zu rechnen. Es hat hier zunächst wohl keine Verletzung des Nerven vorgelegen, sondern die den Nerven überbrückende Lage von fibrösem Gewebe, die sich aus den verletzten Weichtheilen gebildet hatte, hat bei der narbigen Retraction die Einschnürung des Nerven und damit seine Lähmung verursacht. Es ist hier übrigens noch nicht zu einem vollständigen Zugrundegehen der Nervenfasern gekommen, sondern es hat im Wesentlichen eine Leitungsunterbrechung und Schwächung des Nerven stattgefunden; das beweist der unmittelbare Erfolg der Operation und die schnelle Wiederkehr der gesammten Leistungsfähigkeit der centripetalen und centrifugalen Leitung.

Ganz ähnlich der Beobachtung Busch's ist diejenige Sträter's[2]).

Nach einer Humerusfractur bestand unvollständige Lähmung des Nervus radialis. Bei der Operation findet sich der Nerv durch ein fibröses Band eingeschnürt. Nach Entfernung desselben tritt Heilung ein.

In einem anderen Falle zeigt sich der Nerv zwischen Periost und Knochen eingeschnürt. Die Beobachtung machte Sterling.[3])

1) Allgem. med. Centralzeitg. 1863.
2) Deutsch. med. Wochenschr. 1880. S. 660.
3) Lancet. 19. Nov. 1892. p. 1161.

Ein Landarbeiter wurde am 29. Mai 1892 aufgenommen mit einer Lähmung des Nervus radialis, die nach einer vor vier Wochen erlittenen Fractur zurückgeblieben war. Die Extensoren des Vorderarmes und der Hand sind atrophisch und elektrisch nicht erregbar. Die Sensibilität des betreffenden Gebietes ist vermindert.

Am 14. Juni Operation. Der Nerv wird zwischen Periost und Knochen eingeschnürt und comprimirt gefunden.

Nach einer Woche stellten sich zuerst schwache willkürliche Bewegungen wieder her.

Am 4. Juli sind bereits alle Bewegungen, wenn auch noch schwach, möglich.

15. August. Vollkommene Heilung.

Eine besondere Stellung wegen des späten Auftretens der Lähmung erst 14 Tage nach Heilung der Fractur nimmt ein Fall von Czerny ein, bei dem keine Compression, sondern eine Abschürfung des Nerven die Paralyse herbeiführte.

Ein 6jähriger Knabe hatte sich am 14. October 1884 durch Fall von einer 5 Meter hohen Mauer eine Fractur des Oberarmbeines am unteren Ende zugezogen. Nach 3 Wochen war Consolidation eingetreten. 14 Tage nach Abnahme des Verbandes machen sich zunehmende Erscheinungen von Parese des Radialis bemerkbar, die schliesslich zu vollkommener Lähmung führen. Die betreffenden Muskeln des Vorderarmes und der Hand sind atrophisch, es besteht Entartungsreaction. Der M. triceps ist nicht betheiligt.

Am 17. Januar wird zur Operation geschritten. Der Nerv verläuft winklig geknickt über einen scharfen Knochenvorsprung und schürft sich an diesem bei der Bewegung des Armes ab. Er ist dementsprechend stark abgeplattet und verdünnt. Das Hinderniss wird entfernt und der Nerv in seine richtige Lage zurückgebracht. In den ersten Wochen trat noch keine Besserung ein. Erst nach 6 Wochen begann allmählich die Function wieder zurückzukehren.

Unzweifelhaft liegt hier eine Secundärlähmung vor. Solange der Arm im Verband ruhig lag, wurde der Nerv wenig alterirt. Erst durch die Bewegungen des Gliedes nach Heilung der Fractur trat die Schädigung ein.

Wie durch die Compression durch Narbengewebe kann auch durch Umschliessung und Einschnürung des Nerven mit Callus eine Aufhebung der Leitung erfolgen. Die näheren Ursachen derartiger Paralysen sind bereits oben näher ausgeführt. Ich will hier nur noch die in der Literatur verzeichneten Fälle besprechen, sowie ihnen zwei mir durch die Güte des Herrn Prof. Sonnenburg überlassene hinzufügen.

Beobachtung von Busch[1]):

1) Berl. klin. Wochenschr. 1872. Bd. IX.

Nach vor 16 Monaten erlittener Humerusfractur bestand eine Lähmung des Radialisgebietes. Die Extensoren des Vorderarmes sind bis auf Spuren atrophirt, weder direct noch indirect ist auf inducirten oder constanten Strom eine Zuckung zu erzielen. Die willkürlichen Streckbewegungen sind aufgehoben, auch die Sensibilität ist im Verbreitungsgebiet des Nervus herabgesetzt und an einer kleinen Stelle am Handrücken völlig erloschen. Busch diagnosticirt Drucklähmung des Nervus radialis, verursacht durch Callus oder Narbenmassen.

Bei der Operation legt Busch den Stamm des Nerven vom Condylus ext. her frei. Gleich oberhalb des Condylus ist der Nerv noch von normalem Aussehen, auch gelingt es, durch sehr starke faradische Ströme geringe Zuckungen des Supinator long. zu erzielen. Weiter nach oben verschwindet der Nerv im Callus, der ihn in einer $1^1/_2$" langen Strecke bedeckt. Kurz vor dem Eintritt in den Calluskanal befindet sich eine Anschwellung des Nerven.

Der Callus wird abgemeisselt. Unter ihm kommt der Nervenstamm zum Vorschein. Er erscheint plattgedrückt und stark verdünnt.

Auch hier trat ein kleiner Erfolg sofort nach der Operation auf. Der Pat. konnte sofort den zweiten und dritten Finger strecken. Am nächsten Tage ist die Streckung sämmtlicher Finger ausführbar, auch der Daumen kann abducirt werden. Bereits am vierten Tage war die Erregbarkeit der Muskeln auf den faradischen Strom wiedergekehrt.

Der Verlauf dieses Falles ist ein sehr überraschender. Man hätte annehmen sollen, dass bei der überaus schweren Schädigung des Nerven und der von ihm versorgten Muskeln die Heilung erheblich längere Zeit hätte in Anspruch nehmen müssen.

Auch hier ist über den Beginn der Lähmungserscheinungen nichts zu eruiren gewesen. Trotzdem bin ich geneigt, den Fall zu den Secundärlähmungen zu rechnen, weil der Operationsbefund genau mit dem jener Fälle übereinstimmt, bei denen der Beweis der nachträglichen Paralyse sicher erbracht ist. Der Nerv war im Callus eingeschlossen, er trug keine Zeichen einer directen Verletzung durch Contusion oder Anspiessung, er war nicht mit dem Callus verwachsen, sondern zeigte nur alle Zeichen einer allmählichen durch Druck herbeigeführten Atrophie.

In etwas anderer Weise ist die Lähmung des Nerven in einem von Tillaux[1]) berichteten Falle zu Stande gekommen.

Es handelt sich um einen Splitterbruch des Humerus. Nach 6 bis 7 Wochen wird der Verband entfernt. Dabei wird eine totale Lähmung des vom Nervus radialis versorgten Muskelgebietes bemerkt.

Nach 8 Wochen Operation: Die Bruchstelle wird freigelegt. Der Nerv liegt in einem bajonettförmig geknickten Tunnel, dessen Wandungen theils von Knochen, theils von fibrösem Gewebe gebildet werden. Er ist

1) Bullet. de la soc. d. chir. 26 juin 1878.

stellenweise abgeplattet, an anderen Stellen verdickt, so dass er ein perlschnurartiges Aussehen besitzt. Der Knochenkanal wird abgemeisselt. Nach 14 Tagen zeigt sich bereits Besserung, nach einem halben Jahr ist die Heilung vollkommen.

Hier haben zwei Momente beigetragen, die Aufhebung der Nervenleitung zu verursachen, die Knickung und die theilweise Verengerung des Kanals. Im Uebrigen liegen auch hier die Verhältnisse analog dem ersterwähnten Falle, so dass ich kein Bedenken trage, ihn zu den Secundärlähmungen zu rechnen.

Bei den bisher erwähnten Fällen begannen die Erfolge der Operation sich gewöhnlich bereits in den ersten Wochen zu zeigen. Nach einem Jahre war in den meisten Fällen die Function gänzlich wiederhergestellt. Wegen ihres völlig abweichenden Verlaufes verdient daher eine Beobachtung Polaillon's[1]) Interesse.

Ein 51jähriger Mann hatte am 27. December 1882 eine Comminutivfractur des Humerus in seinem unteren Drittel erlitten, nach deren Consolidation eine vollständige Radialislähmung eingetreten war.

Nach 6 Wochen wird durch Resection des Callus der in diesen eingeschlossene und von ihm comprimirte Nerv blossgelegt. Die Operation bringt jedoch zunächst keinen Erfolg. Der Kranke verlässt nach 4 Monaten ungeheilt das Krankenhaus. Nach 2 Jahren jedoch begannen die Bewegungen allmählich wiederzukehren, und der Pat. erlangt allmählich wieder die volle Kraft seines Armes.

Dieser Fall beweist, dass man auch in den Fällen, in denen die Operation zunächst keinen Erfolg hat, noch eine Hoffnung auf spätere Wiederherstellung hegen darf. Wieso in diesem Falle die Heilung erst so spät eingetreten ist, ist natürlich schwer zu sagen. Eine völlige Regeneration des Nerven muss ja unbedingt angenommen werden, aber diese pflegt doch sonst eine so lange Zeit nicht in Anspruch zu nehmen.

Erfolglos war die Operation in einem von Deanesly[2]) berichteten Falle.

Ein 13jähriger Knabe hatte eine doppelte Fractur des Humerus erlitten, nach deren Consolidation eine Radialislähmung zurückblieb. Die obere Fractur befand sich in der Nähe der Radialisrinne. Er wird operirt und der Nerv von zwei Callusvorsprüngen eingeschnürt gefunden. Der Nerv wird befreit und die Vorsprünge des Knochens abgemeisselt. Nach 2 Jahren war noch keine Heilung eingetreten.

Auch diese Beobachtung ist man wohl berechtigt zu den secundären Lähmungen zu rechnen, da sie die jene charakterisirenden

1) Union médical. 1883. p. 936.

2) Lancet. 22. April 1893. p. 928.

Eigenschaften besitzt. Nach der eben angeführten Beobachtung Polaillon's erscheint ein nachträglicher Erfolg der Operation trotz der langen, seitdem verstrichenen Zeit nicht ganz ausgeschlossen.

Soweit die in der Literatur verzeichneten Fälle.

Bei der grossen Seltenheit der in Rede stehenden Complication dürfte es vielleicht nicht unwillkommen sein, wenn ich diesen *zwei neue Beobachtungen hinzufüge, die noch deshalb besonderes Interesse verdienen, weil bei beiden festgestellt ist, dass die Nervenerscheinungen erst nachträglich aufgetreten sind, während bei den bisher angeführten Fällen nur der Operationsbefund Andeutungen über den Mechanismus der Lähmung gab.*

Beobachtung 1.

Otto M. wurde am 1. Juni 1891 in das städtische Krankenhaus Moabit aufgenommen. Er giebt an, dass er vor einer Stunde einen Hufschlag gegen den rechten Arm erlitten habe. Seitdem kann er den rechten Arm nicht mehr bewegen.

Bei der Untersuchung wird eine Querfractur des Humerus etwa in der Mitte des Knochens constatirt, eine Absprengung von Knochensplittern ist nicht nachweisbar. An der lateralen Seite befindet sich eine kleine, fast runde Wunde mit gequetschten Rändern, die in eine mit Blut gefüllte Höhle führt. Die Motilität und Sensibilität ist vollkommen erhalten.[1])

Nach Desinfection der Wundumgebung und Verband der Wunde wird der Arm auf eine Volkmann'sche Schiene gelagert.

17. Juni. Die Wunde ist bis auf eine kleine granulirende Stelle geheilt, knöcherne Vereinigung der Bruchenden ist noch nicht eingetreten. Es wird ein Désault'scher Verband angelegt. Pat. klagt über heftige Schmerzen. Es treten Zeichen einer Radialisparese auf.

18. Juni. Nach Anlegung eines Schienenextensionsverbandes lassen die Schmerzen nach, auch die Streckung der Finger ist, wenn auch unvollkommen, wieder möglich.

1. Juli. Der Verband wird entfernt: Fractur ist mit starker Callusbildung geheilt, die Wunde bis auf eine kleine, etwa erbsengrosse Stelle vernarbt. Es besteht ziemlich ausgeprägte Atrophie der Arm- und Schultermusculatur. Die Hand steht in Pronation und Volarflexion, die Streckung und Supination ist nicht ausführbar.

Auf starke elektrische Reize reagiren die vom Nervus radial. versorgten Muskeln nur undeutlich.

Es wird täglich Massage und Elektricität angewandt.

15. Juli. Die Beweglichkeit im Schulter- und Ellbogengelenk hat sich wiederhergestellt, dagegen bleiben die vom N. radialis innervirten Muskeln des Unterarmes und der Hand vollkommen functionsunfähig. Die Finger hängen schlaff nach der Vola herab, die Streckung ist nicht mög-

1) Wegen der Lage der Wunde an der Rückseite des Oberarmes war besonders darauf geachtet worden.

lich, nur bei Fixation der ersten Phalanx gelingt die Extension der zweiten und dritten (Wirkung der vom N. ulnaris versorgten interossei). Die Finger können nicht gepreizt, der Daumen nicht abducirt werden, während Adduction und Opposition erhalten sind.

Vom Nerven ist auf beide Stromesarten eine Zuckung nicht mehr zu erzielen. Bei directer Galvanisation der Muskeln überwiegt die Anodenschliessungszuckung die Kathodenschliessungszuckung.

In der Annahme, dass es sich um eine Drucklähmung des N. radialis infolge Compression durch Callus handele, entschliesst sich Herr Prof. Sonnenburg zur Operation, um den Nerven zu befreien.

Es wird ein 10 Cm. langer Längsschnitt an der Aussenseite des Oberarmes geführt, von da wird dann zwischen den Fasern des Triceps stumpf präparirend in die Tiefe gegangen und der Stamm des Radialis blossgelegt, derselbe ist stark nach vorn verlagert und stellt sich als ein bandförmig plattgedrückter Strang von röthlichem Aussehen dar. Bei weiterer Verfolgung des Stammes distalwärts verliert sich der Nerv in den Callus, der ihn allseitig umschliesst. Es wird vorsichtig aus seinem Bette gelöst und dann gedehnt. Bei der sofort vorgenommenen elektrischen Reizung ist eine schwache Zuckung in den Extensoren zu erzielen.

Bereits nach 14 Tagen macht sich die Besserung bemerkbar. Nach 4 Wochen sind die willkürlichen Bewegungen sämmtlich, wenn auch noch sehr schwach, wiedergekehrt. Anfang November ist die Heilung vollkommen.

Der Fall ist in mancher Beziehung von Interesse. Hervorzuheben ist, dass hier der Nachweis einer secundären Lähmung geführt ist, da der Nerv 14 Tage nach der Verletzung noch intact war. Auch die schnelle Wiederherstellung der Function ist bemerkenswerth, und zwar ist auch hier durch die genaue Untersuchung der Grund hierfür klar.

Der Nerv war, wie die elektrische Reizung bei der Operation ergab, noch nicht ganz leistungsunfähig, es war mehr eine Unterbrechung und Schwächung der Leitung, als eine Aufhebung vorhanden, daher die vergleichsweise schnelle Wiederherstellung.

In dem zweiten Falle ist weniger die Compression, als die Knickung für die Leitungsunterbrechung verantwortlich zu machen. Die Beobachtung möge hier folgen.

Richard P. wurde in die chir. Abth. des Krankenhauses Moabit aufgenommen am 23. Juni 1894.

Patient war bei einer Landpartie gegen einen Baumstamm angerannt und dann, mit dem linken Oberarm am Stamme entlang scheuernd, mit der Schulter zu Boden gestürzt. Pat. suchte sofort das Krankenhaus auf.

Es wird eine subcutane Fractur im mittleren Drittel des Humerus constatirt. Es sind keine Sensibilitäts- oder Motilitätsstörungen vorhanden.

Es wird ein Schienenverband angelegt, der bis zum 4. Juli liegen bleibt.

Am 4. Juli wird der Schienenverband erneuert, die Extension jedoch nicht mehr angewandt.

15. Juli. Der Verband wird abgenommen. Der Bruch ist mit starker Callusbildung geheilt, namentlich an der hinteren äusseren Seite des Knochens befindet sich ein starker Callusvorsprung. Die Hand steht jedoch in Volarflexion, und die Streckung ist unmöglich. Die faradische Erregbarkeit der vom Radialis innervirten Muskeln des Vorderarmes und der Hand ist fast gänzlich aufgehoben. Bei Anwendung des galvanischen Stromes sind bei starker Intensität noch Zuckungen zu erzielen, doch nähert sich die AnSZ der KSZ.

Da die täglich angewandte elektrische und mechanische Behandlung der Lähmung erfolglos blieb, entschliesst sich Herr Dr. Zeller, Assistenzarzt am Krankenhaus in Moabit, in Vertretung des abwesenden Directors, unter der Annahme, dass es sich um eine durch comprimirende Callusmassen verursachte Drucklähmung handele, zur Freilegung des Nerven.

Es wird ein Längsschnitt in Richtung auf den Nerven an der Aussenseite des Oberarmes geführt, das vorliegende Gewebe vorsichtig schichtweise durchtrennt bis zur völligen Freilegung des Nerven.

Derselbe verläuft geknickt über einen wallnussgrossen Callusvorsprung.

Die directe Reizung des abgehebelten Nerven mittelst starken faradischen Stromes löst eine schwache, aber deutliche Zuckung aus.

Durch Etagennaht wird die Wunde geschlossen und zwar so, dass der Nerv ein Bett erhält, in dem er so liegt, dass eine nochmalige Störung der Nervenleitung vermieden wird.

Es wird nun ein Schienenverband angelegt, der den Arm in rechtwinkliger Stellung hält, die Hand jedoch freilässt.

19. August. Der Verband wird entfernt, die Wunde ist per primam intentionem geheilt. Unter Behandlung mit Elektricität und Massage macht auch die Heilung der Lähmung Fortschritte. Bereits nach 14 Tagen kehrt die active Beweglichkeit wieder. Natürlich sind die Bewegungen noch schwach und wenig ausgiebig.

9. September. Der Patient wird auf seinen Wunsch entlassen. Es ist bereits Streckung des Handgelenkes und der Finger möglich.

In den folgenden Wochen bessert sich der Zustand unter poliklinischer Nachbehandlung weiter.

Am 24. October, als sich Patient wieder zur Untersuchung vorstellte, war völlige Heilung eingetreten.

Der Fall liegt etwas anders, als der vorige. Zwar, dass die Lähmung erst secundär erfolgte, ist auch hier erwiesen, aber es kommt kaum eine Compression des Nerven in Frage. Die Ursache der Leitungsunterbrechung war in erster Linie die Knickung des Nerven-

stammes. Da frühzeitig operirt wurde, war der Verlauf ein noch günstigerer, als in dem ersten Falle.

Damit möchte ich im Wesentlichen meinen Bericht abschliessen und will nur noch in einem kurzen Schlusswort auf die Diagnose und Therapie der behandelten Complicationen eingehen.

Bei genauerer Untersuchung hat die Diagnose einer eine Fractur complicirenden Radialislähmung keine besonderen Schwierigkeiten, und auch ihre Ursache wird meist ohne Mühe zu ergründen sein.

In den Fällen, in denen die Nervenverletzung der Fractur unmittelbar folgte, muss eine exacte Untersuchung der Motilität vor Anlegung des Verbandes zum Ziele führen.

Besonders zu beachten ist die Möglichkeit der Interposition des Nerven zwischen die Fragmente. Die Erscheinungen dieser Complication, die heftigen reissenden Schmerzen bei der Friction der Bruchenden sind ja so charakterisitisch, dass die Affection, wenn nur überhaupt an ihre Möglichkeit gedacht wird, kaum übersehen werden kann.

Was endlich die reinen Secundärlähmungen betrifft, so wird darauf zu achten sein, dass der Verband nicht all zulange liegen bleibt und bei jedem Verbandwechsel eine genaue Untersuchung nach dieser Richtung hin stattfindet. Dann wird man auch diesen Zwischenfall rechtzeitig zu erkennen vermögen.

Die Therapie richtet sich selbstverständlich nach der Art der Verletzung. Glaubt man nur eine einfache Contusion des Nerven vor sich zu haben, ohne dass das schädigende Moment weiter auf den Nerven einwirkt, so wird man ruhig exspectativ verfahren können, dann muss die Erfahrung der nächsten Wochen lehren, ob die Diagnose richtig war. Bleibt die Lähmung voll bestehen, so liegt jedenfalls eine schwere Complication durch Compression u. s. w. vor. Dann muss durch Operation das Hinderniss aus dem Wege geschafft werden. Lautet die Diagnose auf Interposition des Nerven zwischen die Fragmente, so wird man nach dem Vorgange Ollier's zunächst versuchen, durch vorsichtige Bewegungen der Bruchstücke den Nerven auf unblutigem Wege zu befreien, gelingt das nicht, so ist auch hier die blutige Auslösung des Nerven erforderlich.

Bei den reinen Secundärlähmungen endlich kommt nur die blutige Operation in Frage.

Im Allgemeinen wird man gut thun, nicht allzu lange mit der Operation zu zögern. Zwar weisen auch die erst nach vielen Monaten unternommenen Operationen noch ganz günstige Resultate auf, die Wahrscheinlichkeit einer raschen Wiederherstellung der Leitung

ist aber bei frühzeitig unternommenen Befreiungen des Nerven eine viel grössere.

Die Operation selbst ist bereits bei verschiedenen Fällen ausführlich genug beschrieben worden, so dass ich hier nicht mehr darauf zurückkommen möchte. Um eine Wiederverwachsung des Nerven mit dem ihn umgebenden Gewebe zu verhüten, erscheint mir die Etagennaht, wie sie in dem zuletzt berichteten Falle angewandt wurde, das geeignetste Mittel.

XXI.

Besprechung.

Gustav Passavant, Dr. med., Geh. San.-Rath. 28. Januar 1815 — 28. August 1893. (Frankfurt a. M. S. Karl Jügel's Verlag. 1894. 60 S.)

Als vor 2 Jahren einer der bewährtesten deutschen Praktiker, Gustav Passavant, aus dem Kreise unserer Herausgeber schied, haben wir bedauert, nichts zu seiner Erinnerung beitragen zu können; das grösste literarische Denkmal, was er sich selbst gesetzt, sind ja die eingehenden Studien über den Croupschnitt in dieser unserer Zeitschrift.[1]) In Aller Erinnerung sind seine mehrfachen Arbeiten über Hasenscharten und Uranoplastik; der sogenannte Passavant'sche Pharynxwulst erinnert daran. Seine Bemühungen um die Heilung der Epispadie haben zuletzt Interesse in chirurgischen Kreisen erregt. Daneben verdienten unter seinen zahlreichen Schriften schon in früherer Zeit Beachtung: 1848 eine Schrift über den Nachtripper und seinen Zusammenhang mit latenten Stricturen, über die Operation der Corelyse, über die Heilung hartnäckiger Ekzeme und Psoriasis durch exclusive Fleischdiät.

Diese Lücke wird jetzt angenehm ausgefüllt durch die vorliegenden Gedenkblätter, in denen zunächst Geh. Med.-Rath Dr. Mettenheimer seinen Lebenslauf schildert, Dr. Louis Rehn eine Zusammenstellung seiner Schriften giebt, schliesslich Herr Consistorialrath Dr. Ehlers briefliche Mittheilungen aus seiner Studienzeit giebt.

G. Passavant stammt aus einer alten, auch in Handels- und Kunstkreisen bekannten Frankfurter Familie, welche ursprünglich um ihres Glaubens Willen aus Burgund nach Basel ausgewandert war und sich später in Frankfurt dem kleinen Häuflein Reformirter angeschlossen hatte, welche schon in den ersten Jahrzehnten nach der Reformation, von London vertrieben, dort Zuflucht gefunden hatten. Wohl zum Segen ihrer Existenz, aber nicht ihrer kirchlichen Freiheit. Infolge des confessionellen Haders standen sie zwei Jahrhunderte unter einem Druck und Verfolgung; sonntäglich mussten sie nach Bockenheim hinauspilgern, um in einfachster Form ihrem Cultus zu leben.

Im Wohlstand aufgewachsen, sollte Passavant das väterliche Geschäft übernehmen und durfte anfänglich nur für ein Jahr zu seiner höheren Ausbildung die Universität besuchen (Jena und Bonn). Nachdem er dann mit seinem Onkel Philipp Passavant, dem bekannten Kunst-

1) Bd. XIX, XX und XXI.

mäcen, eine Reise nach Oberitalien gemacht, waren die Schwierigkeiten gehoben, und er konnte sich ganz dem Studium der Medicin in Berlin widmen. Hier verkehrte er unter Anderen im Hause von Johannes Schulze, fand sich mit seinem Landsmann Hermann v. Meyer, dem späteren Anatomen, wieder zusammen und wohnte in der Familie des bekannten Schauspielers Weiss. Johannes Müller, Ehrenberg, Schönlein, Gräfe und Dieffenbach waren seine Lehrer. Nachdem er sich dann noch in Wien besonders der Augenheilkunde gewidmet und Paris besucht hatte, liess er sich in seiner Vaterstadt nieder. Dort gründete er im Jahre 1843 die Augenheilanstalt, zu deren Besten, beiläufig gesagt, der Ertrag dieses Schriftchens bestimmt ist. Im März 1848 in das Pflegamt des Irrenhauses eingetreten und bald zum Senior ernannt, setzte er den Neubau eines Irrenhauses durch, zu dessen Leiter der kürzlich verstorbene Heinrich Hoffmann, der Struwelpeter-Hoffmann, ernannt wurde. Am 15. October 1850 wurde er zum Chirurg am Senkenberg'schen Bürgerhospital ernannt. Diese Stellung, sowie seine sämmtlichen Ehrenstellen und seine ganze umfangreiche Privatpraxis gab er Ende 1885 auf, trotz aller Proteste, nach seiner Maxime: „Es sei besser aufzugeben, als aufgegeben zu werden".

Was die Kriegspraxis anbetrifft, so hat er sich nach dem Juliaufstand 1848 in Paris damit bekannt gemacht, 1849 im badischen Aufstand ein Lazareth in Baden-Baden geleitet, 1866 die Verwundeten in seinem Hospital und in den Militärlazarethen behandelt und schliesslich 1870/71 theils in Pont à Mousson, theils in Frankfurt a. M. selbst, sich an der Verwundetenbehandlung betheiligt.

Als in Frankfurt a. M. die Diphtheritis aufs Neue ausgebrochen ist, begann sie in Passavant's eigener Familie, eingeschleppt durch einen Herrn aus England. Passavant's Nichte, ein zwölfjähriges blühendes Kind, war das erste Opfer, welches er sich vergeblich durch die Tracheotomie zu retten bemüht hat. Eine jüngere Schwester und zwei von Passavant's Kindern folgten nach; die Diphtherie breitete sich dann bald weiter aus.

In der Absicht, der Feier seines 50jährigen Doctorjubiläums zu entgehen, reiste er 1887 nach Baden-Baden und erkrankte daselbst schwer an einer Rippenfellentzündung, an deren Folgen er schliesslich zu Grunde gegangen ist.

Die für die damalige Zeit so charakteristischen Briefe aus seiner Jugend werden das Schriftchen für viele Leser interessant machen.

Edm. Rose.

GENERAL-REGISTER

DER

DEUTSCHEN ZEITSCHRIFT FÜR CHIRURGIE.

BAND XXXI—XL.

I. SACHREGISTER.

(„bespr." = „besprochen"; geordnet nach Bänden.)

Abklemmung (seitliche der Venen bei Verletzgn.) XXXIII. 572. XXXVII. 351.

Abscesse (kalte bei Schultergelenktuberculose) XXXIII. 416. — (kalte, Behandlg. ders.) XXXV. 587. — (der Milz) XXXVI. 536. — (am Halse) XXXVII. 55. — (kalte, Heilvermögen des Jodoforms bei solchen) XXXVII. 421. — (Senkungsabscesse und deren Verbreitg., bespr.) XXXVIII. 126. — (perityphlitische, Pathologie und Behandlg.) XXXVIII. 173. 190. 199. — (paratyphlitische) XXXVIII. 207. — (der weiblichen Brustdrüse) XXXVIII. 615. — (paracystitische bei Kindern) XXXIX. 318. 322. — (kalte u. deren Behandlg., bespr.) XXXIX. 421. — (perinephritische, Operation ders.) XL. 135. — (Neigung der Tumoren der Ileocöcalgegend zur Abscedirung) XL. 529.

Adenome (fötale der Schilddrüse, Enucleation ders.) XXXIX. 452.

Aethernarkose (Urinuntersuchungen nach ders.) XL. 466. 480.

Aktinomykose (Fadenpilze ders.) XXXIV. 275. — (des Processus vermiformis) XXXVIII. 227. — (idem, Darmresection wegen ders.) XL. 527.

Albinismus (Relation dess. zum Cretinismus) XXXIV. 561.

Alkoholinjectionen (zur radicalen Heilung der Unterleibsbrüche) XXXIV. 90.

Amputationen (an der v. Wahl'schen Klinik in Dorpat 1878—88) XXXI. 56. — (Amputation des Wirbelkanals) XXXII. 221. — (Amputatio mammae) XXXIII. 479. — (tiefe Unterschenkelamputation, Plastik bei ders.) XXXIV. 436. — (bei Tuberculose des Ellbogengelenks) XXXV. 73. — (supravaginale Amputation des schwangeren myomatös degenerirten Uterus, bespr.) XXXV. 196. — (als orthopädische Maassregel, bespr.) XXXV. 411.

Anatomie (der Wanderniere) XXXI. 510. — (Begründung ders. durch Andreas Vesalius Bruxellensis, bespr.) XXXVI. 188. — (der Gelenkkörper) XXXVIII. 22. 31. — (Grundriss der chirurgisch-topographischen, bespr.) XXXIX. 580.

Aneurysmen (am Gaumen und deren Differentialdiagnose) XXXIX. 30. 32.

Angiome (cavernöse) XXXVI. 539. — (arterielle Rankenangiome des Kopfes) XXXVII. 236. — (des Gaumens) XXXIX. 22.

Angiosarkom (tubuläres des Knochens) XXXI. 263.

Anilinfarbstoffe (Verwendung solcher bei Nasen-, Hals- u. Ohrenleiden, bespr.) XXXIII. 318.

Antipyrin (als Haemostaticum, bespr.) XXXIX. 422.

Antisepsis (bei Darmresection) XXXII. 186. — (bei der Wundbehandlung im Hospital Bichat in Paris, bespr.) XXXV. 408.

Anus praeternaturalis (zur Behandlung der Darmgangrän) XXXII. 161. 162.

— (Darmresection bei solchem) XXXII. 174. — (bei Darmgangrän) XXXII. 356. — (Indicationen für einen solchen) XXXIII. 369. 375. — (Beseitigung dess. nach Trendelenburg) XXXIX. 155. 157. 171.
Appendicitis (simplex u. perforativa) XXXVIII. 155. — (tuberculosa und actinomycotica) XXXVIII. 226.
Arteriennaht (bespr.) XXXI. 401.
Arterienthrombose (bei spontaner Extremitätengangrän) XL. 18. 40.
Arthrektomie (des Ellbogengelenks) XXXIV. 317.
Arthritis deformans (bei Tabes und Syringomyelie) XXXIX. 281.
Asepsis (in der Gynäkologie und Geburtshülfe, bespr.) XXXVIII. 621. — (bei Exstirpation von Darmgeschwülsten) XL. 535.
Aspiration (mit dem Munde bei Diphtherie, Werth ders.) XXXIX. 244.

Bacillen (Wirkungsweise der Stoffwechselproducte ders., bespr.) XXXII. 608. — (Allgemeininfection des Menschen durch den Bacillus pyocyaneus) XXXVII. 181. — (ätiolog. Bedeutung solcher bei der Perityphlitis) XXXVIII. 184. 200. 203
Bacteriologische Befunde (des Eiters eines Gasabscesses) XXXII. 250. — (des Bruchwassers eingeklemmter Hernien) XXXII. 254. — (bei Aktinomykose) XXXIV. 286. — (bei Osteomyelitis u Periostitis) XXXVI. 94. — (bei der Lymphangitis der Extremitäten) XXXVI. 621. — (des Eiters perityphlitischer Abscesse) XXXVIII. 200. — (des Eiters von Mammaabscessen) XXXVIII. 615. — (bei Stomatitis chronica) XXXIX. 119.
Bandagen (zur Fixirung dislocirter Nieren) XXXI. 547.
Bauchdeckenabscess (mit Gallensteinen, operat. Behandlg.) XXXIX. 551. 558.
Bauchfelltuberculose (operative Behandlg. ders.) XXXIV. 448.
Bauchhöhlendrainage (nach Darmresectionen) XXXIX. 180.
Bauchhöhlenschnitt (hinterer nach Rose) XXXII. 221. — (wegen hinterer Magenruptur) XXXIV. 36. — (medianer bei Cölio-Nephrektomie) XXXIV. 384. — (bei Brucheinklemmung) XXXV. 1. — (bei Hernia mesogastrica dextra incarcerata) XL. 515. — s. auch Laparotomie.
Beckenbrüche (mit Zerreissung der Blase) XXXI. 349. 356. — (mit Zerreissung der Harnröhre) XXXVII. 25.
Beckenhochlagerung (nach Trendelenburg bei Operation des Anus praeternaturalis) XXXIX. 168.
Beckenknochen (Echinococcus ders.) XXXII. 211. — (Genese der Verletzungen ders., bespr.) XXXII. 613.
Beingeschwüre (Heilung solcher durch Hautverpflanzung) XXXIV. 223.
Berichte (aus der chirurg. Klinik in Göttingen) XXXI. 1. 263. 282. XXXIII. 182. XXXV. 65. 604. XXXVI. 194. XL. 90. — (aus d. chir. Klinik zu Dorpat) XXXI 56. — (aus d. chir. Klinik in Leipzig) XXXI. 151. XXXIV. 187. — (aus dem Thurgauer Kantonspital Münsterlingen) XXXI. 213. XXXV. 567. XXXVI. 193. 283. — (aus d. chir. Institut der Grossfürstin Helene Pawlowna) XXXI. 293. XXXIV. 504. XXXV. 351. — (aus d. freien Vereinigg. der Berliner Chirurgen) XXXI. 309. 347. 461. 480. XXXII. 296. 319. XXXIII. 1. XXXIV. 12. XL. 523. — (aus der chir. Abtheilg. des Centraldiakonissenhauses Bethanien in Berlin) XXXI. 317. XXXIII. 291. XXXVI. 565. XXXVII. 368. XXXIX. 337. — (aus d. chir. Klinik zu Greifswald) XXXI. 370. 372. XXXVII. 231. XXXVIII. 441. 462. XXXIX. 572. — (aus der chir. Klinik in Strassburg) XXXI. 383. XXXII. 248. 252. 562. XXXV. 385. 585. XXXVI. 94. XXXVII. 50. XXXIX. 87. — (aus d. chir. Klinik zu Heidelberg) XXXI. 407. XXXVI. 553. — (aus d. Stadtkrankenhaus in Hannover) XXXI. 434. XXXII. 409. XXXVII. 161 — (aus d. Diakonissenhaus in Riehen b. Basel) XXXI. 506. — (aus d. chir. Klinik zu Bern) XXXII. 1. 93. XL. 295. — (über 247 Fälle von Operationen beim Cancer recti, bespr.) XXXII. 219. — (aus dem Krankenhause in Magdeburg) XXXII. 323. XXXIII. 521. XXXVI. 536. — (aus der chir. Klinik zu Breslau) XXXII. 421. — (aus der chir. Abthlg. des St. Olga-Kinderhospitales in Moskau) XXXII. 525. — (aus d. chir. Klinik Bardeleben's) XXXII. 567. XXXIII. 273. XXXVII. 149. XXXIX. 549. — (aus d. chir. Klinik Gueterbock's in Berlin) XXXIII. 7. — (aus der chir. Heilanstalt von Staffel in Chemnitz) XXXIII. 308. — (aus d. I. chir. Klinik in Budapest) XXXIII. 363. — (aus d. chir. Abthlg. des Krankenhauses Moabit in Berlin) XXXIV. 430. XXXVII. 540. 553. 571. XXXVIII. 296. 615. XL.

566. — (aus d. chir. Klinik zu Kiel) XXXIV. 436. — (aus d. chir. Abthlg. des Königin-Augustahospitals in Berlin) XXXIV. 448. — (aus d. Kinderspital in Zürich) XXXV. 201. — (über den 4. Congress amerikan. Orthopäden, bespr.) XXXV. 410. — (aus d. chir. Klinik zu Würzburg) XXXV. 495. XXXVIII. 487. — (aus d. chir. Klinik in Palermo, bespr.) XXXVI. 183. — (aus d. chir. Klinik zu Marburg) XXXVI. 322. XXXVII. 209. 373. XXXVIII. 549. XL. 150. — (aus d. chirurg. Privatklinik Rosenberger's in Würzburg) XXXVI. 575. — (aus d. chir. Abthlg. des Krankenhauses in Magdeburg-Altstadt) XXXVII. 1. 511. XL. 173. — (aus d. chir. Abthlg. des Krankenhauses „am Urban" in Berlin) XXXVII. 236. — (aus d. Landkrankenhaus in Hanau) XXXVII. 407. XL. 437. — (aus d. Klinik Carolinum in Frankfurt a. M.) XXXVII. 525. — (aus d. chir. Abth. u. d. Laborat. des Cantonsspitals in St. Gallen) XXXVIII. 1. — (aus d. Krankenhaus Bethanien in Stettin) XXXVIII. 400. — (aus d. städt. Krankenhause in Wiesbaden) XXXVIII. 435. — (aus d. I. chir. Klinik in Wien) XXXVIII. 473. — (aus d. Albert'schen Klinik in Wien) XXXIX. 1. — (aus d. chir. Abthlg. des Krankenhauses St. Johann in Budapest) XXXIX. 125. — (aus d. chir. Klinik in Bonn) XXXIX. 148. — (über die Entwicklg. des Kinderspitals in Basel, bespr.) XXXIX. 231. — (aus d. chir. Kinderklinik in München) XXXIX. 313. — (der chir. Section des provinzial. Aerztecongresses zu Valencia 1891, bespr.) XXXIX. 415. — (aus d. chir. Abthlg. Zoege v. Manteuffel's in Dorpat) XXXIX. 437. 455. 467. XL. 43. — (aus d. chir. Klinik in Innsbruck) XXXIX. 508. XL. 450. — (aus d. chir. Klinik u. d. path. Instit. in Marburg) XXXIX. 525. — (aus d. Elisabeth-Krankenhaus in Berlin) XXXIX. 560. — (aus d. path. Institut in München) XL. 201. — (aus d. chir. Abth. d. neuen allg. Krankenhauses in Hamburg) XL. 466.

Berichtigung XXXVII. 624.

Besprechungen (kritische) XXXI. 400. — XXXII. 216. 406. 594. — XXXIII. 315. 517. 617. — XXXV. 192. 408. 610. — XXXVI. 176. 428. — XXXVII. 391. — XXXVIII. 124. 313. 510. 621. — XXXIX. 231. 409. 577. — XL. 433. 587.

Bindegewebsgeschwülste (symmetrisches Auftreten solcher) XXXIII. 612.

Blasenbauchbrüche (angeborene) XXXII. 297.

Blasengeschwülste (chir. Behandlg. ders., bespr.) XXXV. 615. — (primäre im Kindesalter) XXXIX. 313. — (Histologie der polypenartigen mit breiter Basis) XXXIX. 525.

Blasenhernien (Pathogenese u. Aetiologie ders.) XXXII. 296. — (Symptome, Diagnose u. Behandlung ders.) XXXII. 307. XXXV. 351. — (Verletzungen der Blase bei operativ. Behandlg. ders.) XXXIX. 125. 136.

Blasenkrankheiten (bespr.) XXXII. 217. — (Cystitis beim Weibe, bespr.) XXXVI. 192.

Blasenruptur XXXI. 347. — (Sectio alta bei solcher) XXXVII. 18.

Blasensteine (operative Entfernung ders.) XXXVII. 1. 12. — (idem, bespr.) XXXIX. 418.

Blinddarmabscesse (operative Behandlung ders., bespr.) XXXII. 406.

Blinddarmkrebs (Operat. bei dems.) XXXIII. 380.

Blutdruck (bei traumat. Gehirndruck) XXXV. 176.

Blutgefässe (arteriosklerotische Veränderungen ders. bei spontan. Gangrän der Extremitäten) XL. 23. 42.

Blutleere (bei Strumektomie) XXXVI. 204.

Blutsturz (n. d. Tracheotomie) XXXI. 317.

Blutuntersuchungen, bacteriologische (bei Sepsis, Pyämie u. Osteomyelitis) XXXVII. 571.

Boutonnière (Indicationen und Ausführg. ders.) XXXVII. 1. 6. 12. 22. 26. 28. 31.

Brisement forcé (Fettembolie mit tödtl. Verlauf nach solchem) XXXVI. 322.

Bronchopneumonie (nach incarcerirter gangränöser Hernie) XXXII. 252. — (nach Stichverletzg. der Nn. hypoglossus u. accessorius) XXXVII. 179.

Bruchpforte (Verschluss ders. nach Küster bei Radicaloperation d. Hernien) XXXVIII. 553.

Brüche s. Fracturen u. Hernien.

Brustdrüse (in der Schwangerschaft u. bei Erkrankungen der weibl. Genitalien) XXXI. 446. 455. 457. — (Beitrag zur Statistik des Carcinoms ders.) XXXIII. 471. — (Angioma cavernos. pendulum ders.) XXXVI. 539.

Cachexia strumipriva XXXIV. 581.

Calcaneustuberculose (Sitz u. Verlauf ders.) XL. 450.

Carbolgangrän (experiment. Untersuchgn., bespr.) XXXV. 612.
Carcinom (des Rectums) XXXII. 1. — (Verbreitung dess. in d. Lymphdrüsen) XXXII. 530. — (d. Brustdrüse) XXXIII. 471. — (histologische Untersuchungen dess.) XXXIV. 133. — (des Scrotums, bespr.) XXXVI. 180. — (des Pylorus) XXXVII. 146. — (des Kehlkopfs, definitive Heilung dess.) XXXVIII. 422. — (Entwicklg. von solchen in Fisteln u. Sequesterhöhlen) XXXVIII. 473. — (des Gaumens) XXXIX. 24. — (der Ileocöcalgegend u. dessen operat. Behandlg.) XL. 525.
Caries (des Schultergelenks) XXXIII. 410. 417. 424. 434. — (der Zähne, bespr.) XXXIII. 618. — (Aetiologie der Zahncaries) XXXIV. 308.
Cavum pharyngo-nasale (Eröffng. dess. bei Geschwülsten) XXXV. 423.
Cheiloplastik (einer Lippe durch brückenförm. Lappen aus der anderen) XXXIX. 97. 107.
Chirurgie (conservative) XXXI. 461. 480. — (der Gallenwege, bespr.) XXXII. 601. — (Geschichte ders., bespr.) XXXIII. 623. — (Beiträge zur inneren) XXXIV. 12. — (Gründung der operativen Magenchirurgie) XXXIV. 45. — (der Nieren, casuistische Beiträge) XXXIV. 98. — (des Darms, bespr.) XXXV. 415. — (chirurg. Beiträge zur Physiologie des Gehirns u. Rückenmarks) XXXV. 433. — (in der neuen chir. Klinik in München, bespr.) XXXV. 610. — (chirurg. Arbeiten aus der chir. Poliklinik in Leipzig) XXXVI. 179. — (des Bauches, casuist. Beitrag) XXXVII. 144. — (im praktischen Leben, bespr.) XXXVII. 401. — (Lehrbuch der speciellen, bespr.) XXXIII. 318. — (der Gallensteinkrankheit) XXXVIII. 321. — (allgemeine, bespr.) XXXVIII. 513. — (Lehrbuch der orthopädischen, bespr.) XXXIX. 231. — (der Gallenblase) XXXIX. 549. — (der Nieren, casuist. Beiträge) XL. 90. — (der Gallenblase u. der Leber) XL. 366.
Chloroformnarkose (mit Kappeler's Apparat) XXXVI. 247. 259. — (mit Esmarch's Maske) XXXVI. 264. — (mit der Tropfmethode) XXXVI. 266. — (Urinuntersuchungen nach solch.) XL. 466. 469. 470.
Chloroformtod (Belebungsversuche bei dems.) XXXIX. 474.
Choc cephalo-rhachidien XXXV. 444.
Cholangitis (eitrige mit Choledochusverschluss durch Wurmblasen) XXXIX. 551. 557.
Cholecystektomie (Anwendg. ders.) XXXI. 504. XXXVIII. 368.
Cholecystendyse (Ausführung ders.) XXXVIII. 373. — (Würdigung ders.) XL. 375.
Cholecystostomie (Verfahren b. ders.) XXXVIII. 339. 386. — (zweizeitige) XXXIX. 556. — (einzeitige u. zweizeitige) XL. 375. 376. 384.
Cholecystotomie (nach Czerny) XXXI. 383. — (ideale) XXXI. 490. — (Würdigung ders.) XXXI. 493. 498. — (Grenzen der idealen) XXXIV. 55. — (einzeitige) XL. 375.
Choledochotomie (Ausführung ders.) XXXVIII. 355.
Cholelithiasis (bacteriolog. Befund des Blutes bei solcher) XXXVII. 599. — (klin. Darstellung ders., bespr.) XXXVIII. 314. — (operative Behandlung ders.) XXXVIII. 321. XXXIX. 552. 556. XL. 373.
Cholesteatome (Genese ders.) XXXVIII. 605. 610.
Chondro-Endotheliom (der Haut) XXXII. 377.
Chylothorax (durch Verletzung des Ductus thoracicus) XXXVIII. 497. 499. 507. XXXIX. 572.
Clavicula-Luxation XXXI. 434.
Cöcalbrüche (Entstehung d. äusseren) XXXIII. 182.
Coeliectomia posterior XXXII. 221. 230.
Cölio-Nephrektomie XXXIV. 360.
Colon (Ruptur dess. u. deren Behandlg.) XXXIX. 161.
Comminutivfractur der Rippen (Entstehg.) XXXIX. 258.
Compression (seitliche bei Venenverletzungen) XXXIII. 549. XXXVII. 347.
Concremente (in der Gaumenschleimhaut) XXXIX. 32.
Continuitätsresectionen (Indicationen u. Technik ders., bespr.) XL. 435.
Contracturen (Beseitigung solcher durch plastischen Ersatz der Haut) XXXIV. 213.
Coxa vara (eine Berufskrankheit der Wachsthumsperiode) XXXVIII. 521. XL. 411.
Craniencephalometer (Beschreibg.) XXXII. 567. 576.
Cretinismus (Verhütung dies. u. cretinoider Zustände) XXXIV. 556. 622.
Croupschnitt (b. Säuglingen) XXXIII. 291. — (nach Rose auf der Diphtheriebaracke in Bethanien in Berlin: Vor-

schriften, Würdigung, Werth, Taktik bei dems. u. Erfolge) XXXIX. 349. 352. 355. 356. 362. 390.
Cylindrome (der Orbita, der Stirn- u. Nasenhöhle) XXXII. 385. — (des Gaumens) XXXIX. 3. 8.
Cysten (mesenteriale) XXXIII. 129. — (im Processus vermiformis) XXXVIII. 192. — (am Gaumen u. der Uvula) XXXIX. 33. — (der Schilddrüse und deren operat. Entferng.) XXXIX. 453.
Cysticotomie (Indicationen u. Verfahren bei ders.) XXXVIII. 362.
Cysto-Epiplocele (cruralis dextra) XXXII. 312. — (inguinalis dextra) XXXIX. 141.
Cystoskopie (bei Fremdkörpern in d. Blase) XXXIII. 23. — (zur Diagnose von Blasentumoren, bespr.) XXXV. 618.

Dammplastik XXXVII. 209. — (bei complet. Dammrissen) XXXVII. 213. — (bei incompl. Dammrissen u. Prolapsen) XXXVII. 215. — (bei nicht intra partum erworbenen Dammdefecten) XXXVII. 216.
Darmgeschwülste (Resection ders.) XXXIX. 162. — (der Ileocöcalgegend, chirurg. Behandlg. ders.) XL. 523. 532.
Darmmessungen (beim Menschen) XL. 43. 57. 61. 81.
Darmnaht (geschichtliche Angaben) XXXII. 94. — (bei Darmresectionen) XXXII. 101. 189. 190. 358. XXXIII. 370. — (Modification der Czerny-Lembert'schen, bespr.) XXXIII. 519. — (Lembert'sche bei Darmresection) XXXIX. 178. — (bei Exstirpat. von Darmtumoren) XL. 532. 540.
Darmresectionen (der chir. Klinik in Bern) XXXII. 93. 101. — (gangränösen Darms bei Herniotomien) XXXII. 356. — (bei neoplastisch. u. entzündl. Stenose des Darms) XXXIII. 370. — (Versuche über submucöse, bespr.) XXXIII. 519. — (primäre u. secundäre an der Bonner Klinik) XXXIX. 148. 170. 177. — (bei Tumoren der Ileocöcalgegend) XL. 548. 550.
Darmruptur (Diagnose ders.) XXXIX. 516.
Darmtuberculose XXXII. 176. — (stricturirende u. ihre Behandlung) XXXIV. 65. XXXIX. 162.
Darmverengerung (angeborene) XXXI. 441. — (experimentelle zur Erzeugung des localen Meteorismus) XXXVIII. 215. 219. 221. 231. — (durch Geschwülste der Blinddarmgegend) XL. 528. 531.
Darmverschluss (Behandlung dess., bespr.) XXXV. 415. — (mechanischer u. functioneller) XXXV. 496. 516. — (durch Tumoren der Ileocöcalgegend) XL. 529.
Darmwandbrüche (Behandlung) XXXII. 172. — (intraabdominale Einklemmung) XXXVII. 50.
Darmwunden (durch Schussverletzgn.) XXXIII. 294. 298. XXXVIII. 435.
Daumenverrenkung (Behandlung d. irreponiblen) XXXI. 309.
Decubitus (der Trachea nach Tracheotomien) XXXIII. 534.
Depression (der rechten Thoraxwand mit Verkleinerg. d. Brusthöhle) XXXII. 416.
Dermoidgeschwulst (des Nabels) XXXII. 319. — (retroperitoneale cystöse, Cöliotomie b. ders.) XXXIV. 380.
Diagnostik (der Wandnieren) XXXI. 543. — (der Hirnhautgeschwülste) XL. 500. — (retroperitonealer Hernien) XL. 520.
Difformitäten (Behandlg. solch. von amerik. Orthopäden, bespr.) XXXVIII. 319.
Diphtheriebaracke (Einrichtung u. Beschreibung einer solchen) XXXIX. 338.
Diphtheritis (der Luftwege u. deren Behandlung) XXXI. 151. — (Tracheotomien weg. ders. an der Breslauer Klinik 1872/89) XXXII. 442. — (Tracheotomia inferior bei ders.) XXXIII. 521. — (Tracheotomie u. Intubation bei ders. am Züricher Kinderspital) XXXV. 201. — (Blutbefund bei ders.) XXXVII. 622. — (Tracheotomie bei ders.) XXXIX. 233. — (Behandlg. ders. auf der Diphtheriebaracke in Bethanien in Berlin) XXXIX. 337. — (Abhängigkeit ders. von der Witterung) XXXIX. 360. — (secundäre) XXXIX. 382. — (chir. Behandlg. ders. am Landkrankenh. in Hanau 1891—93) XL. 437.
Diplococcus pneum. Fränkel (Vorkommen dess.) XXXVI. 94.
Douglas'scher Raum (Brüche im Bereich dess.) XXXI. 590.
Drüsengewebe (Wirkung des Jodoforms auf solches) XXXVII. 467. 474.
Ductus thoracicus (Verletzg. dess. und deren Symptome) XXXVIII. 487. XXXIX. 572.

Echinococcus (cysticus der Bauchhöhle u. s. Eigenthümlichkeiten vor, bei u. nach d. Operat.) XXXI. 1. — (in Gelenken) XXXII. 205. — (der Nieren) XL. 102.

Eiter (blauer u. grüner, Entstehg. dess.) XXXVII. 181. — (perityphlitischer Abscesse) XXXVIII. 200. 203.
Eiterung (z. Lehre ders., bespr.) XXXI. 403. — (Aetiologie der tuberculösen, bespr.) XXXIII. 518. — (typische Verbreitung einzelner, bespr.) XXXVIII. 126.
Ektasie (der Stirnbeinhöhle) XXXIII. 389.
Ektopie (der Hoden, bespr.) XXXVII. 401.
Elephantiasis (verrucosa am Kopfe) XXXIII. 396.
Elytrocele XXXI. 603.
Embolie (der Aorta abdomin. an ihrer Theilungsstelle) XXXII. 541.
Empyem (der Gallenblase, Behandlung) XXXI. 385. — (der Gallenblase mit Durchbruch in den Brustkorb) XXXI. 485. — (bacteriolog. Blutbefund bei dems.) XXXVII. 619. — (des Processus vermiformis) XXXVIII. 187.
Enchondrome (Entstehung derselb.) XXXVI. 322.
Endotheliom (des Knochens) XXXI. 263. — (des Sulcus Rolando) XL. 500.
Engouement der Blase XXXII. 302.
Enteroanastomose XXXIII. 369. 376. 379. — (bespr.) XXXV. 415. — (nach Sonnenburg) XXXVIII. 307. — (bei stenosirenden Darmgeschwülsten der Cöcalgegend) XL. 544. 548.
Enterocele (vaginalis posterior) XXXI. 590. 603.
Enterocystocele (inguinalis dextra) XXXIX. 136.
Entero-Teratom (Entstehg. u. Behandlung dess.) XXXIX. 467.
Enucleation (von Strumen) XXXVI. 202.
Epidermoide (Relation ders. zu anderen Epidermisgeschwülsten u. ihre Entstehung) XL. 197.
Epilepsie, traumatische (chirurg. Behandlg. ders.) XXXVI. 1. 72.
Epithelcysten (der Brust) XXXI. 370. — (traumatische) XXXVIII. 605. — (der Haut, Aetiologie ders.) XL. 197.
Epitheliom (microcysticum mit nachträglicher Invasion eines Angioma myxomatodes) XXXII. 385. 392. — (des Gaumens) XXXIX. 24. — (der Lippen, Exstirpation dess.) XXXIX. 102. — (papilläres der Harnblase) XXXIX. 525.
Epoophorektomie XXXIV. 51.
Erysipel (Entstehung u. Häufigkeit dess., bespr.) XXXII. 604.
Evidement (der Fussgelenkknochen) XXXI. 223. 228. 231. 236.
Exarticulationen (an d. Dorpat. Klinik 1878—1888) XXXI. 56. — (des Unterschenkels im Kniegelenk) XL. 173.
Exostosis (bursata u. ihre Entstehung) XXXI. 293. — (mediopalatina) XXXIX. 21.
Exstirpation (der Mastdarmkrebse, Methoden) XXXII. 1. — (der Nieren, bespr.) XXXII. 605. — (der Nieren, Indicationen) XXXIV. 98. 99. — (hyperplastischer u. tuberculöser Lymphomata colli) XXXV. 385. — (der Blasentumoren, bespr.) XXXV. 620. — (totale der Schilddrüse) XXXVI. 199. — (der Gallenblase) XXXVIII. 383. 395. — (des Schildknorpels bei Kehlkopfkrebs) XXXVIII. 423. 424. — (des Calcaneus) XXXVIII. 462. — (der Nieren, Erfolge ders.) XL. 149. — (von Knochen, bespr.) XL. 435. — (eines Endothelioms der Hirnhäute) XL. 500. — (der Darmgeschwülste in der Ileocöcalgegend) XL. 532.
Extension (zur Behandlg. der Gelenkfracturen u. bei Dislocation der Fragmente (XXXVIII. 152.
Extrauteringravidität (operative Behandlung ders., bespr.) XXXV. 192. 194.

Facialislähmung (beim Tetanus hydrophobicus des Menschen) XXXII. 283.
Fascienscheiden (Beziehungen ders. zu den Senkungsabscessen, bespr.) XXXVIII. 126.
Fettembolie (nach gewaltsam. Gelenkbeugung) XXXVI. 322. — (der Lungen nach Compressionsfracturen) XXXIX. 508.
Fettgeschwülste (im Hodensack) XXXI. 391. — (im Kniegelenk) XXXVI. 575. — s. auch Lipome.
Fibrome (des Gaumens) XXXIX. 22. — (Fibroma papillare d. Blase) XXXIX. 525.
Fibromyoosteosarkom der Nierenkapsel (Diagnose u. Ausschälg. dess.) XL. 99.
Fingerverrenkungen XXXVI. 628.
Fingerverwachsung (angeborene vollständige aller fünf Finger) XXXV. 567.
Fisteln (des tuberculösen Schultergelenks) XXXIII. 418. 440. — (krebsige Entartung ders.) XXXVIII. 473.
Fracturen (Bericht über solche in d. deutsch. Armee 1888/89, bespr.) XXXIII. 622. — (der Halswirbel) XXXIV. 395. XXXV. 554. — (des Schädels, Diagnose, Prognose u. Therapie der com-

plicirten) XXXVI. 110. — (durch Abreissung d. Tuberositas tibiae) XXXVI. 546. — (Bericht über solche in d. deutschen Armee 1889/90, bespr.) XXXVII. 393. — (tödtlicher Ausgang der multiplen) XXXVII. 497. — (subcutane der langen Röhrenknochen mit Bezug auf das Unfallversicherungsgesetz) XXXVIII. 129. — (d. Rippen) XXXIX. 251. — (d. Kniescheibe, bespr.) XXXIX. 420. — (des Knie- u. Sprunggelenks) XXXIX. 509. — (Atlas u. Grundriss der traumatischen, bespr.) XXXIX. 583. — (des Humerus) XL. 566.

Fremdkörper (in den Luftwegen, Tracheotomien bei solch.) XXXII. 463. — (in der Harnblase u. deren Entferng.) XXXIII. 7. — (Nachweis metallischer mittelst der telephon. Sonde u. der Inductionswaage, bespr.) XXXIII. 517. — (Einheilung solcher, bespr.) XXXVI. 184. — (in der Blase, operativ. Entferng. ders.) XXXVII. 1. 10. 144. — (im Processus vermiformis) XXXVIII. 183. — (im Kehlkopf u. deren Entfernung) XXXIX. 522.

Fuss (Bildung eines künstl. aus d. mit Weichtheilen bedeckten Tibia nach tiefer Unterschenkelamputation) XXXIV. 436.

Fussgelenktuberculose (Behandlung ders.) XXXV. 593.

Fusswurzelknochen (Resection ders.) XXXI. 213.

Gallenausfluss (bei operirt. Leberechinokokken) XXXI. 39. — (aus Darmfisteln) XXXI. 494.

Gallenblasenfisteln (Behandlung ders.) XXXI. 493. XXXVIII. 374. XXXIX. 552.

Gallensteine (operative Entfernung ders.) XXXI. 383. 480. — (Todesfälle infolge latenter) XXXI. 488. — (idealer Gallenblasenschnitt bei solchen) XXXIV. 55. — (Entwicklung ders., bespr.) XXXVIII. 315. — (Kolik durch solche, Ursachen dies.) XXXVIII. 395. — (Ursprungsstätte ders.) XL. 367. 369.

Gallenwege (Sondiren ders.) XXXI. 483. — (Pathologie u. Chirurgie ders., bespr.) XXXII. 598. — (Operationen an dens.) XXXIX. 549. XL. 366.

Galvanokaustik (zur Behandlung der Nasenleiden, bespr.) XXXIII. 318.

Ganglien (Aetiologie der carpalen) XXXVII. 102.

Gangrän (der Hautlappen an Amputationsstümpfen) XXXI. 74. — (der Wunden u. deren Behandlung) XXXI. 410. — (bei einfach. Oberschenkelbrüchen) XXXI. 465. — des Darms, Behandlg.) XXXII. 161. 169. XXXIV. 82. — (senile u. diabetische der unteren Extremität u. deren operat. Behandlung) XXXVI. 149. — (des Processus vermiformis) XXXVIII. 191. — (spontane der Extremitäten infolge Gefässerkrankungen) XL. 1.

Gasabscess (nach einer rechtsseit. Parametritis post puerperium) XXXII. 248.

Gastroenterostomie (bei Pyloruscarcinom) XXXVII. 146. — (Indicationen, Methoden u. Resultate ders.) XXXVIII. 296.

Gastrostomie (Begründung ders.) XXXIV. 45.

Gastrotomie (Geschichtliches ders.) XXXIV. 46.

Gehirnabscess (operat. Behandlung dess., bespr.) XXXIX. 419.

Gehirndruck (Experimentelles zur Lehre dess.) XXXV. 145. — (Theorie dess.) XXXV. 475. 491.

Gehirnerschütterung (Theorie ders.) XXXV. 443. — (Diagnose ders.) XXXV. 473.

Gehirnoberfläche (des lebend. Menschen, Tafeln zur Orientirung an ders., bespr.) XXXV. 614.

Gehirnverletzungen (Herdsymptome ders.) XXXV. 433. — (Diagnose der verschiedenen Formen ders.) XXXV. 456. — (schwere Contusion des Gehirns ohne Schädelverletzg.) XXXVII. 540.

Gelenke (Operationen an paralytischen, bespr.) XXXV. 610. — (Resorbirung flüssiger Ergüsse u. fester Körper in dens.) XXXIX. 62. — (Festigkeit ders., bespr.) XXXIX. 577.

Gelenkbänder (experimentelle Prüfung ders. auf ihre Festigkeit, bespr.) XXXIX. 577.

Gelenkentzündungen (bei acut-infectiös. Erkrankgn., bespr.) XXXII. 216.

Gelenkknorpel (Structur ders.) XXXIX. 35. 60.

Gelenkkörper (klin. Erscheinungen, Behandlg. u. Histologie ders.) XXXVIII. 1.

Gelenkresectionen (Indicationen u. Technik, bespr.) XL. 434.

Gelenktuberculose (Behandlung ders. mit Jodoform-Glycerin) XXXV. 585.

Gelenkwassersucht (bespr.) XXXIII. 317.

Genitalien (Verletzung der äusseren

weiblichen eines Kindes durch Ueberfahren) XXXI. 435. — (Beziehungen der Schilddrüse u. Brustdrüse zu den weiblichen) XXXI. 446. — (Vorkommen von Wanderniere bei Lageveränderungen der weiblichen) XXXI. 521. — (klin. Handb. ders., bespr.) XXXIX. 412.
Gewebelehre (Atlas der pathologischen in mikrophotogr. Darstellung, bespr.) XXXVIII. 125. XXXIX. 414.
Gliomatose des Rückenmarks (Gelenkerkrankungen bei ders.) XXXIV. 505. XXXIX. 295.
Gonokokken (im Eiter eines Mammaabscesses) XXXVIII. 617. 619.
Granulome nach Tracheotomien (Behandlung ders.) XXXIX. 242.

Hämatome (retrouterine u. deren operative Behandlg., bespr.) XXXV. 192. — (pararenales, Diagnose u. Behandlung) XL. 99.
Halsgeschwülste (congenit.) XXXII. 421. — (hyperplastische u. tuberculöse) XXXV. 385.
Halsrippe (Exstirpation einer solchen) XXXIII. 52.
Halswirbelbrüche (Diagnose u. Prognose ders.) XXXIV. 395.
Handgelenksentzündung (fungöse, Behandlung) XXXIII. 516.
Harnorgane (klin. Handbuch ders., bespr.) XXXIX. 412.
Harnröhrenstrictur (mechanische Behandlg. ders., bespr.) XXXIII. 519. — (operative Behandlg. ders.) XXXVII. 31.
Harnröhrenzerreissung (Aetiolog., Diagnose u. Therapie ders.) XXXVII. 21.
Haut (Durchsichtigkeit d. menschlichen) XXXI. 335. — (hornartiges Gebilde ders. am Hals) XXXIII. 383. — (Anomalien ders. bei Cretinen) XXXIV. 565.
Hautdrüsen (Relation ders. zu der Localisation der Lipome) XXXVIII. 76.
Hautverpflanzung nach Thiersch XXXIV. 187.
Hedrocele XXXI. 590. 597. 606.
Heilgymnastik nach Zander (bespr.) XXXI. 402.
Heilungsverlauf (nach Amputationen u. Exarticulationen an d. Dorpat. Klinik 1878/88) XXXI. 79. — (der Sehnenwunden) XXXIII. 30. — (d. Fracturen der langen Röhrenknochen) XXXVIII. 134. 136. 139. 140. 142. 143. — (der Radicaloperation d. Hernien) XXXVIII. 600.
Hernien (Hern. perinealis anterior u. posterior) XXXI. 591. — (Darmresection bei gangränösen) XXXII. 93. 169. — (incarcerirte gangränöse) XXXII. 252. — (freie u. deren Behandlung) XXXII. 325. — (Operation gangränöser) XXXII. 587. — (mit Cöcum als Inhalt) XXXIII. 182. 197. 204. 205. — (des Unterleibs u. deren radicale Heilung nach der Methode C. Schwalbe's) XXXIV. 90. — (H. obturatoria intestinal.) XXXV. 1. — (der Harnblase) XXXV. 351. — (umbilicalis incarcerata) XXXVII. 145. — (des Processus vermiformis) XXXVIII. 287. 288. — (Darmresectionen bei incarcerirten) XXXIX. 155. — (Erfahrungen über eingeklemmte u. Radicaloperation ders., bespr.) XXXIX. 421. — (H. inguinales obliquae) XL. 298. — (H. crurales) XL. 338. — (H. inguinales internae) XL. 346. — H. umbilicales epigastricae et ventrales) XL. 347. — (innere [retroperitoneale]) XL. 513.
Herniotomie (Methode ders. bei 200 Fällen des städt. Krankenhauses in Magdeburg) XXXII. 323. — (zur Behandlung brandverdächtigter Darmschlingen) XXXIV. 82. — (Beobachtungen Rose's über dies.) XXXV. 1. — (Blasenverletzgn. bei dens.) XXXIX. 125. — (einer Hernia pectinea) XL. 426.
Hirnbrüche (patholog. Anatomie ders.) XXXVI. 433. — (Combination ders. mit Tumoren) XXXVI. 483.
Hirndrainage (zur Heilung traumat. Epilepsie u. Porencephalie) XXXVI. 72.
Hirnwindungen (u. -Furchen, Bestimmung der Lage u. Richtung ders. an d. Aussenfläche des Kopfes) XXXII. 567. — (idem, bespr.) XXXII. 597.
Hüftgelenkexarticulation (Technik) XXXI. 100.
Hüftgelenkluxation XXXI. 438. — (spontane nach acut. Gelenkrheumatismus) XXXIII. 594. — (diagnost. Bedeutung der Längendifferenz der Beine bei einer solchen) XXXVI. 102. — (blutige Reposition veralteter traumatischer) XXXVII. 373.
Hüftgelenkresection (Neubildungsvorgänge nach ders.) XXXII. 257.
Hüftlochbruch (Formen dess.) XXXV. 20. 23. — (Blutung bei der Operation dess.) XXXV. 31. 45.
Hufeisenniere (Exstirpation einer Niere bei solcher) XL. 92.
Humerus (Gelenktuberculose dess.) XXXIII. 417. — (Resection dess.) XXXIII. 458. — (Luxatio intracora-

coidea dess., bespr.) XXXIX. 419. — (Fracturen dess. und deren Folgen) XL. 566.
Hydrocele (Wirkung der Jodoforminjectionen auf solche) XXXVII. 434. 457. 459.
Hydronephrose (durch eingeklemmte Niere) XXXI. 539. — (operative Behandlung ders.) XXXIV. 102. — (Heilung einer solchen, bespr.) XXXVII. 393. — (bei Kindern durch Blasengeschwülste) XXXIX. 322. — (Behandlg. ders.) XL. 105.
Hydrops (vesicae felleae, Punction) XXXI. 387. — (tuberculosus im Schultergelenk) XXXIII. 412. 436. — (tuberculosus genu, Behandlg.) XXXV. 592. — (Processus vermiformis) XXXVIII. 194.
Hydrorrhachis dorsolumbalis XXXVI. 437.
Hygroma praepatellare (Operationsmethoden dess., bespr.) XXXIX. 415.
Hyperabduction (des Unterschenkels u. deren Wirkg. auf den Bandapparat des Kniegelenks) XXXVI. 607.
Hyperadduction (des Unterschenkels, Wirkung ders. auf das Kniegelenk) XXXVI. 601.
Hyperextension (gewaltsame des Knies und deren Wirkung) XXXVI. 589.
Hyperflexion (des Kniegelenks, Wirkung) XXXVI. 597.
Hypospadie (Operation ders. nach der scrotalen Methode) XXXII. 591.

Jahresbericht (der k. k. I. chir. Klinik in Wien, bespr.) XXXI. 402. — (des Marseiller Hôtel-Dieu von 1888 bis 1889, bespr.) XXXII. 612.
Ileocolostomie (bei Darmgeschwülsten) XL. 546.
Ileus (infolge traumatischen Leberabscesses) XXXIV. 20. — (Relation dess. zur Incarceration) XXXV. 1. — (experimentelle Beiträge zur Pathologie dess.) XXXV. 495. — (bei Schussverletzgn. des Darms) XXXVIII. 435. — (Darmresection bei dems.) XXXIX. 159. 227. — (durch Gallensteine, operative Resultate bei dems.) XL. 371.
Impfungen (zur Immunisirung gegen Diphtherie) XXXIX. 395.
Implantation (seitliche des Dünndarms ins Colon) XL. 539.
Incarceration (des Darms durch Axendrehung) XXXI. 441. — (der vorgefallenen Niere) XXXI. 537. 540. — (gangränöse Hernien infolge acuter) XXXII. 169. — (des Darms, Formen ders.) XXXV. 7. — (intraabdominale der Darmwand) XXXVII. 50. — (innerer Hernien und deren Eigenthümlichkeiten) XL. 513.
Infectionskrankheiten, chirurgische (bespr.) XXXII. 604. XXXVIII. 513.
Inguinalbrüche (mit Cöcum als Inhalt) XXXIII. 197. 203. 206. — (Endresultate radical operirter) XXXVIII. 598. — (Radicaloperation ders., bespr.) XXXIX. 409. — (äussere, Operationsverfahren bei dens.) XL. 298. 300. 322. 336. — (innere, Radicaloperat. u. Endresultate dies.) XL. 346.
Inhalationen bei Diphtheritis XXXIX. 243.
Inhalationsanaesthetica (strafrechtliche Verantwortlichkeit bei Anwendung ders., bespr.) XXXIII. 125.
Interphalangealgelenke (der Zehen und Finger, Luxationen ders.) XXXVI. 628.
Interpositionslähmung (des Nerv. radialis bei Oberarmfracturen) XL. 569. 576.
Intubation des Larynx (bei Diphtherie) XXXI. 151. — (bei diphtherit. und chron. Stenose) XXXV. 201.
Jodoform (Wirkung dess. auf die Gewebe) XXXVII. 405. 478.
Jodoformglycerin-Injectionen (bei Schultergelenktubercul.) XXXIII. 455. — (bei Knochen- und Gelenktuberculose) XXXV. 586. 589. 594. XXXVII. 159. XXXVIII. 400. 404. 406.
Irrigation (permanente antiseptische) XXXI. 407.
Ischias (Behandl. ders., bespr.) XXXIII. 518.

Kanalnaht (zur Radicalbehandlung äusserer Leistenbrüche) XL. 300. 306.
Katheter aus vulkanisirtem Kautschuk (Haltbarkeit ders.) XXXIII. 1.
Kehlkopfexstirpation (ausgeführt an d. Breslauer Klinik 1872/89) XXXII. 481. — (partielle bei Krebs des Kehlkopfs) XXXVIII. 422.
Kehlkopfkrankheiten (Atlas über solche, bespr.) XXXVI. 178. — (Krebs des Kehlkopfs und dessen definitive Heilg.) XXXVIII. 422. — (diphtherischer Croup, Heilungsresultate bei dems.) XXXIX. 379.
Kehlkopfneubildungen (operat. Behandlung bösartiger; Aufruf zur Sammelforschung) XXXIX. 425.
Kieferbrüche (Behandlung ders. mit Verbänden, bespr.) XXXVIII. 513.

Kiefertumoren (durch abnorme Zahnentwicklung) XXXI. 282. XXXV. 604.
Kiemengangscysten (Genese ders., bespr.) XXXIII. 518.
Klumpfuss (orthopäd. Behandlg. dess., bespr.) XXXV. 411. XXXVIII. 319. — (operative Behandlung des paralytischen) XXXIX. 109.
Kniegelenkbänder (Zerreissgn. ders. nach Leichenexperimenten) XXXVI. 587.
Kniegelenksexarticulation (Indicationen, Methode u. Resultate) XL. 173.
Kniegelenkstuberculose (Behandlung ders.) XXXVIII. 400.
Knochenaneurysma (casuistische Mittheilung) XXXVII. 525.
Knochenechinococcus (Durchbruch dess. in Gelenke) XXXII. 210.
Knochenentzündungen (bei acutinfectiösen Erkrankgn., bespr.) XXXII. 216. — (tuberculöse des Schultergelenks) XXXIII. 417.
Knochennekrose (Operation ders. mit plastischem Ersatz der Haut) XXXIV. 217.
Knochentuberculose (Behandlung ders. mit Jodoformglycerin) XXXV. 585.
Knöchelamputation XXXI. 461.
Kopfgeschwülste XXXIII. 384. 386. 389. 396.
Kopfverletzungen (Behandlg. solch. an der v. Bardeleben'schen Klinik in Berlin 1890) XXXIII. 273.
Koprolithen (Relation ders. zur Perityphlitis) XXXVIII. 181.
Kothfistel (durch ein Teratom des link. Ovarium mit Darmwandeinklemmung, Operation ders.) XXXVII. 50. — (perityphlitische, Heilg. dies. durch Darmresection) XXXIX. 160. 165. — (Entstehung ders.) XL. 529.
Krankenpflege im Kriege u. im Frieden (bespr.) XXXI. 404.
Kriegschirurgie (Geschossfrage der Gegenwart u. ihre Wechselbeziehgn. zu ders., bespr.) XXXVI. 185. — (Geschosswirkung der 8 Mm.-Handfeuerwaffen an Menschen u. Pferden, bespr.) XXXVIII. 516. — (kriegschirurg. Technik, bespr.) XXXVIII. 517.
Kropf (endemischer u. seine Beziehgn. zum Cretinismus) XXXIV. 574. — (Ursache dess.) XXXIV. 611. — (Verhütung dess.) XXXIV. 622. — (operat. Behandlg. dess. u. deren Endresultate) XXXVI. 193. — (Behandlg. dess., bespr.) XXXIX. 422. — (Ausbreitung dess. in den Ostseeprovinzen) XXXIX. 576.
Kropfenucleationen (nach Socin) XXXIX. 437. 449.
Kropfexstirpation (bespr.) XXXIII. 519. — (Verfahren u. Resultate ders.) XXXVI. 196. 199.
Kropfrecidive nach Strumektomie XXXVI. 223.
Kystes épidermiques XXXVIII. 605. 607.

Labialhernien XXXI. 591. 592.
Lähmungserscheinungen (traumatische od. hysterische der unteren Extremitäten bei einem Manne) XXXIV. 430. — (nach Hypoglossus- u. Accessoriusverletzung) XXXVII. 169. 173. 177. — (des Nerv. radialis infolge von Humerusfracturen) XL. 566. 582.
Laparektomie (Operationsart. ders.) XXXII. 221.
Laparotomie (wegen unheilbarer Gallenblasenfistel) XXXI. 494. — (zur Fixation der Wanderniere) XXXI. 552. — (bei Bauchfelltuberculose) XXXIV. 454. — (bei incarcerirt. Nabelbruch) XXXVII. 145. — (bei Cholelithiasis u. deren Folgen) XXXVIII. 321 374. 376. — (bei Darmschussverletzung mit Ileus) XXXVIII. 435. — (bei Darmresection) XXXIX. 171. — (bei Darmrissen) XXXIX. 516. 521. — (secundäre bei obturirendem Cysticusstein) XL. 398.
Laryngofissur XXXII. 471. — (Ausführung, Indicationen und Methoden ders.) XXXVI. 342. 376. 396. — (Casuistik und Resultate ders.) XXXVII. 201.
Larynxpapillome (Sammelforschg. betr. die Behandlg. multipl. bei Kindern) XXXIX. 426.
Leberabscess (traumatischer u. dess. Behandlg.) XXXIV. 20. — (Protozoen in einem solchen) XL. 163. — (operatives Verfahren bei dems.) XL. 404.
Leberregeneration (nach Zerstörung der Leber beim Menschen) XXXIV. 27. 34.
Leistendrüsen (typische Ausräumg. ders.) XXXV. 573.
Leistenhode (operative Fixation dess. im Grunde des Scrotums) XXXIII. 398.
Ligatur (seitliche der Venen) XXXIII. 553. — (grosser Arterien, bespr.) XXXV. 411. — (der Aa. infraorbitalis u. maxillaris intern. nach Schussverletzung) XXXVI. 556. — (der gemeinsamen Schenkelvene) XXXVII. 268. — (hohe des Bruchsackhalses bei Radicaloperation) XXXVIII. 551.
Lipocystocele XXXII. 305. — (topo-

graphisches Verhältniss ders. zum eigentl. Bruchsack) XXXIX. 132.
Lipomatose (locale bei Makrodaktylie) XXXVII. 512.
Lipome (der linken Lumbal- u. Glutäalgegend) XXXIII. 393. — (mit Oelcysten der Schenkelbeuge, bespr.) XXXVI. 180. — (multiple, bespr.) XXXVI. 180. — (Lip. arborescens im Kniegelenk) XXXVI. 575. — (präperitoneale) XXXVII. 231. — (symmetrisches Auftreten ders.) XXXVIII. 75. — (Begleiterscheinungen ders.) XXXVIII. 97. — (des Gaumens) XXXIX. 22. — (prävesicale) XXXIX. 134.
Lippencarcinome (Statistik u. Klinik ders., bespr.) XXXVIII. 510.
Lippendefecte (plastische Deckung ders.) XXXIX. 97.
Litholapaxie (Würdigung ders.) XXXIII. 25.
Lithotritie (bei Kindern) XXXII. 525. — (bei Erwachsenen) XXXVII. 17.
Luftwege (Operat. an dens.) XXXII. 438.
Lungenblutung (n. d. Tracheotomie) XXXI. 318. 326.
Lupus (Behandlung dess.) XXXIV. 238.
Luxationen (irreponible des Daumens) XXXI. 309. — (complicirte des Akromialendes des Schlüsselbeins) XXXI. 434. — (der Schambeinsymphyse beim Kind) XXXI. 435. — (Umwandlg. einer Luxatio pubica in eine L. ischiadica) XXXI. 438. — (des Hüftgelenks) XXXIII. 594. — (des Atlas) XXXV. 559. — (des Oberschenkels) XXXVI. 102. — (des Unterschenkels, Versuche) XXXVI. 595. 601. — (der Finger u. Zehen) XXXVI. 628. — (Atlas und Grundriss ders., bespr.) XXXIX. 583.
Lymphangioma diffusum multiplex XXXIV. 321.
Lymphangitis (der Extremitäten) XXXVI. 621.
Lymphdrüsen (Krebsmetastasen in dens.) XXXII. 530.
Lymphome (hyperplastische u. tuberculöse des Halses) XXXV. 385. — (maligne) XXXVI. 233. XXXVIII. 368.
Lysol (Herstellung, Eigenschaften u. Vergiftungserscheingn.) XXXVI. 565.

Magen-Dünndarmfistel (Indication, Anlegung u. Function ders., bespr.) XXXII. 607. 608. — (bei Pyloruskrebs) XXXVII. 147.
Magenkrebs (chir. Behandlg. dess.) XXXVII. 146.
Magenzerreissung (combin.) XXXIV. 12. 24. 36. — (Symptome ders.) XXXIV. 44.
Makrodaktylie (mit Syndaktylie gepaart) XXXVII. 511.
Mandelsteine (Diagnose, Symptome, chem. Bestandtheile u. operative Entfernung ders.) XXXIX. 87.
Maserndiphtherie (Behandlung u. Heilungsresultate ders.) XXXIX. 382. 394.
Massage (Bedeutung der Erschütterungen bei ders.) XXXIV. 336. — (der Gelenke u. deren resorbirende Wirkg.) XXXIX. 64.
Mastdarmexstirpation (Verfahren bei ders.) XXXII. 222. 226.
Mastitis (Aetiol. der eitrig.) XXXVIII. 615.
Mechanotherapie (Bewegungscuren mittelst ders., bespr.) XXXI. 402.
Mediastinitis (eitrige nach Tracheotomie) XXXIII. 531.
Melanotische Geschwülste (am harten Gaumen) XXXIX. 28.
Meningocele (orbitalis infolge Traumas) XXXII. 582. — (durch Cysten des Rückenmarks) XXXVI. 460.
Mesenterialcysten (Semiotik und Therapie ders.) XXXIII. 129.
Meteorismus (localer bei Darmocclusion) XXXIII. 57. 214.
Mikro-Graphophon (Construction u. Phonogramme dess.) XXXIV. 499.
Mikroorganismen (pyogene b. Osteomyelitis) XXXVII. 571. 592. XXXVIII. 313. — (Eintrittspforten ders. ins Blut) XXXVIII. 441.
Milzabscess (oper. geheilter) XXXVI. 536.
Milzbrand (Infection u. chir. Behandlg. dess., bespr.) XXXIX. 418.
Milzruptur (Symptome und Verlauf ders.) XXXIV. 31.
Missbildung (durch Verwachsung der Finger u. Zehen) XXXV. 567. 568. — (cyklop. Doppelmissgeburt) XXXVI. 441. — (durch partiellen Riesenwuchs der Zehen) XXXVII. 511. — (intrauterin entstandene der Extremitäten) XXXVII. 553.
Mittheilungen, kleinere XXXII. 587. — XXXIX. 572.
Morbus Basedowii (operative Behandlg. dess.) XXXVI. 208.
Mortalität (Amputirter u. Exarticulirter an d. Dorpat. Klinik 1878/88) XXXI. 61. — (nach Nephrorrhaphie) XXXI. 588. — (operirt. Mastdarmkrebse) XXXII. 81. — (Herniotomirter) XXXII. 370. — (Tracheotomirter b. Diphtheritis) XXXII. 454. — (nach Amputatio

mammae) XXXIII. 482. — (Tracheotomirter) XXXIII. 539. — (operativ behandelter Ellbogengelenktuberculose) XXXV. 127. — (nach Kropfoperationen) XXXVI. 199. — (bei Sectio alta u. mediana) XXXVII. 9. — (nach Operat. a. d. Gallenwegen) XXXVIII. 397. — (nach Radicaloperation incarcerirter u. nicht incarcerirter Hernien) XXXVIII. 593. 600. — (bei Diphtherie, Einfluss der Witterung auf dies.) XXXIX. 391.

Mundhöhle (Anatomie ders., bespr.) XXXIII. 617. — (Chemie ders., bespr.) XXXVII. 394. — (bildl. Darstellg. der Krankheiten ders., bespr.) XXXVIII. 320.

Myelocystocele XXXVI. 440.

Myelomeningocele XXXVI. 435.

Myoma (striocellulare des weichen Gaumens) XXXIX. 22.

Myomektomie (intraperitoneale Stielbehandlg. bei ders., bespr.) XXXV. 195.

Myositis ossificans XXXI. 372.

Myxödem XXXIV. 588. — (Behandlung dess.) XXXIX. 455.

Myxome (der Harnblase im Kindesalter) XXXIX. 314. 321.

Nabelbrüche (mit Cöcum als Inhalt) XXXIII. 205. 213. — (Entzündungs- u. Einklemmungserscheinungen ders., bespr.) XXXVI. 180. — (Hernio-Laparotomie bei incarcerirten) XXXVII. 145. — (Radicaloperation ders. u. Resultate dies.) XL. 347. 356.

Nachbehandlungscanüle (für Tracheotomirte) XXXIX. 240.

Nachblutungen (nach Amputationen und Exarticulationen) XXXI. 79. — (nach Tracheotomia inferior) XXXIII. 530.

Naevus (Hautbedeckung des operirten) XXXIV. 212.

Naht (bei Exstirpation der Rectumcarcinome) XXXII. 76. — (paraurethrale bei Operation der Penisfisteln) XXXII. 564. — (der Blase) XXXVII. 8. — (bei Radicaloperation der Hernien) XXXVIII. 553. 556.

Narbengewebe (Neubildung u. Auswachsen von Nerven in u. durch dass.) XXXI. 470.

Narbenschrumpfung (Vermeidung solcher durch plastischen Ersatz der Haut) XXXIV. 213.

Narkose (Inhalationsmittel für dies., bespr.) XXXIII. 125. — (durch Inhalation von Pental (Amylen) XXXV. 342. 346. — (mit messbaren Chloroformluftmischungen) XXXVI 247. — (Wirkung ders. auf die Nieren) XL. 466.

Nasenhöhle (u. ihre pneumatisch. Anhänge, Anatomie ders.; bespr.) XXXVI. 182. XXXVIII. 320. XXXIX. 581.

Nasenkrankheiten (Behandlg. ders., bespr.) XXXIII. 318. — (Aetiolog., Symptomat. u. Therapie ders., bespr.) XXXV. 612. — (Atlas ders., bespr.) XXXVIII. 320. — (Kopfschmerz bei solchen und dessen Heilung, bespr.) XXXIX. 579.

Nasen-Rachenpolypen (Excision ders.) XXXV. 424.

Nebenschilddrüsen (Entwicklg. u. Behandlung ders.) XXXIX 560. 562.

Nekrolog (Ed. G. v. Wahl's) XXXI. 204. — (Alb. Lücke's) XXXVIII. Heft 2 u. 3. pag. III – XII. — (Bernh. v. Beck's) XXXIX. 427.

Nekrose (des Knochenstumpfes Amputirter) XXXI. 77.

Nephrektomie (bei Wanderniere) XXXI. 549. — (Indicationen ders., bespr.) XXXII. 605. — (bei malignen Tumoren der Niere) XXXIV. 99. — (transperitoneale) XXXIV. 360. — (bei Wanderniere) XXXIV. 636. — (transperitoneale, Heilg. durch dies.) XXXIX. 402.

Nephrolithotomie (Indication ders.) XXXIV. 99.

Nephrorrhaphie (bei Wanderniere) XXXI. 506. 555. XXXIV. 627. — (Resultate und Methoden ders., bespr.) XXXVI. 183. — (bei Wanderniere u. deren Erfolge) XL. 146. 149.

Nephrotomie (Resultate bei ders.) XL. 149.

Nervenregeneration (spontane nach einer Knöchelamputation) XXXI. 461. — (nach Durchschneidung der Nerven, bespr.) XXXVII. 403. — (nach Stichverletzungen) XL. 220. 246.

Nervenverletzung (bei Knochenbrüchen) XL. 566.

Neubildung resecirter Knochen und Gelenke (bespr.) XL. 434.

Neubildungen (des Blinddarms) XXXIII. 321. — (Hautverpflanzung bei operirten) XXXIV. 198. — (Pathogenese der Recidive ders., bespr.) XXXIX. 420. — s. auch Tumoren.

Neuralgien (amputirt. Extremitätenstümpfe) XXXI. 79. — (renale u. deren Behandlung) XXXIV. 106.

Neurektomie (zur Behandlung der Halsmuskelkrämpfe, bespr.) XXXIII. 624.

Nierenabscess (operative Behandlg. dess.) XXXIV. 104. XL. 135.

Nierenbeckenfistel (Anlegen solcher u. dess. Erfolge) XL. 149.
Nierencysten (Behandlung ders.) XXXIV. 101.
Nierenechinococcus (Cölio-Nephrektomie bei dems.) XXXIV. 376. — (bei einem Kinde, Exstirpation dess.) XL. 102.
Nierengeschwülste (Symptome, Diagnose u. operat. Behandlg. ders.) XL. 90.
Nierenhernie XXXI. 584.
Nierenverletzungen (traumatische u. ihre Behandlung) XXXIV. 108. — (subcutane quere Zerreissung u. deren operat. Behandlung) XXXIX. 402.

Oberarmbrüche (Heilungsdauer ders. und Erwerbsfähigkeit nach solchen) XXXVIII. 142.
Oberarmexarticulation (Technik) XXXI. 100.
Oberkieferresection (osteoplastische nach Kocher) XXXV. 423.
Oberschenkelbrüche (Heilungsverlauf und Erwerbsfähigkeit nach solchen) XXXVIII. 135. 136. 139.
Obturatoren (bei Gaumendefecten, Anwendg. ders.; bespr.) XXXVII. 400.
Occlusivverband (Lister'scher) XXXI. 408.
Oesophagostomie (zur Anlegung einer Ernährungsfistel) XXXIX. 500.
Oesophagotomie (Indicationen zu ders.) XXXIX. 500.
Operation (der Echinococcuscysten in d. Bauchhöhle) XXXI. 12. 22. — (der irreponiblen Daumenverrenkung) XXXI. 309. — (der Wanderniere) XXXI. 549. — (Operationen im Marseiller Hôtel-Dieu 1888/89, bespr.) XXXII. 612. — (paralytischer Gelenke, bespr.) XXXV. 610. — (typische und ihre Uebung an der Leiche, bespr.) XXXVI. 181.
Operationslehre (Handbuch ders., bespr.) XXXVI. 176. — (idem, bespr.) XXXVII. 402. — (von Kopf, Brust u. Bauch, bespr.) XXXVIII. 517. 518. — (Lehrbuch ders, bespr.) XL. 436.
Operationstechnik (bei Amputationen u. Exarticulationen an d. Dorpat. Klinik 1878/88) XXXI. 97. — (einer Knöchelamputation) XXXI. 468. — (der Darmresection) XXXII. 190. — (der Nephrektomie) XXXIV. 107. — (bei der plastisch. Bildung eines künstlichen Fusses nach tief. Unterschenkelamputation) XXXIV. 441. — (bei eingeklemmten Brüchen) XXXV. 17. — (bei Freilegung der Schädelbasis und des Pharyngonasalraums) XXXV. 423. — (der Sectio alta u. mediana) XXXVII. 6. 7. — (bei Gallenblasenoperationen) XXXIX. 556. — (Grundriss d. chirurg., bespr.) XXXIX. 578.
Orbitalgeschwülste (Symptome u. Behandlung ders.) XXXIII. 386.
Orthopädie (Lehrbuch, bespr.) XXXII. 218. — (Mittheilungen über die Verhandlungen amerikan. Orthopäden, bespr.) XXXV. 410. XXXVI. 429. XXXVIII. 319. — (Lehrbuch, bespr.) XXXIX. 231.
Osteomalacie (anatom. Untersuchgn., bespr.) XXXVIII. 124. — (juvenile) XXXVIII. 548.
Osteome (Bildung solcher in der Musculatur) XXXI. 380. — (der rechten Stirnhöhle) XXXIII. 308. — (des Gaumens) XXXIX. 22.
Osteomyelitis (des Knochenendes Amputirter) XXXI. 77. — (Formen der acuten infectiösen, bespr.) XXXIII. 517. — (Wesen u. Entstehung ders.) XXXIV. 94. — (pathogene Mikroorganismen ders.) XXXVII. 571. 592. — (Beiträge zur Lehre der acuten, bespr.) XXXVIII. 313.
Osteophytenbildung (bei gliomatösen Arthropathien) XXXIV. 542. — (bei tabischen u. gliomatösen Arthropathien) XXXIX. 285. 289. 296. 298. 300.
Osteosarkom (teleangiektatisches der Brust) XXXII. 437.
Osteotomie (Indicationen ders., bespr.) XL. 435.

Papillome (des weichen Gaumens) XXXIX. 22. — (der Harnblase) XXXIX. 525.
Paraffinkrebs (am Scrotum, bespr.) XXXVI. 180.
Pararenale Geschwülste (Diagnose u. operat. Behandlg. ders.) XL. 99.
Paratyphlitis (Pathologie ders.) XXXVIII. 204. 207.
Patellarfractur (Apparat zur Adaptirung der Bruchstücke ders., bespr.) XXXIX 420.
Pathologie (der Wanderniere) XXXI. 511. — (der Gallenwege, bespr.) XXXII. 598. — (des Brustkrebses) XXXIII. 477. — (der Ellbogengelenktuberculose) XXXV. 116. — (patholog.-anatom. Tafeln nach frischen Präparaten, bespr.) XXXVI. 428. — (der Lymphangitis) XXXVI. 621. — (patholog.-anat. Tafeln nach frischen Präparaten

University of California LIBRARY

bespr.) XXXVII. 404. — (der Perityphlitis) XXXVIII. 175. — (path.-anat. Tafeln nach frisch. Präparaten, bespr.) XXXVIII. 317. — (der Gefässe bei spontan. Extremitätengangrän) XL. 13. 16. 17. 18. 26. 34. — (der Gallenblase u. der Leber) XL. 366.
Penisfisteln (Operation lippenförmig.) XXXII. 563.
Peniskrebs (Operation dess., bespr.) XXXIX. 415.
Pental als Anaestheticum XXXV. 333.
Perinealhernien XXXI. 590. 593.
Periostitis (Entstehung ders.) XXXVI. 94.
Peritonitis (eitrige, bacteriolog. Blutbefund bei ders.) XXXVII. 619. — (adhäsiv. d. Wurmfortsatzes) XXXVIII. 195.
Perityphlitis (operative Behandlung ders., bespr.) XXXII. 406. — (Pathologie u. Therapie ders.) XXXVIII. 155.
Perlgeschwülste (Genese ders.) XXXVIII. 605. 610.
Peromelie (Entstehung ders.) XXXVII. 553. 554.
Phlegmone (progressiv. gangränescirende u. deren Behandlg.) XXXI. 410.
Phonograph (Construction dess.) XXXIV. 493.
Pigmentirungen, abnorme (der Gaumenschleimhaut) XXXIX. 28.
Plastik (am Gaumen des Kindes, bespr.) XXXII. 616. — (Hautverpflanzung bei ders.) XXXIV. 208. — (bei Bildung eines künstl. Fusses) XXXIV. 436. — (bei veralteten Dammrissen nach Küster) XXXVII. 209. — (bei Lippendefecten) XXXIX. 97.
Plattfuss (spätere Schicksale des stationär gewordenen) XXXIV. 1.
Pleuritische Exsudate (Patholog. u. chirurg. Behandlung ders., bespr.) XXXIX. 416.
Plexus brachialis (Druck dess. durch eine Halsrippe) XXXIII. 52.
Polypen (der kindlichen Harnblase) XXXIX. 321. 325. — (breitbasige der Harnblase u. deren Malignität) XXXIX. 525.
Porencephalie (traumatische, chirurg. Behandlung ders.) XXXVI. 53. 55. 72.
Prolapsus vesicae XXXII. 297. — (Behandlung dess.) XXXIX. 145.
Prostatageschwülste (Palliativoperationen bei dens.) XXXVII. 39.
Prostatismus der Blase XXXII. 304.
Pseudoileus (Patholog. dess.) XXXV. 495.
Punction (der Echinococcuscysten u. deren diagn. Werth) XXXI. 31. — (der Harnblase bei Ruptura urethrae) XXXVII. 22.
Pyämie (Aetiologie ders.) XXXVII. 571. 610.
Pyoktanin (antiseptische Wirkung dess., bespr.) XXXV. 199.
Pyonephrose (operative Behandlung ders.) XXXIV. 102. XL. 105.

Quetschungen (Bericht über solche in der deutschen Armee von 1888/89, bespr.) XXXIII. 621. — (idem von 1889/90, bespr.) XXXVII. 391.
Quetschwunden (permanente Irrigation ders.) XXXI. 410.

Rachenaffectionen (Krankheitsbilder u. Behandlung, bespr.) XXXV. 612. XXXVIII. 320. — (diphtherische, Statistik über dies.) XXXIX. 379. 395. — (Kopfschmerz durch solche u. dess. chir. Behandlg., bespr.) XXXIX. 579.
Radicaloperation der Hernien (im Magdeburger städt. Krankenhaus) XXXII. 324. — (des freien Leistenbruches von Wölfler, bespr.) XXXVI. 187. — (nach dem Verfahren von Küster) XXXVIII. 549. — (Methoden ders., bespr.) XXXIX. 409. — (nicht eingeklemmter u. deren Endresultate) XL. 295.
Rankenangiom (arterielles u. dessen Behandlung) XXXVII. 236.
Readfixio der Wanderniere XXXI. 582.
Rectumcarcinome (Exstirpation ders.) XXXII. 1. — (Bericht über 247 operirte Fälle, bespr.) XXXII. 219. — (Verfahren bei der Exstirpation ders.) XXXII. 226. — (Symptome ders.) XXXIII. 325. — (operative Behandlung ders.) XXXIV. 549.
Replantation der Zähne (bespr.) XXXII. 406.
Resectionen (grosse atypische am Fuss) XXXI. 213. — (der Thoraxwandungen bei Geschwülsten) XXXII. 424. — (des Blinddarms) XXXIII. 321. — (des Schultergelenks) XXXIII. 456. 458. — (des Ellbogengelenks) XXXIV. 317. XXXV. 73. 120. — (osteoplastische beider Oberkiefer) XXXV. 423. 428. — (partielle der Harnblase, bespr.) XXXV. 619. 620. — (d. Vagus) XXXVI. 283. — (der Thoraxwand mit Lungengewebe) XXXVII. 41. — (des Kniegelenks wegen Tuberculose) XXXVIII. 407. — (des Hüftgelenks) XXXVIII. 523. 531. 543. — (partielle der Harnblase bei Geschwülsten) XXXIX. 326. — (der Trachea) XL. 150. — (der Knochen u. Gelenke, bespr.) XL. 433.

Respiration (bei traumat. Gehirndruck) XXXV. 179.
Retentionscysten (des Processus vermiformis) XXXVIII. 192. 194.
Retroperitonealcysten XXXIII. 147.
Retroperitonealwunden (Behandlung ders.) XXXIV. 387.
Retropharyngealtumoren (Excision ders. nach Kocher) XXXV. 432.
Rhachischisis sacralis XXXVI. 434.
Riesenwuchs (der Zehen) XXXVII. 511.
Ringmutterverbände (nach Löhers zur Behandlung der Unterkieferbrüche, bespr.) XXXVIII. 513.
Rippenbrüche (Mechanismus ders.) XXXIX. 251.
Rippencaries (Behandlung ders.) XXXV. 588.
Rippenknorpelbrüche (muldenförmige Depression d. Thoraxwand durch solche) XXXII. 416.
Risswunden (mit Gangrän u. Jauchung u. deren Behandlung) XXXI. 410.
Rotation (gewaltsame im Kniegelenk u. deren Wirkung) XXXVI. 614. 616.
Rückenmark (Halbseitenläsion dess. durch Fractur u. Luxation der obersten Halswirbel) XXXV. 559. 561. — (Stichverletzungen dess., experim. u. klin. Untersuchungen) XL. 201.
Rückenmarksbrüche XXXVI. 433. 435. — (Combination ders. mit Geschwülsten) XXXVI. 483.

Salzwasserinfusionen (Wirkung solcher auf tödtlich narkotisirte Thiere) XXXIX. 478. 485. 487.
Sanitätsbericht (über die k. preuss. Armee, das königl. sächs. u. das königl. württemb. Armeecorps von 1888/89, bespr.) XXXIII. 621. — (idem von 1889/90, bespr.) XXXVII. 391.
Saphektomie (Methode dies., bespr.) XXXIX. 415.
Sarkome (des Unterkiefers) XXXIII. 384. — (des Calcaneus) XXXVIII. 462. — (plexiforme des harten und weichen Gaumens) XXXIX. 1. — (der kindl. Harnblase) XXXIX. 314. 320.
Sattelnase (orthopädische Behandlung ders., bespr.) XXXIII. 617.
Scapula (Tuberculose des Gelenktheiles ders.) XXXIII. 417. — (Exostose ders. bei einem Tabiker) XXXIX. 289.
Schädelbrüche (des Schädeldaches) XXXIII. 274. — (der Schädelbasis) XXXIII. 282. — (complicirte) XXXVI. 110.
Schambeinsymphyse (complic. Diastase ders.) XXXI. 435.
Scharlachdiphtherie (Behandlung u. Heilungsresultate bei ders.) XXXIX. 384. 394.
Schenkelbrüche (rechtsseitige mit Cöcum als Inhalt) XXXIII. 205. 212. — (Resultate radical operirter) XXXVIII. 600. — (Operationsmethoden u. Resultate dies.) XL. 338.
Schilddrüse (während der Gravidität u. weibl. Sexualleiden) XXXI. 447. 453. — (Implantation u. Fütterungsversuche mit thierischer zu therapeut. Zwecken bei Myxödem des Menschen) XXXIX. 456. 462. — (embryonale u. accessorische) XXXIX. 560. 562.
Schmerzlähmung (vicariirende des Ileopsoas u. der Blase bei Beckenbrüchen) XXXI. 349.
Schultergelenk (Arthropathie dess. bei Tabes) XXXIX. 288.
Schussverletzungen (an Kopf u. Gesicht) XXXIII. 283. — (des Magen-Darmtractus) XXXIII. 293. — (Bericht über solche in der k. preuss., sächs. u. württemb., Armee 1888/89, bespr.) XXXIII. 622. — (perforirende des Magens) XXXIV. 13. — (Mechanik ders., bespr.) XXXVI. 186. — (des Gesichts) XXXVI. 553. — (des Nerv. vagus unter der Schädelbasis) XXXVII. 161. — (des Darms u. deren Behandlung) XXXVIII. 435. — (durch 8 Mm.-Geschosse. Beschaffenheit solcher; bespr.) XXXVIII. 516.
Schweissdrüsen-Retentionscyste der Brust XXXI. 370.
Sectio (alta u. perinealis bei Fremdkörpern in der Blase) XXXIII. 20. — (alta u. mediana, Technik u. Casuistik ders.) XXXVII. 1. — (alta bei Blasenfremdkörper) XXXVII. 144. — (perinealis u. suprapubica bei Blasengeschwülsten im Kindesalter) XXXIX. 325.
Sectionstechnik (Leitfaden, bespr.) XXXV. 611.
Sehnenwunden (Heilungsvorgänge an dens.) XXXIII. 30.
Senkungsabscesse (Therapie ders., bespr.) XXXIX. 421.
Sepsis (Wundbehandlung bei allg.) XXXI. 410. — (Aetiologie derselb.) XXXVII. 571. 610.
Sonde, telephonische (zum Nachweis von metall. Fremdkörpern, bespr.) XXXIII. 517.
Spalträume (fasciale am Kopf, Hals u. Becken u. deren Beziehg. zu Eitersenkungen, bespr.) XXXVIII. 126.

Spina bifida (path. Anatomie ders.) XXXVI. 433. — (operative Behandlg. ders.) XXXVI. 501.
Spondylolisthesis (Entstehung ders., bespr.) XXXII. 217.
Spontanamputation (Verhältniss ders. zur Peromelie) XXXVII. 553. 554.
Statistik (über Wanderniere) XXXI. 515. — (üb. Rectumcarcinome) XXXII. 1. — (über Darmresection u. Darmnaht) XXXII. 168. — (über Diphtheritis u. deren Behandlung in Breslau) XXXII. 446. — (üb. Mammacarcinom) XXXIII. 471. 486. — (über Brucheinklemmung) XXXV. 63. — (über Tuberculose des Ellbogengelenks) XXXV. 122. — (über Blasensteine) XXXVII. 9. — (über Harnröhrenzerreissg.) XXXVII. 25. — (üb. Gallensteinoperationen) XXXVIII. 321. — (über Radicaloperation d. Hernien) XXXVIII. 591. 596. — (über Gaumengeschwülste) XXXIX. 13. — (über Tracheotomien) XXXIX. 247. — (über primäre Geschwülste der kindl. Harnblase) XXXIX. 313. — (über die Behandlung der Diphtherie auf der Diphtheriebaracke in Bethanien in Berlin) XXXIX. 362.
Steinextraction (durch die dilatirte weibl. Urethra) XXXVII. 17.
Steinniere (Behandlung ders.) XXXIV. 99. XL. 105.
Stenose (carcinomatöse u. narbige des Blinddarms, Behandlung) XXXIII. 321. — (des Larynx u. deren Behandlung mit Intubation) XXXV. 201. 317.
Stichverletzungen (des Hüftgelenks) XXXII. 409. — (des Nerv. hypoglossus u. Nerv. accessorius Willisii unter d. Schädelbasis) XXXVII. 167. — (des Bauches, bespr.) XXXVII. 392. — (des Rückenmarks) XL. 201.
Stimmbandlähmung (nach Schussverletzung des Vagus) XXXVII. 161. 164.
Stomatitis chronica (mit tödtl. Ausgang, Pathogenese ders.) XXXIX. 117.
Streptokokken (pyogene, Vorkommen ders.) XXXVI. 94.
Stricturen (des Oesophagus, Behandlung) XXXIX. 500. — (der Trachea, Behandlung) XL. 151.
Stricturrecidive d. Harnröhre (nach der Boutonnière) XXXVII. 32.
Struma accessoria baseos linguae (Operation u. Heilung ders.) XXXIX. 560.
Strumametastase (paradoxe, bespr.) XXXIII. 519.
Strumektomie XXXVI. 193. 199. — (durch elastische Ligatur) XXXVI. 204.
Synovialmembranen (Structur ders.) XXXIX. 35. — (Resorption flüssiger u. fester Körper seitens ders.) XXXIX. 62.
Synovialtuberculose (des Schultergelenks) XXXIII. 408. 410. 414.
Syphilis der Nieren (Behandlung) XXXIV. 107.
Syringomyelie s. Gliomatose.

Tabes (Gelenkleiden im Gefolge ders.) XXXIX. 281. 285.
Talus (Compressionsfractur u. Structur dess.) XXXIX. 508. 511. 514.
Tamponade, antiseptische (als Blutstillungsmittel) XXXIII. 550. — (mit Jodoform-Glyceringaze bei Gelenktuberculose) XXXV. 587. 594.
Teleangiektasien (am Gaumen) XXXIX. 22.
Tenotomie (der Achillessehne) XXXIII. 30. — (bei spastischer Paralyse, bespr.) XXXV. 410.
Thonerde, essigsaure (zur permanent. Irrigation) XXXI. 427.
Thoracocentese (Methode ders., bespr.) XXXIX. 416.
Thyreotomie (bespr.) XXXI. 400.
Tibia (Compressionsfractur des oberen Gelenkendes) XXXIX. 509.
Tonsillen (als Eingangspforte f. eitererregende Mikroorganismen) XXXVIII. 441. — (aberrirende) XXXIX. 22. — (Steine ders.) XXXIX. 87.
Torticollis (Behandlung dess., bespr.) XXXIII. 624. — (Entstehung des sog. angebor. muscul., bespr.) XXXV. 197.
Toxine (im Blute bei Sepsis u. Pyämie u. deren Wirkg.) XXXVII. 615.
Trachealstenosen (Entstehung u. Behandlg. ders. durch Resection) XL. 150.
Tracheotomie (Blutungen nach ders.) XXXI. 317. — (Methode u. Nachbehandlung ders. an der Breslauer Klinik 1872/89) XXXII. 439. — (bei Säuglingen m. Croup d. Kehlkopfs) XXXIII. 291. — (bei Diphtherie) XXXIII. 521. — (mit Intubation bei diphtherit. u. chron. Larynxstenose im Kinderspital Zürich 1874/91) XXXV. 201. — (bei Kropfoperationen) XXXVI. 197. — (wegen Lysolvergiftung) XXXVI. 565. — (präventive bei Kehlkopfexstirpation) XXXVIII. 429. — (obere bei Diphtherie nach Georg Fischer's Methode) XXXIX. 234. — (bei Diphtherie nach Rose) XXXIX. 349. — (neue Methoden ders., bespr.) XXXIX. 416. — (bei Diphtherie im Landkrankenhause zu Hanau von 1891–93) XL. 437.

Transformation der Knochen (Gesetz ders., bespr.) XXXVI. 430.
Transfusion (zur Belebung im Chloroformtode) XXXIX. 474. 487.
Transsonanz, percutorische der Nieren XXXI. 543.
Trepanation (der Wirbelsäule bei Rückenmarksverletzungen, besproch.) XXXVI. 185. — (in der ält. Chirurgie u. d. Neuzeit, bespr.) XXXVIII. 512.
Tuberculin (Wirkg. dess., bespr.) XXXII. 608.
Tuberculose (der Knochen u. Gelenke, bespr.) XXXII. 594. — (der Brustdrüse, bespr.) XXXII. 611. — (Behandlungsmethode d. chirurgischen, bespr.) XXXIII. 315. — (Verbreitung u. Verhütung ders., bespr.) XXXIII. 319. — (des Schultergelenks) XXXIII. 403. — (der Nieren u. deren Behandlung) XXXIV. 104. — (Heilung chirurg. durch Tuberculin) XXXIV. 357. — (peritoneale und deren operative Behandlg.) XXXIV. 448. — (des Ellbogengelenks, Verlauf u Ausgang dies.) XXXV. 65. — (der Knochen u. Gelenke, Behandlg.) XXXV. 585. — (Relat. des malign. Lymphoms zu ders.) XXXVI. 244. — (des Urogenitalapparats u. deren chir. Behandlung) XXXVII. 40. — (multiple örtl. u. deren Behandlg.) XXXVII. 149. — (Wirkung des Jodoforms auf dies.) XXXVII. 418. — (des Kniegelenks) XXXVIII. 400. — (Behandlg. ders., bespr.) XXXVIII. 514. — (der Nieren, chirurg. Behandlung ders.) XL. 139. — (der Ileocöcalgegend, Diagnose u. operat. Behandlung dies.) XL. 526.
Tumoren (des Knochens) XXXI. 263. — (der Kiefer) XXXI. 282. — (der langen Röhrenknochen) XXXI. 293. — (des Hodensacks) XXXI. 391. — (der Nebenniere u. deren Beziehg. zur Wanderniere) XXXI. 529. — (des Nabels) XXXII. 319. — (onkologische Beiträge) XXXII. 377. — (des Halses) XXXII. 421. — (der Brustwandg.) XXXII. 424. — (der Stirn) XXXIII. 308. — (casuistische Beiträge zur Lehre von dens.) XXXIII. 383. — (melanotische, Uebertragbark. ders., bespr.) XXXIII. 519. — (maligne der Nieren u. deren Behandlg.) XXXIV. 99. — (des Halses) XXXV. 385. — (der Kiefer) XXXV. 604. — (der Harnblase, bespr.) XXXV. 615. — (der Schwanzbeingegend, bespr.) XXXVI. 179. — (pulsirende d. Knochen) XXXVII. 525. — (d. Calcan.) XXXVIII. 462. — (d. Gaumens) XXXIX. 1. — (der kindl. Harnblase) XXXIX. 313. — (des Nabels) XXXIX. 467. — (der Gallenblase) XXXIX. 552. 553. — (der Nieren) XL. 90. — (des Gehirns) XL. 500. — (der Ileocöcalgegend) XL. 523.
Typhlocellulitis (Entstehung ders.) XXXVIII. 204. 207.

Ulcus rodens (im Gesicht u. dess. Behandlg. m. Elektr., bespr.) XXXVIII. 511.
Unterextremitäten (senile u. diabetische Gangrän ders.) XXXVI. 149.
Unterleibsbrüche (Anatom., Patholog. u. Therapie ders., bespr.) XXXII. 219. — (Radicaloperation ders.) XL. 347. 356. 358.
Unterschenkelbrüche (Heilungsverlauf u. Erwerbsfähigkeit nach solchen) XXXVIII. 140.
Uranoplastik (im Kindesalter, bespr.) XXXII. 616.
Ureterenverletzung (Behandl. ders.) XXXIV. 102.
Urethroektasie (zur Entferng. von Blasensteinen bei Frauen, bespr.) XXXIX. 418.
Urinfisteln (oper. Behandlg. ders.) XXXVII. 36. 38.
Urininfiltration (oper. Behandlg. ders.) XXXVII. 37. 39.
Uterus (Anatomie, Physiolog. u. Patholog. der Vaginalportion dess., bespr.) XXXV. 198.

Vagotomie (einseitige) XXXVI. 283.
Venennaht XXXIII. 563. XXXVII. 348.
Venenverletzungen (Methoden des seitl. Verschlusses bei solchen) XXXIII. 540. — (Verletz. d. V. femor. commun. am Poupart'schen Band, ihre Folgen u. Behandlg.) XXXVII. 268.
Verband (Anlegung bei resecirtem Humerus) XXXIII. 461. — (fester bei Behandlg. der Ellbogengelenktuberculose) XXXV. 119. — (bei Kieferbrüchen, bespr.) XXXVIII. 513.
Verbandlehre (allgem. u. spec., bespr.) XXXVI. 180. — (Lehrb. ders., bespr.) XL. 436.
Verbrennungen (Transplantationsversuche bei solchen) XXXIV. 197.
Verlagerung des Bruchsacks (bei der Operation äusserer Leistenbrüche) XL. 322. 326. 336.
Verletzungen (mechanische, bespr.) XXXIII. 621. — (Hautverpflanzung bei solchen) XXXIV. 196. — (an d. oberst. Halswirbeln) XXXV. 554. — (des X., XI. u. XII. Gehirnnervs) XXXVII. 161. — (Lehre ders., bespr.) XXXVIII.

513. — (erste Hülfe bei schweren, bespr.) XXXVIII. 519. — (der Harnblase bei Herniotomien) XXXIX. 125.
Verweilkatheterbehandlung (bei Ruptura urethrae) XXXVII. 22.
Vorderarmbrüche (Heilungsdauer ders. u. Erwerbsfähigk. nach solch.) XXXVIII. 143.

Wanderniere (Behandlg. ders.) XXXI. 506. — (bei Cholecystitis) XXXIX. 550. — (Fixation ders. durch Annähung) XL. 146.
Wirbelresectionen (bei Mastdarmexstirpation) XXXII. 230.
Wundbehandlung (Amputirter und Exarticulirter an d. Dorpat. Klinik 1878/88) XXXI. 103. — (durch permanente Berieselung mit antisept. Lösungen) XXXI. 407. — (bei Nephrorrhaphie) XXXI. 583. — (aseptische im Hospital Bichat in Paris, bespr.) XXXV. 408. — (aseptische, bespr.) XXXVI. 181. — (bei Radicaloperation der Hernien) XXXVIII. 556. 557. — (Principien u. Technik der heutigen, bespr.) XXXVIII. 622. — (bei Cöcumresection) XL. 541.
Wundkrankheiten (accident. Amputirter u. Exarticulirter) XXXI. 71.
Wundverlauf (nach Darmresectionen) XXXII. 192. — (der Wunden des Ductus thoracicus) XXXVIII. 508. — (bei der Radicaloperation der Hernien nach Küster's Methode) XXXVIII. 601. — (bei der Radicaloperation nicht eingeklemmter Brüche) XL. 303. 304.
Wurmfortsatz (reine Einklemmung dess.) XXXV. 51. — (als Bruchinhalt) XXXVIII. 287. — (Neubildgn. dess. u. deren chir. Behandlg.) XL. 523.

Zahnbildung (Kiefertumoren durch abnorme) XXXI. 282. — (bespr.) XXXIII. 618. — (Kiefertumoren durch abnorme) XXXV. 604. — (bei Kieferspalte durch Hasenscharte, bespr.) XXXVI. 179.
Zahncyste (in d. l. Highmorshöhle) XXXIII. 395. — (angeb. des Gaumens) XXXIX. 20.
Zahndurchbruch (bespr.) XXXIII. 619.
Zahnersatz, künstlicher (Vorbereitung des Kiefers für solchen) XXXIV. 389.
Zahnextraction (bespr.) XXXIII. 618. XXXIX. 423.
Zahnheilkunde (Handb. ders., bespr.) XXXVII. 393.
Zehen (part. Riesenwuchs ders.) XXXVII. 511.
Zehenverrenkungen XXXVI. 628.
Zimmtsäure (Behandlg. d. Tuberculose mit ders., bespr.) XXXVIII. 514.
Zottenpolypen (breitbasige der Harnblase u. deren Uebergang in maligne Tumoren) XXXIX. 525.
Zunge (multiple cavernöse Angiome ders.) XXXVI. 542.
Zungenexstirpation (totale u. deren Wirkung auf die Sprache) XXXV. 417.

II. NAMENREGISTER.

Adamkiewicz, Albert XXXV. 614. 615 (Gehirnoberfläche am Lebenden auf Tafeln; bespr. von Raede).
Albanese, E. XXXVI. 183 (Klinischer Bericht; bespr. von Lücke).
Albarran, J. XXXV. 615—620 (Harnblasengeschwülste; bespr. von Hagen).
Albert (Wien) XXXI. 402 (Jahresber. der chirurg. Klinik; bespr. von Ledderhose).
Alberti (Potsdam) XL. 426—432 (Bruchschnitt einer Hernia pectinea).
Alexandrow, L. P. XXXII. 525—529 (Lithotritie bei Kindern).
Ambrosius, W. XXXVII. 497—510 (Todesursachen nach multiplen Knochenbrüchen). — XL. 437—449 (Tracheotomien bei diphtheriekranken Kindern).
Angerer, O. XXXV. 610. 611 (Neue chir. Klinik in München; bespr. von Lücke).
Antolin XXXIX. 422 (Antipyrin als Haemostaticum; bespr.)
Areilza, E. XXXII. 613—616 (Beckenverletzungen; bespr. von G. Meyer).
Arnd, C. XXXII. 1—92 (Rectumcarcinome).
Aue, H. XXXV. 351—384 (Harnblasenbrüche).
Ayräpää, Martin XXXIII. 617 (Orthopädische Behandlung der Sattelnase; bespr. von Lücke).

Bähr, Ferdin. XXXIX. 251—280 (Mechanism. der Rippenbrüche).
Bär, Gustav XXXV. 201—332 (Tracheotomie u. Intubation).

Ballance, Charles A. u. Walter Edmunds XXXV. 411—415 (Unterbindung grosser Arterien; bespr. von G. Meyer).
Barberá, Faustino XXXIX. 415—422 (Sitzungsber. der chir. Sect. d. Aerztecongresses in Valencia; bespr. von G. Meyer).
Barthauer (Greifswald) XXXVIII. 462 bis 472 (Calcaneusexstirpation).
Baudouin, M. XXXV. 408—410 (Asept. Wundbehandlung im Hospital Bichat in Paris; bespr. von G. Meyer).
Bayer, Carl XXXIX. 578. 579 (Grundriss d. chir. Operationstechnik; bespr. von Schnorr).
v. Beck, Bernh., sen. XXXIX. 427—436 (Nekrolog dess.).
v. Beck jun., Bernhard XXXVI. 553 bis 564 (Schussverletzung des Gesichts). — XXXIX. 427—436 (Nekrolog auf Bernh. v. Beck sen.).
Becker, Ernst XXXIX. 148—230 (Darmresectionen).
Beresowsky, S. XL. 295—365 (Radicaloperation nicht eingeklemmter Brüche).
Berndt, Fritz XXXV. 554—566 (Halswirbelverletzungen). — XXXVII. 144 bis 148 (Bauchchirurgie). — XXXIX 516—524 (1. Darmruptur; 2. Fremdkörper im Kehlkopf). — XL. 163—172 (Protozoen in einem Leberabscess).
Bezançon, Paul XXXVII. 401 (Hodenektopie; bespr. von Lücke).
Bier, August XXXIV. 436—447 (Plastische Bildung eines künstl. Fusses).
Blachian (Würzburg) XXXVI. 575 bis 586 (Lipoma arborescens im Kniegelenk).
Bleyer, J. Mount XXXIV. 493—504 (Phonograph u. Mikro-Graphophon).
Blumberg, John XXXVIII. 605—614 (Traumatische Epithelcysten).
Blumenthal XXXVI. 180. 181 (krit. Besprechung).
Bradford and Lovett XXXII. 218 (Orthopädie; bespr. von Hermann v. Meyer).
Braun, Heinrich XXXIX. 35—86 (Synovialmembranen u. Gelenkknorpel).
Bresgen, Maxim. XXXIII. 318. 319 (Behandlung der Nasen-, Hals- und Ohrenleiden; bespr. von M. Raede). — XXXIX. 579 (Kopfschmerz bei Nasen- u. Rachenleiden; bespr. von Richert).
Brodnitz (Strassburg) XXXV. 595 bis 603 (Jodoformglycerin bei tubercul. Knochen- u. Gelenkerkrankungen). — XXXVI. 181. 182. 184—186 (krit. Besprechungen).
Buchheim, P. XXXIV. 336—356 (Erschütterungen bei Massage).
Bueler (Bern) XXXIII. 518 (Ischiasbehandlung; bespr. von C. Hagen).
v. Bünau XXXVI. 180 (Lipom mit Oelcysten; bespr. von Hagen).
v. Büngner, O. XXXVIII. 549—604 (Radicaloperation der Hernien).
Buschke (Greifswald) XXXVII. 231 bis 235 (Präperitoneale Lipome). — XXXVIII. 441—461 (Tonsillen als Eingangspforte für pyogene Mikroorganismen).
Busse, Otto XXXIII. 30—51 (Heilung der Sehnenwunden).

Cahen, Fritz XXXI. 370. 371 (Schweissdrüsen-Retentionscysten d. Brust). — XXXI. 372—382 (Myositis ossificans).
Canon, T. XXXVII. 571—624 (Aetiologie der Sepsis, Pyämie u. Osteomyelitis).
Cantó, Francisc. XXXIX. 415 (Hygroma praepatellare; besprochen). — XXXIX. 420. 421 (Fractura patellae; bespr.)
Cölle (Walsrode) XXXII. 607. 608 (Anlegung der Magendünndarmfistel; bespr. von Stoll).
Colley, Fritz XXXVI. 322—341 (Fettembolie nach Brisement forcé). — XXXIX. 525—548 (Zottenpolypen der Harnblase). — XL. 150—162 (Resection der Trachea).
Collon XXXIII. 519 (Behandlung der Harnröhrenstrictur; bespr. von Hagen).
Courvoisier, L. G. XXXII. 598—604 (Pathologie u. Chirurgie der Gallenwege; bespr. von Edm. Rose).

Decound, Diogenes XXXIX. 409 bis 412 (Bruchbehandlung; bespr. von G. Meyer).
v. Dembowski, Th. XXXII. 377—405 (Onkologische Beiträge).
Deucher, Paul XXXV. 145—191 (Gehirndruck).
Dietrich, G. XXXIII. 471—516 (Mammacarcinom).
Dreike, Paul XL. 43—89 (Länge des menschl. Darmkanals).
Dubler, Albert XXXI. 403. 404 (Wesen, Entstehung u. Verlauf der Eiterung, bespr. von Maass).
Dührssen XXXV. 198. 199 (Portio vaginalis uteri; bespr. von G. Meyer).

Eberth, C. J. XXXIII. 319. 320 (Verbreitung u. Verhütung der Tuberculose; bespr. von M. Räde).
Edmunds, Walter XXXV. 411—415 (Arterienunterbindung; bespr. von G. Meyer).
Ehrmann, J. XXXII. 616. 617 (Uranoplastik im Kindesalter; bespr. von G. Meyer).
Eisendrath, Daniel N. XL. 466—499 (Einfluss des Aethers u. Chloroforms auf die Nieren).
Eisenmenger, Victor XXXIX. 1—34 (Plexiforme Sarkome des Gaumens).
Enderlen (Greifswald) XL. 201—294 (Stichverletzungen des Rückenmarks).
v. Esmarch, Fr. u. Kowalzig, E. XXXVIII. 517. 518 (Chirurg. Technik; bespr. von Räde).
Esmerdo, Alvaro XXXIX. 416 (Thoracocentese; bespr.).
v. Essen, Otto XXXI. 56—150 (Amputationen u. Exarticulationen an d. Dorpat. Klinik 1878/88).

Ferrer Julve XXXIX. 416. 417 (Tracheotomie; bespr.).
Fessler XXXII. 604. 605 (Chirurg. Infectionskrankheiten; bespr. von Stoll). — XXXIX. 577 (Festigkeit der menschl. Gelenke; bespr. von C. Hagen).
Feurer (St. Gallen) XXXIII. 519 (Paradoxe Strumametastase; bespr. von C. Hagen).
Finotti, Em. XXXIX. 508—515 (Fettembolie der Lungen nach Compressionsfracturen). — XL. 450—465 (Tuberculose des Calcaneus).
Fischer, F. XXXVI. 233—246 (Malignes Lymphom). — XXXVIII. 318. 319 (krit. Besprechung).
Fischer, F. u. Levy, E. XXXII. 252 bis 256 (Incarcerirte gangrän. Hernien mit Bronchopneumonie). — XXXVI. 94—101 (Aetiologie der Osteomyelitis u. Periostitis). — XXXVI. 621—627 (Lymphangitis der Extremitäten).
Fischer, Georg (Hannover) XXXI. 434 bis 445 (1. Claviculaluxation; 2. Diastase der Schambeinsymphyse; 3. Umwandlung einer Luxatio pubica in eine Lux. ischiadica; 4. Darmverengerung mit Incarceration; 5. Göttinger Studenten u. Marchetti). — XXXII. 205 bis 215 (Echinococcus in Gelenken). — XXXII. 409—415 (Stichverletzungen des Hüftgelenks). — XXXII. 416—420 (Depression der Thoraxwand). — XXXIII. 52—56 (Exstirpation einer Halsrippe). — XXXVIII. 422—434 (Definitive Heilung eines Kehlkopfkrebses). — XXXIX. 233—250 (Tracheotomie bei Diphtherie).
Fischer, H. XXXVIII. 318. 319 (Lehrb. d. spec. Chirurgie; bespr. v. F. Fischer).
Fletcher Horne, J. XXXVIII. 512 (Trepanation der älteren u. neuen Zeit; bespr. von C. Hagen).
Flöel, Otto XXXII. 587—590 (Gangrän. Hernien).
Frank, Hermann XXXVIII. 513. 514 (Allgem. Chirurgie; bespr. v. C. Hagen).
Franke, Felix XL. 197—200 (Epidermoide).
Frankenburger, Alexander XXXV. 612. 613 (Carbolgangrän; bespr. von Raede).
Frentzel, A. XXXIII. 129—181 (Mesenteriale Cysten).
Freund, Hermann W. XXXI. 446—460 (Beziehungen der Schild- u. Brustdrüse zu d. weibl. Genitalien).
v. Friedländer, Friedr. R. XXXVIII. 473—486 (Carcinomentwicklg. in Sequesterhöhlen u. Fisteln).

Galisch, Adolf XXXIX. 560—571 (Struma accessoria baseos linguae).
Garré (Tübingen) XXXIII. 517. 518 (Acute infect. Osteomyelitis; bespr. von C. Hagen).
Garten (Leipzig) XXXIV. 308—316 (Aetiologie der Zahncaries).
Gastreich, Joseph XXXI. 335—346 (Durchsichtigkeit der menschl. Haut).
v. Gernet, Rudolf XXXIX. 437—454 (Kropfenucleation nach Socin). — XXXIX. 455—466 (Myxödem). — XXXIX. 467—473 (Entero-Teratom).
Goldstein, Georg XL. 566—586 (Nervenlähmg. bei Fracturen d. Humerus).
Gomberg, Sophie XXXIX. 474—499 (Belebungsversuche beim Chloroformtode).
Graefe, Rudolf XXXIV. 82—89 (Bruchschnitt bei brandverdächtigen Darmschlingen).
Graser, Ernst XXXII. 218. 219 (Unterleibsbrüche; bespr. von Maass).
Grünwald, Ludw. XXXVIII. 320 (Atlas über Mund-, Rachen- u. Nasenkrankheiten; bespr. von Rose).
Gueterbock, Paul XXXII. 217 (Krankheiten der Harnblase; bespr. von Lücke). — XXXII. 296—318 (Blasenhernien). — XXXII. 319—322 (Dermoidgeschwulst d. Nabels). — XXXIII. 1—6 (Katheter aus vulkanisirtem Kautschuk).

Habart, Johann XXXVI. 185. 186 (Geschossfrage der Gegenwart u. ihre Beziehg. zur Kriegschirurgie; bespr. von Brodnitz). — XXXVIII. 516. 517 (Schussverletzungen durch 8 Mm.-Geschosse; bespr. von Räde).
Habs, Rudolf XXXII. 323—376 (Herniotomie im städt. Krankenh. zu Magdeburg). — XXXIII. 521—539 (Tracheotomie bei Diphtherie). — XXXVII. 1—40 (Sectio alta u. mediana). — XXXVII. 511—524 (Makrodaktylie mit Syndaktylie). — XL. 173—196 (Kniegelenksexarticulation).
Hackenbruch, P. XXXVIII. 435 bis 440 (Darmschussverletzg. mit Ileus).
Hähl, Adrian XXXV. 385—407 (Exstirpat. hyperplast. u. tubercul. Lymphomata colli).
Hänel, Friedr. XXXVIII. 129—154 (Fracturen mit Bezug auf d. Unfallversicherungsgesetz).
Haferkorn XXXVI. 180 (Mult. Lipome; bespr. von Hagen).
Hagen, Curt XXXIII. 125—128 (krit. Besprechgn). — XXXIII. 291. 292 (Croupschnitt bei Säuglingen). — XXXIII. 315. 316. 517—520. 617—623. XXXV. 415. 416. 612. 615—620. XXXVI. 179. 180. 429. 430. XXXVII. 391—393. XXXVIII. 510—514 (kritische Besprechungen). — XXXIX. 336. 362—390 (Statistik der Diphtheriebehandlung). — XXXIX. 412—414. 422—424. 577 (krit. Besprechgn.).
Hagenbach-Burckhardt, E. XXXIX. 231 (Kinderspital in Basel; bespr. von Rose).
Hankel, Ernst XXXIII. 125—128 (Inhalationsanaesthetica; bespr. von E. Hagen).
Hauser, K. XXXV. 196. 197 (Supravaginale Amputation des Uterus; bespr. von G. Meyer).
Helferich, H. XXXVI. 430—432. XXXIX. 231. 232 (krit. Besprechgn.). — XXXIX. 583. 584 (Atlas u. Grundriss der traum. Fracturen u. Luxationen; bespr. von Zimmer).
Herbing, A. XXXVIII. 400—421 (Behandlg. der Kniegelenkstuberculose).
Hertwig, O. XXXII. 608—611 (Wirkg. bacillärer Stoffwechselproducte; bespr. von Edm. Rose).
Hesse, Friedr. XXXIV. 389—394 (Vorbereitung des Kiefers für d. künstl. Zahnersatz).
Hesse, G. XXXIV. 275—307 (Aktinomykose).
Hildebrand, Otto XXXI. 263—281 (Tubuläres Angiosarkom oder Endotheliom des Knochens). — XXXI. 282 bis 292 (Kiefertumoren). — XXXIII. 182—213 (Entstehung äusserer Cöcalbrüche). — XXXV. 604—609 (Kiefertumoren). — XXXVI. 433—535 (Spina bifida u. Hirnbrüche). — XXXIX. 580. 581 (Chirurg.-topographische Anatomie; bespr. von Peschel). — XL. 90 bis 149 (Nierenchirurgie).
Hirschfeld XL. 436 (krit. Besprechg.).
Hönigschmied, Johann XXXVI. 587 bis 620 (Zerreissungen der Kniegelenkbänder).
Hoffa, A. XXXIX. 231. 232 (Orthopädische Chirurgie; bespr. von Helferich).
Holländer XXXIX. 423. 424 (Zahnextraction; bespr. von Hagen).
Hübener (Berlin) XXXVII. 368—372 (Malignes Lymphom).

Jaffé, Max XXXVIII. 622 (Technik d. Wundbehandlg.; bespr. von Peschel).
Jassinowsky XXXI. 401 (Arterienaht, bespr. von Ledderhose).
Jentzsch XXXIII. 612—616 (Symmetr. Auftreten von Bindegewebsgeschwülsten).
Inglis-Parsons XXXVIII. 511. 512 (Ulcus rodens des Gesichts; bespr. von C. Hagen).
Isler, O. XXXI. 213—262 (Atypische Resectionen am Fuss).
Iversen, Axel XXXII. 219. 220 (247 Fälle von operirt. Cancer recti; bespr. von Maass).

Kader, Bronislaw XXXIII. 57—124 (Meteorismus bei Darmocclusion). — XXXIII. 214—272 (idem).
Kappeler, Otto XXXVI. 247—282 (Narkose mit messbaren Chloroformluftmischungen). — XL. 500—512 (Erfolgr. Exstirpat. eines Endothelioms d. Sulc. Rolando).
Karewski XXXV. 610 (Operationen an paralyt. Gelenken; bespr. von Lücke).
Karg, C. XXXIV. 133—186 (Carcinom).
Karg u. Schmorl XXXVIII. 125. 126 (Atlas der pathol. Gewebelehre; bespr. von M. B. Schmidt). — XXXIX. 414. 415 (idem).
Kast, A. u. Rumpel XXXVI. 428 (Patholog.-anatom. Tafeln; bespr. von M. B. Schmidt). — XXXVII. 404 (idem). — XXXVIII. 317. 318 (idem).
Kaufmann (Zürich) XXXIII. 517 (Nachweis metall. Fremdkörper; bespr. von C. Hagen).
Kehr, Hans XXXVIII. 321—399 (Chirurgie der Gallensteinkrankheit). —

XXXIX. 402—408 (Transperitoneale Nephrektomie).
Klaussner, Ferd. XXXVI. 180. 181 (Verbandlehre; bespr. v. Blumenthal).
Kleindienst, Nathalie XXXV. 333 bis 350 (Pental als Anaestheticum).
Klemm, Paul XXXII. 282—295 (Facialislähmung beim Tetanus hydrophobicus). — XXXIII. 293—307 Schussverletzung des Magen-Darmtractus). — XXXVI. 110—148 (Complicirte Schädelbrüche). — XXXIX. 281—312 (Arthrit. deform. bei Tabes u. Syringomyelie).
Koch, Carl XXXI. 391—399 (Fettgeschwülste im Hodensack).
Kocher, Theodor XXXIV. 556—626 (Verhütung des Cretinismus). — XXXV. 433—494 (Gehirnverletzungen durch stumpfe Gewalt). — XXXVI. 1—93 (Traumatische Epilepsie). — XXXVIII. 521—548 (Coxa vara, eine Berufskrankheit der Wachsthumsperiode). — XL. 411 bis 425 (idem).
Köhler, A. XXXII. 567—581 (Lage u. Richtung der Hirnwindungen). — XXXIII. 273—290 (Kopfverletzungen). — XXXVII. 149—160 (Multiple örtl. Tuberculose). — XXXIX. 549—559 (Operationen an der Gallenblase).
Kölliker, Th. XXXIV 317—320 (Resection u. Arthrektomie des Ellbogengelenks).
König, F. XXXI. 1—55 (Cyst. Echinococcus der Bauchhöhle u. s. Behandlg.). — XXXIV. 65—81 (Stricturirende Darmtuberculose u. ihre Behandlg.)
König, Wilh. Victor XXXIII. 403—470 (Tuberculose des Schultergelenks).
Körte, W. XL. 523—565 (Behandlg. der Geschwülste der Ileocöcalgegend).
Köttnitz, A. XXXVIII. 75—123 (Symmetr. Auftreten von Lipomen).
Kohts XXXVI. 178. 179 (krit. Besprech.).
Kolster, Rudolf XXXVII. 403. 404 (Nervenregeneration; besproch. von Notthafft Freiherr v. Weissenstein).
Kosima, Urasaburo XXXV. 65—144 (Ellbogengelenktuberculose).
Kowalzig, E. XXXVIII. 517. 518 (Chirurg. Technik; bespr. von Räde).
Krannhals, Hans XXXVII. 181—200 (Pyocyaneusinfection).
Krause, Fedor XXXII. 594—597 (Tuberculose der Knochen u. Gelenke; bespr. von G. Meyer).
Krieg, Robert XXXVI. 178. 179 (Atlas der Kehlkopfkrankheiten; bespr. von Kohts).
Kummer (Genf) XXXIII. 519. 520 (Submucöse Darmresection; bespr. von C. Hagen).
Landerer, Alb. XXXII. 591—593 (Operation der Hypospadie). — XXXVIII. 514—516 (Tuberculosebehandlg. mit Zimmtsäure; bespr. von Räde).
Landow, M. XXXVI. 149—175 (Senile u. diabetische Gangrän der unt. Extremität).
Lange, B. XXXIX. 87—96 (Mandelsteine).
Lanz XXXIII. 519 (Uebertragbark. melanot. Geschwülste; bespr. v. C. Hagen).
Lanz, Otto XXXV. 423—432 (Oberkieferresection nach Kocher).
Lauenstein, Carl XXXII. 563—566 (Operat. lippenförm. Penisfisteln). — XXXII. 607. 608 (Magen-Dünndarmfistel; bespr. von Stoll). — XXXIII. 398—402 (Fixation des Leistenhodens). — XXXV. 573—584 (Typische Ausräumung der Leiste).
Ledderhose (Strassburg) XXXI. 400 bis 403 (kritische Besprechungen). — XXXVII. 102—143 (Carpale Ganglien).
Le Fort, René-Léon XXXII. 597. 598 (La topographie cranio-cérébrale; besproch. von G. Meyer).
v. Lesser, L. XXXIV. 321—335 (Lymphangioma diffusum multiplex).
Levy, E. XXXII. 248—251 (Gasabscess). — XXXII. 252—256 (Incarcerirte gangränöse Hernien mit Bronchopneumonie). — XXXVI. 94—101 (Bacteriol. Befunde bei Osteomyelitis u. Periostitis). — XXXVI. 188—192 (krit. Besprechg.). — XXXVI. 621—627 (Lymphangitis der Extremitäten).
Liebe, P. XXXVI. 180 (Paraffinkrebs des Scrotums; bespr. von Hagen).
Lindner, H. XXXIV. 448—492 (Operative Behandlg. der Bauchfelltuberculose).
Lloret XXXIX. 421. 422 (Senkungsabscesse; bespr.).
Löbker u. Nieden XXXVII. 401. 402 (Chirurgie u. Medicin d. prakt. Lebens; bespr. von Lücke).
Lorenz XXXII. 216 (Taschenkalender für Aerzte pro 1891; bespr. von Lücke).
Lossen, Herm. XL. 433—436 (Knochen- u. Gelenkresectionen; besproch. von E. A. Zimmer).
Lovett, XXXII. 218 (Orthopädie; besproch. von Herm. v. Meyer).
Lücke, A. XXXII. 216. 217 (krit. Besprechgn.). — XXXII. 582—586 (Meningocele orbitalis). — XXXIII. 617 (krit. Besprechg.) — XXXIV. 1—11 (Schicksale des stationär gewordenen Platt-

fusses). — XXXV. 610. 611. XXXVI. 176. 177. 183. 184. 192. XXXVII. 401. 402 (krit. Besprechgn.). — XXXVIII. Heft 2 u. 3. I–XII (Nekrolog dess. von Sonnenburg). — XXXVIII. 319. 320 (krit. Besprechg.).

Maass, Adolf XXXI. 317—334 (Blutsturz nach Tracheotomie). — XXXI. 403. 404. XXXII. 218—220 (kritische Besprechgn.). — XXXII. 221—247 (Amputation des Wirbelkanals beim hint. Bauchhöhlenschnitt). — XXXII. 406—408 (kritische Besprechgn.).
Mas (Valencia) XXXIX. 415. 416. 418 bis 420 (1. Blasensteinoperation bei Frauen; 2. Saphektomie; 3. Luxatio humeri; 4. Gehirnabscess; bespr.).
Mas Soler XXXIX. 421 (Eingeklemmte Hernien; bespr.).
Matlakowski, Wladyslaw XXXIII. 321—382 (Blinddarmresection).
Mettenheimer (Frankfurt a. M.) XL. 587. 588 (Gedenkblätter an Passavant).
v. Meyer, Edward XXXI. 407—433 (Permanente antisept. Irrigation).
Meyer, G. XXXII. 594—598. 611 bis 617. XXXIII. 624. XXXV. 192—199. 408—415. XXXIX. 409—412. 415 bis 422 (kritische Besprechungen).
v. Meyer, Hermann XXXII. 217. 218 (kritische Besprechungen).
Müller, W. XXXVII. 41—49 (Thoraxwand-Lungenresection).

Nakel, P. XXXIII. 308—314 (Stirnhöhlenosteom).
Naumann, Gust. XXXIX. 422. 423 (Kropfbehandlg.; bespr. von Hagen).
Naunyn, B. XXXVIII. 314—317 (Cholelithiasis; bespr. von Räde).
Nauwerck, C. XXXV. 611 (Sectionstechnik; bespr. von Räde).
Nebel XXXI. 402. 403 (Bewegungscuren, bespr. von Ledderhose).
Neuber, G. XXXVI. 181. 182 (Antisept. Wundbehandlg.; besproch. von Brodnitz).
Neugebauer, Franz Ludwig XXXII. 217. 218 (Audiatur et altera pars; bespr. von Herm. v. Meyer).
Neumann, Conrad XXXVI. 183. 184 (Nephrorraphie; bespr. von Lücke).
Niebergall (Marburg) XXXIII. 540 bis 593 (Seitl. Verschluss bei Venenverletzungen). — XXXVII. 268—367 (Verletzg. der Vena femoral. commun.).
Nieden XXXVII. 401. 402 (Chirurgie u. Medicin des prakt. Lebens; bespr. von Lücke).
Niehans (Bern) XXXIII. 518. 519 (Fungöse Handgelenksentzündung; bespr. von C. Hagen).
Notthafft, A. Freiherr v. Weissenstein XXXVII. 403. 404 (krit. Besprechg.).

Odenthal (Leipzig) XXXVIII. 621. 622 (Asepsis in d. Gynäkologie u. Geburtshülfe; bespr. von Schnorr).
Oehler, Rudolf XXXVII. 525—539 (Knochenaneurysma).
Ónodi, A. XXXVIII. 320 (Bildl. Darstellung der Nasenhöhle u. ihrer Nebenhöhlen; bespr. von Lücke).
Orlow, L. W. XXXI. 293—308 (Exostosis bursata).
Ostermayer, Nicolaus XXXIX. 125 bis 147 (Blasenverletzungen bei Herniotomien).

Passavant, Gustav XL. 587. 588 (Gedenkblätter an dens. von Mettenheimer, Rehn u. Ehlers).
Peschel XXXVIII 622. XXXIX. 580. 581 (kritische Besprechgungen).
Petrick, Georg XXXII. 530—540 (Verbreitg. d. Carcinoms in Lymphdrüsen).
Pieniążek, Przemyslaw XXXVI. 342 bis 427 (Laryngofissur). — XXXVII. 201—208 (Nachtrag zur Laryngofissur).
Pohl, Willy XXXV. 199. 200 (Pyoktanin als Antisepticum; bespr. von Räde).
Port, Konrad XXXIX. 572—576 (Chylothorax).
Poulsen, Christian XXXVII. 55—101 (Halsabscesse).
Prochnov, Josef XXXIII. 383—397 (Geschwülste).

Raede, M. XXXIII. 317—320. XXXV. 199. 200. 611. 612—615 (kritische Besprechungen). — XXXVI. 565—574 (Tracheotomie wegen Lysolvergiftung). — XXXVIII. 313—317. 514—518. XXXIX. 581—583 (kritische Besprechungen).
Real, R. XXXVIII. 1—74 (Gelenkkörper).
Reblaub, Th. XXXVI. 192 (Cystitis beim Weibe; bespr. von Lücke).
Regulski, M. XXXVIII. 510. 511 (Statistik u. Klinik der Lippencarcinome; bespr. von C. Hagen).
Rehn, Louis XL. 587. 588 (Gedenkblätter an Passavant; bespr. von E. Rose).
Reichel, Paul XXXV. 495—553 (Ileus u. Pseudoileus).
Réthi, L. XXXV. 612 (Nasen- u. Rachenkrankheiten; bespr. von Hagen).

Reuter (Leipzig) XXXVI. 180 (Nabelbruch, bespr. von Hagen).
Reyher, O. XXXIX. 422. 423 (Uebersetzg. von Naumann's Kropfbehandlg.; bespr. von Hagen).
Ribbert XXXVIII. 124. 125 (Anat. Untersuchgn. über Osteomalacie; bespr. von M. B. Schmidt).
Richert, P. XXXVIII. 519. 520 XXXIX. 579 (krit. Besprechgn.).
Riedinger, J. XXXVI. 102—109 (Längendifferenz der Beine bei Hüftgelenkluxation). — XXXVI. 628—635 (Interphalangealluxationen).
Riemer, Bruno XXXIV. 357—359 (Heilung chirurg. Tuberculose durch Tuberculin).
Röse, C. XXXVIII. 513 (Kieferbrüche u. Kieferverbände; bespr. von C. Hagen).
Rose, Edm. XXXI. 309—316 (Operat. irreponibler Daumenverrenkung). — XXXI. 347—369 (Blasenruptur). — XXXI. 461—479 (Knöchelamputation mit spontan. Nervenregeneration). — XXXI. 480—505 (Conservative Chirurg. der Gallenblase u. Sondiren der Gallenwege). — XXXII. 406. 598—604. 608 bis 611. XXXIII. 623 (krit. Besprechgn.). — XXXIV. 12—51 (Combin. Magenzerreissung). — XXXIV. 51—55 (Epoophorektomie). — XXXIV. 55—64 (Idealer Gallenblasensteinschnitt). — XXXV. 1—64 (Bruchschnitt). — XXXVIII. 320. XXXIX. 231 (krit. Besprechgn.). — XXXIX. 337—361. 390—401 (Croupschnitt auf d. Diphtheriebaracke in Bethanien). — XL. 513—522 (Einklemmung innerer Hernien). — XL. 587. 588 (krit. Besprechg.).
Rosenberg (Berlin) XXXIX. 426 (Aufruf zur Sammelforschg. über Behandlg. multipl. Larynxpapillome).
Roser, Karl XXXIII. 623 (Wilh. Roser, ein Beitrag zur Geschichte der Chirurgie; bespr. von Rose).
Roth, M. XXXVI. 188—192 (Andreas Vesalius Bruxellensis; bespr. von E. Levy).
Rotter, Emil XXXVI. 181 (Typische Operation; bespr. von Blumenthal).
Roux XXXIII. 519 (Kropfoperation; bespr. von C. Hagen).
Roux, Adrian W. XXXII. 611. 612 (Tuberculose der Brustdrüse; bespr. von G. Meyer).
Ruben, Gerh. XXXIII. 7—29 (Fremdkörper in der Blase).
Ruch, G. XXXIII. 594—611 (Spontane Hüftgelenkluxation nach acut. Gelenkrheumatismus).
Rumpel XXXVI. 428 (Patholog.-anat. Tafeln; bespr. von M. B. Schmidt). — XXXVII. 404 (idem). — XXXVIII. 317. 318 (idem).
Rupprecht, Paul XXXI. 401—406 (Krankenpflege; bespr. von Wauer).

Sachs (Mülhausen) XXXIII. 518 (Cystengeschwülste des Halses; bespr. von C. Hagen).
Sachs, Benno XXXVI. 179 (Odontologie der Kieferspalte; bespr. von Hagen).
Sachs, W. XXXII. 93—204 (Darmresectionen). — XXXV. 415. 416 (Behandlg. des Darmverschlusses; bespr. von Hagen).
Sack, Arnold XXXII. 257—282 (Neubildungsvorgänge im resecirten Hüftgelenk).
Sänger, Max XXXIV. 360—388 (Transperitoneale Nephrektomie).
Sänger, M. u. Odenthal XXXVIII. 621. 622 (Asepsis in der Gynäkologie u. Geburtshülfe; bespr. von Schnorr).
Salzer, Fritz XXXVI. 184. 185 (Einheilg. von Fremdkörpern; bespr. von Brodnitz).
Sarfert (Berlin) XXXVIII. 615—620 (Aetiologie der eitr. Mastitis).
Schede, M. XXXII. 605—607 (Nierenexstirpation; bespr. von Stoll).
Scheff jun., Julius XXXII. 406—408 (Replantation der Zähne; bespr. von Maass). — XXXVII. 393—401 (Handb. d. Zahnheilkunde; bespr.). — XXXIX. 423. 424 (Zahnextraction; bespr. von Hagen).
Schmidt, Arnold XXXIV. 90—97 (Radicalheilung der Unterleibsbrüche nach C. Schwalbe).
Schmidt, Benno XXXIV. 549—555 (Operative Behandlg. des Mastdarmkrebs). — XXXVI. 179. 180 (Arbeiten aus d. chir. Poliklinik in Leipzig; bespr. von Hagen).
Schmidt, Benno u. Martin XXXVI. 179 (Geschwülste der Schwanzbeingegend; bespr. von Hagen).
Schmidt, M. B. XXXVI. 428. XXXVII. 404. XXXVIII. 124—128. 317. 318. XXXIX. 414. 415 (krit. Besprechgn.).
Schmidt, Meinhard XXXIX. 500—507 (Stricturschnitt am Oesophagus).
Schmitt, Adolf XXXVIII. 126—128 (Fascienscheiden u. Senkungsabscesse; bespr. von M. B. Schmidt).
Schmorl XXXVIII. 125. 126 (Atlas der pathol. Gewebelehre; bespr. von M. B. Schmidt). — XXXIX. 414. 415. (idem).

Schnorr XXXVIII. 621. 622. XXXIX. 578. 579 (krit. Besprechgn.).
Schrader, Theodor XXXVII. 553 bis 570 (Intrauterin entstand. Missbildg. d. Extremitäten).
Schröter, F. XXXVIII. 296—312 (Gastroenterostomie).
Schuchardt, Karl XXXIII. 317. 318 (Gelenkwassersucht; bespr. von Räde).
Schüller, Max XXXIII. 315. 316 (Behandlg. der chir. Tuberculose; bespr. von Hagen).
Schuler (Rorschach) XXXIII. 519 (Kropfexstirpation; bespr. von C. Hagen).
af Schultén, M. W. XXXV. 417—422 (Sprache nach Zungenexstirpation). — XXXIX. 97—108 (Plastische Deckung eines Lippendefects)
Segni, Martinez XXXIX. 417. 418. (Chir. Behandlg. des Milzbrandes; bespr.).
Selter, Paul XXXII. 541—562 (Embolie der Aorta abdomin.).
Sendler, Paul XXXVI. 536—539 (Operativ geheilt. Milzabscess). — XXXVI. 539—546 (Cavernöse Angiome). — XXXVI. 546—552 (Abreissg. der Tuberositas tibiae). — XL. 366—410 (Patholog. u. Chirurgie d. Gallenblase u. der Leber).
Sendziak, Joh. XXXIX. 425. 426 (Aufruf z. Sammelforschg. über Operat. bösart. Kehlkopfneubildgn.).
Senn, N. XXXV. 415. 416 (Darmchirurgie; bespr. von Hagen).
Siegmund, A. XXXVII. 236—267 (Angioma arteriale racemosum des Kopfes).
Sieveking (Strassburg) XXXVI. 187. 188 (krit. Besprechg.). — XXXVII. 50—54 (Teratom des l. Ovariums).
Smith, Noble XXXIII. 624 (Halsmuskelkrämpfe; bespr. von G. Meyer).
Sokoloff, N. A. XXXIV. 505—548 (Gelenkerkrankungen bei Gliomatose des Rückenmarks).
Sonnenburg, Eduard XXXII. 406 (Operative Behandlg. d. Perityphlitis; bespr. von Edm. Rose). — XXXIV. 395 bis 435 (Halswirbelbrüche). — XXXVIII. Heft 2 u. 3 I—XII (Nekrolog von Alb. Lücke). — XXXVIII. 155—295 (Patholog. u. Therap. d. Perityphlitis).
Steinmetz, C. XXXIX. 313—336 (Harnblasengeschwülste im Kindesalter).
Stoll XXXII. 604—608 (kr. Besprechgn.).
Streiter XXXI. 400. 401 (Thyreotomie; bespr. von Ledderhose).
v. Stubenrauch, Ludw. XXXVII. 405 bis 496 (Wirkung des Jodoforms auf die Gewebe).
Sulzer, Max XXXI. 506—589 (Nephrorraphie bei Wanderniere). — XXXVI. 193—232 (Endresultate von Kropfoperationen).

Tavel (Bern) XXXIII. 518 (Aetiol. d. Eiterg. bei Tuberculose; bespr. von C. Hagen).
Teuscher, R. XXXVI. 176. 177 (Uebersetzg. Treves' Operationslehre; bespr. von Lücke). — XXXVII. 402 (idem).
Tietze, Alex. XXXII. 421—424 (Congenit. Halsgeschwülste). — XXXII. 424—437 (Resect. d. Thoraxwandgn.). — XXXII. 438—524 (Operationen an d. Luftwegen).
Tillmanns (Leipzig) XXXIV. 627—636 (Nephrorraphie u. Nephrektomie).
Traumann, H. XXXVII. 161—167 (Schussverletzg. d. N. vag.). — XXXVII. 167—180 (Stichverletzg. d. Nn. hypogloss. u. accessorius Willisii).
Treves, Frederik XXXVI. 176. 177. (Chir. Operationslehre; bespr. von Lücke). — XXXVII. 402 (idem).
Tschudy, Eug. XXXV. 567—572 (Operat. Behandlg. angeboren. Fingerverwachsg.).

Ullmann, E. XXXVIII. 313. 314 (Osteomyelitis acuta; bespr. von Räde).
Urban (Leipzig) XXXI. 151—203 (Intubation bei Diphtheria laryngis). — XXXIV. 187—237 (Hautverpflanzung nach Thiersch). — XXXIV. 238—274 (Lupusbehandlg.).

Villeneuve, L. XXXII. 612. 613 (Bericht des Marseiller Hôtel-Dieu; bespr. von G. Meyer).
Volkmann, Rudolf XXXVII. 209—230 (Dammplastik). — XXXVII. 373—390 (Blutige Reposition veraltet. traumat. Hüftluxationen).

Wagner, Paul XXXIV. 98—132 (Nierenchirurgie).
Wagner, Victor XXXVI. 185 (Trepanation der Wirbelsäule; bespr. von Brodnitz).
v. Wahl, Ed. G. XXXI. 204—212 (Nekrolog u. Verz. s. Schriften von v. Zoege-Manteuffel).
Wauer XXXI. 404—406 (krit. Besprechg.).
Weischer (Würzburg) XXXVIII. 487 bis 509 (Verletzg. d. Ductus thoracicus).
Weiss, Edgar XL. 1—42 (Spontane Gangrän der Extremitäten).

Widmer, Adolf XXXVI. 283—321 (Einseit. Durchschneidg. u. Resection des Vagus).
v. Winiwarter, A. XL. 436 (Operations- u. Verbandlehre; bespr. von Hirschfeld).
Winkelmann (Strassburg) XXXI. 383 bis 390 (Cholecystotomie nach Czerny). — XXXVIII. 519. 520 (Erste Hülfe bei Verletzgn.; bespr. von Richert). — XXXIX. 109—124 (1. Behandlg. d. paralyt. Klumpfusses; 2. Stomatitis chronica).
Witzel, Oscar XXXII. 216. 217 (Gelenk- u. Knochenentzündgn., bespr. von Lücke). — XXXV. 197. 198 (Angeboren. musculär. Schiefhals; bespr. von G. Meyer).
Wölfler, A. XXXVI. 187. 188 (Radicaloperation d. Leistenbruchs; bespr. von Sievekíng).
Wolff, Jul. XXXVI. 430—432 (Transformation der Knochen; bespr. von Helferich).
Wyder XXXV. 194. 195 (Extrauterinschwangerschaft; bespr. von G. Meyer).
Zeller (Berlin) XXXVII. 540—552 (Hirncontusion ohne Schädelverletzg.).
Zimmer, E. Alb. XXXIX. 583. 584. XL. 433—436 (krit. Besprechgn.).
v. Zoege-Manteuffel, W. XXXI. 204 bis 212 (Nekrolog Ed. G. v. Wahl's). — XXXIX. 576 (Ausbreitg. des Kropfs in den Ostseeprovinzen).
Zuckerkandl, E. XXXIII. 617—621 (Anatomie der Mundhöhle u. Zähne; bespr. von C. Hagen). — XXXVI. 182 (Nasenhöhle u. ihre pneumat. Anhänge; bespr. von Brodnitz). — XXXIX. 581—583 (idem; bespr. von M. Räde).
Zuckerkandl, Otto XXXI. 590—605 (Brüche im Bereich des Douglas'schen Raumes).
Zuelzer-Oberländer XXXIX. 412 bis 414 (Handb. der Harn- u. Sexualorgane; bespr. von Hagen).
Zweifel XXXV. 192—194 (Extrauteringravidität; bespr. von G. Meyer). — XXXV. 195. 196 (Intraperitoneale Stielbehandlg. bei Myomektomie; bespr. von G. Meyer).

Druck von J. B. Hirschfeld in Leipzig

ST